This is a digital copy of a book that was preserved for generations on library shelves before it was carefully scanned by Google as part of a project to make the world's books discoverable online.

It has survived long enough for the copyright to expire and the book to enter the public domain. A public domain book is one that was never subject to copyright or whose legal copyright term has expired. Whether a book is in the public domain may vary country to country. Public domain books are our gateways to the past, representing a wealth of history, culture and knowledge that's often difficult to discover.

Marks, notations and other marginalia present in the original volume will appear in this file - a reminder of this book's long journey from the publisher to a library and finally to you.

Usage guidelines

Google is proud to partner with libraries to digitize public domain materials and make them widely accessible. Public domain books belong to the public and we are merely their custodians. Nevertheless, this work is expensive, so in order to keep providing this resource, we have taken steps to prevent abuse by commercial parties, including placing technical restrictions on automated querying.

We also ask that you:

+ *Make non-commercial use of the files* We designed Google Book Search for use by individuals, and we request that you use these files for personal, non-commercial purposes.
+ *Refrain from automated querying* Do not send automated queries of any sort to Google's system: If you are conducting research on machine translation, optical character recognition or other areas where access to a large amount of text is helpful, please contact us. We encourage the use of public domain materials for these purposes and may be able to help.
+ *Maintain attribution* The Google "watermark" you see on each file is essential for informing people about this project and helping them find additional materials through Google Book Search. Please do not remove it.
+ *Keep it legal* Whatever your use, remember that you are responsible for ensuring that what you are doing is legal. Do not assume that just because we believe a book is in the public domain for users in the United States, that the work is also in the public domain for users in other countries. Whether a book is still in copyright varies from country to country, and we can't offer guidance on whether any specific use of any specific book is allowed. Please do not assume that a book's appearance in Google Book Search means it can be used in any manner anywhere in the world. Copyright infringement liability can be quite severe.

About Google Book Search

Google's mission is to organize the world's information and to make it universally accessible and useful. Google Book Search helps readers discover the world's books while helping authors and publishers reach new audiences. You can search through the full text of this book on the web at `http://books.google.com/`

A propos de ce livre

Ceci est une copie numérique d'un ouvrage conservé depuis des générations dans les rayonnages d'une bibliothèque avant d'être numérisé avec précaution par Google dans le cadre d'un projet visant à permettre aux internautes de découvrir l'ensemble du patrimoine littéraire mondial en ligne.

Ce livre étant relativement ancien, il n'est plus protégé par la loi sur les droits d'auteur et appartient à présent au domaine public. L'expression "appartenir au domaine public" signifie que le livre en question n'a jamais été soumis aux droits d'auteur ou que ses droits légaux sont arrivés à expiration. Les conditions requises pour qu'un livre tombe dans le domaine public peuvent varier d'un pays à l'autre. Les livres libres de droit sont autant de liens avec le passé. Ils sont les témoins de la richesse de notre histoire, de notre patrimoine culturel et de la connaissance humaine et sont trop souvent difficilement accessibles au public.

Les notes de bas de page et autres annotations en marge du texte présentes dans le volume original sont reprises dans ce fichier, comme un souvenir du long chemin parcouru par l'ouvrage depuis la maison d'édition en passant par la bibliothèque pour finalement se retrouver entre vos mains.

Consignes d'utilisation

Google est fier de travailler en partenariat avec des bibliothèques à la numérisation des ouvrages appartenant au domaine public et de les rendre ainsi accessibles à tous. Ces livres sont en effet la propriété de tous et de toutes et nous sommes tout simplement les gardiens de ce patrimoine. Il s'agit toutefois d'un projet coûteux. Par conséquent et en vue de poursuivre la diffusion de ces ressources inépuisables, nous avons pris les dispositions nécessaires afin de prévenir les éventuels abus auxquels pourraient se livrer des sites marchands tiers, notamment en instaurant des contraintes techniques relatives aux requêtes automatisées.

Nous vous demandons également de:

+ *Ne pas utiliser les fichiers à des fins commerciales* Nous avons conçu le programme Google Recherche de Livres à l'usage des particuliers. Nous vous demandons donc d'utiliser uniquement ces fichiers à des fins personnelles. Ils ne sauraient en effet être employés dans un quelconque but commercial.

+ *Ne pas procéder à des requêtes automatisées* N'envoyez aucune requête automatisée quelle qu'elle soit au système Google. Si vous effectuez des recherches concernant les logiciels de traduction, la reconnaissance optique de caractères ou tout autre domaine nécessitant de disposer d'importantes quantités de texte, n'hésitez pas à nous contacter. Nous encourageons pour la réalisation de ce type de travaux l'utilisation des ouvrages et documents appartenant au domaine public et serions heureux de vous être utile.

+ *Ne pas supprimer l'attribution* Le filigrane Google contenu dans chaque fichier est indispensable pour informer les internautes de notre projet et leur permettre d'accéder à davantage de documents par l'intermédiaire du Programme Google Recherche de Livres. Ne le supprimez en aucun cas.

+ *Rester dans la légalité* Quelle que soit l'utilisation que vous comptez faire des fichiers, n'oubliez pas qu'il est de votre responsabilité de veiller à respecter la loi. Si un ouvrage appartient au domaine public américain, n'en déduisez pas pour autant qu'il en va de même dans les autres pays. La durée légale des droits d'auteur d'un livre varie d'un pays à l'autre. Nous ne sommes donc pas en mesure de répertorier les ouvrages dont l'utilisation est autorisée et ceux dont elle ne l'est pas. Ne croyez pas que le simple fait d'afficher un livre sur Google Recherche de Livres signifie que celui-ci peut être utilisé de quelque façon que ce soit dans le monde entier. La condamnation à laquelle vous vous exposeriez en cas de violation des droits d'auteur peut être sévère.

À propos du service Google Recherche de Livres

En favorisant la recherche et l'accès à un nombre croissant de livres disponibles dans de nombreuses langues, dont le français, Google souhaite contribuer à promouvoir la diversité culturelle grâce à Google Recherche de Livres. En effet, le Programme Google Recherche de Livres permet aux internautes de découvrir le patrimoine littéraire mondial, tout en aidant les auteurs et les éditeurs à élargir leur public. Vous pouvez effectuer des recherches en ligne dans le texte intégral de cet ouvrage à l'adresse `http://books.google.com`


BIBLIOTHECA · BOSTONIENSIS · MEDICINAE
SERVAT · ET · DOCET
FVNDATA
EX DONO

REVUE
DE CHIRURGIE

COULOMMIERS
Imprimerie PAUL BRODARD.

REVUE
DE CHIRURGIE

PARAISSANT TOUS LES MOIS

DIRECTEURS : MM.

F. TERRIER
Professeur de clinique chirurgicale
à la Faculté de médecine de Paris,
Chirurgien de la Pitié,
Membre de l'Académie de médecine.

A. PONCET
Professeur de clinique chirurgicale
à la Faculté de médecine de Lyon,
Ex-chirurgien en chef de l'Hôtel-Dieu de Lyon,
Correspondant de l'Académie de médecine.

P. BERGER
Professeur de clinique chirurgicale
à la Faculté de médecine de Paris,
Chirurgien de l'hôpital Necker,
Membre de l'Académie de médecine.

E. QUÉNU
Professeur agrégé
à la Faculté de médecine de Paris,
Chirurgien de l'hôpital Cochin.

RÉDACTEUR EN CHEF : **M. F. Terrier.**

VINGT-SEPTIÈME ANNÉE

XXXV

(JANVIER A JUIN 1907)

Avec 151 figures dans le texte.

FÉLIX ALCAN, ÉDITEUR

108, BOULEVARD SAINT-GERMAIN, 108

PARIS, 6e

1907

BOSTON MEDICAL
OCT 23 1907
LIBRARY.

CATALOGUED
OCT 23 1907
E. H. B.

BOSTON MEDICAL LIBRARY
OCT 23 1907

96 SF

CONTRIBUTION A L'ÉTUDE

ET AU TRAITEMENT

DES RÉTRÉCISSEMENTS INFRANCHISSABLES

NON CANCÉREUX DE L'ŒSOPHAGE

PAR MM.

F. GROSS et **Louis SENCERT**

Professeur de Clinique chirurgicale — Chef de Clinique chirurgicale

à la Faculté de médecine de Nancy.

La plupart des affections de l'œsophage se traduisent cliniquement par la difficulté ou l'impossibilité plus ou moins complète d'avaler les aliments. Long tube membraneux étendu du pharynx à l'estomac, cet organe subit, tout naturellement, du fait des processus infectieux ou néoplasiques dont il est le siège, une diminution de son calibre. Étudier les rétrécissements de l'œsophage, c'est donc étudier presque toute la pathologie de cet organe ; c'est même empiéter sur la pathologie des organes voisins.

Il existe en effet deux grandes catégories d'œsophages rétrécis : les œsophages rétrécis par suite d'une affection d'un organe voisin; les œsophages rétrécis par suite d'une lésion propre à cet organe.

L'hypertrophie des ganglions trachéo-bronchiques et médiastinaux, les tumeurs médiastines, les anévrismes, les déviations vertébrales, les affections pleurales et péricardiques, etc.; telles sont les causes principales des « rétrécissements extrinsèques » de l'œsophage.

Les « rétrécissements intrinsèques » sont consécutifs à une altération des parois : ils sont congénitaux, spasmodiques, inflammatoires, cicatriciels, ou néoplasiques.

La nature, la marche et l'évolution des rétrécissements néoplasiques, aussi bien que les indications thérapeutiques qu'ils four-

nissent, font de ces rétrécissements une classe tout à fait à part.

Les autres, rétrécissements congénitaux, spasmodiques, inflammatoires et cicatriciels, sont au contraire très comparables entre eux, tant par leur physionomie clinique que par la thérapeutique qui peut leur être appliquée. C'est à eux que nous bornerons notre étude.

Nous avons eu l'occasion de traiter récemment sept rétrécissements de l'œsophage, un rétrécissement congénital, un rétrécissement spasmodique, et cinq rétrécissements cicatriciels; nous leur avons appliqué des méthodes de traitement nouvelles, ou plutôt renouvelées, en tout cas peu connues. Nous pensons qu'il n'est peut-être pas inutile d'apporter, de ce fait, notre contribution à l'étude du traitement de ces désespérantes affections.

Persuadés que, dans la chirurgie viscérale surtout, la thérapeutique doit être subordonnée à la connaissance exacte et précise des lésions qu'on se propose de combattre, nous exposerons d'abord brièvement l'anatomie pathologique des rétrécissements de l'œsophage; nous décrirons ensuite les méthodes de traitement employées jusqu'à ce jour. Avec nos 7 observations personnelles, nous exposerons enfin quelques méthodes nouvelles, encore peu ou pas employées.

I. — ANATOMIE PATHOLOGIQUE DES RÉTRÉCISSEMENTS NON CANCÉREUX DE L'ŒSOPHAGE.

A. — Rétrécissement congénital.

Les malformations congénitales de l'œsophage sont restées jusqu'à présent à peu près complètement du ressort de l'anatomie pathologique; on n'a guère observé que des absences ou des imperforations de l'œsophage, jusqu'alors au-dessus des ressources de la chirurgie [1].

Les anciennes observations de Rossi, Tenon, Bailhé sont les seules, dit Gangolphe [2], qui permettent de croire à la réalité des *rétrécisse-*

1. Eyquem, *Malformations congénitales de l'œsophage*, Thèse de Paris, 1875; Legrand, *Des imperforations de l'œsophage*, Thèse de Paris, 1897; Lehner, *Inaug. Diss.*, München, 1900; Ranzoné, *Inaug. Diss.*, Bonn, 1900; Schneider, *Inaug. Diss.*, Königsberg, 1900; Roehrig, *Inaug. Diss.*, Leipzig, 1901.
Renault et Sebileau, *Bulletin médical*, 1904; Villemin, *Société de Chirurgie*, 6 juillet 1904, Discussion; W. Thomas, *Lancet*, 1904, I, 361.
2. Gangolphe, art. Œsophage; *in* Le Dentu et Delbet, *Traité de Chirurgie clinique et opératoire*.

ments congénitaux. Et il n'y a encore aucune dissection probante chez l'enfant (Hartmann[1], von Hacker[2]). Enfin les nombreuses recherches œsophagoscopiques pratiquées en Allemagne n'ont pas encore permis de découvrir un rétrécissement congénital de l'œsophage chez l'enfant (Gottstein)[3].

Nous avons eu récemment l'occasion d'observer un rétrécissement congénital de l'œsophage chez un enfant de douze ans, entré pour corps étranger de l'œsophage dans notre service de clinique chirurgicale. Il serait sans doute prématuré de donner, à l'aide de cette observation, la première vraiment certaine et la seule prise sur le vivant, une description anatomo-pathologique de cette intéressante affection; nous nous contenterons de donner une description aussi exacte que possible de la lésion dans ce cas.

Observation I. — *Rétrécissement congénital de l'œsophage chez un enfant de douze ans. — Œsophagotomie interne œsophagoscopique. — Guérison.*

Albert K..., douze ans, né à Nancy. Les parents sont vivants et bien portants. Trois frères bien portants; deux autres enfants sont morts en bas âge, de cause inconnue.

Pendant sa première enfance, cet enfant a toujours été malingre, chétif et maladif. Ses parents racontent qu'il a toujours eu une alimentation très capricieuse. Tandis que, pendant de longues périodes, il se nourrit d'aliments solides comme tout le monde, il n'absorbe à d'autres moments que du bouillon, du lait et du chocolat. De plus l'enfant est toujours très long à manger; ses parents remarquent qu'il mâche très longtemps ses aliments, avant de les avaler.

Le 25 avril 1905, il a été atteint d'une maladie aiguë, qui semble avoir été un embarras gastrique fébrile, pour lequel il est resté alité pendant huit jours. Depuis son rétablissement, il n'a pris aucun aliment solide; le lait et le bouillon seuls sont tolérés. Dès qu'il tente d'avaler des aliments solides, il est pris de régurgitations violentes et vomit ces aliments. C'est alors qu'il entre à l'hôpital de Nancy, dans le service de M. le prof. Haushalter.

L'enfant est mis au régime lacté et ne vomit plus. La déglutition des semoules et purées qu'on permet ensuite est difficile et pénible. On explore l'œsophage à l'aide des olives de Trousseau, et on constate la présence d'un obstacle infranchissable à 20 centimètres des arcades dentaires. On pense à un spasme de l'œsophage; et on institue un traitement suggestif à l'état

1. Hartmann, art. Œsophage; *in* Duplay et Reclus, *Traité de Chirurgie*.
2. Von Hacker, art. Œsophage; *in Handbuch der praktischen Chirurgie*, Stuttgart, 1900.
3. Gottstein, Teknik u. Klinik der Œsophagoscopie, *Mittheilungen aus den Grenzgebieten der Medicin u. Chirurgie*, Bd VI, H. 5 u. 6; Bd VIII, H. 1 u. 2 :

de veille. Puis on essaye de donner du pain à l'enfant; plein de bonne volonté, il fait des efforts pour avaler, mais rend bientôt la bouchée entière. La panade passe assez facilement, mais le pain non trempé ne passe pas; la viande est mâchée pendant un certain temps, déglutie, puis rejetée.

L'enfant reste ainsi à l'hôpital jusqu'en septembre sans grand changegement dans son état. Il quitte l'hôpital, mangeant assez bien les purées et le pain trempé, avalant parfois la viande, qu'il mâche très longtemps avant de la déglutir.

Il revient à l'hôpital en novembre 1905, où on l'envoie à notre service. Son alimentation est restée la même depuis trois mois; mais, ayant avalé le matin même un quartier de pomme, il souffre beaucoup, prétend que ce quartier de pomme n'est pas descendu, et ne peut plus rien avaler depuis.

Dès son arrivée à l'hôpital, nous passons une sonde dans l'œsophage et sommes arrêtés à 20 centimètres des arcades dentaires par un obstacle infranchissable. Nous proposons l'examen œsophagoscopique; mais l'enfant, fort indocile, ne garde pas une mobilité suffisante et nous remettons l'opération au lendemain, afin de pouvoir chloroformer l'enfant.

Le lendemain, œsophagoscopie dans le décubitus dorsal, après anesthésie générale au chloroforme. A 20 centimètres des arcades dentaires, on rencontre un obstacle, dont il est difficile de préciser la nature. Il n'y a pas en tout cas de corps étranger. Ce n'est qu'à la troisième séance d'œsophagoscopie, qu'on arrive à porter un diagnostic précis.

A 20 centimètres des arcades dentaires, la lumière œsophagienne est fermée par une sorte de diaphragme, blanc rosé, qui ne se laisse que très légèrement déprimer vers le bas par l'extrémité du tube œsophagoscopique. Un peu à gauche et en arrière du centre de ce diaphragme, se trouve un orifice circulaire de 3 à 4 millimètres de diamètre. Les bords de cet orifice, comme le diaphragme tout entier, ressemblent absolument à la muqueuse œsophagienne normale (fig. 1). Nulle part trace d'ulcération; nulle part trace de tissu de cicatrice. A ce niveau, l'œsophage ne subit que très faiblement l'influence des mouvements respiratoires; et le diaphragme muqueux ou musculo-muqueux est presque complètement immobile. En axant la lumière du tube œsophagoscopique en face du petit orifice œsophagien, on s'aperçoit que ce diaphragme est mince et ne mesure pas plus de 2 millimètres d'épaisseur, car on voit, à travers l'orifice, que la partie de l'œsophage située au-dessous est saine et normalement calibrée. Cette partie de l'œsophage subit normalement les mouvements de la respiration.

On introduit par le petit orifice une longue tige d'acier munie à son extrémité d'un petit crochet, avec lequel on accroche le bord de la valvule. Nous nous assurons ainsi de sa faible épaisseur et de sa mobilité relative. C'est en somme un voile musculo-membraneux, très mince, qui cloisonne presque complètement l'œsophage. Une sonde introduite à travers l'orifice descend sans encombre jusque dans l'estomac.

La forme et l'aspect extérieur de ce voile, joints à l'absence de commé-

moratifs pouvant faire croire à un rétrécissement cicatriciel, les commémoratifs faisant au contraire penser que cette affection existe depuis très longtemps et probablement depuis la naissance, nous font porter le diagnostic de rétrécissement valvulaire, congénital, de l'œsophage.

Nous nous proposons de sectionner ce rétrécissement, en faisant une œsophagotomie interne, à travers le tube œsophagoscopique, absolument sous le contrôle de l'œil. L'un de nous fait construire dans ce but un œsophagotome, composé d'une tige métallique, creuse, dans laquelle se meut une autre tige pleine portant à son extrémité une petite lame articulée qu'on peut à volonté, à l'aide d'une vis, située à l'extrémité de l'appareil, faire sortir ou rentrer à travers une petite fenêtre que présente la tige creuse à son extrémité distale. Celle-ci est munie d'une petite vis, à laquelle peuvent s'adapter des olives métalliques de différents volumes (fig. 2).

Fig. 1. — Rétrécissement congénital valvulaire de l'œsophage. — Aspect œsophagoscopique [1].

Le 13 décembre 1905, nous pratiquons l'œsophagotomie interne, sous le contrôle de l'œil, à l'aide de cet instrument. L'enfant étant courbé dans le décubitus dorsal et endormi au chloroforme, nous pratiquons l'œsophagoscopie. A 20 centimètres des arcades dentaires, on retrouve l'aspect précédent. Nous introduisons, à travers le petit orifice, un petit crochet, à l'aide duquel nous fixons solidement le diaphragme œsophagien qui se tend sous la traction. Puis, à côté du crochet, nous introduisons dans le petit orifice l'olive de 3 millimètres de diamètre, qui se trouve à l'extrémité de l'œsophagotome, et faisons saillir de 5 millimètres la lame triangulaire. Le tout se passe sous le contrôle de l'œil, avec la plus grande précision. Surveillant de l'œil la section du diaphragme, nous poussons l'œsophagotome qui le sectionne complètement. On éponge doucement le sang à l'aide de petits tampons montés sur de longues tiges porte-tampon, et on fait deux nouvelles sections moins profondes, en haut et en arrière. L'instrument retiré, la plaie œsophagienne épongée se présente sous la forme d'un V, dont la pointe est dirigée obliquement en arrière et à droite; deux autres petites plaies en V siègent en haut et en bas. On peut passer de suite à travers la lumière une sonde œsophagienne n° 28. On retire alors l'œsophagoscope (fig. 3).

Pendant deux jours, l'enfant est nourri à l'aide de lavements alimentaires, ne prenant par la bouche que quelques gouttes d'eau. Le troisième jour on permet le lait, à petites doses. Petit à petit, l'alimentation liquide fait place à une alimentation semi-liquide, puis solide.

1. Nous sommes heureux de saisir l'occasion qui nous est offerte de remercier publiquement notre aimable confrère, le Dr Nottin, qui a toujours, avec une bonne grâce charmante, mis à notre disposition son talent de dessinateur et d'aquarelliste.

Le dixième jour, l'enfant mange très bien le pain et la viande. La sonde œsophagienne n° 18 passe très facilement. Les suites opératoires ont été absolument nulles. L'enfant va très bien; il demande sa sortie.

Auparavant, on pratique une nouvelle œsophagoscopie. A 20 centimètres des arcades dentaires, on constate un aspect nouveau. Le diaphragme œsophagien s'est fortement rétracté; il se présente maintenant sous la forme d'un croissant, large de quelques millimètres seulement (fig. 4).

La lumière œsophagienne mesure presque les dimensions normales. L'enfant quitte l'hôpital complètement guéri.

Fig. 2.

Nous croyons qu'il nous est permis de dire qu'il s'agit bien là d'un rétrécissement congénital. L'absence absolue de cause de rétrécissement cicatriciel, et l'existence de troubles dysphagiques depuis l'enfance, nous permettaient déjà cette conclusion.

L'intégrité absolue de la muqueuse œsophagienne, l'absence complète de tissu de cicatrice, enfin la forme valvulaire du rétrécissement le confirment pleinement. Nous répétons qu'il serait prématuré de donner à l'aide de cette unique observation une description anatomique du rétrécissement congénital de l'œsophage. Nous ne doutons pas que, avec les progrès que fait chaque jour l'endoscopie de l'œsophage, d'autres observations ne viennent bientôt s'ajouter à celle-ci, qui permettront alors de tracer l'histoire complète de cette forme intéressante et si peu connue de rétrécissement de l'œsophage.

B. — Rétrécissement spasmodique.

Le rétrécissement spasmodique de l'œsophage est, disent les classiques, caractérisé par une constriction intermittente de l'œsophage, sans lésion organique évidente au point où elle existe. C'est en somme ce caractère négatif, absence de lésion organique au point où siège le rétrécissement, qui lui donne sa physionomie propre. Il paraît dès lors superflu d'en décrire l'anatomie pathologique. Vraie tant que les trouvailles d'autopsie nous permirent seules d'étudier l'anatomie pathologique des lésions de l'œsophage, cette notion ne l'est plus, depuis que l'œsophagoscopie nous permet de voir les

modifications les plus minimes dans la forme et l'état anatomique de ce conduit.

Les observations œsophagoscopiques sont déjà assez nombreuses pour qu'on puisse décrire anatomiquement le siège, la forme des rétrécissements spasmodiques, ainsi que les modifications du conduit œsophagien qui en sont la conséquence. C'est ainsi qu'on peut distinguer deux classes de spasmes de l'œsophage : les spasmes idiopathiques; et les spasmes symptomatiques. De ces derniers nous ne dirons rien, car ils sont la conséquence de lésions organiques de

Fig. 3. — Rétrécissement congénital de l'œsophage. — Aspect œsophagoscopique immédiatement après l'œsophagotomie interne œsophagoscopique.

Fig. 4. — Rétrécissement congénital de l'œsophage. — Aspect œsophagoscopique un mois après l'œsophagotomie interne.

l'œsophage, plaies, corps étrangers, carcinomes, etc.; et ils rentrent dans l'étude des complications de ces différentes affections.

Les spasmes dits idiopathiques, produisant le véritable rétrécissement spasmodique, ont, eux, deux sièges de prédilection, la partie supérieure de l'œsophage; et sa partie inférieure, le cardia.

1° *Rétrécissement spasmodique supérieur.*

Cette affection n'étant pas mortelle, on manque absolument de données anatomiques précises sur sa forme, sa situation, les lésions consécutives. Zenker et Ziemssen [1] mentionnent bien un cas, publié en 1866 pas Henry Power, mais trop superficiellement observé, à leur gré, pour mériter la critique. Les observations cliniques ont permis cependant d'établir, encore qu'il reste souvent un doute sur la nature idiopathique de l'affection, que le spasme œsophagien siège en général à la partie tout à fait supérieure de l'œsophage cervical. Zenker et Ziemssen en verraient la raison dans la présence à

1. Zenker et Ziemssen, *Handbuch der spec. Pathologie*, Leipzig, t. VII, 1 th.

ce niveau de nombreuses fibres musculaires striées, enchevêtrées avec les fibres lisses du conduit pharyngo-œsophagien. Mais, si la clinique avait permis d'établir la fixité de ce siège, l'examen direct de l'œsophage à l'œsophagoscope pouvait seul permettre de décrire la forme de ce rétrécissement. Rosenheim [1], Mikulicz [2], Gottstein [3] l'ont très minutieusement étudiée. De l'examen de ces quelques cas, encore fort peu nombreux, il résulte que l'aspect du rétrécissement spasmodique est très caractéristique. On sait que normalement l'image endoscopique montre, à la partie supérieure de l'œsophage, une lumière circulaire et étroite, dont les bords constitués par la paroi muqueuse sont presque en contact l'un avec l'autre. Cette lumière œsophagienne subit très fortement l'influence des mouvements respiratoires; elle s'élargit pendant l'inspiration, se rétrécit pendant l'expiration. Dans le cas de rétrécissement spasmodique, cette lumière est réduite à un point; la muqueuse, soulevée par la contraction musculaire, forme des plis très saillants, convergeant vers le centre : ce qui donne une forme étoilée à la lumière œsophagienne très réduite. De plus la partie de l'œsophage qui est le siège du spasme est complètement immobile, et ne subit en aucune façon l'influence des mouvements de la respiration. L'image œsophagoscopique du rétrécissement spasmodique est encore bien plus nette, quand le spasme siège dans la partie thoracique de l'œsophage : normalement cette partie se présente à l'œsophagoscope comme un tube largement ouvert, surtout pendant l'inspiration : ce qui permet de voir à plusieurs centimètres au delà de l'extrémité du tube. L'aspect est tout différent dans le cas de rétrécissement spasmodique; la lumière œsophagienne est réduite à un point, à un petit croissant; et la muqueuse fait fortement saillie dans la lumière immobile, ne subissant ni les mouvements respiratoires, ni les mouvements du cœur. Un dernier caractère, négatif, de ce rétrécissement, c'est qu'il n'est jamais précédé d'une dilatation préstricturale.

2° *Rétrécissement spasmodique inférieur ou spasme du cardia.*

Très différent, tant au point de vue anatomique que clinique, du précédent, le rétrécissement spasmodique inférieur est une affec-

1. Rosenheim, *Deutsche med. Wochenschr.*, 1899, p. 55.
2. Mikulicz; in Hendelsohn, *Inaug. Diss.*, Breslau, 1896.
3. Gottstein. *Loc. cit.*

tion encore peu connue; ses conséquences, parfois très graves, nous font un devoir d'en étudier minutieusement la forme, afin d'en établir ensuite d'une façon précise les indications thérapeutiques.

Dès 1877, Zenker et Ziemssen attiraient l'attention sur une affection très particulière de l'œsophage dont ils rapportaient 18 cas; il s'agissait d'individus morts à la suite de troubles très marqués de la déglutition et chez qui l'autopsie n'avait révélé qu'une dilatation énorme de l'œsophage, sans trace de sténose. Ces auteurs pensaient que la dilatation était la conséquence d'une atonie musculaire de l'œsophage. En 1881, Strümpell[1] publia un cas analogue et émit l'hypothèse que cette dilatation de l'œsophage pouvait être la conséquence d'un rétrécissement spasmodique du cardia; il préféra admettre pourtant qu'elle était due à une coudure de l'œsophage, au niveau de l'hiatus œsophagien du diaphragme.

En 1882, Mikulicz[2], après de nombreuses observations endoscopiques, décrivit la même affection comme conséquence d'un spasme du cardia (Cardiospasmus). Ces observations restèrent isolées jusqu'en 1891, Leichtenstern[3], d'après une autopsie faite deux heures après la mort, établit la réalité du spasme du cardia, cause de la dilatation de l'œsophage. De ce moment, les observations se multiplient en Allemagne, observations d'autopsie le plus souvent, dont on trouvera la relation dans les travaux de Netter[5], Guttentag[4], Dauber[6], Martin[7].

Dès 1895, Rosenheim[8] décrit cette affection d'après l'examen œsophagoscopique; et, depuis cette époque, l'histoire de cette intéressante lésion s'est enrichie des observations œsophagoscopiques de Schmilinsky[9], de Gottstein[10], etc. Nous avons eu l'occasion d'ob-

1. Strümpell, *Deutsche Zeitschr. f. klin. Med.*, 1881, Bd 29, p. 211.
2. Mikulicz, *11e Chir. Kongress.* I, 2 Sitzg, p. 37.
3. Leichtenstern, Beiträge zur Pathologie des Œsophagus, *Deutsche med. Wochenschr.*, 1891, p. 489.
4. Netter, Ueber Erweiterung der Speiseröhre am unteren Abschnitt, *Archiv f. Verdauungs Krankh.*, Bd III, 1898, p. 114.
5. Guttentag, Ein Fall von idiopatischer Erweiterung des Œsophagus im unteren Abschnitt, *Münch. med. Wochenschrift*, 1900, p. 797.
6. Dauber, Ueber spastische Kontraktion der Cardia und ihre Folgezustände *Grenzgebiete...*, Bd VII, 1900, p. 138.
7. Martin, *Zur chirurgischen Behandlung des Cardiospasmus und der Spindelform. Speiseröhrenerweiterung. Grenzgebiete...*, Bd VIII, 1900, p. 226.
8. Rosenheim, *Deutsche med. Wochenschr.*, 1895.
9. Schwörer, *Münch. med. Wochenschr.*, 1899, p. 160 u. 825.
10. Gottstein. *Loc. cit.*

server à l'œsophagoscope un cas de rétrécissement spasmodique inférieur de l'œsophage; c'est d'après l'étude de ces diverses observations que nous nous efforcerons de décrire l'anatomie pathologique de cette lésion.

Avec Gottstein, nous en distinguerons deux formes : le rétrécissement spasmodique aigu; le rétrécissement spasmodique chronique.

Rosenheim et Gottstein ont décrit chacune deux cas de rétrécissement spasmodique aigu; il s'agit toujours d'individus qui, sans cause apparente, et en pleine santé, sont pris brusquement d'une dysphagie intense, qui s'oppose d'une façon invincible au passage des aliments, même des aliments liquides. Le cathétérisme de l'œsophage révèle la présence d'un obstacle infranchissable, situé très bas, à environ 40 cm. des arcades dentaires. L'examen œsophagoscopique montre l'intégrité complète de la muqueuse œsophagienne jusqu'au niveau du cardia. A ce niveau, la lumière œsophagienne est oblitérée par la juxtaposition des parois qui sont étroitement appliquées l'une contre l'autre; il ne reste qu'un orifice extrêmement rétréci, de forme étoilée et parfaitement immobile. La muqueuse est un peu plus rouge (2e cas de Rosenheim), présente quelques sigillations à peine visibles (1er cas); et c'est tout. Si l'on pousse le tube œsophagoscopique, on n'arrive pas à franchir l'obstacle. Si vous observez le patient sous l'anesthésie chloroformique, ou si vous cocaïnisez la muqueuse œsophagienne au niveau du rétrécissement, vous pouvez descendre le tube jusque dans l'estomac. A l'aller comme au retour, vous constatez la parfaite intégrité de la muqueuse œsophagienne. Au-dessus du rétrécissement spasmodique, il n'y a pas de changement dans le calibre de l'œsophage.

Telle est la description anatomique du rétrécissement spasmodique aigu. Ses causes sont soumises aux mêmes incertitudes que celles des spasmes en général: l'hystérie, plutôt les troubles de l'innervation de l'œsophage, sont vraisemblablement en cause.

De beaucoup plus intéressant est le rétrécissement spasmodique chronique, dont les conséquences anatomiques sont une hypertrophie musculaire préstricturale, et une dilatation fusiforme de l'œsophage au-dessus du rétrécissement.

La description anatomique de cette intéressante affection peut être faite d'après un certain nombre d'autopsies dues à Strümpell (*loc.*

cit.), Leichtenstern (*loc. cit.*), Kast, Rumpel[1], Adolf Smidt[2], Martin (*loc. cit.*), etc., et d'après les observations œsophagoscopiques de Störck, Smilinski, Gottstein, et la nôtre. — Voici d'abord notre observation :

Obs. II. — Mme L.., trente-huit ans, aubergiste.

Antécédents héréditaires sans intérêt. Mariée, mère de trois enfants bien portants.

Le passé pathologique de cette femme ne nous révèle qu'une broncho-pneumonie il y a quatre ans, affection que la malade a bien supportée, et dont elle ne s'est plus ressentie depuis.

Il y a trois ans, sans cause manifeste, apparaissent des troubles de la déglutition, qui s'installent lentement et s'accentuent petit à petit. Dès que la malade avalait une assez forte quantité d'aliments solides, elle avait aussitôt une sensation d'arrêt très net dans la poitrine, et, sous peine d'étouffer, était obligée de quitter la table pour vomir ces aliments. Les liquides au contraire étaient parfaitement tolérés; à condition d'être pris lentement et en quantité modérée. La déglutition des aliments solides devenait plus facile, si la malade les mâchait longuement, et si elle entre-coupait leur ingestion de l'ingestion fréquente de liquide. Si elle se couchait aussitôt après le repas du soir, il lui arrivait souvent d'être réveillée par une sensation d'étouffement; elle rejetait alors sans effort des aliments qui étaient remontés dans le pharynx et jusque dans le naso-pharynx. Aussi n'osait-elle se coucher que longtemps après avoir mangé.

Quelques heures après le repas, la malade, délivrée de ses sensations de plénitude thoracique, se sentait très bien et digérait parfaitement.

Depuis six mois, les troubles de la déglutition ont augmenté; la viande et le pain ne passent plus que très difficilement; il faut une très longue mastication et l'ingestion de grandes quantités de liquide est nécessaire. La malade se nourrit surtout de lait, bière et café. Jamais d'ailleurs elle n'a éprouvé la moindre douleur, et n'a pas encore cessé de travailler. Il y a un an, un médecin lui avait conseillé l'absorption de pastilles de cocaïne : ce qui l'avait soulagée pendant quelque temps. Puis la dysphagie avait reparu.

Depuis six semaines, la malade n'a plus pris aucun aliment solide; les liquides eux-mêmes ne sont tolérés qu'à la condition d'être pris en faible quantité. La malade a de plus remarqué que la première gorgée de liquide était toujours la plus pénible à avaler; les suivantes sont plus faciles, et, au bout de quelque temps, elle peut arriver à boire un demi-verre d'un trait, tandis qu'au début une seule cuillerée passe difficilement.

Il y a huit jours, le médecin appelé a pratiqué le cathétérisme de l'œsophage; il a été arrêté à 43 centimètres des arcades dentaires et n'a pu

1. Rumpel, Ueber die spindelförmige Erweiterung der Speiseröhre, *Virchow Hirsch Jahresberichte*, 1892, II, p. 157.

2. Ad. Schmidt, Ein Fall von spindelförmiger Erweiterung der Speiseröhre ohne Striktur des Œsophagus, *Münch. med. Wochenschr.*, 1899, p. 304.

franchir l'obstacle, même avec les sondes les plus fines. Pensant à un carcinome de l'œsophage, le médecin envoie cette malade à l'hôpital dans notre service, le 9 janvier 1906.

C'est une femme amaigrie, mais non cachectique; le simple examen clinique et commémoratif nous fait suspecter le diagnostic de carcinome œsophagien. Le cathétérisme nous révèle un obstacle infranchissable situé à 43 centimètres des arcades dentaires. Nous ne parvenons pas à franchir cet obstacle, même avec les olives les plus fines.

Le 11 janvier, œsophagoscopie dans le décubitus dorsal, après anesthésie à la cocaïne. Introduction du long tube œsophagoscopique de 45 centimètres de longueur. A une profondeur de 42 centimètres, nous arrivons sur l'obstacle. Le cardia est absolument fermé; la muqueuse œsophagienne fait une forte saillie circulaire, qui s'oppose invinciblement à la progression du tube. Cette muqueuse est d'aspect et de coloration absolument normaux. Nulle trace de végétations; nulle trace d'ulcération; pas le moindre saignement (fig. 5). En retirant légèrement le tube, nous constatons qu'il existe une dilatation fusiforme de l'œsophage, commençant un peu au-dessus de l'obstacle, et remontant d'environ 15 centimètres dans le thorax. Dans toute cette partie de l'œsophage, le tube endoscopique se meut librement; on peut sans grande difficulté passer de la partie gauche à la partie droite de la colonne vertébrale; on sent et on voit très bien que l'œsophage est fortement dilaté. Nous ramenons le tube contre l'obstacle; et nous portons sur lui un tampon imbibé d'une solution de cocaïne au 1/20. Après quelques instants de cathétérisme appuyé, le tube franchit l'obstacle et pénètre dans l'estomac. Au retour, nous examinons le segment abdominal de l'œsophage avec grand soin et ne découvrons nulle part la moindre lésion organique.

Fig. 5. — Rétrécissement spasmodique du cardia. — Aspect œsophagoscopique.

Nous faisons à la cocaïne un badigeonnage méticuleux de tout ce segment de l'œsophage et retirons le tube œsophagoscopique. La malade assise, nous descendons sans encombre une olive moyenne jusque dans l'estomac. Nous recommandons à la malade de manger le soir même; elle avale sans difficulté du pain et des légumes. Le lendemain, tous les aliments essayés ont été tolérés; pendant plusieurs jours, la malade est tenue en observation. Le pain, la viande qu'elle ne tolérait plus depuis longtemps, sont très bien avalés. Devant cette amélioration rapide de son état, la malade, malgré notre désir de la garder quelque temps encore en observation, quitte l'hôpital, nous promettant de donner de ses nouvelles.

Plusieurs observations analogues ont été publiées par Kast, Schwörer (*loc. cit.*), Gottstein (*loc. cit.*), Fedoroff[1]. Dans tous ces cas,

1. Fedoroff, Contribution à l'étude et au traitement des maladies de l'œsophage, *Le médecin russe*, 1902, n° 6.

on a observé une occlusion complète du cardia, sans trace de lésion organique; l'image endoscopique montrait une juxtaposition étroite des parois œsophagiennes. La lumière, extrêmement réduite, se présentait sous forme d'un point, entouré de plis muqueux verticaux, soulevés par la contraction musculaire. Le siège de ce rétrécissement spasmodique était l'orifice inférieur de l'œsophage : le cardia. Au-dessus du rétrécissement existe, pour peu que la lésion soit ancienne, une dilatation fusiforme ou sacciforme de l'œsophage thoracique. La dilatation ne commence pas immédiatement au-dessus du rétrécissement, mais 2 ou 3 centimètres plus haut, au niveau de l'hiatus œsophagien du diaphragme.

La publication d'un certain nombre de cas de « cardiospasmes », observés à des autopsies, permet de compléter d'une façon certaine la description anatomique de cette affection.

Dans quelques cas, on a trouvé la muqueuse œsophagienne absolument saine, aussi bien au niveau du spasme qu'au niveau de la dilatation (Zenker, *loc. cit.*; Rumpel [1], Schwörer, *loc. cit.*). Dans d'autres, et c'est la majorité, d'après Martin, on a trouvé des lésions : inflammations catarrhales, ulcérations, érosions hémorragiques, hypertrophie papillaire, érosions muqueuses, en coup d'ongle, etc. (Kreuder [2], Strümpel, Rumpel, Jaffè [3], Schmidt, Leichtenstern, Wiebrecht [4], Hölder [5], etc.). Dans d'autres encore, on voyait la trace de lésions anciennes de la muqueuse, actuellement cicatrisées. Ces lésions siègent le plus souvent dans la dilatation préstricturale.

Cette dilatation est en effet constante; elle est d'aspect et de forme variables. Tantôt c'est une dilatation fusiforme, pouvant donner à l'œsophage le calibre du gros intestin; tantôt une dilatation sacciforme plus ou moins développée, plus ou moins limitée à une des parois œsophagiennes, et rappelant dans ces cas l'aspect d'un diverticule œsophagien (Netter).

Au niveau du rétrécissement spasmodique, on trouve une hypertrophie musculaire très considérable, pour peu que l'affection soit ancienne. Dans d'autres cas, on n'a rien trouvé d'anormal à ce niveau (von Hölder, Strümpel).

1. Rumpel, *Münch. med. Wochenschr.*, 1897, nos 15-16, 1899, p. 716.
2. Kreuder, *Inaug. Diss.*, Gessen, 1888 (d'après Martin).
3. Jaffé, *Münch. med. Wochensch.*, 1897.
4. Wiebrecht, *Inaug. Diss.*, Göttingen, 1897.
5. Hölder, *Vereinsbl. d. pfälz. Aerzte*, 1894 (d'après Martin).

Maintenant que nous connaissons les dispositions anatomiques des rétrécissements spasmodiques du cardia, il serait intéressant d'en étudier la pathogénie. Le rétrécissement spasmodique est-il primitif, ou n'est-il que la conséquence des lésions muqueuses que nous trouvons signalées dans la plupart des observations, analogue alors au spasme du sphincter anal dans la fissure à l'anus? Ces lésions muqueuses sont-elles au contraire la conséquence de la stagnation, due au spasme? Toutes questions que nous nous contenterons de soulever, nous rappelant qu'il existe une affection de l'œsophage, caractérisée par un rétrécissement spasmodique du cardia, avec dilatation préstricturale plus ou moins considérable, et pouvant être sous la dépendance de lésions muqueuses extrêmement minimes, simple fissure ou érosions, par exemple.

C. — Rétrécissements inflammatoires.

Une diminution de calibre de l'œsophage peut être la conséquence d'un processus inflammatoire, aigu ou chronique, atteignant les parois de ce conduit.

L'œsophagite aiguë, provoquée par un agent mécanique, chimique ou thermique, se traduit par un gonflement de la muqueuse, une rougeur diffuse et une injection des vaisseaux (von Hacker). Le gonflement et l'œdème sous-muqueux peuvent être tels que la lumière œsophagienne soit complètement oblitérée et la dysphagie absolument totale (Ebstein [1]). Nous avons eu l'occasion, dans un cas d'œsophagite aiguë consécutive au séjour d'un corps étranger (un os) qui avait fini par passer, de constater directement à l'œsophagoscope une diminution très considérable du calibre de l'œsophage par gonflement aigu de la muqueuse. Ce gonflement inflammatoire peut être suivi de suffocation (œsophagite phlegmoneuse, von Hacker); un abcès pariétal peut alors complètement oblitérer l'œsophage.

L'œsophagite chronique entre aussi pour une certaine part dans l'étiologie des rétrécissements de l'œsophage.

Le catarrhe chronique de l'œsophage se traduit à un certain stade de son évolution par des phénomènes de striction. L'inflamma-

1. Ebstein, *Ueber Œsophagoskopie und ihre therapeutische Verwendbarkheit*. Wien, 1898.

tion et la sclérose sous-épithéliale amènent là une prolifération conjonctive, dont le résultat peut être une diminution notable du calibre œsophagien (von Hacker, Rosenheim). Hartmann signale un cas de Langenbeck, et un cas de Trendelenburg comme exemple de rétrécissements inflammatoires de l'œsophage.

Les infections spécifiques, comme la tuberculose, la syphilis, l'actinomycose, peuvent amener la production d'un rétrécissement inflammatoire de l'œsophage.

La tuberculose de l'œsophage est une affection très rare, qui se traduit anatomiquement par la présence d'ulcérations spécifiques, le plus souvent multiples. Ces ulcérations s'accompagnent souvent d'une infiltration telle du tissu sous-muqueux qu'il en résulte une diminution très notable du calibre œsophagien.

La syphilis peut diminuer le calibre de l'œsophage par la présence de gommes sous-muqueuses, par le développement excessif de ganglions périœsophagiens, par la cicatrisation d'ulcérations syphilitiques, suivie de l'apparition de rétrécissement cicatriciel (Gottstein).

Marchant [1], Poncet, Garde [2], ont décrit des lésions sténosantes de l'œsophage, due à la présence du champignon actinomycosique. *Gottstein* (*loc. cit.*) a observé directement un cas de ce genre à l'œsophagoscope. Les lésions consistent en ulcérations avec infiltration sous-jacente considérable, en lésions phlegmoneuses, en véritables néoplasies, toutes lésions effaçant plus ou moins complètement le calibre de l'œsophage.

D. — Rétrécissements cicatriciels.

Les rétrécissements cicatriciels comprennent la très grande majorité des rétrécissements de l'œsophage. Comme leur nom l'indique, ils résultent de la cicatrisation d'une plaie ou d'une perte de substance plus ou moins étendue de l'œsophage. Cette affection peut être sous la dépendance d'agents mécaniques, chimiques, thermiques.

Les plaies de l'œsophage, plaies produites de dehors en dedans et surtout de dedans en dehors, par les corps étrangers spécialement, ou l'introduction dans l'œsophage d'instruments explorateurs ou

1. Marchant, *Berl. klin. Wochenschr.*, 1896, p. 91 et 334.
2. Poncet (Garde, *De l'actinomycose œsophagienne*, Thèse de Lyon, 1895-96).

Maintenant que nous connaissons les dispositions anatomiques des rétrécissements spasmodiques du cardia, il serait intéressant d'en étudier la pathogénie. Le rétrécissement spasmodique est-il primitif, ou n'est-il que la conséquence des lésions muqueuses que nous trouvons signalées dans la plupart des observations, analogue alors au spasme du sphincter anal dans la fissure à l'anus? Ces lésions muqueuses sont-elles au contraire la conséquence de la stagnation, due au spasme? Toutes questions que nous nous contenterons de soulever, nous rappelant qu'il existe une affection de l'œsophage, caractérisée par un rétrécissement spasmodique du cardia, avec dilatation préstricturale plus ou moins considérable, et pouvant être sous la dépendance de lésions muqueuses extrêmement minimes, simple fissure ou érosions, par exemple.

C. — Rétrécissements inflammatoires.

Une diminution de calibre de l'œsophage peut être la conséquence d'un processus inflammatoire, aigu ou chronique, atteignant les parois de ce conduit.

L'œsophagite aiguë, provoquée par un agent mécanique, chimique ou thermique, se traduit par un gonflement de la muqueuse, une rougeur diffuse et une injection des vaisseaux (von Hacker). Le gonflement et l'œdème sous-muqueux peuvent être tels que la lumière œsophagienne soit complètement oblitérée et la dysphagie absolument totale (Ebstein[1]). Nous avons eu l'occasion, dans un cas d'œsophagite aiguë consécutive au séjour d'un corps étranger (un os) qui avait fini par passer, de constater directement à l'œsophagoscope une diminution très considérable du calibre de l'œsophage par gonflement aigu de la muqueuse. Ce gonflement inflammatoire peut être suivi de suffocation (œsophagite phlegmoneuse, von Hacker); un abcès pariétal peut alors complètement oblitérer l'œsophage.

L'œsophagite chronique entre aussi pour une certaine part dans l'étiologie des rétrécissements de l'œsophage.

Le catarrhe chronique de l'œsophage se traduit à un certain stade de son évolution par des phénomènes de striction. L'inflamma-

1. Ebstein, *Ueber Œsophagoskopie und ihre therapeutische Verwendbarkheit*. Wien, 1898.

tion et la sclérose sous-épithéliale amènent là une prolifération conjonctive, dont le résultat peut être une diminution notable du calibre œsophagien (von Hacker, Rosenheim). Hartmann signale un cas de Langenbeck, et un cas de Trendelenburg comme exemple de rétrécissements inflammatoires de l'œsophage.

Les infections spécifiques, comme la tuberculose, la syphilis, l'actinomycose, peuvent amener la production d'un rétrécissement inflammatoire de l'œsophage.

La tuberculose de l'œsophage est une affection très rare, qui se traduit anatomiquement par la présence d'ulcérations spécifiques, le plus souvent multiples. Ces ulcérations s'accompagnent souvent d'une infiltration telle du tissu sous-muqueux qu'il en résulte une diminution très notable du calibre œsophagien.

La syphilis peut diminuer le calibre de l'œsophage par la présence de gommes sous-muqueuses, par le développement excessif de ganglions périœsophagiens, par la cicatrisation d'ulcérations syphilitiques, suivie de l'apparition de rétrécissement cicatriciel (Gottstein).

Marchant[1], Poncet, Garde[2], ont décrit des lésions sténosantes de l'œsophage, due à la présence du champignon actinomycosique. Gottstein (*loc. cit.*) a observé directement un cas de ce genre à l'œsophagoscope. Les lésions consistent en ulcérations avec infiltration sous-jacente considérable, en lésions phlegmoneuses, en véritables néoplasies, toutes lésions effaçant plus ou moins complètement le calibre de l'œsophage.

D. — Rétrécissements cicatriciels.

Les rétrécissements cicatriciels comprennent la très grande majorité des rétrécissements de l'œsophage. Comme leur nom l'indique, ils résultent de la cicatrisation d'une plaie ou d'une perte de substance plus ou moins étendue de l'œsophage. Cette affection peut être sous la dépendance d'agents mécaniques, chimiques, thermiques.

Les plaies de l'œsophage, plaies produites de dehors en dedans et surtout de dedans en dehors, par les corps étrangers spécialement, ou l'introduction dans l'œsophage d'instruments explorateurs ou

1. Marchant, *Berl. klin. Wochenschr.*, 1896, p. 91 et 334.
2. Poncet (Garde, *De l'actinomycose œsophagienne*, Thèse de Lyon, 1895-96).

thérapeutiques, peuvent être suivies de rétrécissements cicatriciels. Les lésions inflammatoires de la muqueuse œsophagienne par la cicatrisation des ulcérations auxquelles elles donnent lieu (tuberculose, syphilis, actinomycose, ulcère simple), pourraient être aussi l'origine de rétrécissements cicatriciels. Mais la cause la plus fréquente, presque unique, des rétrécissements cicatriciels de l'œsophagie, c'est l'ingestion de liquides bouillants ou caustiques.

Nous en décrirons brièvement les formes anatomiques d'après les observations suivies d'autopsie de von Hacker [1], d'après les recherches endoscopiques de Gottstein, Rosenheim, Ebstein et les nôtres. Nous y ajouterons l'apport de cinq observations personnelles récentes.

1° Quand l'action du liquide bouillant ou caustique se limite à l'épithélium, la brûlure a pour résultat de minces pertes de substance, qui guérissent par l'apparition de granulations, bientôt recouvertes d'épithélium, et qui n'amènent que de très superficielles cicatrices, sans influence sur la lumière de l'œsophage. Quelquefois pourtant, la rétraction de ces cicatrices peut amener la formation de plis muqueux aux dépens de la muqueuse voisine et devenir ainsi l'origine de rétrécissements valvulaires. Ces plis peuvent ne comprendre qu'une partie de la circonférence et affecter la forme de croissant, ou sa totalité, et donner au rétrécissement la forme d'un diaphragme. Si la suppuration a tant soit peu gagné le tissu cellulaire sous-muqueux, le travail de cicatrisation s'étend à celui-ci. Il en résulte la formation de brides, d'anneaux saillants dans la lumière de l'œsophage, et partout recouverts par l'épithélium de nouvelle formation.

2° Plus fréquemment la brûlure atteint les parties profondes, couches musculaires circulaire et longitudinale, parfois même dépasse les limites du tube œsophagien. Par suite du travail de cicatrisation qu'elle détermine dans le tissu cellulaire voisin, elle peut être suivie, dans ces cas, de déviations ou de changements de direction de l'œsophage. Les rétrécissements consécutifs à ces brûlures profondes s'étendent presque toujours à toute la circonférence de l'œsophage, mais peuvent être très limités en longueur (rétrécissements annulaires) ou très étendus (rétrécissements tubulaires), s'étendre enfin à tout l'œsophage (rétrécissement total de l'œsophage).

1. Von Hacker, *Ueber die nach Verätzungen enstehenden Speiseröhren-Verengerungen*. Wien, A. Hölder, 1899.

Le plus souvent, la portion d'œsophage située immédiatement au-

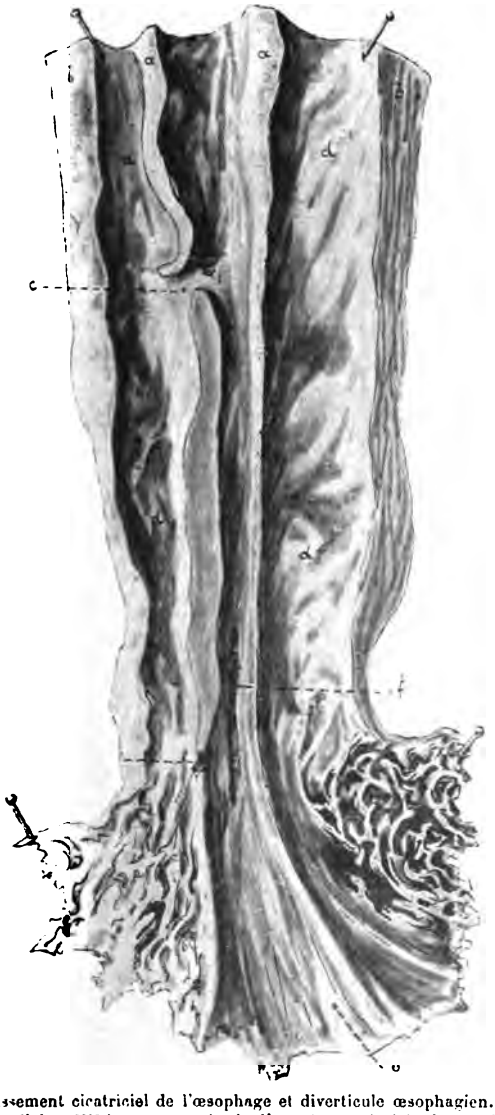

Fig. 6. — Rétrécissement cicatriciel de l'œsophage et diverticule œsophagien. (Pièce provenant de l'autopsie de l'obs. VII.) — *a*, parois de l'œsophage rétréci; *b*, parois du diverticule; *c*, orifice de communication entre l'œsophage rétréci et le diverticule; *d*, diverticule; *f*, trace de l'électrolyse linéaire; *E*, Estomac.

dessus du rétrécissement n'est pas normale; elle est parcourue par des plis, des cordons cicatriciels longitudinaux, entre lesquels s'en-

fonce la muqueuse. Dans bien des cas cependant, l'œsophagoscope montre un état normal de l'œsophage jusque sur le rétrécissement. Il existe souvent une légère dilatation préstricturale, où s'accumulent des débris alimentaires et des sécrétions abondantes, où l'œsophagoscope découvre souvent aussi des érosions et des ulcérations. Le plus souvent, il existe, au-dessus du rétrécissement, une hypertrophie musculaire telle que le rétrécissement cicatriciel semble prolongé vers le haut (quelquefois aussi vers le bas) par un rétrécissement tapissé de muqueuse intacte, aussi étroit parfois que le rétrécissement calleux vrai.

Nous avons observé, dans un cas, un diverticule secondaire de l'œsophage dont l'orifice était situé immédiatement au-dessus du rétrécissement et qui présentait un volume et des dispositions vraiment extraordinaires. Il s'agissait d'un rétrécissement cylindrique, très long et très serré, commençant à vingt-deux centimètres des arcades dentaires et s'étendant en bas jusqu'au voisinage du cardia.

Au niveau de la limite supérieure du rétrécissement la paroi latérale gauche de l'œsophage présente un orifice large de quatre millimètres qui conduit dans une vaste poche, située en arrière et sur les côtés de l'œsophage (fig. 6). Cette poche descend jusqu'au voisinage du diaphragme; elle remonte au-dessus de l'orifice de communication, jusqu'au niveau de la clavicule. Cette poche diverticulaire entoure presque complètement l'œsophage; sa face externe est fusionnée avec les organes voisins : trachée, bronches, aorte, veine cave inférieure et diverticule : tout cela forme une masse de tissu dur, creusée de cavités. Les deux vagues sont englobés dans la paroi externe du diverticule. La paroi de cette poche est très épaisse en haut, où elle mesure jusqu'à un centimètre d'épaisseur, et très mince en bas, où elle mesure à peine un millimètre.

Des coupes histologiques pratiquées à travers la paroi du diverticule nous montrent que cette partie est essentiellement constituée par du tissu fibreux, infiltré de globules blancs (fig. 7). A sa surface interne, on ne trouve nulle part d'épithélium ; la moitié interne de la coupe est constituée par du tissu conjonctif infiltré de nombreux globules blancs, se présentant par places comme de véritables petits abcès interstitiels. La moitié externe de la coupe présente des champs de fibres musculaires, coupées dans tous les sens, et par places profondément dissociées ; la plupart de ces fibres musculaires sont des

fibres longitudinales sectionnées en travers. Elles sont infiltrées aussi çà et là de nombreux leucocytes.

On aurait pu croire qu'il s'agissait là d'un faux diverticule et penser, vu l'étendue de la poche vers le haut, bien au-dessus de l'orifice de communication avec l'œsophage rétréci, qu'il s'agissait d'une poche, consécutive à une perforation de l'œsophage enflammé,

Fig. 7. — Coupe transversale de la paroi diverticulaire. (On voit l'absence d'épithélium, l'infiltration leucocytaire de toute la paroi, la présence d'une couche de fibres musculaires longitudinales en dehors).

et dont les parois se seraient constituées aux dépens du tissu cellulaire du médiastin envahi. La présence de fibres musculaires dans la zone externe de la paroi nous porte à croire cependant qu'il s'agit d'un vrai diverticule par pulsion, mais dont il faut bien admettre la singulière physionomie. Hâtons-nous d'ajouter que c'est là une complication très rare des rétrécissements cicatriciels.

En ce qui concerne le degré des rétrécissements cicatriciels, il est très variable; son maximum serait réalisé dans les cas où, à un

endroit, la lumière œsophagienne serait complètement oblitérée par fusion des parois. C'est ce qui fut observé dans les deux cas mortels de Horsey[1] et Mesenger Bradley[2]; von Hacker ne croit pas à la réalité de cette oblitération complète, et de fait, depuis que l'endocospie a permis d'observer *de visu* l'extrémité supérieure des rétrécissements, on a pu constater que toujours il persistait une lumière, plus ou moins étroite, plus ou moins excentrique, mais réelle. Dans les cinq observations personnelles que nous rapporterons plus loin, on considérait, et les chirurgiens les plus expérimentés avaient dans ces cas multiplié leurs explorations, le rétrécissement comme absolument imperméable et fermé; dans tous ces cas, l'œsophagoscopie a permis de voir qu'il persistait toujours une lumière, souvent difficile à découvrir et à franchir, mais jamais nous n'avons observé l'occlusion complète du tube œsophagien.

Le siège des rétrécissements cicatriciels par brûlure de l'œsophage est très important à déterminer. D'après la loi d'Andral et Hunter, à savoir que les affections des canaux membraneux atteignent de préférence leurs extrémités, la partie initiale et la partie terminale de l'œsophage seraient les sièges de prédilection des rétrécissements. C'est l'opinion de Hambürger[3] que, lorsqu'il n'existe qu'un rétrécissement, il occupe le cardia; que, lorsqu'il en existe deux, l'un siège au cardia, l'autre à l'extrémité supérieure. Zenker après Rokitanski[4] donne le même siège d'élection. Keller tient au contraire pour extrêmement rare le rétrécissement de l'extrémité supérieure.

En réalité, ce qu'il importe de considérer, c'est la forme et le nombre des rétrécissements. Il y a, et c'est l'opinion de von Hacker, des rétrécissements uniques, des rétrécissements multiples, des rétrécissements de tout l'œsophage.

Dans le cas de rétrécissement unique, celui-ci siège le plus souvent à l'un des points normalement rétrécis de l'œsophage, endroits où des organes voisins diminuent son calibre, où des changements de direction lui donnent une certaine courbure, tous points au con-

1. Horsey, *Virchow-Hirsch Jahresbericht*, 1876, II, p. 420.
2. Messenger-Bradley, A case of gastrostomy, Necropsy, Remarks, *The Lancet*, 1878, p. 64.
3. Hambürger, Klinik der Œsophagus-Krankheiten, *Medicin. Jahrb.*, 1869, Bd VIII, 1870; Bd XIX et XX.
4. Rokitansky, *Lehrbuch von path. Anatomie*, 1861, t. III.
5. Keller, *Œsterr. Zeitschr. für prak. Heilkunde*, 1862, nos 45 à 67.

tact desquels les liquides caustiques peuvent rester plus longtemps.

A la région cervicale, c'est le niveau du bord inférieur du cartilage cricoïde (rétrécissement cricoïdien). Notre observation IV est un exemple de rétrécissement supérieur unique de l'œsophage.

A la région thoracique, ce sont les rétrécissements aortique et bronchique de l'œsophage, puis le niveau de l'hiatus œsophagien du diaphragme, bien plus que le cardia. On a observé en tous ces points des rétrécissements annulaires; le plus souvent cependant, il s'agit de rétrécissements tubulaires, plus ou moins étendus vers le haut ou vers le bas.

Sur 100 rétrécissements de l'œsophage, von Hacker a trouvé 59 rétrécissements uniques, dont 44 occupaient la portion thoracique. 17 occupaient les sièges d'élection supérieurs, c'est-à-dire le rétrécissement aortique ou bronchique, 27 le siège d'élection inférieur, le niveau de l'hiatus œsophagien du diaphragme.

Les rétrécissements supérieurs sont le plus souvent peu étendus en longueur (2 à 3 cm.). Les rétrécissements inférieurs affectent bien plus souvent la forme de rétrécissements tubulaires longs.

Von Hacker a observé 32 rétrécissements multiples de l'œsophage sur 100 cas. Il y a, dans ces cas, 2 ou plusieurs (jusqu'à 4) rétrécissements types, de degré, de forme, de longueur variables. Quand ils sont très rapprochés, ils équivalent à un long rétrécissement tubulaire. Le pronostic est cependant d'autant plus favorable qu'il existe, entre les points les plus resserrés, de plus grands espaces sains. Le rétrécissement inférieur est en général le plus serré.

Existe-t-il deux rétrécissements : il s'agit le plus souvent d'un rétrécissement cricoïdien, suivi d'un rétrécissement à l'entrée du thorax (10 p. 100, von Hacker), ou bien d'un rétrécissement de l'entrée du thorax, suivi d'un rétrécissement bronchique (6 p. 100). Quelquefois, enfin, l'un siège à l'entrée du thorax, l'autre à l'entrée de l'abdomen.

Il peut exister aussi trois ou un plus grand nombre de rétrécissements. Dans certains cas enfin, l'organe tout entier est transformé en un tube rigide; l'œsophage n'est plus qu'un long rétrécissement tubulaire.

Telles sont les principales données anatomiques qu'il nous a paru indispensable de rapporter, avant d'exposer le traitement des

rétrécissements infranchissables de l'œsophage, éclairé par les progrès récents de l'endoscopie directe.

II. — INDICATIONS THÉRAPEUTIQUES ET TRAITEMENT DES RÉTRÉCISSEMENTS INFRANCHISSABLES DE L'ŒSOPHAGE.

Qu'il s'agisse d'un rétrécissement congénital, spasmodique, inflammatoire ou cicatriciel, quelles qu'en soient la forme et la longueur, le point capital est de savoir s'il est franchissable ou non.

S'il est franchissable, le traitement consistera dans la dilatation avec tous ses modes, dilatation progressive temporaire, dilatation immédiate progressive, dilatation progressive permanente. Nous n'insistons pas sur ce point, n'ayant en vue dans ce travail que l'étude des rétrécissements dits infranchissables.

L'*électrolyse*, l'*œsophagotomie interne*, l'*œsophagotomie combinée*, sont des opérations qui supposent aussi la perméabilité, sinon la dilatabilité du rétrécissement. Elles ne sont pas applicables aux rétrécissements infranchissables.

En présence d'un rétrécissement infranchissable, quelles méthodes thérapeutiques avons-nous à notre disposition?

Nous avons vu en étudiant l'anatomie pathologique de ces rétrécissements quelles pouvaient être les causes de cette imperméabilité.

En dehors des très rares exemples d'oblitération complète (Horsey et Messenger-Bradley), la cause de l'imperméabilité de la sténose peut être d'ordre anatomique ou d'ordre physiologique.

D'ordre anatomique, elle est la conséquence de cette dilatation qui précède souvent le rétrécissement, dilatation irrégulière, excentrique, dans laquelle les instruments explorateurs s'égarent sans trouver l'orifice supérieur du rétrécissement; elle peut être aussi la conséquence de l'hypertrophie musculaire, qui précède le point rétréci, hypertrophie trop souvent irrégulière, qui déplace la direction du conduit et ne laisse pas aborder le point rétréci; elle peut être due à la présence d'un diverticule précédant le rétrécissement et dans lequel va s'égarer la sonde œsophagienne.

D'ordre physiologique, elle est sous la dépendance de l'élément spasmodique et inflammatoire, qui fait contracter l'œsophage à la

moindre exploration instrumentale et s'oppose au passage des instruments les plus fins et les plus habilement conduits.

Dans tous ces cas, il semble que le seul remède à opposer au dépérissement du malade soit la gastrostomie; et, de fait, cette opération permet admirablement de combattre les causes anatomiques et physiologiques de l'imperméabilité de la sténose. Il arrive très souvent qu'à la suite de la gastrostomie, par la mise au repos de l'œsophage et partant la suppression ou la diminution de l'élément inflammatoire et spasmodique, des rétrécissements, jusque-là infranchissables aux plus fines bougies, deviennent perméables.

La littérature médicale est déjà fort riche en observations de ce genre. Qu'il nous suffise de citer, avec von Hacker (*loc. cit.*), les cas de Narath, Fischer, Ciemkowski, Jaboulay, Weir, H. Delagenière, Demons, Eiselsberg.

Opération de nécessité, si l'imperméabilité aux aliments est complète, la gastrostomie est toujours une excellente opération dans les cas de rétrécissements infranchissables aux instruments dilatateurs. Elle est, dit H. Delagenière, le prélude obligé de tout traitement dirigé contre un rétrécissement quelconque de l'œsophage.

Mais si, dans les cas heureux, la seule gastrostomie suffit pour rendre perméables et dilatables des rétrécissements jusque-là infranchissables, dans bien d'autres cas, malheureusement, l'imperméabilité du rétrécissement persiste après cette opération. C'est que les causes anatomiques de cette imperméabilité subsistent : la dilatation préstricturale, l'hypertrophie musculaire, l'excentricité de l'orifice supérieur du rétrécissement, les diverticules, etc.

Aucun de ces obstacles n'existe à l'orifice inférieur du rétrécissement. Il est donc tout naturel de tenter la dilatation du rétrécissement, de bas en haut, par la fistule gastrique.

Egeberg, dès 1837, en avait émis l'idée (von Hacker). Trendelenburg[1] en 1877 en pratique, mais sans succès, la première tentative. Bergmann, en 1883, arrive, grâce à une fistule gastrique préalable, à franchir de bas en haut un rétrécissement, jusque-là infranchissable, de l'œsophage et à guérir définitivement son malade. Schattauer, Caponetto, Lindner, Kablekow, Rovsing, Schlegtensal, Gerster, Roux, Terrillon, H. Delagenière, Roemheld, Vollradt, etc.,

1. Trendelenburg, Gastrostomie bei Œsophagustrictur, *Arch. f. klin. Chir.*, Bd 22, 1878, p. 227.

ont pratiqué depuis, à maintes reprises, la dilatation rétrograde de l'œsophage rétréci (von Hacker, *loc. cit.*).

L'estomac mis à nu, on pratique, sur sa face antérieure, une petite incision permettant l'introduction d'un doigt dans sa cavité; ce doigt va à la recherche du cardia, et, sur ce conducteur, on pousse une bougie œsophagienne, qui atteint et franchit le rétrécissement de bas en haut.

En réalité, c'est chose souvent très difficile que de faire franchir le cardia à la bougie dilatatrice; la disposition du cardia, la direction de l'œsophage abdominal, la profondeur à laquelle on agit, peuvent être causes d'un échec. D'autre part, la réduction de l'estomac dans le ventre, avec l'ouverture qui y est pratiquée, peut être une cause de contamination péritonéale. Aussi n'a-t-on pas hésité à ouvrir largement l'estomac, pour faciliter la recherche du cardia, et permettre une toilette minutieuse de la cavité gastrique. Delagenière[1] a pratiqué trois fois cette opération et il insiste sur l'efficacité et la facilité de l'exploration intrastomacale pour l'examen des orifices de l'estomac, et du cardia en particulier. La plupart des auteurs cependant se contentent encore de pratiquer une simple fistule gastrique. Par cette fistule, ils sont arrivés souvent à passer une sonde à travers l'œsophage rétréci et à pratiquer la dilatation. Les uns ont attaché à l'extrémité de la sonde sortie par la bouche une lanière de gaze iodoformée, qu'ils ont ramenée de haut en bas à travers le rétrécissement (Kendal Franks[2]); d'autres ont ramené de haut en bas une grosse sonde qu'ils ont laissée à demeure. Von Hacker pratique la « dilatation sans fin », en attachant à l'extrémité de la sonde sortie par la bouche un grand fil qu'il ramène de haut en bas à travers l'œsophage et qu'il fait sortir à travers la fistule gastrique. Au fil, il attache des tubes à drainage progressivement plus gros avec lesquels il dilate le rétrécissement soit de bas en haut, soit de haut en bas, et qu'il laisse en place chaque jour une demi-heure ou une heure. Weinlechner, Maydl, Frank, attachent au fil des bougies, de plus en plus grosses, ou des olives d'ivoire, qu'ils attirent chaque jour dans le rétrécissement à l'aide du fil (von Hacker). Si l'on n'arrivait

1. Delagenière, De la voie endostomacale pour pratiquer le cathétérisme de l'œsophage dans les cas de rétrécissements infranchissables, *Archives prov. de Chir.*, janvier, 1904, p. 40.

2. Kendal Franks, Stricture treat. by gastrostomy and dilat. from below, *Lancet*, 1894, 17 février.

pas par la fistule gastrique à passer la première bougie, suivie du fil conducteur, on pourrait essayer de faire avaler au malade, un fil muni d'une petite balle de plomb à son extrémité, ou un fil muni de nœuds, et, ce fil dégluti, on s'efforcerait de l'atteindre dans l'estomac, par la fistule gastrique. Une fois le fil placé, la dilatation de l'œsophage n'est plus qu'une affaire de patience et de prudente persévérance. En quatre ou cinq semaines (von Hacker), la « dilatation sans fin » rend la perméabilité aux sténoses les plus serrées.

Cependant il est nombre de rétrécissements très serrés et très anciens qu'on arrive à franchir de bas en haut, et qu'on n'arrive pas à dilater à cause de la dureté du tissu de cicatrice. Dans ces cas, on peut employer la méthode de Abbe[1], qui sectionne le rétrécissement à l'aide du fil qui le traverse (œsophagotomie à la ficelle), ou pratiquer une véritable section instrumentale du rétrécissement, de bas en haut, ou de haut en bas.

Hjort a ainsi pratiqué la section électrolytique d'un rétrécissement, qui résistait jusque-là à toutes les tentatives de dilatation, et Bergmann a pratiqué une œsophagotomie interne rétrograde (von Hacker).

Si l'on n'arrive pas après la gastrostomie à obtenir la perméabilité d'un rétrécissement de l'œsophage, il sera peut-être indiqué de pratiquer, suivant la méthode de Billroth, une *œsophagostomie temporaire*; par l'ouverture œsophagienne artificielle et par la fistule gastrique, on s'efforcera de pratiquer la dilatation sans fin de von Hacker, ou l'œsophagotomie interne à la ficelle de Abbe. De beaux succès ont été obtenus ainsi par Billroth, von Hacker, von Eiselsberg, Mikulicz, Bernays, Pretorius, etc.

Toutes ces interventions supposent un rétrécissement infranchissable de haut en bas, mais franchissable de bas en haut. Or il peut arriver qu'une sténose œsophagienne soit absolument infranchissable, aussi bien de bas en haut que de haut en bas. Suivant l'inégale intensité de la brûlure des tissus, il peut y avoir aussi, à l'extrémité inférieure du rétrécissement, une hypertrophie musculaire, une sclérose inégalement répartie, un tissu de cicatrice proéminent qui cache l'orifice inférieur, excentrique, masqué par des bandes cicatricielles et s'oppose au passage des instruments dilatateurs.

1. Abbe, A new and safe method of cutting œsoph. strict, *N. Y. med. Rec.*, 1893, n° 25.

Que faire dans ce cas? Faut-il se résigner à la gastrostomie définitive, ou faut-il encore demander à la chirurgie opératoire une méthode de traitement? Diverses interventions chirurgicales ont été pratiquées ou proposées : l'œsophagotomie externe, l'œsophagostomie, l'œsophago-gastrostomie.

L'*œsophagotomie externe* a été pratiquée dans la portion cervicale de l'œsophage et dans sa portion thoracique.

Elle peut être le premier temps d'une œsophagectomie; elle a pour but aussi la section externe du rétrécissement, permettant ensuite le cathétérisme et la dilatation; elle peut enfin être le premier temps d'une œsophagostomie, destinée à nourrir le malade par une fistule œsophagienne. Pratiquée au-dessus du rétrécissement, elle peut ne constituer qu'une voie d'accès vers le rétrécissement, dont elle rendra visible l'extrémité supérieure et la dilatation possible; elle peut aussi dans ce cas être le premier temps de l'œsophagotomie combinée.

La technique est celle de l'œsophagotomie externe cervicale pour corps étrangers de l'œsophage, ou de l'œsophagotomie externe transmédiastine. Ses résultats n'ont pas été jusqu'ici bien brillants. Pour ce qui est de l'œsophagotomie externe cervicale, W. Gross [1] a rapporté 5 cas avec 4 morts; von Hacker (*loc. cit.*), 10 cas avec 6 morts; Pickenbach [2], 9 cas avec 4 morts.

L'œsophagotomie externe intrathoracique pour rétrécissement cicatriciel de l'œsophage a été pratiquée par Rehn [3] et par Llobet [4]; les deux malades ont succombé.

C'est là en somme une opération très sérieuse et qu'on ne serait en droit de tenter qu'après l'échec de toutes les méthodes précédentes. Nous ajoutons que la grande fréquence des rétrécissements cylindriques de l'œsophage restreint considérablement ses chances d'efficacité.

L'*œsophagectomie* a pour but la résection de la portion œsophagienne rétrécie. Elle peut être suivie de suture bout à bout des deux

1. W. Gross, Gastrostomy, œsophagostomy, etc., in the treatm. of strict. of the œsoph., *Trans. of the am. surg. Assoc.*, 1885.
2. Pickenbach, *Œsophagotomien d. Univ. klin. Berlin.*, *1883 bis 1897*, *Inaug. Diss.*, 1898.
3. Rehn, Operationen an dem Brustabschnitt der Speiseröhre, *27e Congrès de la Société allemande de Chir.*, 1898; et *Archiv f. klin. Chir.*, 1898.
4. Llobet, L'opération de Nassilow : la première intervention à Buenos-Ayres; *Revue de Chirurgie*, 1900, p. 674.

extrémités de l'œsophage; ou d'une autoplastie œsophagienne avec des lambeaux cutanés. Elle a été pratiquée 2 fois, à notre connaissance, dans la région cervicale; elle a été proposée, mais non encore exécutée, pour la région thoracique. Les deux malades opérés par Braun [1] et par Kendal-Franks [2] ont guéri. C'est là aussi, est-il besoin de le dire, une opération d'une haute gravité, et qui, encore plus que l'œsophagotomie externe, a des indications restreintes, vu les conditions de longueur et de situation que doit présenter la portion rétrécie, pour être susceptible d'une extirpation radicale.

L'*œsophago-gastrostomie* est une opération qui a pour but d'aboucher la grosse tubérosité de l'estomac avec une portion de l'œsophage située au-dessus d'un rétrécissement. Elle est à la sténose du cardia ce que la gastro-entérostomie est à la sténose du pylore.

La première idée de cette opération se trouve dans le livre de von Hacker sur les rétrécissements par brûlure de l'œsophage. L'auteur rapporte cette idée à Bergmann, mais écrit le mot *œsophago-gastrostomie* pour la première fois. Au Congrès des chirurgiens italiens de 1895, Biondi [3] fit une intéressante communication sur des recherches expérimentales relatives à l'anastomose œsophago-gastrique. Il y a deux ans, l'œsophago-gastrostomie a été étudiée anatomiquement et parfaitement décrite par Gosset [4]. L'un de nous a rapporté dans de précédents travaux [5] les résultats de ses recherches anatomiques et expérimentales, relatives à la chirurgie de l'œsophage thoracique et a décrit l'œsophago-gastrostomie par la voie médiastine. Nous ne pouvons que renvoyer à ces différents travaux pour ce qui concerne la technique opératoire.

Les indications de cette opération, encore que bien restreintes, peuvent se présenter cependant en pratique. La forme et le siège du rétrécissement sont les conditions de sa possibilité. Il faut que le rétrécissement soit situé à la partie tout à fait inférieure de l'œso-

1. Braun, Resektion einer Narbenstrictur des Œsophagus, *Deutsche Zeitschrift für Chirurgie*, 1901, Bd 61, p. 510.

2. Kendal-Franks, On a case of simple stenosis of the œsophagus treated by Œsophagectomy, *British med. Journal*, 1894, II, p. 973.

3. Biondi, Congresso chirurgico italiano 1895, *Supplemento al Policlinico*, n° 52, p. 964.

4. Gosset, De l'œsophago-gastrostomie transdiaphragmatique, *Revue de chirurgie*, déc. 1903.

5. L. Sencert, La chirurgie de l'œsophage thoracique et abdominal. Thèse Nancy, 1904. — Sur la chirurgie du cardia, *Revue de gynécologie et de chirurgie abdominale*, 1905.

phage, au cardia, ou sur la portion abdominale de l'œsophage; il faut en outre qu'il s'agisse d'un rétrécissement annulaire, ou cylindrique court, pour qu'on puisse anastomoser la dilatation préstricturale avec le cône gastrique attiré dans le thorax. Or nous savons la grande prédilection du rétrécissement pour l'extrémité inférieure de la portion thoracique (27/44 rétrécissements uniques, von Hacker); nous savons aussi que si ces rétrécissements affectent souvent la forme de rétrécissements cylindriques longs; dans certains cas cependant ce sont des rétrécissements annulaires ou cylindriques courts. C'est dans ces cas qu'on pourra dans l'avenir envisager la possibilité de l'œsophago-gastrostomie. Hâtons-nous d'ajouter que ce ne sera pas sans avoir épuisé toute la gamme des autres moyens et, bien souvent, des moyens plus simples et moins agressifs nous permettront de venir à bout de cette désespérante affection.

Nous en arriverons ainsi à toute une série de méthodes de traitement, encore bien peu employées jusqu'à ce jour, et qui, du fait des progrès de l'endoscopie directe, nous paraissent devoir être prises en sérieuse considération par les chirurgiens. Nous avons eu l'occasion de traiter récemment, par ces méthodes nouvelles, 5 rétrécissements cicatriciels de l'œsophage, infranchissables de haut en bas, et pour plusieurs aussi de bas en haut. Appliquant depuis longtemps déjà l'endoscopie directe à l'étude des affections de l'œsophage, ayant constaté la grande valeur thérapeutique de cette méthode dans les cas de corps étrangers [1], l'un de nous a employé aussi l'œsophagoscopie à la thérapeutique des rétrécissements cicatriciels infranchissables. Deux fois, il a fait la dilatation progressive sous le contrôle de l'œil : dans deux cas où toutes les tentatives de cathétérisme s'étaient montrées jusque-là infructueuses; une fois il a dilaté un rétrécissement ancien, en plaçant directement dans son intérieur des tiges de laminaire de volume progressivement croissant; deux fois, il a fait l'électrolyse linéaire de rétrécissements *infranchissables*; dans une observation rapportée plus haut de rétrécissement

1. L'un de nous a eu l'occasion d'extraire, à l'aide de l'œsophagoscope, un certain nombre de corps étrangers de l'œsophage, notamment chez des enfants : un sou, un os de lapin implanté dans la muqueuse œsophagienne. Une trompette d'enfant, trois fois un sou, une pièce de dix centimes; une heure après l'extraction, ces malades sont rentrés chez eux; ils n'ont jamais présenté aucun trouble. — Nous n'avons pas encore vu échouer la méthode.

congénital, il a fait l'œsophagotomie interne, à l'instrument tranchant sous le contrôle de l'œil.

Voici ces observations. Les observations III et IV ont été publiées par la *Province médicale* (1905)[1], les observations VI et VII par la *Presse médicale* (1906).

Obs. III. — *Rétrécissement cicatriciel infranchissable de l'œsophage. — Gastrostomie. — Dilatation œsophagoscopique. — Guérison.*

Clément H., dix-neuf ans, menuisier, né à Longeville (Meuse).

Antécédents héréditaires et personnels nuls.

Le 9 juillet 1904, il posait un parquet à Bar-le-Duc, quand, à quatre heures du soir, le propriétaire de la maison lui offrit un vèrre de bière. Il but avidement une gorgée de ce liquide et perçut immédiatement une horrible sensation de brûlure. Après de violents efforts de régurgitation et de vomissements, sa face se cyanose; la langue, la gorge, s'œdématient rapidement et le malade perd connaissance. On le couche, la face pâle, couverte de sueur; on lui administre des vomitifs, des boissons chaudes; le malade reprend connaissance. Pendant trois jours, il reste couché, en proie au délire, ne pouvant avaler la moindre goutte de liquide ni la moindre parcelle d'aliment. Le quatrième jour, ces phénomènes aigus s'amendent : il avale quelques gouttes de lait. La déglutition est encore très douloureuse, la dysphagie intense. Peu à peu ces symptômes s'atténuent : le malade avale assez bien les liquides, mais aucun aliment solide ne peut passer. Le médecin appelé, ayant vérifié le reste de la bouteille dont on avait fait boire le contenu à ce malheureux, a reconnu qu'elle contenait de la potasse caustique. Constatant un rétrécissement cicatriciel par brûlure de l'œsophage, il envoie immédiatement le malade à l'hôpital de Nancy. Cet homme entre à l'hôpital le 20 octobre 1904 dans le service de M. le professeur Weiss. Les commémoratifs sont suffisamment nets pour que le diagnostic de rétrécissement cicatriciel soit immédiatement posé. On passe à l'examen objectif du malade. Le cathétérisme, pratiqué avec les différents instruments adaptés à cet usage, révèle un obstacle situé à 27 centimètres des arcades dentaires. Toute tentative de cathétérisme est invinciblement arrêtée à ce niveau. Aucune sonde ne peut passer. Après dix jours de tentatives infructueuses, le malade quitte l'hôpital.

Il y revient le 15 novembre; son état ne s'est pas amélioré; le malade ne prend absolument que du lait. Toute tentative pour déglutir des aliments solides est suivie de régurgitations douloureuses avec sensation de constriction thoracique intense. A son arrivée le 15 novembre à l'hôpital, M. le professeur Weiss prie M. Guilloz de tenter la dilatation électrolytique de ce rétrécissement. Pendant vingt-cinq jours, M. Guilloz essaie en vain de passer un conducteur. Pas une fois le conducteur n'a pu franchir le rétrécissement. Le malade quitte l'hôpital dans le commencement de janvier; il

1. L. Sencert, *Province médicale*, 1905; *Presse médicale*, 1906.

revient à Nancy le 15 avril, où il demande à M. Guilloz d'essayer encore l'électrolyse. Tous les deux jours, pendant un mois, M. Guilloz essaie en vain de passer un conducteur à travers le rétrécissement. Ce rétrécissement est absolument infranchissable. Le malade retourne chez lui, où il ne prend plus le lait qu'avec difficulté.

Vers le 3 juillet 1904, les liquides eux-mêmes ne passent plus. Le malade rentre à l'hôpital le 15 juillet 1905, n'ayant rien avalé du tout depuis six jours. Il arrive à l'hôpital à huit heures du matin dans un état de maigreur et d'affaiblissement tels que la gastrostomie s'impose d'urgence. Elle est pratiquée séance tenante; après quelques incidents alarmants, cette opération est supportée victorieusement par le malade. Huit jours après la gastrostomie, un peu de lait passe par les voies naturelles, mais toute tentative de cathétérisme reste infructueuse. Le 30 juillet 1905, M. le professeur agrégé G. Michel nous adresse ce malade à notre service. C'est un jeune homme amaigri, faible, n'avalant plus rien par la bouche. Plusieurs tentatives de cathétérisme révèlent un obstacle absolument infranchissable, situé dans l'œsophage à 27 centimètres des arcades dentaires.

1re Œsophagoscopie. — Après avoir dûment cocaïnisé le pharynx, l'épiglotte, la face postérieure du cricoïde et les sinus pyriformes, nous introduisons dans l'œsophage un tube de 30 centimètres, le malade étant couché dans le décubitus dorsal. A 27 centimètres des arcades dentaires, on découvre un rétrécissement de la lumière œsophagienne. A ce niveau, les parois de l'œsophage, très rapprochées, restent cependant séparées l'une de l'autre; en retirant légèrement le tube, on voit que, sur une hauteur de 2 centimètres environ les parois de l'œsophage séparées l'une de l'autre, restent rigides et immobiles, ne subissant pas l'influence des mouvements respiratoires. Au-dessus du rétrécissement, la muqueuse est intacte : il n'y a pas d'ulcération. Au niveau du fond de l'infundibulum rétréci, on constate, dans la partie supérieure gauche du champ éclairé, un orifice ombiliqué extrêmement petit et dont les bords sont appliqués l'un contre l'autre. A l'aide d'une bougie très fine, nous tentons de pénétrer dans cet orifice, et, après quelques vaines tentatives, nous pénétrons, sous le contrôle de l'œil, dans ce faible orifice; 2 centimètres plus bas, nous arrêtons complètement, il nous est impossible de faire progresser plus avant la bougie; on la remplace par une olive en ivoire, à l'aide de laquelle on franchit le premier rétrécissement. Cette olive est arrêtée comme la sonde à 2 centimètres au-dessous, sans qu'il soit possible de la pousser plus avant.

2e Œsophagoscopie. — Le surlendemain, nouvelle œsophagoscopie. Comme la dernière fois, nous introduisons le tube de 30 centimètres et retrouvons, à 27 centimètres des arcades dentaires, le premier rétrécissement. Nous passons dans la lumière une fine bougie, qui, à notre grande satisfaction, descend cette fois jusque dans l'estomac. Séance tenante, nous faisons de la dilatation immédiate progressive, avec des olives de plus en plus grosses, et nous arrêtons après avoir passé une olive de 6 millimètres de diamètre.

Le soir même le malade avale facilement son lait; il revient tous les

jours dans notre service, où nous continuons la dilatation, cette fois sans œsophagoscopie préalable.

Le rétrécissement se laisse bien dilater; et le 4 septembre le malade avale des aliments liquides et demi-solides. On lui ferme sa bouche gastrique; je continue la dilatation jusqu'au départ du malade, qui rentre chez lui le 30 septembre, mangeant très bien, à peu près sans difficulté.

Depuis ce moment, le malade, à qui nous avons montré à se passer la sonde lui-même chaque matin, mange très bien. Il avale maintenant la viande sans grande difficulté. Depuis son départ de l'hôpital, il a augmenté de 5 kilogrammes. — Il est complètement guéri.

Obs. IV. — *Rétrécissement cicatriciel infranchissable de l'œsophage. — Dilatation œsophagoscopique. — Guérison.*

Th. Émile, seize ans, employé de commerce, à Avricourt. Sans antécédents héréditaires ni personnels morbides.

Le 15 mai 1904, on lui a fait boire, en manière de plaisanterie, un verre de potasse caustique. Le malade a avalé une gorgée de ce liquide et a présenté immédiatement tous les signes d'une œsophagite aiguë, accidents pour lesquels on l'a transporté de suite à l'hôpital de Nancy, dans le service de M. le professeur Bernheim. Là on mit simplement le malade en observation, en l'alimentant simplement de liquide. Il sort rapidement de l'hôpital et se reprend à manger comme avant l'accident. Bientôt apparaissent les signes d'un rétrécissement cicatriciel; dysphagie de plus en plus prononcée pour les aliments solides; en juillet 1904, les liquides seuls sont avalés.

Le malade se présente alors à notre clinique. Nous pratiquons le cathétérisme explorateur de l'œsophage et reconnaissons la présence d'un rétrécissement situé à l'entrée de l'œsophage, à 16-17 centimètres des arcades dentaires. Le cathétérisme est possible et nous pratiquons la dilatation progressive pendant dix jours. L'état du malade s'améliore; mais il ne peut toujours pas avaler le pain ni la viande.

En novembre 1904, le malade rentre de nouveau à l'hôpital, présentant maintenant de la dysphagie des liquides, très amaigri, mourant de faim.

Nous arrivons pourtant à passer une sonde fine dans l'estomac et pendant plusieurs jours, laissant la sonde à demeure, nous nourrissons le patient à l'aide de lait injecté dans la sonde. Puis on poursuit la dilatation et le malade quitte l'hôpital très amélioré, avalant bien les aliments liquides, les purées, et les aliments solides bien mâchés.

Petit à petit, cette amélioration s'atténue et la dysphagie reparaît, plus intense que jamais. Le malade rentre à l'hôpital en juillet 1905.

A ce moment l'état général est très mauvais, l'amaigrissement épouvantable. Le malheureux n'avale plus que quelques gouttes de lait, et est pris de régurgitations souvent très violentes. Ce n'est qu'après une série d'essais infructueux, pour déglutir une gorgée de liquide, que quelques gouttes finissent par passer. Le cathétérisme montre l'obstacle toujours à l'entrée de l'œsophage et il nous est impossible cette fois de franchir le rétrécissement. Malgré des tentatives multiples, nous devons reconnaître que le rétrécisse-

ment est devenu tout à fait infranchissable. Nous nous proposons de faire le lendemain la gastrostomie.

Auparavant, nous pratiquons une première séance d'*œsophagoscopie*. Œsophagoscopie directe, le malade étant couché dans le décubitus dorsal, après anesthésie locale.

A l'extrémité inférieure du pharynx, on reconnaît sur la paroi postérieure, un certain nombre de brides muqueuses cicatricielles, dirigées transversalement et qui se rapprochent les unes des autres à mesure qu'on descend. Toutes ces brides sont peu élevées et ne rétrécissent pas la lumière du conduit. A 15 centimètres des arcades dentaires, on reconnaît que l'entrée de l'œsophage est fortement rétrécie; les parois sont au contact l'une de l'autre; elles sont très épaissies et d'aspect cicatriciel.

En dirigeant le tube vers la droite et vers la gauche, on constate la présence de diverticules en doigt de gant, plus ou moins profonds, où s'engage l'extrémité du tube œsophagoscopique. Il est très difficile de reconnaître le véritable conduit œsophagien au milieu de tous ces diverticules (fig. 8). On y arrive pourtant à l'aide de quelques cathétérismes prudents avec une fine sonde en gomme. On passe cette sonde jusque dans l'estomac et on pratique séance tenante la dilatation immédiate progressive. Nous arrivons à introduire l'extrémité du tube œsophagoscopique dans l'orifice supérieur de l'œsophage et à la pousser légèrement vers le bas. Il est définitivement arrêté 3 centimètres plus bas. Là le rétrécissement s'oppose invinciblement à sa propulsion. Cette partie de l'œsophage a absolument l'aspect caractéristique des rétrécissements cicatriciels : muqueuse pâle, scléreuse, immobile; parois très rapprochées, petit orifice ombiliqué situé à droite.

Le lendemain et les jours suivants, on poursuit la dilatation et le malade quitte l'hôpital très amélioré, vingt jours après.

A partir de ce moment il revient à la clinique une fois par semaine pour subir la dilatation. Chaque cathétérisme demande une certaine patience; et ce n'est qu'après de longs tâtonnements qu'on arrive dans l'œsophage. Celui-ci se dilate d'ailleurs assez bien et l'état général du malade s'améliore rapidement.

Il continue toujours à venir à la clinique, et, à l'heure actuelle, il mange presque comme tout le monde. Il est astreint seulement à une mastication minutieuse et à une certaine lenteur dans l'ingestion des aliments.

Obs. V. — *Rétrécissement cicatriciel infranchissable de l'œsophage. — Dilatation progressive sous le contrôle de l'œil. — Puis dilatation œsophagoscopique à l'aide de tiges de laminaire. — Guérison.*

G. George, dix-huit ans, garçon de culture, à Stainville (M.-et-M).

Maladie actuelle. — Il y a dix-huit mois, le 23 avril 1904, ce jeune homme, travaillant dans une maison de culture, absorba, pensant boire à une bouteille de vin blanc, le contenu d'une bouteille de potasse caustique. Il perçut immédiatement une sensation de brûlure intense, fut pris de violentes douleurs rétrosternales, suivies de régurgitations douloureuses et de crises de vomissement. On le couche en proie aux plus vives souffrances;

et il reste dans cet état pendant près de huit jours. On arriva cependant, durant cette période d'œsophagite aiguë, à lui faire prendre chaque jour quelques gorgées de lait. Au bout de quelque temps, toute trace d'inflammation disparaît; les douleurs spontanées cessèrent. Le petit malade se croit guéri et reprend son alimentation ordinaire; mais le passage des aliments solides provoque des douleurs très vives, suivies de régurgitation; il se nourrit alors de lait et d'œufs. Cet état persiste pendant plusieurs mois; l'alimentation devient de plus en plus difficile, et, à la fin de l'année 1904, le jeune malade ne peut plus avaler que du lait. Chaque essai d'alimentation solide provoque de vives douleurs et des régurgitations violentes; le malade vient nous consulter à l'hôpital dans les premiers jours de janvier 1905.

Fig. 8. — Rétrécissement cicatriciel de l'œsophage. — Aspect œsophagoscopique.

Nous trouvons un jeune homme encore vigoureux et pas trop amaigri, mais ne pouvant avaler absolument que des liquides. Le cathétérisme de l'œsophage révèle un obstacle situé à vingt-trois centimètres des arcades dentaires; toutes les tentatives pour franchir ce rétrécissement restent absolument vaines. Pendant une quinzaine de jours, pendant lesquels le malade se nourrit exclusivement de lait et de lavements alimentaires, nous renouvelons chaque matin les essais de cathétérisme. Nous finissons par passer une bougie filiforme, après quoi nous tentons de faire la dilatation progressive. Il nous est absolument impossible de passer à travers le rétrécissement autre chose qu'une bougie filiforme. Nous adressons alors le malade à M. le professeur agrégé Guilloz, lui demandant de tenter la dilatation électrolytique de ce rétrécissement. Pendant un mois, M. Guilloz tente de passer un conducteur à travers ce rétrécissement. Il n'y peut parvenir; jamais il n'arrive à franchir le rétrécissement; le malade reste dans le service jusqu'au mois de septembre 1905; nous arrivons toujours à passer notre bougie filiforme; mais le rétrécissement, très dur et très serré, ne se laisse jamais dilater.

Le malade quitte l'hôpital en septembre. Rentré chez lui, il continue à absorber du lait; il avale même des purées, sans trop de difficultés. Mais bientôt la dysphagie s'accentue; le lait seul est toléré; bientôt même la déglutition des liquides devient difficile; le malade maigrit et perd ses forces.

Il nous revient le 15 septembre 1905. A ce moment, toute tentative de cathétérisme reste infructueuse; on n'arrive même plus à passer la bougie filiforme; le rétrécissement est devenu absolument infranchissable.

Œsophagoscopie. Cocaïnisation du pharynx, de l'épiglotte, de l'orifice supérieur de l'œsophage. Œsophagoscopie dans le décubitus dorsal. Sans grande difficulté, on introduit un tube de 1 centimètre de diamètre et de 30 centimètres de longueur. A 22 centimètres de l'arcade dentaire, on arrive sur l'obstacle.

A ce moment, le malade a quelques mouvements de régurgitation; on laisse remonter légèrement le tube; il se remplit de mucosités très abondantes, que l'on s'efforce d'épuiser avec la pompe de Killian; on retire ainsi 150 grammes de liquide filant, accumulé au-dessus du rétrécissement; on achève d'assécher la muqueuse œsophagienne avec de petits tampons de coton montés sur les longues pinces de Kirstein. On voit alors très nettement le rétrécissement. A l'extrémité du tube, la paroi postérieure de l'œsophage fait une forte saillie dans la lumière; elle arrive au contact de la paroi antérieure un peu moins tuméfiée. La lumière est rejetée excentriquement et apparaît sous forme d'une petite fente concave en arrière et à gauche, mesurant 2 à 3 millimètres dans sa plus grande longueur. Elle se révèle simplement par une ombre légère, les parois de l'œsophage étant absolument au contact.

La muqueuse œsophagienne a d'ailleurs un aspect anormal (fig. 9). Elle est presque blanche, rose pâle, paraît très mince et tendue sur du tissu induré. C'est absolument l'aspect du tissu de cicatrice. En appuyant légèrement l'extrémité du tube œsophagoscopique, on a l'impression d'une résistance très forte; la muqueuse œsophagienne a perdu toute souplesse. Toute cette partie est d'ailleurs immobile; les mouvements respiratoires sont sans action sur elle. En retirant le tube de 1 à 2 centimètres, l'aspect change; on voit alors les parois de l'œsophage, droites et immobiles, distantes l'une de l'autre d'au moins 1 cm. 5. Sur chacune de ces parois, on voit des stries longitudinales et obliques, qui paraissent des soulèvements de la muqueuse par des brides cicatricielles rigides.

Toute cette partie est également immobile et on voit la partie rétrécie à quelques centimètres de profondeur sous l'aspect d'une tumeur, au niveau de laquelle on ne voit plus de lumière.

Redescendant le tube jusqu'au contact du rétrécissement, on le dirige de façon à mettre la petite fente excentrique, reste de la lumière œsophagienne, à peu près dans l'axe du tube et on descend dans son intérieur une petite sonde en gomme de 2 à 3 millimètres de diamètre; on dirige l'extrémité de la sonde vers la lumière, dans laquelle elle s'engage sous nos yeux et descend jusqu'à l'estomac. Pendant tout ce trajet, on sent les parois de l'œsophage; la sonde passe à frottement : c'est un rétrécissement cylindrique long.

Après la sonde on passe de la même façon une olive de 5 millimètres; on laisse ensuite à demeure pendant quelques instants une sonde en gomme de même dimension. Trois jours après, nouvelle œsophagoscopie. On passe plus facilement une sonde et on fait sous le contrôle de l'œil une séance de dilatation immédiate progressive.

Le lendemain et les jours suivants, on poursuit la dilatation. Sans œsophagoscopie préalable, on peut franchir le rétrécissement. Cependant, la dilatation s'opérant assez lentement, nous faisons une nouvelle œsophagoscopie, et plaçons directement dans le rétrécissement, sous le contrôle de l'œil, une large tige de laminaire, de 20 centimètres de longueur. Au bout de vingt-quatre heures, on retire cette tige dont l'extrémité supérieure était munie

d'un fil; elle a augmenté considérablement de volume. Son diamètre est celui du petit doigt. Quelques jours après, on place une autre tige plus volumineuse encore; et, vingt-quatre heures après, on la retire, grosse comme l'index. Le malade ne souffre pas de leur présence, mais seulement de l'immobilité à laquelle on le condamne. Cette fois, l'œsophage est bien calibré. Le malade mange très bien et de tout. Il quitte l'hôpital complètement guéri.

Obs. VI. — *Rétrécissement cicatriciel de l'œsophage, infranchissable depuis six ans. — Électrolyse linéaire sous le contrôle de l'œil. — Guérison.*

Louise F., cuisinière, trente-trois ans. Antécédents héréditaires et personnels sans intérêt. Le 17 février 1900, une personne de l'office verse à cette femme un verre de potasse caustique, pris dans une bouteille, dont le contenu se trouvait coloré en rouge par le reste d'une bouteille de vin, qu'on avait par mégarde versé dans la bouteille de potasse; la malade boit avidement et perçoit aussitôt une horrible sensation de brûlure et de constriction thoracique. Elle fait de violents efforts de vomissements, extrêmement douloureux, et vomit, dit-elle, deux pleines cuvettes de sang. Transportée à la maison de santé Saint-Lambert, cette femme reste pendant trois jours dans l'état le plus alarmant. Les douleurs, les hémorragies, les régurgitations sanglantes persistent sans s'amender; la morphine et la glace seules apportent quelque apaisement. Devant cet affaiblissement progressif, le professeur Weiss tente le cathétérisme de l'œsophage, afin de nourrir la malade, qui ne peut pas supporter le moindre essai d'alimentation. Toute tentative de cathétérisme est invinciblement arrêtée. On pratique alors la gastrostomie, qui apporte un grand soulagement. Malgré cela, le cathétérisme de l'œsophage reste impossible. Aucune goutte de liquide n'arrive à l'estomac par l'œsophage. Six semaines après la gastrostomie, on transporte la malade à l'hôpital dans le service de M. le professeur Weiss. Celui-ci et après lui MM. Guilloz et Braun essayent en vain le cathétérisme de l'œsophage; jamais on n'arrive à passer la plus fine bougie. Chaque tentative est en outre suivie de vomissements sanguinolents et de violentes douleurs interscapulaires avec un léger mouvement fébrile, tous signes d'œsophagite aiguë. De son côté, la malade essaye chaque jour d'avaler des liquides : pas une parcelle alimentaire, pas une goutte de liquide n'arrive à franchir l'œsophage.

Fig. 9. — Rétrécissement cicatriciel de l'œsophage. — Aspect œsophagoscopique.

Cet état de choses désespérant a duré jusqu'en octobre 1905, soit cinq ans et demi. Depuis quelque temps, la malade s'affaiblit progressivement; sa maigreur s'accentue, sa fistule gastrique, jusque-là continente, devient incontinente; des hémorragies se font par la fistule gastrique. C'est dans cet état que le 18 octobre 1905 M. Weiss a bien voulu demander à l'un de nous de pratiquer l'œsophagoscopie chez cette malheureuse.

Le cathétérisme œsophagien révèle un obstacle infranchissable à 35 centimètres des arcades.

1re œsophagoscopie. — Le 22 octobre 1905, œsophagoscopie dans le décubitus dorsal, après anesthésie locale à la cocaïne. A 35 centimètres des arcades dentaires, on rencontre l'obstacle. Au premier abord l'œsophage paraît absolument fermé; rigides et immobiles, les parois de cet organe semblent fusionnées en une sorte de tumeur cicatricielle, qui comble la lumière œsophagienne. Après une longue et minutieuse observation, on finit par découvrir dans la partie latérale gauche de l'œsophage un petit orifice ombiliqué, très excentrique, à peine visible. Y pousser une bougie filiforme est l'affaire d'un instant; la bougie passe à frottement dans un canal étroit et serré. A la suite de la bougie, nous conduisons à travers la petite lumière œsophagienne; des sondes successivement plus grosses; nous nous arrêtons après avoir passé une sonde de 3 millimètres de diamètre.

Le soir, douleur interscapulaire, sensation de constriction thoracique, léger mouvement fébrile. Les jours suivants, on recommence à passer une fine sonde œsophagienne et, malgré de nombreuses tentatives, il est impossible de passer, une seule fois, une sonde plus volumineuse. Le rétrécissement, devenu franchissable, reste non dilatable. De plus, après chaque cathétérisme, les douleurs sont très vives et la malade se décourage rapidement. On décide alors de faire, sous le contrôle de l'œil, une électrolyse linéaire, qui permette par la suite la dilatation du rétrécissement.

2e œsophagoscopie. — Le 24 novembre 1905, œsophagoscopie sous l'anesthésie chloroformique. A 35 centimètres des arcades dentaires, même aspect œsophagoscopique. La lumière œsophagienne, très petite, est fortement rejetée à gauche; la paroi droite de l'œsophage est très épaisse et semble une bande cicatricielle d'au moins 10 ou 12 millimètres d'épaisseur; c'est dans le rayon oblique postérieur droit que nous nous proposons de sectionner le rétrécissement. On pousse dans la lumière œsophagienne le conducteur de l'électrolyseur de Fort, dont l'arc de la lame mesure un demi-centimètre de flèche. La lame appliquée sur le rétrécissement, on fait passer un courant de 12, puis 15 milliampères, en exerçant une légère pression sur l'extrémité de l'instrument. La lame coupe dans le tissu sclérieux. On contrôle de l'œil sa progression; et, quelques instants après, on est à l'estomac. L'instrument retiré, on voit nettement la lumière œsophagienne prolongée, à travers le tissu cicatriciel, en une fente élargie en forme de V, ayant exactement la direction qu'on a voulu lui donner.

Cette opération, très précise grâce à l'œsophagoscope, ne fut suivie d'aucune réaction sérieuse : quelques douleurs interscapulaires, et ce fut tout. Le septième jour après l'opération, on tente le cathétérisme avec une sonde n° 25. Cette sonde descend sans difficulté dans l'estomac. Séance tenante, on passe le n° 30. Chaque matin, je passe ce n° 30 et le dixième jour la malade est autorisée à s'alimenter par la bouche. Elle avale le lait sans difficulté, puis le bouillon, puis des légumes en purée; le 15 décembre, on ferme la fistule gastrique, qui ne sert plus depuis plus de huit jours. La malade mange très bien par les voies naturelles; le pain est lui-même

toléré. Les forces reviennent vite à cette pauvre femme; sa joie de s'alimenter comme tout le monde, pour la première fois depuis cinq ans, est très grande. Elle peut être désormais considérée comme guérie.

Obs. VII. — *Rétrécissement cicatriciel infranchissable. — Electrolyse linéaire sous le contrôle de l'œil. — Mort.*

Georges L., vingt-huit ans, menuisier à Souilly (Meuse). Antécédents héréditaires et personnels sans intérêt.

Au commencement de juin 1904, ce jeune homme avale par mégarde un verre de potasse caustique. Il perçoit immédiatement une horrible sensation de constriction thoracique. Il essaye d'avaler quelques grands verres d'eau, immédiatement rejetés en régurgitations violentes et douloureuses, mêlées de sang et de liquides spumeux. Le malade perd connaissance. Pendant plusieurs jours, il reste dans un état demi-syncopal, en proie à des douleurs très vives, avec une dysphagie invincible. Le médecin appelé l'envoie immédiatement à l'hôpital dans le service de M. le professeur Weiss. Jusqu'au 30 juin, il présente des signes d'œsophagite aiguë, avec des régurgitations spumeuses incessantes; chaque jour, il rend plusieurs cuvettes de liquide spumeux, analogue à de la salive. Bientôt les phénomènes aigus s'amendent; la déglutition des liquides devient possible. Tout cathétérisme de l'œsophage reste cependant infructueux.

Le malade quitte l'hôpital, pour y revenir dans le courant de septembre 1904. Il est alors dans un état de maigreur et de cachexie extrêmes. Les liquides eux-mêmes ne passent plus du tout. Depuis six jours, ce malheureux n'a rien avalé; il est absolument mourant. On pratique d'urgence la gastrostomie le 27 septembre 1904. A la suite de cette opération, l'état général s'améliore; les forces reviennent; quelques gouttes de liquide peuvent être absorbées par la bouche.

On tente de nouveau le cathétérisme de l'œsophage; la plus petite sonde n'arrive pas à passer dans l'estomac; toute tentative de cathétérisme est invinciblement arrêtée à 22 centimètres des arcades dentaires. Cent fois les mains les plus habiles répètent ces tentatives, sans le moindre espoir de succès.

Le malade reste dans cet état jusqu'en novembre 1905. A ce moment M. le prof. Weiss a la bonté de le confier à l'un de nous. C'est un jeune homme amaigri, présentant tous les signes d'un rétrécissement très serré de l'œsophage. Le fait caractéristique, c'est l'abondance des régurgitations spumeuses, avec l'impossibilité absolue d'avaler les aliments, même les liquides. Au premier cathétérisme, on reconnaît un obstacle absolument infranchissable, situé à 22 centimètres des arcades dentaires.

A plusieurs reprises, on tente l'œsophagoscopie après anesthésie locale à la cocaïne, mais sans succès.

Ce malade ne supporte pas le moindre corps étranger dans son œsophage. On a recours à l'anesthésie générale.

1re œsophagoscopie. — A 20 centimètres des arcades dentaires, on rencontre l'obstacle; l'examen œsophagoscopique est rendu difficile par l'abon-

dance des mucosités amassées, au-dessus du rétrécissement. Après avoir bien asséché l'œsophage à l'aide de la pompe de Killian, on découvre l'obstacle. L'œsophage très resserré empêche la progression du tube au delà de 20 centimètres des arcades dentaires; mais, comme il est transformé en un canal rigide, on découvre sa lumière, d'un calibre de 5 à 6 millimètres, jusqu'à 2 centimètres au-dessous de l'extrémité du tube. A partir de là l'œsophage semble absolument fermé. Après un long et patient examen, on finit par découvrir une petite fente située tout à fait à gauche du champ de l'œsophagoscope, au fond de cet infundibulum cicatriciel. En même temps, on découvre à droite un petit orifice ombiliqué, comme si la lumière œsophagienne était coupée en deux par l'adhérence médiane de ses deux parois, antérieure et postérieure (fig. 10).

Fig. 10. — Rétrécissement cicatriciel de l'œsophage. Aspect œsophagoscopique. — On voit en haut et à droite l'orifice supérieur du diverticule.

On pousse dans l'orifice de gauche une fine sonde en gomme qui descend, à frottement, jusque dans l'estomac. On a l'impression d'un rétrécissement très long, très serré et très dur.

2e *œsophagoscopie.* — Dans une deuxième séance, le 25 novembre 1905, on pratique l'électrolyse linéaire, sous le contrôle de l'œil. Comme dans l'observation précédente, on arrive sans trop de peine à conduire le conducteur dans la fine lumière qui occupe la partie gauche de l'œsophagoscope, et à mettre la lame de l'électrolyseur dans le plan frontal, afin de couper la bride cicatricielle. Malgré un courant de 15 milliampères, on éprouve les plus grandes difficultés à faire progresser la lame; elle se place d'elle-même dans le plan sagittal; et c'est la paroi antérieure de l'œsophage qui est sectionnée. On arrive enfin dans l'estomac.

Le soir, douleur assez vive entre les deux épaules; légère oppression; température, 38°,5. Le lendemain et les jours suivants, les douleurs s'atténuent : la température revient à la normale; le malade se sent bien; le cinquième jour, il avale des liquides sans difficulté; le septième jour, nous tentons le cathétérisme de l'œsophage : la sonde n° 25 passe facilement dans l'estomac; je passe, séance tenante, la sonde n° 30 qui descend sans difficulté. Le malade se sent très bien; il avale du lait, du bouillon et une purée de légumes. Le onzième jour, à notre grande surprise, la sonde n° 25 ne passe pas; nous passons une sonde plus fine qui descend cette fois, en donnant l'impression de franchir une sorte de valvule. La sonde descend à 40 centimètres et là elle bute sur une paroi en provoquant instantanément une très vive douleur. Inquiété par cette brusque douleur, nous cessons tout cathétérisme et restons près du malade tout le reste du jour; la douleur persiste très vive jusqu'au soir; une légère dyspnée inquiète le malade; température normale. Tout se calme après une injection de morphine.

Le lendemain matin les choses ont changé; l'oppression est devenue tout à fait angoissante; et nous sommes frappés par un gonflement du creux

sus-claviculaire et du cou, gonflement qui gagne, sous nos yeux, jusqu'aux régions parotidiennes. A la palpation, on constate un emphysème sous-cutané très marqué. L'état général est très grave, la dyspnée très vive, le pouls petit et fréquent. Plus de doute : il y a une perforation de l'œsophage, avec épanchement de gaz septiques dans le médiastin. Nous pensons à une perforation de l'œsophage par la chute d'une eschare électrolytique ; et nous nous demandons s'il n'est pas indiqué de pratiquer la médiastinotomie

Fig. 11. — Coupe transversale de la paroi œsophagienne rétrécie. L'épithélium a presque complètement disparu. Toute la paroi de l'œsophage est transformée en un tissu scléreux infiltré de leucocytes.

dorsale, et le drainage du médiastin. Nous différons cependant l'intervention. Le malade meurt dans la matinée.

Autopsie. — Pratiquant d'abord la médiastinotomie dorsale gauche, on arrive dans une poche remplie de liquides et de gaz, située à la partie inférieure du médiastin, immédiatement au-dessus du diaphragme. Cette poche évacuée, il est impossible de découvrir la perforation de l'œsophage ; on fait l'autopsie complète et on enlève tous les organes thoraciques pour les étudier soigneusement.

Au niveau de l'extrémité supérieure du rétrécissement, il y a dans l'œsophage deux orifices : l'un à gauche, l'autre à droite. En incisant sur l'ori-

fice de gauche, on pénètre dans l'œsophage, rétréci sur toute sa longueur, jusqu'au cardia (fig. 6).

Les parois de l'œsophage sont très épaisses (1 centimètre) et très dures; la lumière varie de 2 à 6 millimètres suivant les endroits; le cardia lui-même présente cinq ou six bandes cicatricielles longitudinales.

La paroi antérieure de l'œsophage présente un sillon légèrement hémorragique qui est la trace du passage de l'électrolyseur. L'examen de coupes histologiques pratiquées à différents endroits montre qu'il n'existe plus que quelques îlots d'épithélium pavimenteux (fig. 11); la muqueuse œsophagienne n'existe plus; l'examen histologique nous montre aussi que le sillon d'inflammation récente que présente la face antérieure de l'œsophage est bien la trace de l'électrolyse (fig. 12).

L'orifice de droite, incisé, conduit dans une poche extra-œsophagienne, qui entoure presque complètement l'œsophage, descend en bas jusqu'au voisinage du diaphragme, et remonte au-dessus du rétrécissement, jusqu'au niveau de la clavicule.

Les parois de cette poche, très épaisses en haut, sont extrêmement amincies vers le bas. La poche a fusionné entre eux tous les organes du médiastin; les pneumogastriques sont compris dans ses parois; la trachée et les bronches, l'aorte descendante, coudée et rétrécie, sont intimement fusionnées avec elles.

La poche communique en bas avec le médiastin.

C'est son extrémité inférieure qui a été ouverte par la médiastinotomie; l'examen histologique montre que les parois sont formées du tissu conjonctif fibreux, avec une couche musculaire très dissociée en dehors. Il s'agit évidemment d'un diverticule par pulsion consécutif au rétrécissement cicatriciel de l'œsophage (fig. 7).

A l'œsophagoscope, nous avions bien vu l'orifice supérieur du rétrécissement à gauche et l'orifice supérieur du diverticule à droite; mais nous avions mal interprété cette image œsophagoscopique. Cependant l'électrolyse et la dilatation consécutive ont bien porté sur l'œsophage; l'examen histologique de ces organes l'a montré; et nous n'avons pas trouvé d'eschare électrolytique ayant amené la perforation de l'œsophage. Il est probable qu'à la dernière séance de dilatation, la sonde est entrée dans le diverticule et par son simple poids, a amené une effraction de la poche diverticulaire, chroniquement enflammée.

Pourquoi la sonde est-elle passée cette fois dans le diverticule? Il est impossible de le dire. Mais l'accident montre bien le danger des manœuvres aveugles. L'œsophagoscope avait permis de passer l'électrolyseur au bon endroit, et, à la seconde séance de dilatation sans œsophagoscope, la sonde s'est égarée!

Ainsi, grâce à l'emploi de l'endocospie directe de l'œsophage, voici toute une série de moyens thérapeutiques, qui deviennent applicables au traitement des rétrécissements, dits infranchissables,

de l'œsophage : dilatation simple; dilatation à l'aide de bougies de laminaire; électrolyse; œsophagotomie interne.

Les obstacles d'ordre physiologique et anatomique qui rendaient le rétrécissement infranchissable, nous les voyons et nous les tournons grâce à l'endoscope. La dilatation préstricturale, où s'égarait la

Fig. 12. — Coupe transversale de la paroi de l'œsophage rétréci, à un niveau où a porté l'électrolyse linéaire. La partie interne de la paroi de l'œsophage est divisée par l'électrolyse et présente des traces d'une inflammation récente.

sonde exploratrice, l'excentricité de l'orifice supérieur du rétrécissement, etc., ne nous arrêteront plus guère. Portons le tube œsophagoscopique contre l'orifice supérieur du rétrécissement, et là rien de plus simple que de le voir, de le franchir, de le dilater ou de le sectionner. Il n'est plus guère de rétrécissements qu'on pourra appeler infranchissables.

La littérature médicale est encore bien pauvre en opérations de ce genre; et il serait prématuré de dire la valeur définitive de ces méthodes. Epstein, le premier, a pratiqué avec succès dans cinq cas où tous les autres modes de traitement avaient échoué, la dilatation sous le contrôle de l'œsophagoscope, qui lui a permis de franchir le rétrécissement. Gottstein a également traité, mais sans succès, un rétrécissement infranchissable, à l'aide de la dilatation endoscopique. Rosenheim, von Eiselsberg, ont communiqué chacun un succès dû à la dilatation œsophagoscopique. Enfin Guisez, en France, a attiré l'attention, au dernier Congrès de Chirurgie, sur ces opérations, conduites à l'aide de l'œsophagoscope; mais, malgré des succès personnels, Guisez ne paraît pas enthousiaste de la méthode. Nos observations personnelles viennent s'ajouter à cette liste, encore trop courte pour qu'on puisse porter un jugement définitif, déjà suffisante cependant pour qu'on puisse envisager avec plus d'espoir l'avenir des malheureux porteurs de rétrécissements infranchissables de l'œsophage.

S'il nous est permis, d'après nos observations personnelles et d'après celles dont nous avons cité les auteurs, de tracer les règles de la thérapeutique chirurgicale dans les cas de rétrécissement infranchissable de l'œsophage, nous émettrons les quelques propositions suivantes.

I. — Si l'on se trouve en présence d'un rétrécissement non cancéreux de l'œsophage, que, malgré les tentatives les plus répétées et les plus prudemment conduites, on n'est pas arrivé à franchir de haut en bas, on peut dire que ce rétrécissement infranchissable nécessite l'examen œsophagoscopique. Le plus souvent, l'examen direct de l'œsophage, pratique facile et sans danger, dont les chirurgiens seront bientôt forcés de reconnaître les avantages, s'ils ne veulent abandonner aux spécialistes la pratique de la chirurgie œsophagienne, permettra de le rendre franchissable, en mettant son orifice supérieur sous les yeux et à la portée du chirurgien. Il sera tout à fait exceptionnel qu'on n'arrive pas à le découvrir. Or l'excentricité de cet orifice est l'obstacle principal au cathétérisme aveugle. Cet obstacle est levé par l'endoscopie directe. Une fois l'orifice découvert, il sera le plus souvent très facile et très simple d'y porter une fine bougie dilatatrice, qui descendra jusque dans l'estomac. Dans la grande majorité des cas, on pourra commencer ainsi la

dilatation et celle-ci, une fois bien amorcée, sera poursuivie sans l'aide de l'œsophagoscope. Le rétrécissement infranchissable est devenu perméable; c'est le mérite de la méthode d'avoir reculé infiniment loin les limites de la perméabilité du rétrécissement.

II. — Dans certains cas, le rétrécissement, très ancien et très dur, ne se laisse pas facilement dilater; on ne gagne presque rien à la dilatation progressive. Dans ces cas, remplacez votre fine bougie dilatatrice par une tige de laminaire de même calibre. Attachez à l'extrémité supérieure de cette tige un fil que vous laisserez sortir par la bouche, et laissez la tige en place vingt-quatre heures. Alors, par une simple traction sur le fil, vous pourrez retirer la bougie, et la dilatation ainsi obtenue vous permettra le cathétérisme dilatateur. S'il le faut, une seconde œsophagoscopie vous permettra de placer une nouvelle laminaire plus grosse, et, après deux ou trois séances, vous aurez le plus souvent la satisfaction d'avoir calibré l'œsophage. Ajoutons que le séjour de ces tiges n'est pas douloureux, mais très facilement supporté par les malades.

III. — Dans les cas exceptionnels, où la dureté ligneuse du rétrécissement résistera à ces moyens, on pourra faire directement sous le contrôle de l'œil la section électrolytique, ou par l'instrument tranchant, du rétrécissement. Vous placez à votre gré la lame de l'électrolyseur ou le couteau de l'œsophagotome à l'endroit que vous voulez sectionner, et, lentement, en jugeant de l'œil les progrès accomplis, vous pouvez sectionner, du haut en bas, toute la longueur du tissu scléreux. Il n'est pas besoin d'aller très profondément, cette section ne devant être que le prélude de la dilatation consécutive, seule curative. Nos observations I et VI montrent la facilité et la bénignité de cette intervention.

IV. — Si l'examen œsophagoscopique vous révèle la présence d'un diverticule, ou d'une poche préstricturale, plus ou moins enflammée, à muqueuse friable et fragile, et que vous redoutiez des accidents post-opératoires, analogues à celui de notre observation VII, si vous jugez directement à l'aide de l'œsophagoscope que toute manœuvre intraœsophagienne pratiquée de haut en bas présente quelque danger, vous changerez alors votre manière de faire. Deux cas peuvent se présenter :

Ou la gastrostomie a déjà été pratiquée auparavant; ou elle ne l'a pas été. S'il y a déjà une fistule gastrique, profitez de sa présence

pour tenter le cathétérisme rétrograde de l'œsophage. Si vous avez la bonne fortune de franchir le cardia d'abord, le rétrécissement ensuite, pratiquez immédiatement la dilatation sans fin de von Hacker. C'est évidemment la méthode de choix en pareil cas : en cinq ou six semaines, vous aurez guéri votre patient.

Malheureusement il vous sera le plus souvent impossible, par la petite fistule gastrique, de guider une sonde à travers le cardia jusque dans l'œsophage. C'est là un cathétérisme très difficile et sur le succès duquel on n'est guère en droit de compter. Vous vous trouvez alors dans les mêmes conditions que s'il n'y avait pas de fistule gastrique.

Dans ce cas, la gastrotomie large, recommandée par H. Delagenière, permettra d'atteindre le cardia, d'y pousser une sonde, et, le plus souvent, de franchir le rétrécissement. La dilatation sans fin de von Hacker fera le reste. Mais la large ouverture de l'estomac n'est pas sans danger; la contamination du péritoine par le contenu de l'estomac est, malgré tout, encore à redouter; et d'autre part il est possible que le cathétérisme de l'œsophage de bas en haut reste impossible; l'orifice inférieur du rétrécissement, excentriquement placé, ne se laisse pas aborder et toutes les tentatives peuvent rester infructueuses. L'établissement d'une fistule gastrique définitive paraît alors la seule planche de salut.

V. — Dans un cas analogue nous serions tentés de pratiquer l'intervention suivante, que l'un de nous a étudiée sur le cadavre, et que, vu les succès de l'œsophagoscopie directe, il ne nous paraît pas illogique de proposer.

Qu'il y ait ou non une gastrostomie, on ferait une laparotomie médiane sus-ombilicale; l'estomac découvert, on le saisirait par un point que nous avons exactement repéré sur le cadavre, et qui est situé sur la face antérieure de l'estomac, non loin de la petite courbure, à 2 centimètres au-dessous du cardia; à ce niveau, vous conduirez dans les tuniques externes de l'estomac et sans traverser la muqueuse, une petite suture en bourse, circonscrivant une aire gastrique de 1 cm. 5 à 2 centimètres de diamètre. La bourse ne sera pas serrée. Au centre de cette portion d'estomac, ouvrez la séreuse et la musculeuse, puis la muqueuse, et introduisez dans l'estomac l'extrémité d'un tube œsophagoscopique. Tirez sur les deux chefs de la bourse, qui appliqueront les parois de l'estomac sur le tube

et empêcheront toute souillure du péritoine. A l'aide du photophore de Kirstein, vous éclairez votre tube et allez à la recherche du cardia. Il sera le plus souvent facile à trouver; en quelques instants vous voilà dans l'œsophage. Sous le contrôle de l'œil, vous explorez l'œsophage de bas en haut et vous atteignez bientôt l'extrémité inférieure du rétrécissement. Rien de plus facile que de faire ensuite soit le cathétérisme simple, en vue de la dilatation sans fin, soit l'électrolyse, soit l'œsophagotomie interne. L'*œsophagoscopie rétrograde* permettra le plus souvent, nous en sommes certains, de voir l'orifice inférieur d'un rétrécissement que la gastrotomie large aurait été impuissante à nous faire franchir. Une telle opération n'est pas encore, à notre connaissance, entrée dans la pratique chirurgicale; elle ne paraît pas du moins illogique.

VI. — Si toutes les méthodes précédentes échouaient, les grandes interventions chirurgicales sur l'œsophage trouveraient leurs indications. Nous nous hâtons de dire que ce sera dans un nombre infime de cas. Ce sont l'œsophagotomie externe, l'œsophagectomie, l'œsophago-gastrostomie, qui pourront alors se présenter à l'esprit du chirurgien. Nous avons dit plus haut les indications de ces opérations. Nous n'y reviendrons pas, ajoutant seulement qu'elles ne devront être discutées qu'après l'échec multiplié de toutes les méthodes précédentes.

En résumé, de cette courte étude sur les rétrécissements infranchissables non cancéreux de l'œsophage, et de nos observations personnelles, nous pensons qu'il y a lieu de conclure aux progrès très importants qu'a fait faire l'endoscopie directe de l'œsophage à la thérapeutique de ces affections. Cette méthode, véritable inspection de l'œsophage, a, sur le cathétérisme aveugle (simple palpation indirecte), des avantages tels qu'il nous paraît superflu de les commenter davantage. Nous sommes persuadés que la chirurgie des rétrécissements non cancéreux de l'œsophage bénéficiera grandement dans l'avenir de son emploi systématique.

QUELQUES CONSIDÉRATIONS
SUR LES HERNIES PARADUODÉNALES

Par le Dr VAUTRIN
Professeur agrégé à la Faculté de médecine de Nancy.

Depuis que Treitz, en 1857 (*Hernia retroperitonealis. Beitrag zur Geschichte innerer Hernien*, Prague, 1857), publia son travail sur les Hernies rétropéritonéales, l'attention des chirurgiens fut appelée sur les hernies internes de l'abdomen, et particulièrement sur celles qui surviennent autour de la portion terminale du duodénum. Auparavant, quelques auteurs, comme Neubauer, Bordenave, Astley Cooper, Cruveilhier, Deville, avaient déjà consigné dans des notes spéciales, présentées à diverses sociétés médicales, la relation de curieuses hernies mésentériques, intrapéritonéales, qu'ils rattachaient à des anomalies de disposition de la séreuse. C'est seulement depuis 1857 que l'anatomie des fossettes duodénales, bien fixée par Treitz, permit de comprendre la production des hernies à ce niveau, et que des travaux importants dus à Klob (*Wochenblatt der Zeitschrift der K. K. Gesellschaft der Aertze*; in Wien, 12 juin 1861), à Gruber (*St-Petersburg med. Zeitschrift*, Bd III, p. 300, 1862), à Waldeyer (Breslau, 1868), à Chiene (*Journ. of Anatomy and Physiology*, 1868), à Gruber (*Virchow's Archiv f. path. Anat.*, Berlin, 1868, p. 227), à Eppinger (*Vierteljahrschrift f. die praktische Heilkunde*, 1868, p. 227), à Landzert (*St-Peterburg med. Zeitschrift*, 1871, Bd II), contribuèrent à montrer l'importance de ce point de pathologie. Quelques observations de hernies paraduodénales virent bientôt le jour et servirent à fixer l'opinion médicale (Moutard-Martin, Le Dentu, Müller, thèse de Krauss (d'Erlangen), Shattock, Staudenmayer, Strazewski). En 1890, parut sur cette question le travail le plus consciencieux et le plus documenté, celui de Jonnesco, sur les hernies internes rétropéritonéales (Paris, 1890). C'est dans cette publi-

cation qu'il faut puiser les notions anatomiques précises et les faits accumulés, au nombre de 56, qui permettent de comprendre la formation et les complications des hernies paraduodénales. Depuis Jonnesco, aucun travail important n'a été publié sur cette question, sauf la thèse de Daniel (Bonn, 1904), et des observations de Narath (*32e Congrès de la Société allemande de Chir.*, Berlin, 1903), de Haberer (*Wien. klin. Woch.*, 1905, p. 274), et de Hueter (*Münch. med. Woch.*, 1905, p. 274) et quelques autres faits isolés qui sont tout au plus des découvertes d'autopsie.

Je me bornerai à consigner ici la relation de deux faits qu'il m'a été donné d'observer, et qui portent avec eux, malgré leur ressemblance et leur analogie, quelques enseignements utiles. Ces faits ne permettent pas de trancher le litige qui existe encore au sujet de la pathogénie des hernies paraduodénales, et de montrer laquelle des théories de Treitz, de Gruber et de Landzert, est la vraie ou la plus plausible; mais ils apportent quelque lumière sur l'évolution clinique de ces curieuses lésions. D'ailleurs, après les discussions serrées et les critiques judicieuses auxquelles Jonnesco a soumis cette question de la pathogénie, il ne serait plus guère possible, par l'étude de quelques nouvelles observations, de changer les conclusions de son excellent travail.

Cet auteur a divisé les hernies paraduodénales en deux grandes variétés : les *hernies duodénales gauches*; et les *hernies duodénales droites*. Ces dernières seraient les plus rares d'après Jonnesco, puisqu'on n'en connaissait que quelques cas avérés (Klob, Moutard-Martin, Gérard-Marchant, Quénu, Zwaardemaker); elles ne m'occuperont pas, car mes observations ont trait à des *hernies duodénales gauches*, de la catégorie la plus simple. Disons cependant que dans les travaux récents, le nombre des hernies duodénales droites s'est considérablement accru, au point qu'elles semblent devenir aussi fréquentes que les hernies duodénales gauches. On distingue aussi, depuis Treitz, les hernies duodénales en *hernies complètes*, *moyennes* et *petites*. La *hernie petite*, observée plus souvent chez les enfants, ne contient que quelques centimètres d'intestin, et la capacité du sac est réduite à une simple dépression. C'est, en réalité, l'armorce d'une hernie destinée à devenir de plus en plus volumineuse. Il est rare de l'observer, si ce n'est comme trouvaille d'autopsie. La *hernie complète*, dont il existe d'assez nombreux exemples, contient dans

un sac immense développé sous le péritoine pariétal postérieur, à gauche et en avant de la colonne vertébrale, toute la masse intestinale grêle. Cette hernie met à se développer un temps assez long, pendant lequel les troubles digestifs appellent souvent l'attention du malade et du médecin. Aussi il arrive parfois qu'au cours de ce développement de la tumeur herniaire, on ait à intervenir pour une hernie rétropéritonéale de *moyen volume*, d'une grosseur variable et en rapport avec la portion d'intestin grêle incluse. C'est à l'occasion d'une complication quelconque, survenue durant le stade d'augment de la hernie, trouble digestif, pseudo-étranglement ou étranglement vrai, que l'on constate la lésion et que l'on est sollicité d'y porter remède. J'ai été appelé, dans ces circonstances, à traiter deux hernies duodénales moyennes, dont l'une était déjà assez volumineuse et en voie d'accroissement rapide.

Avant de relater ces observations, il me semble nécessaire de rappeler brièvement, d'après Treitz et Jonnesco, l'aspect de la région où se développent les hernies paraduodénales et la disposition des fossettes qui leur servent d'amorce.

Le duodénum forme au contact de la paroi abdominale postérieure une anse presque annulaire et fixe, qui ne participe nullement aux mouvements de l'intestin grêle. La *portion descendante* et la *portion horizontale* ne nous intéressent nullement; il n'en est plus de même du segment suivant qui forme la dernière partie du duodénum. Avant d'arriver à l'angle duodéno-jéjunal, l'intestin se relève pour décrire suivant un trajet ascendant, un arc de cercle important qui termine l'anneau presque complet que constitue le duodénum depuis l'orifice pylorique, jusqu'au commencement du jéjunum. C'est cette portion ascendante, fixée à la paroi abdominale postérieure et placée en arrière de l'extrémité supérieure du mésentère grêle et de son feuillet gauche au moment où il s'étale vers le mésocôlon transverse et vers le mésocôlon descendant, qui présente sur son bord antéro-latéral gauche les *fossettes*, où se développent les hernies.

Quand on a rejeté en haut le côlon transverse avec son méso, et à droite l'intestin grêle avec son mésentère, on voit sortir de dessous la racine du mésentère, une anse intestinale qui prend aussitôt, parallèlement à la colonne vertébrale, une direction verticale, c'est *la portion ascendante du duodénum*, qui s'arrête à l'insertion du

mésocôlon et parfois pénètre un peu sous ce repli, pour se continuer ensuite avec le jéjunum. En passant en avant de la portion ascendante du duodénum, le feuillet séreux gauche du mésentère détermine des *fossettes*, qui peuvent être très variables dans leur disposition et leur nombre. Habituellement il en existe deux sur le bord gauche du duodénum vertical; ce sont les plus importantes. Lorsque l'angle duodéno-jéjunal remonte jusque sous l'implantation du mésocôlon transverse, on en trouve encore une autre entre l'angle intestinal et le méso, c'est la *fossette mésocôlique*, d'importance moindre, où une hernie peut aussi se rencontrer. Jonnesco, avec raison d'ailleurs, s'attache à la description des deux fossettes *duodénale inférieure* et *duodénale supérieure*. La première, qui est la plus fréquente (rencontrée 75 fois sur 100 cas), est située le long de la partie initiale de la portion ascendante, a la forme d'une corne d'abondance et s'accole à l'intestin qu'elle embrasse dans sa concavité. Le sommet de la corne d'abondance est dirigé à droite vers le mésentère, et son orifice supérieur est tourné en haut et à à gauche. Cet orifice est limité en avant par un repli falciforme, à concavité supérieure, dont les angles s'appuient à droite sur le duodénum, à gauche sur le péritoine prérénal. Entre les feuillets séreux de ce repli, on trouve un peu de tissu cellulaire, mais pas de vaisseaux ni de graisse à l'état normal. Il n'est pas rare de pouvoir introduire dans cette fossette deux doigts accolés, sur une profondeur de 3 à 4 centimètres.

La *fossette duodénale supérieure* (rencontrée 50 fois sur 100 cas) siège à l'extrémité supérieure du duodénum ascendant. C'est une fossette à grand axe vertical, dont l'orifice regarde en bas et est opposé à l'orifice de la fossette précédente. Un repli séreux, semilunaire, dont les extrémités s'appuient sur le duodénum et le péritoine prérénal à gauche, limite l'entrée en avant de la 2e vertèbre lombaire. Entre les feuillets de ce repli, on trouve souvent la *veine mésentérique inférieure* et l'*artère côlique gauche supérieure*. Cet arc vasculaire donne au repli de la résistance et une béance qui facilite les hernies. Il est important de connaître sa présence, pour le cas où une opération serait indiquée. La profondeur de la fossette n'est pas considérable et n'atteint guère que deux centimètres, c'est-à-dire l'intervalle compris entre l'orifice et le corps du pancréas; mais, en cas de hernie, le péritoine pariétal postérieur se laisse

facilement décoller vers la région rénale gauche et côlique gauche.

A part la hernie duodénale droite, qui se développe par la *fossette duodénale inférieure*, en soulevant suivant la direction de l'axe de la corne d'abondance, le péritoine et la racine du mésentère et du mésocôlon transverse jusqu'aux limites du côlon ascendant, on observe presque toujours la hernie paraduodénale à gauche de la colonne vertébrale, sous le péritoine antérénal et en dedans du côlon descendant. Cette hernie gauche, complète ou incomplète, se forme dans les deux fossettes duodénales supérieure ou inférieure indifféremment, et, après distension de l'orifice, se développe en refoulant le péritoine en un diverticule de plus en plus considérable, qui se loge dans le tissu cellulaire rétropéritonéal, prenant son expansion en haut, à gauche et en bas. Les côlons transverse et descendant encadrent le sommet de la hernie, qui se trouve limitée, lorsqu'elle atteint un volume moyen, en haut par la queue du pancréas et la rate, à gauche par le côlon descendant, en bas par la bifurcation de l'aorte. Les vaisseaux rénaux et le rein gauche sont en arrière.

BOSTON MEDICAL LIBRARY OCT 29 1907

Lorsque la hernie est *complète* et renferme tout l'intestin grêle, le sac herniaire est volumineux, sphérique, compris entre les côlons et disposé sous l'épiploon. Cette lésion, bien décrite par Treitz, Neubauer, Gruber et Waldeyer, ne saurait m'occuper, puisque les observations que je possède rentrent dans la catégorie des hernies moyennes. Voici ces observations.

Observation I. — Le nommé L..., âgé de trente-deux ans, habitant Plombières, est né d'une mère arthritique et d'un père alcoolique. Il a six sœurs en bonne santé. Il est atteint d'une scoliose lombaire, qui l'a fait dispenser du service militaire. En 1899, il aurait eu une affection indéterminée du foie, sur laquelle on ne peut avoir de renseignements. C'est un homme un peu malingre, assez sujet à des troubles digestifs, et d'une santé générale plutôt passable.

Le 30 mai 1900, L... est pris d'une poussée de rhumatisme articulaire aigu franc. La température est à 40° le premier jour, et le pouls à 120. On administre le salicylate de soude à l'intérieur.

Le 31 mai, le malade vomit le lait qu'il prend, et met ses vomissements sur le compte de la médication salicylée, qu'il refuse de continuer. T. 38°, P. 90. Le soir, les vomissements redoublent. A la palpation, rendue facile par la maigreur du malade, on sent quelques matières dans le côlon descendant. Le ventre n'est ni sensible, ni tendu. Un lavement d'eau simple donne une selle très fétide, composée de matières liquides, et d'un bouchon volumineux. T. 39, P. 100.

Le 1er juin, T. 37, P. 80 le matin. Le malade n'a pas évacué de gaz dans la nuit, a vomi tout le lait qu'il prenait par gorgées. L'eau pure est conservée. Le ventre n'est pas ballonné. Douleur vive à la pression au point de Mac Burney. Rien de particulier à la palpation, glace sur le ventre et injection de morphine. T. 37, P. 90 le soir.

Le 2 juin. La nuit a été mauvaise. Vomissements continuels. Pas de gaz. T. 36,5, P. 80. Le ventre est souple et la sensibilité au point de Mac Burney a disparu. Un point douloureux, bien localisé, existe à 2 travers de doigt à gauche et au niveau de l'ombilic. Le toucher rectal ne donne aucun renseignement. Un grand lavement d'huile (un litre) est administré avec la sonde. Le lavement est rendu au bout d'une heure, à peine souillé, sans gaz. Dans l'après-midi, le malade réclame un nouveau lavement, d'eau bouillie cette fois, qui ramène environ 200 grammes de mélæna. Le soir, T. 37, P. 88.

Le 3 juin, les vomissements bilieux et alimentaires sont fréquents, car le malade essaie d'ingérer un peu de lait coupé d'eau. Pas de gaz. L... se plaint de violentes douleurs, siégeant autour de l'ombilic. Entéroclyse. Mélæna.

Le matin, T. 36,5, P. 90. Le soir, T. 37, P. 90.

Le 4 juin, les vomissements redoublent. Le malade se roule sur son lit et comprime son ventre avec ses deux mains. Entéroclyse. Mélœna abondant On administre 250 grammes de sérum et de la morphine le soir.

Le matin, T. 37,4, P. 100. Le soir, T. 37,9, P. 120.

Le 5 juin. Douleurs très violentes dans tout le ventre qu'on ne peut toucher. Pas de ballonnement. Hoquet. Vomissements. 100 centimètres cubes d'urine seulement dans la journée. Entéroclyse. Mélæna. Injection de 500 centimètres cubes de sérum et morphine. Matin, T. 36,2, P. 120. Le soir, T. 35,4, P. 120.

Le 6 juin. Très mauvaise nuit. Agitation extrême. Le malade est difficilement maintenu dans son lit. Très peu de ballonnement de la partie supérieure du ventre. Anurie presque complète. Entéroclyse. Mélæna. Le matin, T. 35, P. 120. Lavements de sérum artificiel qui sont conservés. Dans la journée, lavement électrique, qui reste sans résultat. Le soir, vers 6 heures, apparition de larges plaques de purpura au niveau de la partie externe des cuisses, et sur la face antérieure du cou. Le soir, T. 37, P. 88.

Le 7 juin, au matin, le malade prend une syncope en voulant s'asseoir sur son lit. Il émet 200 grammes d'urine. On répète les lavements de sérum, T. 36, P. 120. Le pouls est petit et un peu irrégulier.

C'est le 7 juin, à 10 heures, que j'arrive auprès du malade, mandé par mon excellent confrère, le docteur Jacquet, à qui je dois les détails précédents de l'observation.

A mon arrivée, je constate que l'état est grave. L... est très faible et présente un faciès péritonéal prononcé. Les yeux sont excavés, les traits tirés, le nez pincé. Des vomissements de bile verte alternent avec un hoquet fréquent. Aucun liquide ne peut être avalé, sans être rejeté presque immédiatement. Le pouls est petit, au-dessus de 120.

Le ventre est plat, en bateau. On peut palper facilement toute la région

sus-pubienne et les fosses iliaques, sans déterminer de douleur; mais, dès que l'on dépasse l'ombilic, la main détermine une vive souffrance, dont le maximum se trouve sur la ligne médiane. On ne sent aucune tuméfaction sus-ombilicale; mais les muscles se défendent dès que le palper s'exerce à ce niveau.

Devant ces symptômes, je porte le diagnostic d'occlusion intestinale, siégeant sur une partie assez élevée de l'intestin grêle. Comme les vomissements contiennent de la bile pure avec des sécrétions gastriques, sans aucune trace de reflux de liquides intestinaux, il est évident que l'occlusion doit exister probablement sur le duodénum lui-même ou en un point peu éloigné. On ne peut sentir aucune tumeur dure, ni aucune tuméfaction en arrière de l'estomac ou du gros intestin. La région épigastrique étant seule très douloureuse, il est logique de penser que l'obstruction siège à ce niveau; mais la cause reste inconnue.

Une laparotomie est décidée. Elle est pratiquée séance tenante, sous le chloroforme, avec l'aide des docteurs Liétard et Jacquot.

Après ouverture du ventre, je trouve l'intestin grêle flasque et vide et le gros intestin aplati. L'épiploon est fort peu développé. Mon attention se porte immédiatement vers la région douloureuse, c'est-à-dire entre les deux hypocondres. Pour y accéder, je relève, avec l'épiploon, le côlon transverse et son méso. A l'aide d'une longue compresse j'abaisse en même temps les anses grêles et j'aperçois, sans tarder, à gauche de la colonne vertébrale et au-dessous de la racine du mésocôlon transverse, une tuméfaction de laquelle je vois émerger deux cylindres d'intestin grêle, attenant à la partie supérieure du mésentère. Ces deux cylindres semblent enserrés par une sorte de repli falciforme transversal, jeté comme un pont en avant de l'intestin. Le doigt introduit sous ce repli éprouve la sensation d'une bride résistante et inextensible, qui comprime, non au point d'étrangler réellement, mais assez violemment cependant pour empêcher la perméabilité de la lumière intestinale.

Quelques légères tractions exercées sur le bout intestinal antérieur permettent d'extraire rapidement et sans aucune difficulté une anse intestinale de 25 à 30 centimètres de longueur, de couleur rouge vineux, avec quelques plaques ecchymotiques. Cette anse habitait un sac du volume d'une orange environ, disposé au-dessus de l'orifice décrit, et dont les parois s'affaissèrent aussitôt. Le doigt introduit dans ce sac put constater la régularité de sa cavité, l'aspect lisse de ses parois et sa parfaite continuité avec la séreuse péritonéale, dont il paraissait être un simple diverticule. L'index pouvait en atteindre le fond et sentir en avant, entre les feuillets séreux qui formaient la paroi antérieure du sac, les battements d'une artère importante, la côlique gauche supérieure probablement.

L'anse intestinale extraite était une partie du jéjunum supérieur et faisait suite aux quinze premiers centimètres de cet intestin. Aux limites de la portion congestionnée, on voyait deux sillons assez nets, indiquant le point où le repli orificiel avait comprimé le tube intestinal. Ce sillon n'existait pas sur toute la circonférence du calibre intestinal, mais seule-

ment sur un segment de la circonférence. Ce fait s'explique par cette constatation faite au moment de la levée du pseudo-étranglement, que les bouts de l'intestin hernié se croisaient à leur entrée dans le sac, sous le repli antérieur rigide, dont l'empreinte se produisit ainsi sur l'une et l'autre extrémité de l'anse. On peut encore expliquer par cette circonstance l'interruption complète du cours des matières et les troubles circulatoires dans le mésentère, qui était fortement infiltré et congestionné.

Une fois l'intestin extrait de la cavité rétropéritonéale, la vérification de ses lésions, d'ailleurs superficielles, fut simple et concluante. Le sac fut maintenu entr'ouvert par deux pinces, tandis qu'une compresse épongeait la faible quantité de liquide hématique qu'il contenait, puis deux points de suture au catgut furent passés à travers les lèvres opposées de l'orifice herniaire. Le sac ainsi fermé, l'opération était terminée; elle avait duré environ vingt minutes.

Le jour de l'opération, dans la soirée, il y eut de nouveau des vomissements bilieux et un lavement ramena encore du mélæna. T. 37,4, P. 90.

Le 8 juin, T. 37, P. 80. Dans la journée, il y eut une selle énorme, spontanée, avec des gaz. Le hoquet persistait, mais moins fréquent. Le lait commençait à être toléré. Le soir, T. 37,2, P. 90.

Le 9 juin, il y eut une amélioration générale considérable. Le matin, T. 36,5, P. 76.

Dans la journée, selles jaunes, avec quelques traces de mélæna. Gaz abondants par l'anus. Un litre de lait. Le soir, T. 36,4, P. 70.

Le 10 juin, L..., après une bonne nuit, demande à manger. Les urines sont abondantes, riches en indican et pauvres en urée. Deux litres de lait.

Le 11 juin, état satisfaisant. La convalescence commence.

Vers le 25 juin, la guérison était parfaite et l'alimentation normale.

L'opéré reprit ses occupations en juillet, et depuis cette époque il n'a plus ressenti aucun trouble digestif analogue à ceux qu'il éprouvait.

Comme détail rétrospectif noté par le médecin du malade, il est à remarquer que L... n'avait fait, avant sa maladie, aucun effort, qu'il n'avait pas travaillé plus que de coutume, et qu'il n'avait soulevé aucun fardeau. La dernière selle normale remontait au 29 mai.

Avant de tirer de cette observation les enseignements qu'elle comporte, je crois bon de rapporter assez succinctement un deuxième fait, que j'ai eu l'occasion de rencontrer il y a six mois à peine, et qui se rapproche d'une manière assez curieuse du précédent. Je m'en tiendrai aux traits saillants ds l'observation, et j'omettrai intentionnellement les détails, qui ne seraient que la réédition de ce que je viens d'écrire.

Obs. II. — En novembre 1905, je suis appelé d'urgence dans un village de la Meuse, pour un cas d'occlusion intestinale. Il s'agissait d'un vigneron, âgé

de trente et un ans, qui depuis un an environ souffrait de troubles digestifs variés, et avait énormément maigri. Plusieurs médecins consultés successivement n'avaient pu soulager le malade, ni formuler un diagnostic satisfaisant. Les uns penchaient pour une tumeur de l'estomac, les autres pour une affection du pancréas, d'origine néoplasique.

Depuis les premiers temps de l'affection, le malade, toujours bien portant autrefois, avait éprouvé par intermittences des crampes douloureuses succédant le plus souvent aux repas, et suivies de vomissements tantôt muqueux, tantôt alimentaires. Les crises douloureuses prenaient brusquement, sans gradation et sans signes prémonitoires, quelques heures après les repas, et se continuaient parfois par des coliques intestinales vives. La durée de ces crises était variable, et allait de deux heures à dix ou quinze heures. Assez éloignées les unes des autres au début, elles s'étaient rapprochées dans les derniers mois, au point que le malade en éprouvait deux et même trois fois par semaine. Toujours les souffrances existaient dans la région ombilicale et dans le creux épigastrique. C'était là le siège habituel de la douleur, et le patient avait cru remarquer qu'en cette région aussi se développaient une tuméfaction et un ballonnement, qui cessaient avec les souffrances.

Il existait, depuis le début de l'affection, des alternatives de constipation et de diarrhée, et, dans les derniers temps, la diarrhée était devenue presque habituelle avec les coliques persistantes.

Dans la deuxième semaine d'octobre, le malade avait été pris d'accidents d'obstruction intestinale, avec vomissements, arrêt des matières et des gaz, ballonnement du ventre, hoquet, et pouls fréquent. Après deux jours, une amélioration se produisit brusquement. Plusieurs selles diarrhéiques mélangées de sang survinrent, avec émission de gaz; les vomissements cessèrent et le malade put, dans les jours suivants, supporter le bouillon, le lait et même quelques purées. Une semaine après, tandisque le patient s'alimentait mieux et semblait souffrir moins, une nouvelle crise d'occlusion survint, qui eut, après 48 heures, le même dénouement favorable que les précédentes. A quatre reprises successives, les accidents d'occlusion se renouvelèrent, semblant devenir de plus en plus graves, et épuisant le malade dont l'alimentation s'était réduite à un peu de lait, qu'il vomissait souvent.

Lorsque je fus appelé, une crise d'occlusion nouvelle s'était montrée depuis deux jours, plus sévère que les autres, et plus inquiétante. Le pouls était petit et filant, à 120. La température oscillait entre 35°,8 et 37. Les vomissements étaient muqueux, le plus souvent bilieux, mais non fécaloïdes. A mon arrivée, je vis un vomissement récent, verdâtre. Les urines étaient très rares, sans albumine.

L'examen du ventre me révéla des particularités importantes. Il n'existait pas un météorisme généralisé, en rapport avec l'état du patient. La région sous-ombilicale était plutôt affaissée et indolente à la palpation. Par contre, au niveau et au-dessus de l'ombilic, il existait une zone météorisée, sonore à la percussion, tympanique même vers la gauche, et la main per-

cevait nettement une tuméfaction du volume du poing, sise entre l'ombilic et la ligne des dernières côtes gauches. L'estomac était douloureux au palper et distendu par des gaz. Le foie et la rate ne paraissaient avoir que leur volume normal. Pas de défense musculaire de la paroi. Rien autour de la vésicule biliaire ou du pylore; rien vers l'appendice.

Tout semblait appeler mon attention vers la région où se superposent la queue du pancréas, le mésocôlon, le côlon transverse, le duodénum, le hile de la rate, et la grande courbure de l'estomac.

La tuméfaction ne semblait pas avoir la résistance d'un néoplasme.

Elle était régulière, sans bosselures, et assez élastique; mais la palpation en était fort douloureuse.

A l'hypothèse de périgastrite au voisinage d'un ulcère de l'estomac, ou d'hématome de l'arrière-cavité des épiploons, qui aurait pu se soutenir, je préférai le diagnostic de hernie paraduodénale, à cause des analogies que présentait ce cas avec celui que j'avais observé autrefois. Je résolus d'intervenir de suite par une laparotomie sus et sous-ombilicale; et bien m'en prit.

Après anesthésie du malade, je trouvai, derrière la paroi abdominale incisée, un épiploon sain avec un côlon transverse flasque; et, sous ce tablier relevé, j'aperçus aussitôt une masse d'intestin grêle assez congestionnée, pelotonnée au-dessous d'une tuméfaction du volume du poing environ, siégeant à gauche de la colonne vertébrale au-dessous du mésocôlon, dont la racine était légèrement soulevée, et en dedans du côlon descendant et de son angle supérieur, qui formaient la limite externe. L'intestin grêle semblait s'engouffrer par plusieurs anses dans un orifice large, situé à la partie inférieure et latérale droite de la partie tuméfiée. Le tube intestinal n'était pas serré fortement, puisqu'une légère traction fit sortir aussitôt de l'orifice une première anse longue de 15 centimètres à peine, de couleur un peu rouge, mais sans altération. Après cette anse, je dus en extraire une seconde, plus considérable et plus congestionnée, dont j'évalue la longueur à 40 centimètres environ. Pas d'adhérences, mais simplement quelques dépôts fibrineux sur l'intestin très rouge, au sortir de la cavité. Après l'extraction de l'organe hernié, les parois de la poche s'affaissent, la tuméfaction disparait, tandis que l'orifice reste béant et laisse couler un peu de sérosité louche que des compresses recueillent aussitôt. Le doigt, introduit dans la cavité se rend compte que les parois sont tapissées par la séreuse péritonéale, et que la partie la plus profonde se trouve vers le flanc gauche, en avant du rein, vers le mésocôlon descendant. Cette poche a la forme d'une cornemuse. Il s'agit donc d'une hernie rétropéritonéale paraduodénale, dont l'orifice très large peut admettre facilement les quatre doigts de la main.

L'anse grêle herniée, reconnaissable à sa coloration rouge vineux, faisait partie de la première portion du jéjunum et se trouvait à 20 centimètres environ de la terminaison du duodénum. Le mésentère en était très court; et ses feuillets se continuaient avec le bord postérieur de l'orifice lui-même, de sorte que l'on pouvait s'imaginer que le diverticule, en se développant, avait entraîné d'abord les feuillets mésentériques, puis l'intestin

lui-même, dans l'intérieur du sac. Le bord droit de l'orifice était donc constitué par le feuillet gauche de la séreuse de la partie supérieure du mésentère grêle, tandis que le bord gauche reposait sur le péritoine prérénal, et que le bord antérieur, épais, fibreux et résistant, était formé par un repli assez rigide, entre les feuillets duquel existaient des veines volumineuses et serpentines, se rendant sur un tronc plus important, la veine mésentérique inférieure. Cette branche vasculaire croisait, sous le feuillet péritonéal superficiel, la paroi antérieure du sac, pour se rendre vers la veine porte, en décrivant un arc de cercle à concavité dirigée à droite. L'aorte battait en dedans de l'orifice du sac.

Pour terminer l'opération, il ne restait plus qu'à oblitérer le sac. Suivant en cela la méthode qui m'avait réussi lors de ma première intervention pour hernie rétropéritonéale, je plaçai simplement sur les bords de l'orifice quatre points de suture au catgut, laissant passer un tube à drainage de moyen calibre, afin d'évacuer les liquides qui pouvaient transsuder dans la cavité pendant les jours suivants. Ce drain devait sortir par la plaie abdominale.

Les suites de cette intervention furent très favorables. Dès le second jour, les vomissements avaient cessé; et, après une ou deux selles de mélæna, les évacuations devinrent normales. On put reprendre rapidement une alimentation rationnelle, qui permit à l'opéré de quitter le lit le 15e jour, et, le mois suivant, de se livrer à ses occupations habituelles. Le drain abdominal avait été retiré après 48 heures.

Il existe entre les deux observations précédentes, qu'un singulier hasard m'a permis de recueillir, une analogie très grande. Parmi les faits rassemblés par Jonnesco, il en est peu d'aussi nets et d'aussi démonstratif; c'est ce qui m'a décidé à les publier et à les confronter avec les descriptions antérieures.

En ce qui concerne la *pathogénie* des hernies paraduodénales, les deux observations que j'apporte ne fournissent que des renseignements vagues. Deux théories se trouvent en présence pour expliquer la formation de ces hernies : celle de Treitz et celle de Gruber-Landzert. La première admet que la hernie se produit dans une fossette préformée, la *fossette duodénale supérieure*, et qu'elle repousse le péritoine au-dessous d'un repli constant, maintenu et rendu rigide par la présence d'un arc vasculaire constitué par la juxtaposition de l'artère côlique gauche et de la veine mésentérique inférieure. Pour Treitz, il faut, pour que la hernie existe, une fossette accusée et un repli rigide, formant poulie de réflexion pour le péritoine durant son glissement et maintenant la béance de la cavité.

Pour Gruber et pour Landzert, qui publièrent des cas fort bien étudiés de hernies duodénales développées en dehors de la fossette duodénale de Treitz, ces hernies se formeraient, non dans la fossette décrite par Treitz, mais dans un espace limité par un anneau vasculaire, formé en dedans par l'aorte abdominale et le tronc de l'artère côlique gauche. Le péritoine s'invaginerait dans cet espace et s'enfoncerait en diverticule sous les vaisseaux qui forment sa limite externe, en refoulant le tissu cellulaire lâche de cette région. Pour Landzert, la hernie duodénale serait toujours congénitale ou bien acquise dans les premiers temps de la vie.

La discussion entre ces deux théories paraîtra à juste titre un peu spécieuse; et je ne m'y attarderai pas. Mon premier cas semblerait donner raison à la théorie de Treitz, que soutient Jonnesco, car j'ai rencontré, seulement dans la partie antérieure de l'orifice, l'arc vasculaire signalé par ces auteurs; et en dedans il n'existait aucun battement artériel. L'orifice herniaire se trouvait en un point plus élevé que l'origine de l'artère mésentérique inférieure. Il semble donc que cette hernie s'était développée dans la fossette duodénale supérieure. Son orifice, qui aurait pu admettre deux doigts environ, était constitué en avant par un repli séreux semi-lunaire, contenant l'artère côlique gauche entourée de tissu graisseux, et en arrière par le mésentère grêle faisant continuité avec celui qui correspondait à l'anse herniée.

La seconde observation ressemble de plus près à celles de Gruber et de Landzert, car l'orifice herniaire était considérable, assez bas situé, et en rapport en dedans avec l'aorte abdominale. Je ne pus percevoir les battements de l'artère côlique gauche sous le feuillet antérieur du sac; mais il existait là de nombreuses veines flexueuses se rendant dans la mésentérique inférieure. D'autres veines incluses dans le mésentère sillonnaient la paroi postérieure de l'orifice herniaire et prenaient une direction oblique de gauche à droite. Il me fut impossible de sentir les battements de l'artère mésentérique inférieure; sur la face antérieure de la tuméfaction herniaire, comme sur ses parties latérales, je ne trouvai trace d'aucune fossette secondaire, pas trace non plus de fossette mésocôlique, bien que l'angle duodéno-jéjunal parût remonter sous l'insertion du mésocôlon. Je ne puis donc dire, comme Gruber, que la hernie était produite par l'invagination du péritoine au dehors de la fossette de Treitz. Quoi

qu'il en soit, l'orifice herniaire était compris entre l'aorte en dedans, que l'on sentait à travers l'épaisseur de l'étalement mésentérique, et l'arc veineux de la mésentérique inférieure au-dessus et en dehors. J'ai souvenir que le doigt, introduit dans le sac, percevait en arrière de sa paroi postérieure les battements des vaisseaux rénaux gauches. Le sac péritonéal s'était donc invaginé dans un anneau vasculaire important, composé d'arcs vasculaires séparés, qui ne nuisaient nullement à l'extensibilité de l'orifice et ne pouvaient mettre obstacle au développement de la hernie.

En résumé, de mes constatations, il appert que la hernie paraduodénale se produit dans la région voisine du duodénum ascendant, dans une aire comprise entre l'arc vasculaire supérieur constitué par le trajet à concavité inférieure droite de la veine mésentérique inférieure et de l'artère côlique gauche, et l'arc vasculaire inférieur formé par l'aorte descendante et l'artère mésentérique inférieure, qui s'en détache. C'est dans cette aire circonscrite par des vaisseaux importants, que se trouvent les fossettes duodénales décrites par Jonnesco. Est-ce dans ces fossettes préformées que la hernie se constitue, ou bien l'invagination du péritoine s'opère-t-elle, indépendamment de ces dépressions, dans l'enceinte tracée par les lignes saillantes et rigide des branches vasculaires? Il semble que la question puisse se juger par ce que l'on observe pour les petites et récentes. En réalité, même dans ces conditions, l'appréciation est difficile. Dans mon premier cas, la hernie était plutôt petite et assez récente; et cependant il n'est pas possible d'affirmer qu'elle s'était développée dans la fossette de Treitz. Ce qui rend le jugement difficile, c'est ce fait que les rapports anatomiques de la région voisine de la hernie sont toujours modifiés, dès que la lésion existe. En effet, la cavité diverticulaire se forme par le glissement du péritoine voisin et par l'étalement et le chevauchement du mésentère grêle voisin. Dès lors, il est impossible de juger où a débuté la hernie. Seuls les arcs vasculaires restent à peu près fixes et peuvent servir de points de repère. Aussi me paraît-il suffisant de dire que, dans la généralité des cas, la hernie paraduodénale apparaît dans l'aire vasculaire comprise entre l'aorte en dedans, l'artère mésentérique inférieure en bas et sa branche côlique gauche en dehors, et la veine mésentérique inférieure en haut. Presque toujours, dans les hernies duodénales gauches, la veine mésentérique inférieure côtoie

les bords de l'orifice : ce qui justifie la dénomination de *hernie veineuse*, que lui donne Brœsike (Berlin, 1891).

Étiologie. — Les causes des hernies paraduodénales nous échappent encore. Les rares observations que l'on connaît semblent indiquer qu'elles sont plus fréquentes chez l'homme et après l'âge de vingt ans. Comme la plupart des faits publiés ont été des trouvailles d'autopsie et ont trait à des hernies complètes, on reste indécis sur le mode de développement et les causes étiologiques.

Treitz admet que la hernie paraduodénale est *toujours acquise*, et qu'elle résulte d'efforts, de chocs, d'ébranlements, qui, agissant sur l'intestin d'une part et par répercussion sur une paroi séreuse mal assujettie par un tissu cellulaire lâche, au niveau d'une fossette, peut-être congénitalement très développée, repoussent le péritoine de cette fossette et créent progressivement un sac herniaire. Il y aurait des *causes prédisposantes* à ces hernies : l'existence d'une fossette large ou profonde, encadrée par des arcs vasculaires saillants, la laxité du tissu cellulaire rétropéritonéal, l'amaigrissement du sujet, la présence d'un mésentère grêle très court au niveau de la première portion du jéjunum. Ce dernier fait, que j'ai constaté dans ma deuxième observation, peut expliquer facilement la pénétration de l'anse intestinale adjacente dans le sac, au fur et à mesure que les feuillets mésentériques sont attirés par le glissement dans l'espace rétropéritonéal. J'attribue à ce mésentère très court, étalé et lâche, mal fixé au niveau de son passage au-dessus de la portion horizontale du duodénum et de sa jonction avec la racine du mésocôlon transverse, un rôle important dans la formation de la hernie paraduodénale. L'intestin adhérent à ce mésentère court n'est doué que d'une faible mobilité, et ne peut se déplacer sensiblement. Il en résulte que les chocs, les pressions, les efforts qui agissent sur cet intestin, ont pour effet d'exagérer son contact avec le péritoine pariétal postérieur, de l'y comprimer, de l'y refouler juste sur le duodénum ascendant et au niveau des fossettes adjacentes. En dehors des surfaces résistantes, entre les lignes rigides et saillantes, s'il existe des points de moindre soutien ou des dépressions, c'est là que le péritoine se laissera invaginer et qu'une hernie se constituera. C'est ainsi que la première portion du jéjunum, maintenue par un mésentère court, pourra préparer l'amorce, puis la formation d'une hernie. On explique très bien encore par ce pro-

cessus l'existence, dans bon nombre des hernies paraduodénales, de la partie supérieure de l'intestin grêle, à l'exclusion des parties inférieures. Cependant on doit reconnaître, avec Jonnesco, que souvent on trouve dans ces hernies la partie inférieure du jéjunum à l'exclusion des parties supérieures.

Il faut donc accorder aux *causes prédisposantes*, et particulièrement à l'existence d'un mésentère court, une certaine importance dans la production des hernies paraduodénales. — Les *causes déterminantes* jouent aussi probablement un rôle, qui, pour n'être pas bien connu, n'en est pas moins évident. Il est incontestable que certains métiers, exposant aux efforts abdominaux, et mettant spécialement en jeu la musculature de l'abdomen, ou exposant aux pressions sur le ventre, aux efforts dans la position courbée, doivent prédisposer aux hernies rétropéritonéales. Ces causes auront un effet plus nuisible encore chez les sujets amaigris. Quant aux traumatismes, aux chutes d'une certaine hauteur, aux coups violents, qui influent notoirement sur la production des hernies externes, on ne peut dire, faute de preuves, qu'ils puissent avoir le même effet sur les hernies internes.

Si l'on admet avec Landzert que les hernies paraduodénales sont toujours *congénitales*, ou du moins, produites pendant les premiers temps de la vie, le rôle des causes prédisposantes envisagées diminue; et l'on conçoit que les efforts, les cris, les contractions des muscles abdominaux suffisent à expliquer la formation de ces lésions. Mais alors pourquoi, jusqu'à l'âge adulte, ces hernies ne traduisent-elles leur présence par aucun signe, par aucun trouble? Pourquoi leur accroissement si rapide, dès que la lésion a été constatée?

Je dois noter également, parmi les circonstances étiologiques capables d'expliquer la hernie duodénale chez le malade de ma première observation, l'existence d'une scoliose. Cette scoliose, aidée de l'amaigrissement du sujet, a-t-elle pu prédisposer à la hernie? Il est impossible de l'affirmer, mais il n'est pas défendu de le penser. Il semble que, chez ce patient, la hernie ait été acquise et que son début ait coïncidé avec l'apparition des troubles digestifs. Dans mon second cas, tout plaide aussi en faveur d'une hernie acquise, chez un individu travaillant fréquemment le corps penché, pour labourer ses vignes, faisant souvent des efforts, et ayant déjà une certaine pré-

disposition à la cyphose. Depuis un an, il souffrait de troubles digestifs tenant à sa hernie; mais on n'avait remarqué l'existence de la tuméfaction épigastrique que dans les derniers mois. Tandis que cette tuméfaction augmentait les symptômes s'aggravaient; il est donc à peu près certain que la lésion était acquise et qu'elle ne remontait pas aux premières années de la vie.

Symptomatologie. Complications. — Il est difficile de tracer le tableau clinique du développement des hernies paraduodénales, car les observations en sont encore trop peu nombreuses; et celles qui ont été relatées ne se rapportent qu'à des hernies moyennes ou complètes.

Dans la période du début de la hernie et jusqu'au moment où la lésion atteint un certain volume, le porteur n'éprouve rien ou à peu près rien de particulier. Les premiers phénomènes remarqués sont des troubles digestifs, tenant évidemment aux modifications de la circulation des liquides dans l'intestin hernié. Tant que la lumière de l'organe n'est pas réduite et qu'il n'existe dans le sac aucune compression des anses, les symptômes se bornent à de légers malaises. Si l'on tient compte des renseignements consignés dans les observations, on voit que les porteurs de ces hernies présentent au début de l'inappétence, des digestions difficiles : d'où un *amaigrissement* sensible. Cet amaigrissement facilite encore le développement de la hernie par la raréfaction de la graisse sous-péritonéale. Dès que la hernie a pris un volume moyen, et qu'elle renferme une certaine portion d'intestin, on voit cesser les symptômes vagues des *hernies latentes* et le tableau clinique s'accuse davantage. Tantôt, si l'orifice herniaire est de petit volume, il surviendra des signes d'occlusion plus ou moins grave. Tantôt, lorsque l'orifice est large et très extensible, il y aura augmentation rapide de la hernie, qui aura tendance à devenir *complète*, c'est-à-dire à renfermer progressivement toute la masse de l'intestin grêle. Suivant le calibre de l'orifice herniaire, on observera donc tous les accidents de l'occlusion lente, de l'engouement, jusqu'à ceux de l'étranglement aigu.

Avant l'occlusion lente, les *troubles digestifs* observés consistent en constipation, douleurs après les repas, crampes épigastriques, éructations, pesanteur, etc. L'estomac est dilaté parfois. Il survient souvent des vomissements alimentaires ou bilieux, se produisant

un temps variable après les repas. Il existe des douleurs dans le creux épigastrique, surtout au moment où la hernie gonfle et se tuméfie. Il y a de vives coliques intestinales de temps en temps.

Lorsque ces troubles digestifs sont assez accusés, il est rare que l'on ne perçoive pas déjà, par un examen un peu attentif, *une tuméfaction profonde* au-dessus de l'ombilic. La palpation révèle une tumeur profonde, régulière, élastique, située au-dessous de l'estomac plus ou moins dilaté, en dedans de la rate et plutôt à gauche de la ligne médiane. La percussion montre que l'estomac est au-dessus, et le côlon transverse en avant. La phonendoscopie confirme ces symptômes encore vagues.

C'est insidieusement que se produisent les troubles digestifs, qui précèdent pendant de longs mois les symptômes plus sérieux. La diarrhée alterne avec les nausées, la constipation et les vomissements. C'est pendant un an (deuxième observation), pendant six mois (Strazewski), ou pendant deux ou trois mois seulement, que ces phénomènes précurseurs se montrent. Tout d'un coup surviennent des accidents simulant ceux de l'*obstruction chronique*, ou même de l'*étranglement aigu* (thèse de Daniel). C'est plutôt l'*obstruction chronique* que l'on observe, sous forme de crises de pseudo-étranglement, qui se produisent à intervalles d'abord éloignés, et se rapprochent les uns des autres, jusqu'à ce qu'une crise plus forte précipite les accidents et amène la mort. Dans ma seconde observation, l'obstruction procéda par étapes successives, pour se confirmer en une crise finale, qui aurait eu un dénouement fatal, sans mon intervention. L'obstruction chronique se présente d'une manière analogue dans les cas d'occlusion intestinale par tumeur. Ma première observation montre un autre type d'obstruction lente. On n'y voit pas d'accès séparés, multiples, mais une seule crise d'occlusion s'installant lentement, avec quelques oscillations, quelques signes d'amélioration passagère, pour se confirmer enfin après neuf jours en une occlusion complète. C'est là une sorte d'*étranglement lent*, comme la hernie paraduodénale, les hernies péricæcales, celles de l'hiatus de Winslow, et de l'espace intersigmoïde, en offrent souvent des exemples. Ce processus d'étranglement lent pourra, tant il est fréquent dans les hernies rétropéritonéales, servir au diagnostic de ces lésions et per-

mettre parfois de les soupçonner alors que les autres signes sont encore très indécis.

Dès qu'il est constitué, l'*étranglement lent*, qu'il procède par crises séparées ou par crise unique et prolongée, se complique de symptômes locaux importants. Ce sont d'abord des *douleurs épigastriques* ou *sus-ombilicales* vives, avec paroxysmes, vomissements, coliques (Strazewski, Staudenmayer), hoquet, etc. Comme la partie de l'intestin grêle incarcérée dans la hernie est souvent, comme dans mes cas, une anse du jéjunum supérieur, on voit survenir de bonne heure les régurgitations et les vomissements. Ceux-ci sont alimentaires et bilieux, c'est-à-dire contiennent ce que le malade ingurgite et que l'estomac rejette par spasme réflexe, avec la bile déversée dans le duodénum, sans qu'il se mêle de liquides intestinaux, comme dans les occlusions situées en un point inférieur du tube digestif. C'est là encore un excellent symptôme, précieux pour le diagnostic différentiel. Comme l'étranglement se fait lentement et qu'il siège en un point supérieur du jéjunum, l'intestin est susceptible encore d'un certain fonctionnement, et les selles peuvent se montrer par intervalles, avec des gaz, tandis que l'estomac est déjà intolérant et que l'état général devient mauvais. A la fin, les *selles* obtenues spontanément ou par lavements, ne sont plus normales; elles contiennent des produits de desquamation de l'intestin, et parfois du *sang*. J'insiste sur l'*entérorragie* comme symptôme de l'obstruction lente par étranglement d'une anse jéjunale. Je ne sais si le fait a déjà été mentionné; mais je l'ai observé dans mes deux cas, sans qu'on puisse attribuer la présence du sang dans les selles à une autre cause qu'à l'incarcération de l'intestin dans la hernie. La cause de ce phénomène n'est pas élucidée. L'hémorragie intestinale de la hernie duodénale est, d'après ce que j'ai constaté, assez abondante et capable de donner une ou deux selles quotidiennes, exclusivement composées de sang noir. On peut y trouver mélangées des matières intestinales, du mucus et des débris de desquamation du tube digestif. Tantôt le mélæna est spontané; tantôt il succède à une entéroclyse. Il faut être parcimonieux de ce moyen thérapeutique, avec lequel on est habitué à lutter contre l'occlusion intestinale, car il peut augmenter l'hémorragie. Il n'y a aucun rapport pathogénique à établir entre les hémorragies qui accompagnent ordinairement l'invagination intes-

tinale et celles de la hernie interne, car les lésions sont dissemblables. Comment donc interpréter les écoulements sanguins dus à la hernie paraduodénale?

Depuis longtemps on sait que, dans toute hernie étranglée, il peut survenir des hémorragies avant et après la levée de l'étranglement. Sauvé a étudié ces accidents dans un travail, publié en février et mars 1905 dans la *Revue de Chirurgie*. Les hémorragies herniaires post-opératoires sont assez fréquentes; mais par contre les hémorragies se produisant au moment de la constitution de l'occlusion herniaire sont rares. Nicaise, puis Schweninger et Tietze, dans leurs expériences, les rattachent à l'étranglement et à la compression simultanée des artères et des veines intestinales par l'orifice herniaire : ce qui amène sur la muqueuse d'abord, puis ensuite sur les autres tuniques, des lésions progressives de gangrène. Solovoff aurait observé une de ces entérorragies au début de l'étranglement d'une hernie inguinale. Cette explication ne peut s'adapter rigoureusement à mes deux cas de hernie paraduodénale, car il n'existait pas d'étranglement véritable, de striction exercée sur le pédicule herniaire au point d'interrompre la circulation artérielle ou veineuse. J'ai pu, sans débridement et sans traction notable, extraire les anses du sac herniaire, et, bien que les anses fussent tuméfiées et congestionnées, elles ne portaient nullement les traces d'un étranglement véritable. L'interprétation de Nicaise et de Schweninger, par des lésions provoquées sur la muqueuse par l'étranglement, ne semble donc pas pouvoir s'appliquer ici, bien qu'il suffise parfois d'une constriction légère avec ischémie et d'une lésion de sphacèle tout à fait limitée sur la muqueuse, pour déterminer une entérorragie. La thrombose veineuse peut-elle, comme le propose Kukula, expliquer ces hémorragies? Il est possible que le séjour prolongé d'une anse intestinale dans un sac herniaire puisse amener des troubles circulatoires d'abord, puis progressivement une thrombose dans une veine assez importante : d'où il résulte une stase sanguine dans le territoire intestinal correspondant, un infarctus hémorragique, puis une entérorragie.

L'*étranglement aigu* est rare dans la hernie paraduodénale. Certains même en nient la possibilité. Cependant, les faits cités par Jonnesco, Daniel, Haberer sont indubitables, et leur précision indique que pour être rare, cette complication n'en est pas moins à

redouter. Brusquement le malade éprouve une vive douleur et des phénomènes péritonéaux graves, avec symptômes généraux, qui amènent la mort en peu de temps. L'étranglement tue ici avec la même violence et la même soudaineté que dans les autres hernies, si une intervention rapide n'est pas consentie. Jonnesco rapporte sept observations d'étranglement aigu de la portion terminale de l'iléon dans un sac paraduodénal développé à gauche; la mort a été la terminaison dans tous ces cas. Une fois, il signale la mort après un étranglement lent, ayant duré 18 jours. Dans un fait de la thèse de Daniel, l'étranglement existait nettement, et, lors de l'opération, on trouva une perforation d'une anse grêle, grosse comme une noisette.

Nous venons d'envisager la terminaison des accidents par étranglement lent ou aigu. C'est souvent ainsi que se dénoue la situation dans les hernies paraduodénales ignorées. Tandis que cette complication survient parfois de bonne heure, comme mes deux observations le démontrent, dans d'autres conditions, au contraire, on voit la hernie ne donner lieu qu'à des symptômes assez légers de prime abord, puis à des troubles vagues, qui appellent à peine l'attention du malade; et cependant, une fois amorcée, la hernie duodénale a presque toujours tendance à s'accroître et à absorber progressivement l'intestin grêle, en devenant *complète*. Comme le fait remarquer Jonnesco, la majorité des cas connus de hernie paraduodénale se rapporte à des hernies complètes, qui, jusqu'à leur développement maximum, n'avaient causé aucun phénomène d'étranglement. On comprend toutefois que, dans ces sacs énormes, occupant une partie de la cavité abdominale, où les anses grêles sont pressées et enchevêtrées, il puisse survenir brusquement des accidents variés d'occlusion, avec ou sans étranglement, des adhérences herniaires (péritonite chronique), de l'invagination (deux cas), du volvulus, et des troubles de la circulation veineuse abdominale retentissant sur tous les organes tributaires et particulièrement sur le système porte. Les malades atteints de ces grosses hernies souffrent constamment de troubles digestifs, s'amaigrissent, s'anémient, et sont voués à des complications, qui ont rapidement raison de leur résistance organique diminuée.

La hernie paraduodénale est donc une lésion grave, qui peut causer, dans les premiers temps de sa présence, des accidents

d'étranglement et d'occlusion, aigus ou chroniques, le plus souvent chroniques. L'évolution de ces accidents dure parfois longtemps; cependant ils peuvent être brusques et imprévus. Ce sont d'abord des digestions pénibles et retardées, des vomissements ou des régurgitations sans motif apparent, de la constipation ou de la diarrhée, des *hémorroïdes*, qui traduisent la gêne dans la circulation porte, et des douleurs dans la région épigastrique. Puis, lorsque la tuméfaction de la hernie devient apparente, les symptômes précédents s'aggravent; il s'y ajoute, à mesure que les troubles digestifs s'accroissent, de l'intolérance gastrique avec dilatation, de l'amaigrissement et des crises douloureuses. L'entérorragie peut survenir alors, avec ou sans phénomènes d'étranglement. Dans tous les cas, on note, au moment des accès d'engouement ou d'occlusion chronique et passagère, *une diminution de la quantité des urines*, qui tombe à 100 ou 200 grammes par jour, une altération du pouls, qui devient petit et fréquent, et souvent une hypothermie marquée. Ce tableau clinique se déroule, en se modifiant suivant la perméabilité de l'intestin hernié, avec des paroxysmes faisant redouter souvent l'occlusion définitive, et se terminant parfois par une débâcle de gaz et de matières plus ou moins sanguinolentes. Les hémorroïdes apparaissent et disparaissent au début; elles deviennent permanentes au bout d'un certain temps, créant ainsi une nouvelle cause de souffrance.

Le ballonnement du ventre n'est pas constant. Fréquemment, comme l'indique Jonnesco, la partie de l'intestin grêle, qui s'engage dans la hernie, est le jéjunum terminal, l'iléon. On observe alors un *météorisme abdominal*, tenant à la distension des anses supérieures. Lorsque l'on a affaire à une hernie du jéjunum supérieur (Haberer, Vautrin), le *ventre reste plat*; et l'on peut aisément découvrir dans l'hypocondre gauche la *tuméfaction herniaire* et l'estomac dilaté. Généralement le gros intestin est libre et aplati, ainsi que la partie d'intestin grêle qui fait suite à l'incarcération (Haberer).

Diagnostic. — Lorsque la hernie paraduodénale est au début de sa formation, dans la période que l'on peut appeler *latente*, rien ne permet d'en soupçonner l'existence. Il y a donc une période assez longue, pendant laquelle les symptômes seront trop légers et trop vagues pour que l'attention du clinicien soit éveillée. Le diagnostic ne devient possible qu'au moment où la tuméfaction herniaire com-

mence à être perceptible; c'est aussi l'époque où les troubles digestifs s'accusent.

Dans ces conditions, un certain nombre de signes doivent faire penser à la hernie paraduodénale gauche. Je signalerai d'abord le *siège de la tuméfaction*, qui occupe la région sus-ombilicale, à gauche de la colonne vertébrale, en dedans et au-dessous de l'angle costal; puis la *mollesse de cette tuméfaction*, sa *sonorité* à la percussion, la *douleur* que la palpation éveille à son contact prolongé. On peut observer sur cette tuméfaction des *modifications fréquentes* de *consistance* et de *volume*, correspondant à des crises gastriques et à des vomissements. L'intestin, renfermé dans le sac herniaire, mais non serré dans cet espace au point de s'y étrangler, subit des *alternatives d'expansion et de retrait*, sous l'influence de la quantité des gaz et des liquides y contenus, sous l'influence aussi du retrait ou de l'introduction de nouvelles anses. C'est là un signe de diagnostic différentiel important, qui ne peut exister que dans la hernie rétropéritonéale.

La hernie paraduodénale gauche, qui m'occupe, pourrait être confondue avec la *hernie de l'hiatus de Winslow*. Cette hernie, d'après Jeanbrau (*Revue de Chir.*, n°s 4 et 5, 1906), qui en a rassemblé 18 cas, n'a jamais été diagnostiquée cliniquement; elle siège dans la région épigastrique médiane, en un point plus élevé et plutôt à droite. Quant aux *tumeurs* de l'*estomac*, du *pancréas* ou de la *rate*, elles se présentent avec un siège différent et des symptômes autres, tenant à leur dureté, à leur évolution plus lente, à leur irrégularité objective, et à l'absence de modification dans leur volume. Les *kystes du pancréas* et les *tumeurs liquides de l'arrière-cavité des épiploons* sont d'un diagnostic différentiel plus difficile. Dans un de mes cas, j'ai hésité sur ce point; et je n'ai pris parti pour la hernie paraduodénale qu'après m'être rendu compte que le malade n'avait pas reçu de traumatisme sur la paroi abdominale, et qu'il ne pouvait avoir d'*hématome de l'arrière-cavité*. Les *kystes du pancréas*, les collections dues à la *pancréatite chronique suppurée*, se présentent avec un aspect clinique particulier. Ce sont des collections à développement lent, qui soulèvent l'épiploon gastro-côlique sur la ligne médiane de préférence, et ne s'étalent pas comme la hernie duodénale vers la gauche, en avant du rein. De plus, il n'y a à la palpation aucune élasticité, et à la percussion aucune sonorité. Dans les symptômes,

il n'existe pas non plus d'alternatives d'accalmie et de recrudescence. Ajoutons que les lésions pancréatiques siègent en un point plus élevé et ne se mettent pas, comme la hernie duodénale, en rapport en arrière avec la face antérieure du rein et en dehors avec le côlon descendant.

Certaines tumeurs rares, comme les *kystes hydatiques péritonéaux* ou rétropéritonéaux, les *lymphangiomes*, les *lipomes du mésentère*, etc., peuvent, dans certaines conditions de développement et de siège, être confondues avec la hernie duodénale à ses divers stades d'accroissement. Ce sont alors les troubles digestifs, les alternatives de tension et de diminution de la tumeur, les phénomènes d'étranglement lent et répété, l'entérorragie, les douleurs bien localisées, qui mettront sur la voie du diagnostic. Quant aux *lésions rénales*, elles ont une symptomatologie et une localisation qui éviteront toute méprise.

Lorsque la hernie paraduodénale donne lieu aux signes évidents de *l'occlusion lente et chronique*, le diagnostic devient plus facile. Il n'y a guère que les tumeurs de l'intestin, la tuberculose, l'invagination et l'osbtruction stercorale dans ses divers modes, qui puissent provoquer des phénomènes analogues. Or, l'existence d'une tuméfaction régulière, rénitente et douloureuse, suffit à éliminer ces affections dans la généralité des cas. L'obstruction stercorale a une allure spéciale, et les purgatifs répétés en ont habituellement raison. L'invagination peut donner lieu à de l'obstruction chronique et à de l'entérorragie; mais les crises intestinales sont plus rapprochées et la tuméfaction ne se présente ni avec le même siège, ni avec la même importance et le même volume que dans la hernie duodénale. Quant aux tumeurs de l'intestin, elles sont plus dures, plus bosselées, et plus irrégulières. Leur accroissement est lent et les symptômes généraux qu'elles occasionnent sont pathognomoniques. En réalité, avec son siège si particulier, sa consistance, son accroissement, les phénomènes d'étranglement lent qui la compliquent, les troubles digestifs, les alternatives de constipation et de débâcle, l'entérorragie possible, la *hernie paraduodénale gauche* peut être assez aisément reconnue. Staudenmayer (Inaug. dissert., Stuttgart, 1886) et moi avons eu l'occasion de porter un diagnostic de ce genre. Il suffira au clinicien de se rappeler les points saillants de la symptomatologie de la hernie duodénale, pour la reconnaître, le cas échéant, et faire

bénéficier le malade d'une intervention opportune. Dans une observation de Strazewski (*Médecine russe*, *Journal hebd. de méd. et d'hygiène*, 1888, p. 682), le diagnostic eût pu être porté, car rien dans le tableau clinique ne manquait, pas même l'entérorragie des derniers jours.

Si la hernie duodénale se complique d'*étranglement aigu*, le diagnostic peut être très difficile, et même impossible, à moins que l'on ait été appelé à observer la lésion antérieurement. Lorsqu'on observe le malade pour la première fois au cours de l'étranglement, et que le ventre est météorisé, douloureux, on se trouve en présence d'accidents qui ressemblent, ainsi que le fait remarquer Haberer, à ceux de la péritonite par perforation, d'origine appendiculaire ou gastrique. La laparotomie seule, dans ces conditions, peut éclaircir les doutes; et il importe de ne pas la différer.

Il est des cas où le diagnostic pourra être porté dans l'étranglement aigu : c'est lorsque l'incarcération porte sur une anse jéjunale élevée. Le météorisme est alors moins développé et les symptôm gastriques, vomissements, distension gastro-duodénale (Haberer), dominent la scène. D'autre part, le palper abdominal révèle une tuméfaction assez bien caractérisée par son siège et sa consistance, et une douleur localisée. Ce sont là des signes qui suffisent à établir des présomptions justifiées.

Le diagnostic de la hernie duodénale exige du clinicien une certaine perspicacité et beaucoup d'attention. Comme cette lésion doit être reconnue de bonne heure, si l'on veut intervenir dans d'excellentes conditions, il faudra s'entourer de tous les renseignements capables d'éclaircir la symptomatologie. Si l'on parcourt la littérature médicale, on voit que les relations d'autopsie, où l'on signale l'existence de hernies duodénales méconnues pendant la vie (Her bet, *Bull. Soc. anat.*, 1903, p. 893; Hueter, *Münch. med. Woch.*, 1905, p. 1464) sont très nombreuses, eu égard au nombre peu considérable d'interventions dans ces cas. On sait aujourd'hui que la hernie rétropéritonéale n'est pas une lésion exceptionnelle, qu'elle est même relativement fréquente; d'autre part, on connaît bien son allure insidieuse et son tableau clinique : il est à supposer que dans l'avenir elle sera plus facilement reconnue et traitée.

Quant au diagnostic différentiel entre la *hernie duodénale gauche* et la *hernie duodénale droite*, il ne pourra être porté que dans les

cas où il ne s'agira pas de hernie complète, car alors la masse herniée est tellement importante, sous la couronne des côlons, que le ventre est uniformément distendu. Dans les hernies duodénales droites moyennes, la tuméfaction occupe la moitié droite de la cavité abdominale, entre le foie et la fosse iliaque droite.

On reconnaîtra la *hernie péricæcale* à son siège dans la fosse iliaque droite.

Pronostic. — La comparaison et l'étude des faits de hernie duodénale, rassemblées par Jonnesco, montrent assez la gravité de cette lésion.

Dans les premiers temps de son existence, alors qu'elle est encore latente, la hernie paraduodénale demande à être découverte, afin de prévoir les troubles ultérieurs et les accidents d'occlusion aigus ou chroniques, qui amènent si souvent la mort. L'étranglement aigu ou chronique pouvant survenir dans les hernies moyennes, on devra proposer l'intervention dès que la hernie sera reconnue, sans attendre qu'elle engendre des complications. On se souviendra que ce sont là des hernies, contre lesquelles il n'existe aucun moyen mécanique, ni thérapeutique, capable d'empêcher l'accroissement ou l'étranglement; l'opération seule est efficace. Donc, même sans aucune complication, sans aucun trouble sérieux, la hernie duodénale, dans les premiers stades de son évolution, réclame l'intervention.

Beaucoup plus pressante encore sera l'opération en cas d'*étranglement aigu*. Plusieurs fois, déjà, le chirurgien a eu l'occasion d'intervenir en semblable occurrence; il est certain que l'urgence s'impose et que le succès favorisera le plus prompt et le plus hardi Rose, Graff, Narath, Haberer, Vautrin).

Lorsque les crises d'*occlusion chronique* se succèdent, il importe encore de ne pas différer l'opération, car il peut arriver qu'une de ces crises d'occlusion incomplète se complique brusquement d'un étranglement absolu par l'adjonction dans le sac d'une nouvelle anse intestinale, par la coudure de l'intestin sur le bord de l'orifice, par des adhérences de péritonite chronique ou par la production d'une invagination. Le précepte doit donc être d'opérer dès que le diagnostic est posé, et avant l'ère des complications.

Si Quénu, dans son intervention pour une hernie duodénale étranglée (variété complète), n'a pas réussi, cela tient à ce que

l'opération a été faite trop tardivement, alors que les accidents remontaient à plusieurs jours. Au contraire, je fus assez heureux pour être appelé dans mes deux cas auprès de patients jeunes, encore résistants, ne présentant pas de lésion d'étranglement véritable, et capables par conséquent de faire les frais d'une guérison rapide.

En manière de conclusion, on peut donc dire que la hernie duodénale se termine fatalement par la mort dans un délai variable, et que la seule chance de salut réside dans l'opération. C'est ce qui découle des observations de Narath, de Haberer, et des miennes.

Traitement. — Je serai bref sur le chapitre du traitement de la hernie duodénale, puisqu'il est évident qu'elle n'est susceptible d'aucun traitement médical, et puisqu'il est prouvé par les faits que l'expectation, même avec une diététique sévère, ne saurait donner aucune garantie contre les accidents à redouter. Il n'y a donc qu'une thérapeutique à recommander : c'est la *laparotomie*, aussi précoce que possible.

Pour préconiser la laparotomie, on ne peut encore se reposer sur de véritables statistiques, car jusqu'aujourd'hui la hernie paraduodénale n'a donné lieu, en dehors de mes deux observations, qu'à de rares interventions, de Hilton (Ridge et Hilton; in Jonnesco), de Quénu, de Rose (*Zentr. f. Chir.*, 1903, n° 15), de Narath (32e Congr. de la Soc. allemande de Chir., Berlin, juin 1903), de Graff (in thèse Daniel, Bonn, 1904), de Haberer (*Wien. klin. Woch.*, 1905, p. 274).

Narath, en 1903, n'avait pu rencontrer, dans la littérature médicale, que huit cas de hernies duodénales traités par l'intervention. La thèse de Daniel est venue en ajouter trois autres. Haberer a apporté une douzième observation. Le total des faits dont je dispose se monte donc à 14. Mais, sur ces 14 cas, il y a une majorité d'opérations faites pour des hernies duodénales droites. Ainsi Narath n'a relevé que deux laparotomies pour hernie duodénale gauche : le fait de Rose et le sien; les six autres sont des hernies droites. Dans la thèse de Daniel, la hernie gauche est rencontrée une seule fois. Le cas d'Haberer est une hernie gauche. Il existe donc six observations de hernies duodénales gauches, sur la petite statistique de 14 cas que j'ai rassemblés. La mortalité opératoire sur cette statistique est énorme, puisque, seuls, les opérés de Narath, de Haberer et les deux miens, ont guéri (4 guérisons sur 14). Les six cas de hernie gauche ont donné quatre guérisons.

Notons que tous les opérateurs insistent sur les mauvaises conditions dans lesquelles ils ont trouvé les malades. Presque toujours il s'agissait d'étranglement aigu, de péritonite chronique autour de l'intestin incarcéré, d'adhérences entre les anses, de perforation intestinale sur le bord mésentérique (Daniel), de péritonite généralisée avec épanchement séro-purulent, de thrombose des veines mésentériques ou des gros troncs veineux tributaires de la veine porte (veines mésentériques). Dans une observation de Daniel, l'autopsie a montré des lésions des méninges, de la plèvre et du poumon. Dans les cas de Hilton et de Quénu, la raison de l'insuccès réside dans les altérations déterminées par l'étranglement sur l'intestin, et dans les modifications imprimées à la circulation veineuse abdominale par l'oblitération de la veine mésentérique supérieure, comprimée au voisinage de l'orifice herniaire.

Il est à penser qu'en opérant plus tôt, le résultat eût été différent. Quoi qu'il en soit, la conduite suivie par Hilton et par Quénu, conforme à celle que j'ai employée, peut servir de modèle pour les différents cas qui peuvent se présenter. Je m'inspirerai des descriptions opératoires relatées dans les diverses observations pour exposer la technique, qui me paraît la plus sûre et la plus rapide à la fois. Auparavant, je voudrais traiter à part des cas où l'étranglement aigu obligera à une intervention urgente, nécessitée par l'occlusion d'abord et ensuite par la gravité des phénomènes généraux.

L'*étranglement aigu* provoque sur les anses intestinales herniées des lésions telles que toute intervention peut être frappée d'insuccès. C'est ainsi que la gangrène intestinale plus ou moins étendue, en imposant la nécessité d'une entérectomie, est un obstacle presque absolu à la guérison. Les lésions vasculaires si communes, lorsque l'intestin grêle pénètre en masse dans un sac herniaire, créent aussi des risques mortels. La guérison ne s'obtiendra donc dans l'étranglement aigu que dans les conditions heureuses, où l'intervention sera exécutée dès les premières heures.

L'étranglement serré mis à part, nous pouvons envisager la hernie duodénale, suivant qu'elle est *moyenne* ou *complète*, d'après la division adoptée par Jonnesco.

Dans la *hernie de moyen volume*, les accidents peuvent être pressants et graves, ainsi que le démontre le fait de Ridge et Hilton

(hernie duodénale droite); mais, en général, ils sont moins sérieux que dans la hernie complète. La quantité d'intestin renfermée dans le sac est parfois très peu considérable et varie de quelques centimètres à moins d'un mètre. Dans ces conditions, l'anse extraite est généralement peu altérée; le mésentère correspondant présente des modifications vasculaires restreintes et le sac est de contenance réduite. Le traitement opératoire est assez simple, et, même lorsqu'il existe de l'étranglement chronique, avec des troubles de vascularisation et une légère irritation phlogistique des surfaces séreuses, la guérison doit survenir simplement et sans aucune difficulté. Bien que mes deux malades, atteints de hernies moyennes, aient présenté des phénomènes graves d'occlusion, rendant leur état presque désespéré, on a vu que la laparotomie les a sauvés, avec la même sûreté que s'il se fût agi d'une kélotomie simple. La guérison dépendra de la rapidité de l'intervention à coup sûr; mais on ne devra pas oublier que, dans les hernies internes, et dans les hernies duodénales en particulier, l'étranglement est souvent lent, incomplet et ne détermine que peu à peu des lésions de sphacèle intestinal irrémédiables. Une laparotomie faite *in extremis* peut donc encore avoir un heureux résultat.

Pour la *hernie duodénale complète*, l'intervention doit être plus difficultueuse. Quénu semble avoir eu affaire à cette variété. Si l'on en juge d'après les descriptions des auteurs qui ont rencontré cette forme de hernie à l'autopsie, et aussi d'après la relation du fait de Quénu, il est assez malaisé de s'orienter, même le ventre ouvert, sur la disposition des anses grêles et sur leur point de pénétration dans le sac. Ce dernier, en effet, s'est distendu, gonflé, tuméfié au point de faire disparaître par son relief entre le cadre des côlons qui lui forment une collerette, toute tracée, de l'orifice de pénétration. On se trouve en face d'une lame péritonéale sur laquelle se voient par transparence de nombreux vaisseaux veineux. Le plus sûr moyen de trouver l'entrée du sac est de *se porter vers le cæcum* et de suivre, à partir de là, à l'aide du doigt, l'intestin engagé dans le diverticule rétropéritonéal. L'orifice peut être disposé en arrière du sac, de telle façon que l'œil ne le distingue pas; on est alors forcé de suivre la conduite de Quénu, c'est-à-dire d'inciser la face antérieure du sac, puis par cette boutonnière de libérer par incision le bord épais de l'orifice, en se rappelant toutefois que l'artère

mésentérique, l'artère côlique gauche et la veine mésentérique inférieure ne sont pas éloignées de la région où évolue le bistouri.

Toutes ces manœuvres opératoires, auxquelles succède l'extraction de l'intestin grêle, dont les anses sont parfois adhérentes et le mésentère souvent épaissi et altéré, la ligature de vaisseaux importants, constituent un traumatisme; qui peut compromettre le bon résultat de l'intervention. Jonnesco signale dans un cas des adhérences de péritonite chronique autour du cæcum, qui obstruait l'orifice herniaire. La laparotomie pour hernie duodénale complète doit être considérée comme d'un pronostic sombre. Il faut cependant attendre sur ce point les enseignements que nous procureront l'expérience et la pratique opératoire, qui nous font encore défaut.

Dans les *hernies moyennes*, se présentant sous l'aspect d'une tuméfaction d'un volume à peu près équivalent à celui du poing, l'opération n'offre pas ces difficultés. Si l'orifice herniaire ne se trouve pas en face de l'opérateur, lorsqu'il a relevé le côlon transverse et son méso, du moins sa recherche est facile et rapide, et, pour s'orienter, on n'a qu'à suivre les extrémités de l'intestin grêle qui entrent dans le sac ou en sortent. Habituellement, le bout supérieur est distendu; l'inférieur est aplati. Je n'ai eu aucune peine à découvrir l'orifice herniaire dans mes deux opérations, car la tâche m'était singulièrement facilitée par la flaccidité et l'aplatissement de tout l'intestin grêle. Il en sera de même dans tous les cas, opératoirement plus simples, où l'intestin grêle hernié appartiendra à la portion voisine du duodénum. Au contraire, lorsque la hernie sera habitée par une partie de l'iléon, le météorisme des anses grêles mettra ordinairement un sérieux obstacle à la découverte de l'entrée du sac. D'après les relevés de Jonnesco, c'est à la hernie des anses grêles inférieures que l'on aura le plus souvent affaire; toutefois, sur ce point, il faut encore attendre la confirmation apportée par de nouveaux faits. Il sera bon d'éviter, si possible, la ligature des veines mésentériques, qui, malgré les nombreuses anastomoses, troublerait le régime veineux abdominal.

Le traitement du *sac herniaire* mésentérique, après libération de l'intestin devrait encore me préoccuper; c'est là, en effet, un des temps les plus importants de l'acte opératoire. Je ne puis m'appuyer, pour exposer la conduite à tenir, que sur des documents encore insuffisants. Jonnesco ne nous parle pas du procédé qu'employa

Quénu. Après avoir réintégré l'intestin grêle dans la grande cavité abdominale, plusieurs méthodes se présentent à l'opérateur pour traiter le sac déshabité. On ne peut guère songer à l'oblitérer par capitonnage, car ce serait s'exposer, au prix de grandes difficultés, à un accolement imparfait des surfaces et à des troubles de rétention. Mieux vaudrait, semble-t-il, ou bien marsupialiser le sac, en fixant son ouverture à la paroi, ou bien drainer largement. Il ne faudra pas songer à extraire le sac par traction pour le réséquer et en fermer le pédicule par ligature, car, à défaut d'adhérences solides, on pourrait déchirer des veines importantes et provoquer des hématomes profonds et dangereux. Quand il s'agit d'un sac de hernie moyenne, je crois qu'il est possible d'imiter la conduite que j'ai tenue. Un sac de dimensions petites peut être abandonné sans risques, si l'on a soin de fermer par des sutures son orifice, en adossant ses lèvres opposées. Dès que le diverticule péritonéal est plus considérable, il est prudent de ne pas se contenter d'en condamner l'entrée. On doit alors installer, à travers l'orifice rétréci, un drain de volume assez fort pour aspirer le liquide qui transsude dans les premiers jours. Un simple drain en caoutchouc ou en verre sortant par la plaie abdominale suffit pour assurer l'évacuation de la poche rétropéritonéale; il peut être retiré dès que l'écoulement séreux a cessé. Je n'ai eu qu'à m'applaudir d'avoir employé cette méthode dans ma deuxième observation.

A la lecture des observations publiées, on constate que *l'extraction des anses* incarcérées dans la hernie duodénale gauche est rendue difficile par deux causes principales : les *adhérences* et l'*étranglement*.

En cas d'*adhérences*, il est prudent de bien circonscrire et délimiter l'orifice herniaire, qui dans les hernies moyennes est toujours *à gauche* de la colonne vertébrale, et dans les hernies grosses ou complètes se trouve reporté *en avant ou même à droite* de la saillie vertébrale, vers le cæcum. Ceci fait, on recherche sur les bords du collet du sac une région avasculaire, où l'on ne trouve ni les battements de l'artère côlique gauche, ni le sillon bleu énorme d'une veine mésentérique. On incise *en ce point le collet*, que l'on débride prudemment; puis, en prolongeant l'incision, on met à découvert les anses agminées entre elles, et on absorbe par des compresses la sérosité hématique qui baigne les organes herniés. La libération des anses se fait alors aisément au fur et à mesure de leur extraction,

en les sollicitant par de légers tiraillements de *gauche à droite*.

S'il y a *étranglement* par le collet du sac, on devra s'inspirer des règles de la *kélotomie ordinaire*, c'est-à-dire mettre à nu l'ouverture du sac, chercher une zone avasculaire, et exécuter en ce point précis un *débridement* à ciel ouvert. Généralement, ce débridement devra être opéré vers le bas et à gauche; cependant il importe de bien faire remarquer qu'il n'y a dans la manière de faire l'incision aucun précepte à établir, car l'entrée du sac herniaire se présente en des dispositions variables et affecte des rapports vasculaires différents avec sa position. Tantôt elle est côtoyée par l'aorte en dedans, par l'artère mésentérique en bas, par l'artère côlique gauche en bas et à gauche, par la veine mésentérique inférieure à gauche. Aussi le débridement ne sera-t-il opéré qu'après la détermination exacte des rapports vasculaires immédiats, et prudemment à l'aide de la pince et du bistouri, en décolant. Récemment, à propos d'une autre variété de hernie interne, toujours plus petite que la hernie duodénale, la hernie de l'hiatus de Winslow, Jeanbrau et Riche ont proposé un mode de débridement basé sur des considérations anatomiques exactes. Les préceptes qu'ils ont formulés peuvent être utiles et pratiques, lorsqu'il s'agit d'étranglement dans la hernie qui se fait dans le sac préformé et topographiquement invariable de l'hiatus de Winslow; il ne saurait en être de même pour la hernie duodénale, dont le sac rétropéritonéal se forme au hasard des décollements, de la disposition des orifices congénitaux, et de la poussée abdominale.

J'insisterai encore sur une dernière difficulté, qui se présentera surtout dans les cas de hernie duodénale portant sur la partie inférieure de l'intestin grêle; je veux parler du *météorisme* des anses libres, météorisme tel que la recherche du sac herniaire et de son orifice d'entrée en est rendue difficile et même presque impossible. L'intestin météorisé offre parfois des lésions de péritonite et d'infection généralisée à une partie plus ou moins étendue du péritoine.

Dans ces conditions, l'*entérotomie* s'impose, à la façon de Madelung ou de Witzel, pour évacuer le contenu intestinal, affaisser les anses, et permettre de faire la désinfection et l'asséchement du péritoine et la cure de la hernie, comme je l'ai indiqué ci-dessus. Suivant les cas, l'ouverture de l'intestin sera maintenue par une fixation à la paroi abdominale, ou fermée séance tenante par une suture à deux ou trois plans.

Le chapitre du traitement des hernies paraduodénales pourrait prêter à de nombreuses considérations; et il me serait facile de m'étendre longuement sur la technique qu'il conviendrait d'employer dans les divers cas de la pratique, et aussi sur les précautions post-opératoires, injections de sérum, de caféine, de physostigmine, etc. Mais ce seraient là des appréciations purement gratuites, qui ne reposeraient sur aucun document vécu. Mieux vaut attendre la publication de nouveaux travaux, pour exposer une méthode inspirée par les difficultés et les complications opératoirement surmontées.

TÉTANOS

NOTE A PROPOS DE DEUX CAS D'INSUCCÈS DU SÉRUM ANTITÉTANIQUE EN INJECTION PRÉVENTIVE

Par MM. F. TERRIER et S. MERCADÉ.

Au dernier Congrès allemand de Chirurgie, Pochhammer (de Greifswald) se prononçait d'une façon absolue contre les injections prophylactiques de sérum antitétanique. Tout au plus leur accorde-t-il une action modératrice sur la marche des accidents, dont elles ne peuvent selon lui que retarder l'apparition.

Au Congrès français de Chirurgie de cette même année (1906), Krafft (de Lausanne) affirmait au contraire que les insuccès n'étaient pas dus à la méthode, mais aux conditions de la plaie. Corps étrangers dans la plaie, associations microbiennes, sont les deux conditions qui s'opposent selon lui au succès de la sérothérapie antitétanique. A l'appui de son opinion il rapporte seize observations d'insuccès des injections préventives, où il s'agissait de plaies profondes contenant des corps étrangers; et il rappelle à ce propos les expériences de Vaillard et Rouget, démontrant que la présence d'un corps étranger dans une plaie, mettant obstacle à la phagocytose, favorise le développement du tétanos. Pour l'auteur, le fait d'associations microbiennes possibles est un second facteur, auquel il faut rapporter les insuccès.

Nous nous trouvons donc en présence de deux affirmations contraires : l'une, confiante dans l'efficacité du sérum antitétanique, conseille d'en faire le plus tôt possible l'injection et de la répéter de semaine en semaine; l'autre, s'appuyant sur les insuccès rapportés, conseille l'abstention.

Quand il s'agit d'une affection comme le tétanos, on conçoit quel trouble une pareille divergence d'opinion peut apporter à l'esprit du tout praticien.

Nous avons eu récemment l'occasion d'observer deux fois l'inefficacité du sérum antitétanique en injection préventive de 10 centimètres cubes; et ce sont ces deux cas que nous voulons rapporter aujourd'hui, pour montrer que, dans l'espèce, il semble malgré tout difficile de conclure à l'inutilité de l'antitoxine, puisqu'il n'avait été

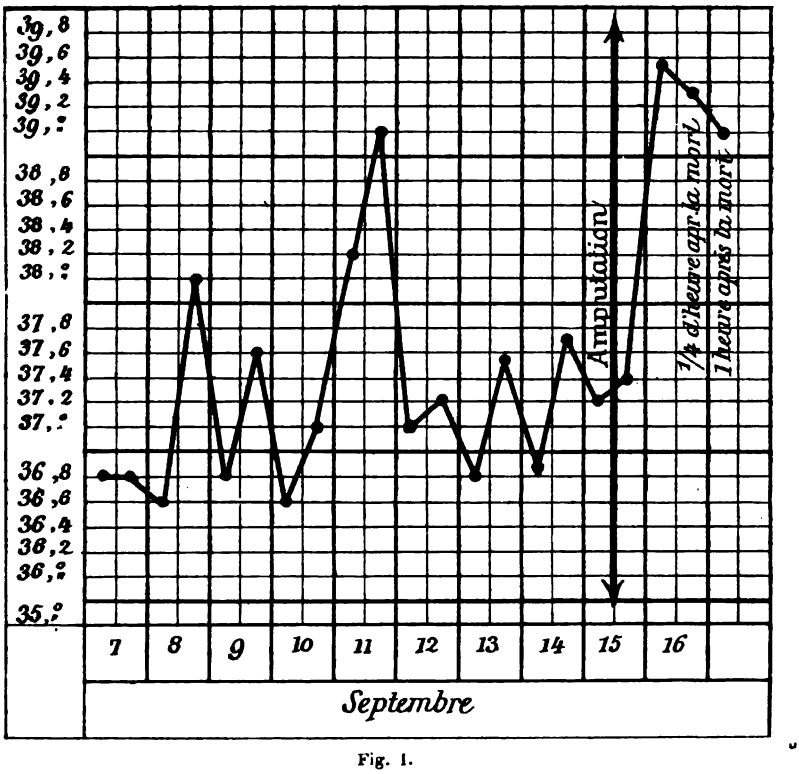

Fig. 1.

fait à chacun de nos malades qu'une seule injection de 10 centimètres cubes sous la peau.

Dans le 1er cas, il s'agit d'un homme de dix-huit ans, garçon laitier, qui fut renversé de sa voiture le 7 septembre 1904 à cinq heures et demie du matin. On le transporte immédiatement à l'hôpital Necker, où, après avoir constaté une fracture compliquée de la malléole interne, on lui fait une injection de 10 centimètres cubes de sérum antitétanique : il était sept heures du matin. Il s'agissait d'une fracture ouverte de la malléole interne de la jambe droite. La peau était meurtrie, souillée de terre. Les tissus sous-jacents étaient broyés et dilacérés. Le paquet vasculo-nerveux était

indemne. Les surfaces osseuses apparaissaient nettement au fond de la plaie. L'articulation était ouverte.

Par un débridement antérieur, nous ouvrons largement cette plaie anfractueuse, dans laquelle nous faisons un premier lavage à l'eau phéniquée à 5 p. 100, suivi d'un lavage plus complet intra-articulaire à l'eau oxygénée. Nous laissons une mèche de gaze stérilisée dans la plaie et coaptons le mieux possible les fragments.

Les jours suivants, les pansements sont renouvelés régulièrement et les lavages continués à l'eau oxygénée. La température, il est vrai, subit quelques oscillations suffisamment expliquées par la suppuration de la plaie tibio-tarsienne. Le septième jour au soir, le malade se plaint de souffrir de la gorge. L'examen ne nous révèle aucune tuméfaction, ni rougeur. La température était à 37°,6.

Le lendemain 14 septembre, à la visite du matin, nous trouvons déjà en même temps que la dysphagie de la contracture des mâchoires et de la raideur de la nuque.

Le soir, la raideur est plus prononcée. Nous ordonnons 8 grammes d'hydrate de chloral.

Le 15, à la contracture des mâchoires, à la raideur de la nuque, viennent s'ajouter des secousses spasmodiques, survenant par crises toutes les dix minutes.

Nous faisons à dix heures du matin l'amputation de la jambe au lieu d'élection, et continuons le chloral à la dose de 10 à 12 grammes dans la journée. Le lendemain 16, la température était montée à 39°,6; le tétanos progressait avec une rapidité effrayante; la respiration était accélérée, le délire déjà installé, et nous constatons le rire sardonique, les contractures généralisées en opistothonos. Le malade meurt à onze heures du matin.

Le tétanos déclaré au 8e jour avait duré 2 jours et demi (Fig. 1).

Le second cas est celui d'un malade que nous avons eu l'occasion de soigner à la Pitié.

Le malade, entré à l'hôpital le 20 octobre 1903 pour une fracture compliquée de l'humérus, reçut au moment de son entrée une injection de sérum antitétanique de 10 centimètres cubes. Le pansement fut fait très régulièrement à l'eau oxygénée.

Ce n'est qu'au bout de 87 jours, la plaie étant guérie, que le tétanos fit son apparition; il évolua lentement et guérit.

Voici l'histoire de ce malade, âgé de cinquante-sept ans.

Le 14 janvier, il commença à se plaindre de douleurs au niveau des articulations du membre supérieur droit. Les mouvements du poignet, du coude, de l'épaule sont gênés. Mais l'état général ne change pas et la température reste au-dessous de 37°.

Le 15 janvier, la température est à 38°. — Les douleurs des jointures du membre supérieur droit ont augmenté, mais restent localisées à ce membre.

Les articulations radio-carpiennes, huméro-cubitales et scapulo-humé-

rales présentent tous les caractères de l'inflammation : empâtement circonscrit, douleurs spontanées et à la palpation, rougeur diffuse et chaleur. En même temps, on constate que le corps est couvert de sueurs profuses, d'odeur acide.

L'examen de la gorge est assez difficile. Le malade ouvre cependant bien la bouche; la langue est épaisse, pâteuse, recouverte d'un enduit blanchâtre. La région bucco-pharyngée est rouge, d'une rougeur diffuse, sans localisation amygdalienne. Rien dans les organes intrathoraciques. Les poumons et le cœur examinés présentent leurs sonorité et résonance normales.

On pense à une attaque de rhumatisme articulaire aigu.

Le 16 janvier. — Rien de changé dans l'état général du malade. L'état local est cependant amélioré et les articulations prises sont moins douloureuses. Rien du côté des membres inférieurs.

T. 38° le matin; 38°,8 le soir.

Le 17 janvier. — La température tombe à 37°,6 le matin et ne monte qu'à 38° le soir. On se contente de laisser le malade au régime lacté, institué dès le 15.

Le 18 janvier. Les douleurs articulaires et les tuméfactions disparaissent.

La température descend à 37°.

Il semble bien qu'on ait assisté à une crise de rhumatisme articulaire aigu.

Le 20 janvier. Le malade se plaint d'avaler difficilement. Nous examinons la gorge; effectivement il ouvre la bouche avec peine, mais d'une façon satisfaisante.

L'examen de la gorge ne révèle rien; la langue est toujours blanche, épaisse. Le malade traduit cet épaississement de la langue d'une façon assez pittoresque : « Il a, dit-il, un rhumatisme à la langue. »

Du 20 au 30 janvier. L'état reste stationnaire.

La dysphagie persiste : le malade ne peut boire que du lait; les aliments, dit-il, ont de la peine à passer. Cependant il boit facilement au verre.

L'examen répété tous les jours ne révèle aucun fait nouveau. Il remue facilement les jambes et les bras. Il se lève à côté de son lit.

Son pansement est fait régulièrement à l'eau oxygénée.

Le 31 janvier. A la visite du matin, nous apprenons que le malade n'a pas dormi dans la nuit précédente.

Pour la première fois, il se plaint de ressentir des douleurs en éclairs dans les jambes. Auparavant il ne souffrait pas; c'étaient simplement de petites niaiseries, dit-il; mais, depuis cette nuit, il souffre horriblement par moments.

Il sent également quelque chose qui le tire en arrière.

Par l'examen, nous constatons la présence de trismus et de raideur de la nuque.

Il fléchit les membres inférieurs, mais lentement et très incomplètement.

Pas encore de secousses.

Traitement : poudre de Dower : 0 gr. 05 centigrammes, administrés tous les jours suivants.

Les jours suivants (1er et 2 février), les symptômes augmentent : trismus progressif; raideur de la nuque.

3 février. Dans la nuit précédente, le malade n'a encore pas dormi; les douleurs ont été plus vives que les autres nuits.

La nuque semble moins contracturée; la tête est déviée latéralement avec assez de facilité. Le trismus en revanche progresse.

Aucun trouble oculaire; cependant le malade trouve que sa vue diminue beaucoup.

La raideur des membres inférieurs augmente.

4 février. Rien de nouveau.

État stationnaire.

5 février. La raideur de la nuque augmente, le trismus également; les membres inférieurs ne peuvent être fléchis; il semble se trouver en un orthotonos relatif. Il éprouve une grande difficulté pour boire. Il demande à boire au biberon.

L'état semble donc s'aggraver progressivement; les secousses augmentent dans les membres. On continue toujours la poudre de Dower.

6 février. Pour la première fois, le malade ressent des secousses dans les muscles de la face; et effectivement pendant la visite nous assistons à l'apparition du *rire sardonique*.

Les urines et les selles sont toujours normales.

La miction et la défécation le sont aussi.

Respiration : 36 à la minute.

On administre : chloral, 8 grammes; poudre de Dower, 0 gr. 05 centigrammes.

Le malade a eu une *crise de suffocation*, après ingestion d'une cuillerée de sirop de chloral.

Le soir : *ponction lombaire*, très difficile à cause de la contracture des muscles du rachis qui empêche le malade de se courber en avant.

Nous extrayons 10 centimètres cubes du liquide céphalo-rachidien, que nous injectons sous la peau d'un cobaye : sans résultat.

Après la ponction, le malade a éprouvé un grand soulagement, dit-il, surtout dans les muscles de la nuque.

7 février. Le matin, pendant la visite, le malade pousse des cris perçants; c'est la première fois que les cris se manifestent; ils apparaissent par moments, coïncidant avec des douleurs fulgurantes dans les membres inférieurs.

Les membres supérieurs paraissaient indemnes. Le malade se sert toujours de son bras droit pour boire lui-même.

Pas de crises de suffocation.

Le soir, à 2 heures de l'après-midi : *ponction lombaire*.

Nous retirons 10 centimètres cubes de liquide céphalo-rachidien. Nous mélangeons 5 centimètres cubes de ce liquide céphalo-rachidien à 5 centimètres cubes de sérum antitétanique et injectons ce mélange dans le canal rachidien.

La ponction fut encore très difficile à cause de la contracture des muscles du dos.

On administre : chloral; 8 grammes; poudre de Dower, 0 gr. 05 centigrammes.

8 février. Ce matin, le malade se plaint de souffrir davantage du bras droit. Les jambes en revanche vont bien, dit-il.

Il est toujours contracturé quant à la nuque et à la mâchoire. Plus de rire sardonique.

Les crises douloureuses se répètent avec une moindre fréquence.

Prise de 1 centimètre cube de sang dans la veine médiane basilique et inoculation sous la peau du ventre d'un cobaye. Le cobaye meurt 6 heures après. A l'autopsie, on trouve de la congestion simple des viscères.

Traitement : chloral, 12 grammes; poudre de Dower, 0 gr. 05.

9 février. Amélioration très notable. Le malade a dormi plusieurs heures.

Il a eu beaucoup moins de crampes et de secousses; mais il se sent très fatigué, comme après une grande maladie.

Le trismus diminue beaucoup.

Traitement : chloral, 12 grammes; poudre de Dower, 0 gr. 05.

10 février. Aucun fait nouveau. Même traitement.

11 février. Le malade a pu boire très facilement dans la journée. Il a même gobé un œuf.

Les membres inférieurs sont dégagés, sauf cependant la jambe droite.

Contracture des masséters très atténuée.

Il ne ressent plus de crises douloureuses.

Même traitement.

12 février. Le malade commence à manger : œufs, pain.

Dans la nuit, il n'a eu que 3 crises douloureuses, au niveau de la jambe droite.

Amélioration très notable.

13 février. Traitement continué (chloral, 12 gr.).

14 février. Le malade se lève pour la 1re fois.

Le trismus diminue encore, mais ne disparaît pas complètement.

Alimentation : 3 œufs.

Les crises douloureuses n'ont plus reparu.

Les jours suivants (14 au 20 février). Amélioration progressive.

Il se lève, mange; un peu de diarrhée. Urines abondantes.

Traitement : chloral et poudre de Dower continués.

Il présente encore de temps en temps des douleurs passagères dans les jambes, les cuisses et les bras, mais de plus en plus espacées.

Parti à Vincennes le 19 avril 1904.

Nous retrouvons donc dans ces deux observations les causes auxquelles on attribue en général les insuccès sérothérapiques : plaies anfractueuses, souillées; associations microbiennes caractérisées par une suppuration abondante. Dans nos deux cas cependant c'est avec un soin minutieux que les plaies ont été nettoyées et lavées tous les jours.

En outre, il n'avait été fait à chaque malade qu'une seule injection de 10 centimètres cubes de sérum antitétanique sous les téguments; et c'est là le point sur lequel nous voulons insister.

De fait, il est reconnu aujourd'hui que l'injection sous-cutanée de 10 centimètres cubes de sérum antitétanique peut être insuffisante pour empêcher l'éclosion du tétanos, et qu'il faut, dans certains cas, renouveler l'injection plusieurs fois. Mais, le point capital, c'est que nous ne pouvons pas distinguer d'avance les cas dans lesquels une seule injection suffira de ceux qui nécessiteraient qu'on la renouvelât; cette détermination est subordonnée à la virulence du microbe, contre lequel nous sommes par conséquent obligés d'agir, sans même savoir s'il est en cause.

A défaut de notions précises, on se contente, à l'heure actuelle, chaque fois qu'un blessé se présente à l'hôpital, avec une plaie suspecte ou non, de faire une injection de 10 centimètres cubes de sérum sous la peau, injection qu'on renouvelle si un doute persiste. Le médecin semble ainsi se mettre en règle avec sa conscience, et, si le tétanos se déclare plus tard, il n'aura rien à se reprocher.

Si cette conduite réussit dans la presque totalité des cas, elle peut parfois se trouver en défaut; et c'est à cause de la possibilité de ces faits que nous devons rechercher si nous ne pouvons pas faire mieux.

L'insuffisance de l'injection sous-cutanée étant reconnue possible, il semble qu'on pourrait injecter le sérum en un point où il rencontrera plus vite la toxine : expérimentalement, les nerfs paraissent être, à l'heure actuelle, le lieu d'élection. Meyer et Ransom [1], en effet, en expérimentant sur une grande quantité d'animaux, ont obtenu les résultats suivants.

En injectant le poison tétanique dans le tissu cellulaire, ils le retrouvaient dans le sang et dans le nerf sciatique du côté correspondant à l'injection et quelquefois aussi dans le nerf de l'autre côté. On pouvait cependant protéger l'extrémité injectée contre l'action du poison, en injectant de l'antitoxine dans le nerf sciatique de ce côté, l'effet cependant ne durant que quelques jours.

L'introduction d'antitoxine dans les principaux nerfs des membres postérieurs empêchait l'action de la toxine tétanique.

1. Meyer et Ransom, *Archiv für exper. Pathol. und Pharm.*, t. XLIX, 1903, p. 369-416.

Nous savons en outre que la toxine tétanique atteint le système nerveux central par les nerfs, et non par le système vasculaire sanguin ou lymphatique, et qu'après injection dans le train postérieur on peut empêcher l'intoxication de tout le système nerveux, en sectionnant la moelle épinière. Chez les animaux ainsi opérés, les convulsions persistent pendant plusieurs semaines dans les membres postérieurs, sans que la tête et les membres antérieurs participent aux contractures.

Aussi, comme l'admettent Roux et Borrel, le seul moyen de neutraliser le poison est d'injecter directement dans les nerfs l'antitoxine. C'est dans le nerf devant absorber la toxine qu'il faudrait injecter l'antitoxine. Mais, en dehors du fait que c'est là une véritable opération qui n'est pas à la portée de tous les praticiens, elle expose à des complications qu'il est pénible de faire courir au blessé, étant donné que là encore on risque d'arriver trop tard, puisque nous savons que la toxine remonte plus vite le long du nerf que l'antitoxine. Beaucoup de personnes, dit Letulle[1], effrayées d'une intervention aussi solennelle (et il parle de l'injection sous-cutanée) repoussent l'inoculation préventive. A plus forte raison la refuseront-elles, quand, en présence d'une plaie superficielle de la main ou du pied, on leur proposera l'injection intranerveuse.

Le problème semble donc bien ardu : d'un côté, injection sous-cutanée, facile, simple, mais parfois insuffisante; de l'autre, injection intranerveuse, active, comme le démontrent les expérimentations, mais constituant une véritable opération non à la portée de tous et qui peut être le point de départ de complications redoutables.

Dans une pareille alternative, il nous semble que le traitement le plus logique sera le lavage hardi de la plaie à l'eau phéniquée d'abord, puis à l'eau oxygénée avec débridements et contre-ouvertures, si la plaie est anfractueuse : il faut que rien ne stagne dans la blessure. Puis on fera l'application du pansement prophylactique au sérum antitétanique *sec* et *pulvérulent*, plaçant ainsi le sérum antitétanique au contact même des terminaisons nerveuses lacérées, comme le conseille Calmette. En outre, une injection sous-cutanée de 10 ou de 20 centimètres cubes, suivant les cas, sera toujours faite,

1. Letulle, Prophylaxie du tétanos par l'emploi du sérum antitétanique sec et pulvérisé, *Presse médicale*, 16 janvier 1904, p. 452.

et, si un doute subsiste, on la renouvellera au bout de huit jours. En un mot, si le tétanos se déclare encore dans quelques cas, c'est qu'on n'agit pas en général assez vigoureusement contre la toxine. L'inoculation à la souris des liquides stagnant dans la plaie donne toujours des indications qu'il ne faut pas négliger.

Si, malgré ces soins, le tétanos apparaissait, ce qui est peu probable, on serait en droit de recourir au traitement chirurgical. Se rappelant que la toxine prend la voie nerveuse pour remonter jusqu'au système nerveux central, on pourra, dès lors, au lieu de recourir à une amputation d'emblée, aller lier ou sectionner très haut, à la racine même du membre, le nerf ou les nerfs que suit la toxine dans sa diffusion. C'est le conseil que donne Porter [1].

On pourra ainsi faire courir au malade une chance de récupérer plus tard son membre par une suture nerveuse, tout en arrêtant radicalement peut-être la marche de l'intoxication.

1. Porter, *Surgery, Gynecology and Obstetrics*, Chicago, août 1906.

DE L'EXTIRPATION
DES ANÉVRISMES SUPÉRIEURS
DE LA CAROTIDE PRIMITIVE

Par M. Xavier DELORE
Assistant de M. le Prof. Poncet, de Lyon.

Dans l'introduction à son livre sur les *Anévrismes externes*, Delbet s'exprime ainsi sur le traitement des anévrismes : « Au lieu de s'adresser au mal lui-même, on s'efforce toujours de chercher à reproduire le mécanisme des guérisons dites naturelles, comme s'il était de l'essence même des maladies de se guérir elles-mêmes. Pourquoi ne pas attaquer le mal dans son siège, pourquoi ne pas inciser le sac, ou mieux l'extirper? Les méthodes anciennes étaient radicales, mais meurtrières. Elles doivent avoir cessé d'être meurtrières; elles n'ont pas cessé d'être radicales. »

Si l'on envisage les résultats obtenus dans le traitement des anévrismes par l'incision ou l'extirpation du sac depuis 1889, époque où ces lignes ont été écrites, on voit que ces méthodes ont fait leurs preuves, au moins lorsqu'on les applique aux anévrismes des membres. C'est tout au moins l'avis de la majorité des chirurgiens.

En est-il de même à propos des anévrismes des carotides primitives? Delbet ne tranchait pas cette question, et se contentait de relever trois cas d'incision, suivis de guérison, et un cas d'extirpation, dû à Morris et suivi également de guérison.

Depuis, la chirurgie a élargi ses aspirations; et l'on est bien près d'accepter l'extirpation comme la méthode de choix, toutes les fois que la poche est limitée, disséquable : conditions qui se trouvent réalisées dans les anévrismes carotidiens supérieurs spontanés, que nous voulons étudier.

La carotide primitive possède, en effet, deux sièges d'élection

anévrismale : l'un à sa naissance, qui donne lieu aux anévrismes inférieurs, compliqués souvent de dilatation du tronc brachio-céphalique artériel ou de la crosse de l'aorte; l'autre, à sa bifurcation, donnant lieu aux anévrismes supérieurs.

Dans le premier cas, les difficultés d'exérèse sont telles qu'on n'a jamais réussi à les surmonter, à notre connaissance. C'est à la méthode de Brasdor que l'on s'adresse.

Les anévrismes carotidiens supérieurs, [illegible] à la bifurcation, sont, au contraire, accessibles au traitement chirurgical direct. Ce sont eux qui ont été soumis à l'extirpation. — Nous avons obtenu récemment un beau succès par cette méthode chez une malade du service de M. le Professeur Poncet, dont voici l'observation.

[illegible]. — *Anévrisme spontané de la carotide primitive gauche à la bifurcation. — Extirpation. — Guérison.*

Il s'agit d'une femme, âgée de [illegible] ans, qui se présenta à la clinique de M. le Prof. Poncet le [illegible] février [illegible], avec une énorme tumeur [illegible] de huit à dix ans.

[illegible] n'offrait pas d'intérêt. Elle avait eu trois enfants; *rien ne* [illegible] *qui fût cherchée*. Petit à petit, et [illegible] développer cette grosse masse [illegible] la partie moyenne du cou : au début, [illegible] insensiblement, elle s'accrut dans tous [illegible] la difformité et du volume gênant de [illegible]. Elle ne ressentait, en effet, ni batte[illegible] d'oreilles. Sa voix n'avait pas changé; elle [illegible].

[illegible] du volume d'une tête de fœtus à terme, [illegible] à la région cervicale gauche. Elle empiétait [illegible] la peau et donnant à ce côté de la physionomie [illegible], qui contrastait avec celui du côté opposé (Voyez la [illegible]

[illegible] de l'oreille n'était pas dédoublé. En bas, la masse descendait [illegible] deux travers de doigt de la clavicule; en arrière, elle s'arrêtait à [illegible] des apophyses épineuses.

[illegible] peau, qui la recouvrait, lisse et peu mobile, était sillonnée de grosses [illegible] paraissant se diriger de bas en haut. Vers le pôle inférieur de la tumeur, *juste sous la peau*, battait, synchrone au pouls, une grosse artère. [illegible] niveau, dans certaines positions de la tête, on avait une sorte de thrill peu intense. Mais la tumeur *n'était pas pulsatile et n'avait aucun mouvement d'expansion*. De tous les côtés, par contre, elle donnait *un souffle à l'auscultation*. Sa consistance était uniforme, non fluctuante : cette tumeur offrait une telle distension qu'on ne pouvait savoir si elle était solide ou

liquide. Elle était irréductible, non translucide. Immobile dans les mouvements de déglutition, elle paraissait plonger dans la profondeur, sans avoir de pédicule accessible.

A la partie postéro-supérieure de la masse, le sterno-mastoïdien était atrophié, étalé; il n'était bien reconnaissable qu'au niveau de son insertion sterno-claviculaire.

Le larynx, la trachée étaient à peine déviés; les déglutitions étaient

Fig. 1. — Anévrisme de la carotide primitive.

régulières. Aucune gêne circulatoire des vaisseaux du cou. Pas de circulation veineuse anormale à distance; pas d'œdème de la face.

Les pupilles étaient normales; rien n'indiquait une compression du sympathique ou du plexus brachial; nulle part, on ne trouvait de ganglion.

L'exploration de la bouche, de l'amygdale et du pharynx ne révélait rien d'anormal.

A part un petit goitre d'apparence polikystique, apparu il y a deux ans, à la suite d'une angine (!), l'examen somatique ne montrait aucune tare. Le goitre était séparé de la tumeur par un travers de doigt et en semblait absolument indépendant.

anévrismale : l'un à sa naissance, qui donne lieu aux anévrismes inférieurs, compliqués souvent de dilatation du tronc brachio-céphalique artériel ou de la crosse de l'aorte; l'autre, à sa bifurcation, donnant lieu aux anévrismes supérieurs.

Dans le premier cas, les difficultés d'exérèse sont telles qu'on n'a jamais réussi à les surmonter, à notre connaissance. C'est à la méthode de Brasdor que l'on s'adresse.

Les anévrismes carotidiens supérieurs, sis à la bifurcation, sont, au contraire, accessibles au traitement chirurgical direct. Ce sont eux qui ont été soumis à l'extirpation. — Nous avons obtenu récemment un beau succès par cette méthode chez une malade du service de M. le Professeur Poncet, dont voici l'observation.

Observation. — *Anévrisme spontané de la carotide primitive gauche à la bifurcation. — Extirpation. — Guérison.*

Il s'agit d'une femme, âgée de trente-six ans, qui se présenta à la clinique de M. le Prof. Poncet le 16 février 1906, avec une énorme tumeur du cou, datant de huit à dix ans.

Son passé n'offrait pas d'intérêt. Elle avait eu trois enfants; *rien ne révélait chez elle une syphilis antérieure, qui fut cherchée.* Petit à petit, et *sans traumatisme préalable*, elle avait vu se développer cette grosse masse indolore, qui apparut tout d'abord à la partie moyenne du cou : au début, son col la cachait entièrement; puis, insensiblement, elle s'accrut dans tous les sens; et c'est surtout à cause de la difformité et du volume gênant de la tumeur qu'elle songea à consulter. Elle ne ressentait, en effet, ni battement local, ni bourdonnement d'oreilles. Sa voix n'avait pas changé; elle n'avait ni dysphagie, ni dyspnée.

La tumeur était énorme, du volume d'une tête de fœtus à terme, appendue par une large base à la région cervicale gauche. Elle empiétait même sur la face, refoulant la peau et donnant à ce côté de la physionomie un air de jeunesse, qui contrastait avec celui du côté opposé (Voyez la fig. 1).

Le lobule de l'oreille n'était pas dédoublé. En bas, la masse descendait jusqu'à deux travers de doigt de la clavicule; en arrière, elle s'arrêtait à 3 centimètres des apophyses épineuses.

La peau, qui la recouvrait, lisse et peu mobile, était sillonnée de grosses veines, paraissant se diriger de bas en haut. Vers le pôle inférieur de la tumeur, *juste sous la peau*, battait, synchrone au pouls, une grosse artère. A ce niveau, dans certaines positions de la tête, on avait une sorte de thrill peu intense. Mais la tumeur *n'était pas pulsatile et n'avait aucun mouvement d'expansion.* De tous les côtés, par contre, elle donnait *un souffle à l'auscultation.* Sa consistance était uniforme, non fluctuante; cette tumeur offrait une telle distension qu'on ne pouvait savoir si elle était solide ou

liquide. Elle était irréductible, non translucide. Immobile dans les mouvements de déglutition, elle paraissait plonger dans la profondeur, sans avoir de pédicule accessible.

A la partie postéro-supérieure de la masse, le sterno-mastoïdien était atrophié, étalé; il n'était bien reconnaissable qu'au niveau de son insertion sterno-claviculaire.

Le larynx, la trachée étaient à peine déviés; les déglutitions étaient

Fig. 1. — Anévrisme de la carotide primitive.

régulières. Aucune gêne circulatoire des vaisseaux du cou. Pas de circulation veineuse anormale à distance; pas d'œdème de la face.

Les pupilles étaient normales; rien n'indiquait une compression du sympathique ou du plexus brachial; nulle part, on ne trouvait de ganglion.

L'exploration de la bouche, de l'amygdale et du pharynx ne révélait rien d'anormal.

A part un petit goitre d'apparence polikystique, apparu il y a deux ans, à la suite d'une angine(!), l'examen somatique ne montrait aucune tare. Le goitre était séparé de la tumeur par un travers de doigt et en semblait absolument indépendant.

En présence de ces signes, la tumeur n'offrant pas de mouvement d'expansion, on ne songea à l'anévrisme que pour l'éliminer, et M. Poncet, sans poser de diagnostic absolument précis, s'arrêta plutôt à l'idée d'un *sarcome très vasculaire*.

Le 20 février 1906, la malade fut opérée. M. Delore, dans le but de parer à une hémorragie, commença par mettre à nu l'artère qui battait en

Fig. 2. — Anévrisme de la carotide primitive. (L'opérée guérie, après l'extirpation du sac.)

bas et en avant, au pôle inférieur de la tumeur. C'était une grosse artère, du volume d'une carotide primitive normale (la réflexion en fut faite, en la voyant). Elle fut coupée entre deux ligatures à la soie.

On découvrit alors la masse par une *longue incision courbe à concavité supérieure*. On reconnut rapidement la jugulaire externe, puis le sterno-mastoïdien étalé, qui fut rejeté en arrière. Il devint dès lors évident qu'on était en présence d'une tumeur liquide, sous tension. En avant, à la hauteur de l'os hyoïde, couraient trois artères assez grosses. Pendant qu'on cherchait à cliver la masse, une fissure se produisit en son milieu ; et la plaie fut instantanément inondée par un flot de sang artériel.

La poche fut alors largement ouverte, et le sang fut vite étanché. En examinant la face intérieure du sac anévrismal, on y put voir jaillir le sang par un orifice artériel, qui fut aussitôt aveuglé par une pince. Rien ne saignait plus; on put alors cliver toute la poche, qui était un anévrisme fusiforme de la carotide primitive, développé au niveau de la bifurcation et surtout en arrière et en dedans; la poche avait, en effet, refoulé en avant les faciale, linguale et thyroïdienne inférieures, et en dehors la portion proximale de la carotide primitive. La grosse artère, liée au début, était la carotide primitive, transportée en dehors. L'orifice, qui saignait au pôle supérieur, était l'abouchemet de la thyroïdienne supérieure dans le sac.

Le sac fut enlevé, sans que l'on ait aperçu le pneumogastrique. On dut alors lier une assez grosse veine, qui devait être la jugulaire interne. On jeta également des ligatures sur les artères faciale, linguale, thyroïdienne supérieures, et sur les carotides interne et externe. Enfin, la vaste plaie soigneusement asséchée, après hémostase minutieuse, fut refermée, avec un drain, plongeant dans cet espace que laissait l'ablation du sac sous le sterno-mastoïdien.

La malade, reportée dans son lit, ne présentait ni choc, ni phénomènes nerveux. Elle n'a point eu d'hémiplégie et a guéri assez rapidement. Nous avons eu de ses nouvelles, quatre mois après l'opération; elles étaient parfaites (Fig. 2).

La pièce était constituée *par des parois absolument lisses, sans caillots, sans strates fibrineuses.*

Cette observation est intéressante à plusieurs points de vue. Tout d'abord, les anévrismes de la carotide primitive sont rares. M. Poncet n'en a vu que trois ou quatre tout au plus. Delbet, de 1875 à 1889, n'en relève que douze cas.

D'autre part, si l'on s'en rapporte à la symptomatologie, cet anévrisme sort un peu de l'ordinaire, puisque personne n'avait posé le diagnostic, bien que cette femme ait été examinée par de nombreux chirurgiens.

Enfin, nous signalons cette *translation en dehors de la carotide primitive*, qui est causée par le développement de l'anévrisme en arrière et en dedans de l'artère. M. Delore, en 1860[1], avait déjà attiré l'attention sur ce phénomène intéressant, mais rarement observé.

Les cas d'extirpation d'anévrisme carotidien ne sont pas fréquents. A notre observation, nous pouvons ajouter, depuis 1875, le cas de Morris[2], ceux de H. Delagenière (1896), d'Inouye, de Barewski, de

1. Delore, *Gaz. des Hôpitaux*, 1860.
2. Morris, cité par Delbet, 1889.

Berlin (1891), de Walsham (1899), de Florencio de Castroy Latorre (1898), de Tuffier (1903), rapportés par Chifoliau[1]; enfin les deux observations récentes de Pacheco Mendès (1905)[2].

Voilà dix cas que des recherches bibliographiques rapides nous ont permis de rassembler. Ils se sont terminés neuf fois par la guérison, et une fois par la mort, au trente-cinquième jour (cas de Tuffier). Cette statistique est trop restreinte pour trancher la question. Elle est assez belle toutefois pour nous encourager à plaider la cause de l'extirpation des anévrismes carotidiens supérieurs.

Si nous laissons de côté le traitement médical de ces anévrismes, utile tout au plus chez les sujets inopérables, de par leur âge ou le mauvais état de leurs artères, la multiplicité des anévrismes, ou d'autres tares constituant une contre-indication, telles que le diabète avancé, l'albuminurie, etc., nous voyons que cette affection nous laisse trois ressources, efficaces à des degrés divers : la ligature de la carotide primitive au-dessous du sac, par la méthode d'Anel; l'incision du sac ou méthode d'Antyllus; l'extirpation du sac.

Examinons quels sont les avantages et les inconvénients de ces différents moyens.

Un temps commun à toutes ces interventions est la ligature de la carotide primitive au-dessous du sac. Cette ligature constitue toute l'opération, dans la méthode d'Anel; elle se complique de ligatures périphériques et de l'incision du sac dans la méthode d'Antyllus; de ligatures périphériques et de l'extirpation du sac dans la dernière méthode.

Tous ces procédés sont donc passibles des accidents cérébraux consécutifs à la ligature de la carotide primitive, accidents que nous allons discuter tout d'abord.

En général, cette opération est innocente; c'est ainsi que notre opérée n'a pas subi le moindre trouble; il en fut de même chez trois autres sujets qui durent subir des résections plus ou moins étendues de la carotide primitive, au cours d'ablations de cancers thyroïdiens ou ganglionnaires adhérents à l'artère. Mais il n'en est pas toujours ainsi; on observe parfois, après cette ligature, des

1. Chifoliau, th. Paris, 1903-1904, *De l'anévrisme carotidien et de son traitement chirurgical.*
2. Pacheco Mendès. A propos des anévrismes carotidiens, *Revue de Chirurgie*, Paris, avril 1905, p. 466.

accidents cérébraux immédiats et des accidents plus ou moins tardifs.

Or, sans faire état des observations anciennes, où la question d'infection et de désordres septiques peut toujours se poser, il est possible aujourd'hui de la résoudre simplement.

Les accidents cérébraux, bien étudiés par Ehrmann, Norris, Le Fort[1], ont été plus récemment l'objet de travaux de Siegrist[2] (de Bâle) et de Lejars[3]. Ils consistent, soit dans des vertiges avec engourdissements dans les membres opposés à la ligature, dans des syncopes notées aussitôt après la striction du fil; soit enfin dans le plus redoutable de tous, l'hémiplégie, suivie ou non de mort. Toutes ces lésions peuvent être définitives ou transitoires.

I. Ces accidents, nous l'avons dit, se produisent immédiatement après la ligature, ou tardivement, soit un ou plusieurs jours après. Contrairement à Guinard[4], nous croyons que les *accidents immédiats* s'observent quelquefois, en dehors même du traitement des anévrismes. En 1903, nous avons observé un exemple typique d'hémiplégie brusque, aussitôt après la ligature de la carotide primitive, chez un de nos opérés du service de M. Poncet, dont l'histoire fut rapportée par M. Beutter[5].

En extirpant une récidive ganglionnaire de la région carotidienne supérieure, nous avions dû réséquer la bifurcation de la carotide gauche et quelques centimètres de la jugulaire interne. Cet homme, dont les vaisseaux avaient cependant subi, de par leur compression, une diminution de calibre, présenta, dès son réveil, une hémiplégie complète, qui se localisa plus tard au membre supérieur.

De pareils faits ont été rapportés par Lecène[6] et par Morestin[7], et furent suivis de mort. Dans ces trois cas, aucun phénomène infectieux ne saurait être incriminé. Faure en a récemment rapporté un nouvel exemple. Enfin, dans le travail de Siegrist, cité par Lejars, il y a au moins seize exemples d'accidents cérébraux précoces après la ligature.

Ainsi, on voit quelquefois, quoique rarement, survenir des acci-

1. Le Fort, Carotide. *Dict. encyclop. des Sc. médicales.*
2. Siegrist (de Bâle), *Arch. für Ophtalmologie*, 1900, p. 511.
3. Lejars, *Soc. de Chirurgie de Paris*, 29 juin 1904.
4. Guinard, *Soc. de Chirurgie*, 22 juin 1904.
5. Beutter, *Lyon médical*, 1903, p. 996.
6. Lecène, *Bull. Société anat.*, 29 octobre 1905.
7. Morestin, *ibid.*

dents cérébraux précoces, en dehors de toute infection. Nous croyons, avec beaucoup d'auteurs, que cette complication est subordonnée à l'état du système artériel cérébral. Est-il sain et normal? On n'a rien à craindre. Est-il malade ou frappé d'anomalie? On peut avoir des accidents cérébraux immédiats.

Ehrmann a attiré, il y a longtemps, l'attention sur quelques anomalies artérielles, telles que l'arrêt de développement des artères communicantes antérieure et postérieure, qui seraient une cause de danger, lors d'une ligature carotidienne. Il avait démontré qu'avec de pareilles dispositions congénitales les artères du cerveau ne pouvaient se suppléer qu'imparfaitement. En cas de ligature, le danger est d'autant plus grand qu'il est impossible de le prévoir.

Pour Guinard [1], le danger de la ligature de la carotide primitive ne relève pas de ces anomalies, mais des *lésions de la carotide primitive opposée*. Est-elle saine, bien développée, non athéromateuse? On ne doit redouter aucun accident en liant la carotide de l'autre côté. Le sang revient, en effet, dans la carotide interne du côté ligaturé, par l'intermédiaire des carotides externes, dont les branches faciale, linguale, thyroïdienne supérieure, etc., s'anastomosent richement entre elles sur la ligne médiane et assurent ainsi la circulation dans le côté lié. Le fait anatomique, signalé par Guinard, est parfaitement juste. Et ne pas tenir compte, avant une ligature de la carotide primitive, de l'état de la carotide opposée, exposerait à de graves mécomptes.

Mais, puisque la lésion de la carotide opposée entraîne un défaut d'irrigation cérébrale, susceptible de si graves désordres, pourquoi refuserait-on à l'athérome ou à l'insuffisance congénitale des artères de la base du côté lié, un caractère de gravité aussi sérieux? Cela revient à dire que les accidents cérébraux immédiats sont subordonnés à des lésions ou à des anomalies du système artériel cérébral, qu'elles siègent sur la carotide opposée ou sur les carotides du côté lié, sur les vertébrales, l'hexagone de Willis, ou même les artérioles du cerveau.

Nous nous hâtons d'ajouter que ces accidents immédiats sont rares, exceptionnels même, en comparaison des accidents tardifs qui relèvent tous, de l'aveu des auteurs, de l'infection.

1. Guinard, *Annales des maladies des oreilles, larynx, nez*, 1896.

Examinons maintenant quelle est, parmi les trois méthodes, ligature par la méthode d'Anel, incision du sac, extirpation du sac, celle qui semble devoir fournir le minimum de ces accidents, en laissant de côté les statistiques, qui ne sont pas encore assez étendues pour juger la question.

Reprenons la division en accidents immédiats et tardifs. Lorsque l'hémiplégie *apparaît immédiatement* après la ligature, on lui assigne deux causes principales : tout d'abord, l'anémie cérébrale aiguë par arrêt circulatoire dans tout ou partie de l'hémisphère correspondant; en second lieu, la migration d'un caillot, qui, parti du sac anévrismal, gagne le cerveau, y déterminant bientôt une zone de ramollissement.

L'anémie aiguë cérébrale n'est pas admise par tous les chirurgiens. En présence d'un anévrisme, il paraît plus sensé d'admettre, lors de trouble cérébral succédant à une ligature de la carotide primitive, le mécanisme d'une embolie partie du sac, grâce aux manœuvres chirurgicales. Ainsi que nous l'avons déjà dit, cette explication n'est cependant pas dénuée de fondement : elle est seule admissible, lorsqu'on pratique une ligature, en dehors de toute lésion anévrismale, et avec d'autres auteurs tels que Picqué (*Soc. de Chirurgie*, Paris, juillet 1906), nous en avons rapporté une observation typique. L'hémisphère cérébral n'est, en pareil cas, plus irrigué de façon suffisante, la circulation collatérale ne se rétablissant pas, soit parce qu'il existe des anomalies vasculaires des artères cérébrales, soit plus souvent parce que des altérations pathologiques antérieures, telles que l'athérome, rendaient déjà précaire l'irrigation artérielle. En cas d'anévrisme de la carotide primitive, l'anémie cérébrale est un phénomène à redouter.

Or, en présence d'un sujet atteint d'anévrisme de la carotide primitive, si ces conditions nécessaires à l'arrêt de la circulation sont réalisées, les accidents devront être sensiblement identiques, que l'on emploie la simple ligature par la méthode d'Anel, l'incision du sac ou l'extirpation du sac. Avec ces deux dernières méthodes, on doit, il est vrai, lier au-dessus du sac les carotides externe et interne, et supprimer ainsi la circulation collatérale des branches de la carotide externe opposée, qui jouerait, suivant Guinard, un rôle important. Mais n'avons-nous pas déjà insisté sur l'importance minime de cette voie circulatoire? Elle n'est pas nécessaire chez les

sujets aux artères saines. Elle n'est pas suffisante, d'autre part, lors d'athérome, puisque la simple ligature détermine des accidents. Cela revient à dire que, si les artères sont saines, il ne faut pas hésiter à choisir la méthode d'exérèse radicale, l'extirpation; si les artères sont altérées, on fera souvent mieux de s'abstenir de tout traitement chirurgical.

Au reste, dans cette discussion, on n'a pas toujours envisagé assez, à notre avis, la gêne circulatoire entretenue par la présence du sac. Après une simple ligature, ce sac continue à englober nerfs et vaisseaux, à les comprimer. L'a-t-on supprimé? Tous ces vaisseaux, développés outre mesure, n'auront-ils pas aussi un rôle de première importance, dès qu'on aura supprimé leur compression? On sait, par exemple, qu'après l'ablation de l'anévrisme du tronc tibio-péronier, avec ligature de la tibiale antérieure, de la tibiale postérieure et de la péronière, la circulation ne cesse pas, bien que l'anatomie normale nous enseigne qu'en pareil cas le sang artériel n'a plus de voies suffisantes (Arrou). Le sang continue, cependant, à arriver au pied, en empruntant de nouveaux vaisseaux. Il en est de même, certainement, lors d'anévrisme carotidien. Or, aucune méthode n'assure mieux l'intégrité de cette nouvelle voie circulatoire que l'extirpation du sac, puisqu'elle supprime l'agent de compression, le sac anévrismal.

Le *second danger immédiat* du traitement de l'anévrisme carotidien est représenté par l'embolie sanguine, détachée au cours de l'opération, grâce aux manœuvres pratiquées sur la poche anévrismale ou à son voisinage. On ne saurait nier que les méthodes s'adressant directement au sac, c'est-à-dire l'extirpation et l'incision du sac, ne favorisent cet accident. N'est-ce pas le grand reproche invoqué contre ces méthodes, et n'a-t-on pas posé en principe que le premier temps opératoire, destiné à couper court à l'embolie, devait consister dans la ligature distale? Cette règle, préservatrice de l'embolie, est d'application facile aux membres.

Mais, en présence d'un anévrisme de la carotide à sa bifurcation, il n'est pas toujours aisé de lier la carotide interne au début de l'opération. Lorsque l'anévrisme remonte au delà de l'angle de la mâchoire, on est conduit, en effet, à disséquer le sac, avant de découvrir la carotide interne; on risque ainsi de le déchirer avant d'avoir assuré l'hémostase, et de compliquer bien inutilement l'opé-

ration par une grave hémorragie. Et quel avantage aurait-on de lier la carotide interne, après une dissection pénible de la partie supérieure du sac, puisque cette dissection est précisément la cause de cette embolie que l'on désirait éviter? Le problème est donc complexe : on liera, dès le début, la carotide interne, toutes les fois qu'elle sera accessible, sans manœuvres sur le sac; dans le cas contraire, on commencera par la ligature du bout cardiaque de l'artère. Le sac ayant été incisé ensuite, on aveuglera avec une pince l'orifice sacculaire de la carotide interne. C'est là, croyons-nous, le meilleur moyen d'éviter l'embolie, dans les cas auxquels nous faisons allusion.

Dans notre observation, la tumeur anévrismale s'élevait dans la région parotidienne, encadrant le maxillaire inférieur. Il eût été illusoire et dangereux de chercher à lier la carotide interne, recouverte par le sac, avant de lier la carotide primitive, au-dessous du sac.

Le sac ne contenait pas de caillots et l'accident n'avait aucune chance de se produire.

De cette discussion sur les avantages et les inconvénients des méthodes de traitement chirurgical des anévrismes carotidiens supérieurs, nous retiendrons qu'à défaut de statistiques assez étendues, il n'est pas possible actuellement de dire quelle est la méthode exposant davantage aux accidents cérébraux immédiats. Il semblerait cependant que l'extirpation favorise l'embolie; mais, avec certaines précautions opératoires, cet accident doit être exceptionnel.

Nous insistons sur la rareté des troubles cérébraux immédiats, tels que certains chirurgiens les ont niés. C'est dire qu'ils ne représentent pas la clef de la question. Le véritable danger du traitement chirurgical des anévrismes carotidiens réside dans les *accidents tardifs*, qui, de l'aveu de tous les chirurgiens, s'observent beaucoup plus souvent.

Or, si l'on pouvait discuter la valeur des méthodes, vis-à-vis des accidents primitifs, la supériorité de l'extirpation du sac apparaît de toute évidence, lorsqu'on envisage les accidents cérébraux tardifs. Ceux-ci reconnaissent deux causes principales : en premier lieu l'embolie détachée du sac, quelques heures après la ligature, au moment du rétablissement de la circulation collatérale; en second lieu, la thrombose septique, la suppuration.

Au sujet des embolies secondaires, la question est vite tranchée. Car, en supprimant le sac, on supprime du même coup tout danger d'embolie. Cet accident n'est pas exceptionnel, après la ligature par la méthode d'Anel; et notre maître, le Professeur Poncet, en a signalé un exemple, en 1892. C'est du reste une des raisons qui le décidèrent à préférer désormais l'extirpation des anévrismes carotidiens supérieurs, toutes les fois qu'elle est possible.

Le caillot se détache du sac, poussé qu'il est par l'ondée sanguine, parfois d'une grande force, qui arrive par les branches de la carotide externe, anastomosées avec les branches de la carotide externe opposée. Nous avons surpris sur le fait cette circulation collatérale : après ligature de la carotide primitive et incision du sac, nous avons en effet vu un gros jet de sang, qui jaillissait à la face interne du sac par l'orifice de la thyroïdienne supérieure extrêmement dilatée et atteignant au moins le calibre d'une artère humérale.

Un tel courant n'est-il pas capable d'entraîner les caillots en voie de formation? Il est vrai qu'il peut aussi empêcher toute coagulation. Mais l'anévrisme n'aurait alors aucune tendance vers la guérison. En résumé, seule, la suppression du sac est capable d'assurer la guérison, tout en mettant à l'abri des embolies secondaires.

Enfin l'extirpation du sac ne favorise pas la *thrombose*; au contraire, cet accident doit être exceptionnel après cette intervention qui substitue, en effet, à la plaie anfractueuse que laisserait l'incision du sac, une plaie nette, vite guérie avec de rares pansements et un minimum de drainage. Ce qui le démontre, c'est qu'elle expose, moins que toute autre méthode, aux hémorragies secondaires et à toutes ces complications tardives, suppuration du sac, rupture, qui résultent ordinairement d'une infection plus ou moins atténuée. La ligature est trop souvent le point de départ de ces complications. Chifoliau, réunissant les cas de ligature par la méthode d'Anel, compulsés par Delbet, Walther, à partir de 1875, et les quelques faits récents qu'il a lus, arrive à un total de 25 cas, avec deux morts, trois suppurations du sac et un accident cérébral. Si nous joignons le cas malheureux de M. Poncet (*Lyon médical*, 1892), la mortalité atteint 12 p. 100.

Or, dans notre petite statistique de dix cas d'extirpation, la mortalité atteint 10 p. 100.

Nous ajouterons que l'extirpation donne une guérison définitive, non sujette à récidives, et qu'elle ne laisse pas à sa suite des troubles variés, causés surtout par des compressions nerveuses. Ce sont là des qualités qui doivent la recommander.

En somme, l'extirpation du sac permet d'éviter les accidents tardifs, les plus fréquents de tous. Elle fournit une guérison de meilleure qualité.

On devra donc la préférer, toutes les fois qu'elle sera anatomiquement réalisable. Les résultats obtenus jusqu'à ce jour sont assez beaux pour encourager les chirurgiens à s'adresser plus souvent à cette méthode de choix en présence des anévrismes des membres.

Les indications de l'extirpation du sac relèvent surtout des conditions anatomiques. Nous ne saurions mieux faire que citer les conclusions de Delbet[1] : « Il semble ressortir de ces faits que l'action directe sur le sac est préférable à la ligature. Le Fort conseillait déjà de l'inciser, pour en éviter la suppuration et la rupture. Je crois, en outre, qu'en liant les deux bouts du vaisseau, on diminue les chances d'accidents cérébraux.

« Faut-il préférer l'extirpation à l'incision? C'est une question délicate. L'extirpation peut présenter de grandes difficultés. Encore que la ligature de la jugulaire ne soit pas très grave, comme le prouve le cas de Frottingham, il vaut mieux l'éviter. Il faut ménager, en outre, et absolument, le pneumogastrique, le grand hypoglosse, le laryngé supérieur. Si ces nerfs sont antérieurement comprimés, il n'y a rien à craindre de leur blessure, et leur libération, si elle réussit, peut restaurer leur fonction. Mais, si ces nerfs ne sont pas lésés, il serait imprudent de s'exposer à leur blessure. Aussi, je crois qu'il faut tenter l'extirpation, mais sans s'y acharner, si on reconnaît que la dissection du sac présente des difficultés considérables. »

Les observations d'extirpation du sac se sont multipliés depuis 1897; elles démontrent que l'opération et ses suites sont d'ordinaire plus simples qu'on ne pouvait le supposer. Il y a lieu, semble-t-il, de la tenter plus souvent.

1. P. Delbet; in Delbet et Le Dentu, t. IV, 1897, p. 286.

LES LUXATIONS DE L'OS MALAIRE

PAR MM.

J. OKINCZYC et **G. KÜSS**

Interne lauréat des hôpitaux de Paris (Médaille d'or) Prosecteur à la Faculté de médecine de Paris.

Interne des hôpitaux de Paris, Aide d'anatomie provisoire à la Faculté de médecine de Paris.

Les luxations de l'os malaire sont assez rares; il nous a été donné d'en observer un cas, que nous rapportons ici. Nous verrons qu'il diffère sensiblement d'observations du même genre, mais où la fracture du maxillaire supérieur, déterminée indirectement par *l'enfoncement* du malaire, est nettement prépondérante. Nous pensons au contraire qu'il peut exister une luxation du malaire, caractérisée par la disjonction de toutes les synostoses qui l'unissent au crâne d'une part et au massif facial d'autre part; mais que cette luxation est nécessairement compliquée. C'est qu'en effet il ne s'agit pas ici d'articulations, mais de sutures dentelées et engrenées, dont les saillies doivent céder lors d'une mobilisation traumatique du malaire.

Ce sont toujours, et à juste raison, les lésions du maxillaire supérieur qui ont attiré l'attention des auteurs. C'est ce qui nous explique et la rareté des observations d'une part, et l'importance très relative que l'on accorde aux traumatismes qui intéressent l'os malaire, d'autre part.

C'est ce qui résulte du travail de Hamilton [1], et de la communication de Lefort [2] au XIIIe Congrès international de Médecine. Ces auteurs décrivent surtout les lésions du maxillaire supérieur résultant d'enfoncement du malaire, sous l'influence de traumatismes

1. Hamilton, *Traité pratique des fractures et des luxations*, trad. par Poinsot, Paris, 1884, p. 105.
2. Lefort, Fractures expérimentales des os de la face, *XIIIe Congrès internat. de Médecine*, Paris, 1900.

portant directement sur la surface de cet os. Dubrueil[1] avait déjà recherché dans quelle mesure le nerf sous-orbitaire pouvait être intéressé par ces traumatismes.

Mais ce sont surtout Sanson[2], J. Roux[3], et Malgaigne[4], qui ont décrit les fractures et les luxations de l'os zygomatique.

Aux cas rapportés par ces derniers auteurs, nous ajouterons donc notre observation.

H. B., trente-deux ans, représentant de commerce, se présente le mardi, 18 juillet 1905, à cinq heures et demie du soir, à la consultation de garde de l'hôpital Lariboisière pour un traumatisme de la face. Il raconte que, traversant une rue, il fut atteint par le cheval d'un omnibus, qui d'un coup de tête le projette sur le sol; la pommette droite vient heurter directement l'angle du trottoir. Le blessé demeure à terre, étourdi sous la violence du choc, et ne reprend tout à fait connaissance qu'au bout de 10 minutes.

A l'examen, on constate une asymétrie du côté droit de la face. La joue semble remontée dans sa totalité. La fente palpébrale est rétrécie.

Sur la joue il existe une éraflure transversale de 4 centimètres d'étendue, parallèle et sous-jacente au bord inférieur de l'arcade zygomatique, et qui répond au point où a porté le traumatisme.

Le blessé se plaint d'une légère difficulté à l'articulation des sons, et d'une céphalée en casque peu intense. La déglutition se fait de façon normale; pas d'épistaxis; nous ne constatons d'ecchymose en aucun point, ni cutanée, ni conjonctivale; la voûte palatine est intacte.

En longeant le rebord orbitaire inférieur, nous constatons qu'il existe, à l'union de son tiers interne avec ses deux tiers externes, une saillie aiguë qui fait à ce niveau un relief de 3 à 4 millimètres de hauteur : cette saillie qui répond à l'angle antérieur de l'os jugal est déjetée en haut, en dehors et en avant.

La palpation, surtout par comparaison avec le côté sain, nous permet de reconnaître une tuméfaction, qui siège à l'union du rebord orbitaire externe et du rebord orbitaire supérieur. En ce point, qui répond à la suture fronto-malaire, la pression réveille de la douleur.

Le rebord supérieur de l'orbite est normal.

L'os jugal, saisi entre deux doigts, n'est mobilisable dans aucun sens; il ne saurait, par conséquent, être question ni de crépitation, ni de réduction.

La pression au niveau de l'émergence du nerf sous-orbitaire ne réveille aucune douleur. Il en est de même au niveau du point qui correspond à la sortie du nerf temporo-malaire.

Par contre, la douleur est très nette au niveau de la suture qui unit le jugal à l'apophyse zygomatique, et sur toute l'étendue des insertions

1. Dubrueil, *Soc. de Chir.*, juin 1870.
2. Sanson, *Nouveaux élém. de pathol. méd. chir.*, t. IV.
3. J. Roux, *Rev. médico-chirurgicale*, 1849, t. IV, p. 116.
4. Malgaigne, *Traité des fractures et des luxations*, t. I, p. 369; t. II, p. 284.

antérieures du masséter à ce niveau. La douleur est réveillée par les mouvements de mastication.

Le malade, auquel nous conseillons simplement le port d'un pansement compressif, et des lavages du nez à l'eau bouillie, rentre chez lui.

Le même jour, épistaxis légère. Le malade se mouche; et, brusquement, il sent une tuméfaction se produire au niveau de la région jugale.

Le soir, il est pris de frissons et il vomit. Le lendemain matin, au réveil, sensations de vertiges.

Nous revoyons le malade à midi.

Il nous raconte que, quand « il se racle la gorge », il ramène un peu de sang qu'il crache (épistaxis déglutie).

A l'inspection et à la palpation, nous reconnaissons qu'il existe de l'emphysème sous-cutané qui occupe toute la région traumatisée et qui est limitée par une ligne transversale qui comprend la paupière inférieure, le rebord orbitaire externe et empiète sur la limite antérieure de la fosse temporale; en bas la limite est courbe, à convexité inférieure et n'atteint pas le bord inférieur de l'os jugal; en dedans elle empiète légèrement sur la portion jugo-nasale.

Une ecchymose occupe le sillon jugo-palpébral, dans ses 2/3 internes; une autre, sous-conjonctivale, occupe l'angle externe de l'œil.

Le grand diamètre transversal de l'orbite, mesuré comparativement, donne, du côté sain, 37 millimètres et du côté droit, 41 millimètres; il y a donc une augmentation de 4 millimètres en faveur du côté blessé. Le grand diamètre vertical du côté sain présente une hauteur de 38 millimètres et du côté droit nous trouvons seulement 34 millimètres.

On note un peu de douleur, cette fois, au niveau du point sous-orbitaire.

Le malade est radiographié et présenté à M. Sébileau, qui pratique l'examen des fosses nasales; cet examen est négatif.

La transillumination du sinus maxillaire, pratiquée par notre collègue M. Lemaitre, permet de constater une obscurité localisée à la partie inféro-interne de l'antre d'Highmore.

M. Sébileau prescrit l'aspiration nasale de coaltar, en solution dans l'eau chaude, matin et soir.

Pendant les 4 jours qui suivent, constipation opiniâtre et rétention d'urine qui nécessite le cathétérisme pendant 3 jours. Le malade est revu le 17 octobre 1905.

Nous apprenons que l'emphysème a disparu définitivement au bout d'une douzaine de jours; néamoins le symptôme se reproduisait chaque fois que le malade se mouchait.

L'ecchymose ne s'est dissipée complètement qu'au bout de deux mois et demi.

Le malade depuis son accident a saigné trois fois du nez; le sang qui s'écoulait était d'abord noirâtre et devenait rouge vif, si le malade se mouchait. Au 10e jour après l'accident, il s'est produit un écoulement de pus verdâtre.

A l'heure actuelle, il n'y a plus ni écoulement purulent, ni écoulement sanguin. A la palpation, on sent toujours la déformation angulaire du pour-

tour orbitaire. La pression au niveau de l'os malaire réveille de la douleur, plus marquée cependant au niveau de l'apophyse orbitaire externe.

La pression au niveau de l'insertion du masséter est indolente; mais la douleur reparaît néanmoins dans les mouvements de mastication.

L'arcade zygomatique droite est déprimée en son milieu. La peau amincie au niveau de la saillie du rebord orbitaire présente en ce point une teinte plus rouge. Le malade accuse une tendance à la céphalalgie, aux bourdonnements, et aux migraines qui sont assez violentes.

Malgaigne, déjà, s'était élevé avec quelque raison contre l'opinion trop absolue de Sanson, qui admettait la possibilité d'une luxation vraie du malaire. Il avait montré que toute luxation doit s'accompagner nécessairement de fracture.

Et comment appeler en effet la disjonction forcée qui se produit au niveau de l'union de cet os avec le maxillaire supérieur et dont la moindre conséquence est la pénétration de l'air du sinus dans le tissu cellulaire sous-cutané? A vrai dire, la fracture peut être ici très limitée et réduite à l'écrasement ou à l'arrachement de fragments très petits au niveau même des sutures. Mais ces lésions minimes acquièrent de l'importance par les rapports très intimes qui unissent l'os malaire au maxillaire supérieur et à l'antre d'Highmore : ce sont ces raisons qui justifient le nom de luxations compliquées, que nous donnons à ce mode de lésions traumatiques.

Le mécanisme de ces luxations s'explique par la situation et les connexions de l'os malaire sur le massif facial. « Il repose sur le sommet de la pyramide maxillaire, qu'il semble prolonger en dehors et en haut; et, d'autre part, il se bifurque en apophyses ou angles, qui vont s'articuler, en arrière avec le temporal, en dedans avec la grande aile du sphénoïde, en haut avec le frontal. » Les 4 angles sont placés régulièrement aux extrémités de ses deux diamètres perpendiculaires. Trois de ces angles sont unis par synostoses aux os voisins.

De plus ses connexions avec le maxillaire supérieur sont assez étendues pour comprendre la plus grande partie de sa face interne. Mais ce contact est tel qu'il répond seulement à la moitié antérieure de cette face. Il en résulte que le malaire porterait à faux, sa moitié postérieure restant libre, s'il ne prenait un point d'appui sur l'extrémité antérieure de l'arcade zygomatique. Ces considérations appellent des déductions pathologiques immédiates.

1° L'enfoncement en masse du malaire par un choc portant directement sur sa face externe, se traduira, indépendamment de la déformation, par des points douloureux au niveau de chacun des trois angles articulaires.

2° Le traumatisme porte sur la moitié antérieure du malaire; il produira surtout des symptômes d'enfoncement, avec fracture du maxillaire supérieur. S'il intéresse la moitié postérieure, ou même,

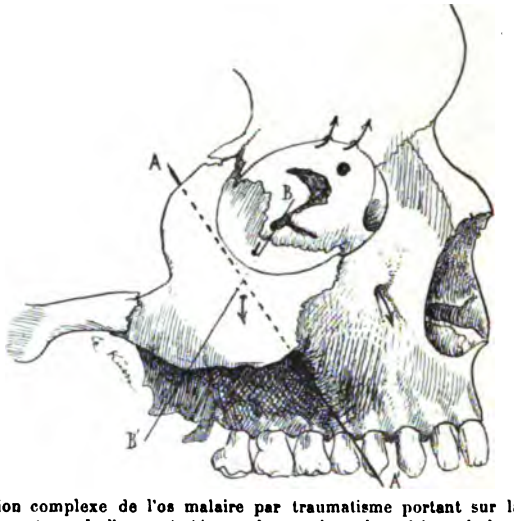

Fig. 1. — Luxation complexe de l'os malaire par traumatisme portant sur la moitié postérieure de la face externe de l'os. — A-A', grand axe suivant lequel bascule le malaire dans ses luxations par traumatisme portant sur la moitié postérieure de la face externe de l'os. La partie du malaire qui est *en avant* de l'axe A-A' repose sur la pyramide du maxillaire supérieur : un traumatisme portant sur cette partie préaxiale détermine des symptômes d'enfoncement du maxillaire supérieur. La partie du malaire qui est *en arrière* de l'axe A-A' est libre; elle porterait à faux si elle ne s'appuyait sur l'arcade zygomatique. Un traumatisme portant sur cette partie rétroaxiale détermine un mouvement de bascule du malaire selon l'axe A-A' ou *axe des déplacements sagittaux*. — B-B', petit axe suivant lequel se font les *déplacements frontaux* du malaire. — On voit sur cette figure, qui représente une luxation du malaire, *avec rotation* en sens inverse des aiguilles d'une montre, que, de par le mode d'articulation de l'angle supérieur du malaire avec l'apophyse orbitaire externe du frontal, celle-ci est forcée d'éclater, de se fendre sous son périoste; d'où : élargissement de cette apophyse à la palpation et tuméfaction à ce niveau par épanchement sanguin sous-périosté, l'apophyse orbitaire externe étant très vasculaire.

si le point d'appui de l'agent vulnérant se fait sur l'angle zygomatique, nous verrons, par un véritable mécanisme de porte à faux, le malaire basculer suivant son grand axe vertical; sa moitié postérieur s'enfoncera dans la fosse temporale, tandis que sa moitié antérieure se séparant du maxillaire supérieur se portera en avant et en dehors; il en résultera : une projection en avant et en dehors de l'angle antérieur ou orbitaire inférieur, l'ouverture plus ou moins

étendue du sinus maxillaire à son sommet et l'affaissement de l'arc zygomatique en arrière.

3° Le choc peut atteindre l'os malaire non parallèlement à sa face externe; mais la pression peut encore être maxima soit au niveau de son angle inférieur, saillant et libre, soit au niveau de son angle postérieur zygomatique. Alors, au mouvement de bascule, peut se surajouter un léger mouvement de rotation, suivant un axe perpendiculaire à ses faces.

L'angle antérieur orbitaire n'est plus alors seulement projeté en

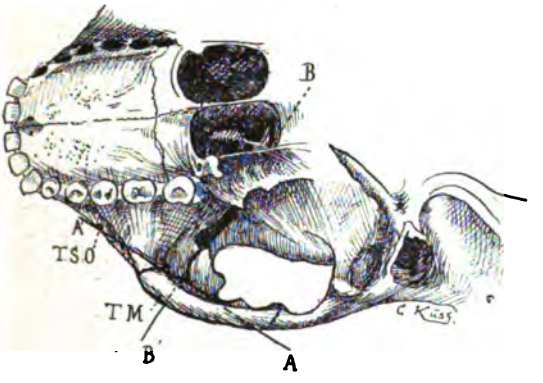

Fig. 2. — Vue inférieure de la région maxillo-malaire. — On voit que l'axe vertical A-A', autour duquel *bascule* le malaire, se confond avec la *partie inférieure* du bord postérieur du sommet tronqué de la pyramide maxillaire; cette partie du bord postérieur, crête osseuse verticale *la plus postérieure* de l'articulation malo-maxillaire, joue le rôle du *couteau* de la balance sur lequel le malaire-*fléau* bascule dans ses luxations. — L'axe secondaire B-B', autour duquel le malaire *tourne* dans ses luxations, dans un plan frontal, n'est point perpendiculaire et médian à la surface de section du sommet de la pyramide maxillaire (pyramide à sommet tronqué). Il est presque perpendiculaire et médian à la face jugale du malaire; il se confond presque avec le canal malaire sus-jacent : il correspond à la *partie supérieure* du bord postérieur du sommet tronqué de la pyramide du maxillaire; cette partie du bord postérieur est la crête osseuse *la plus perpendiculaire* aux faces du malaire. Elle tend à l'horizontale; elle est oblique en bas, en dehors et d'arrière en avant. En réalité le point-pivot de cette rotation dans un plan frontal du malaire est représentée par *l'épine osseuse* saillante en dehors qui résulte de la convergence des deux portions supérieure descendant en bas et en dehors, et inférieure presque verticale du bord postérieur du sommet tronqué de la pyramide du maxillaire.

avant et en dehors; il l'est également un peu en haut ou en bas; un déplacement correspondant sera noté au niveau de l'angle postérieur zygomatique, qui sera déprimé, mais en même temps déplacé soit en haut soit en bas. Enfin, l'angle supérieur ou orbitaire externe sera lui-même déjeté, soit en dedans, soit en dehors (Fig. 1 et 2).

Ces déplacements, qui intéressent à la fois les rebords orbitaires inférieur et externe, pourront être exactement mesurés par les

modifications correspondantes dans les dimensions des deux grands diamètres de la base de l'orbite.

Nous trouvons la confirmation de ces différents modes de déplacement, tant dans les observations déjà anciennes de Roux et de Malgaigne, que dans notre cas personnel.

J. Roux, chez son blessé, observe l'abaissement de l'angle antérieur orbitaire inférieur, avec l'ascension de l'angle zygomatique.

Malgaigne rapporte l'observation d'un menuisier de trente-quatre ans, qui reçut sur la joue droite un violent coup de maillet. « La pommette du côté droit était sensiblement moins saillante que la gauche; à 4 centimètres au-dessus de l'angle externe et inférieur de l'orbite, cet os faisait une saillie d'environ 4 millimètres en avant; vers l'arcade zygomatique, il était au contraire enfoncé d'autant et la portion postérieure de cette arcade proéminait conséquemment en dehors; enfin, en longeant le bord inférieur de l'orbite, on arrivait à une saillie anormale, douloureuse... Au total, il paraissait que le choc avait enfoncé la moitié postérieure de l'os zygomatique, en soulevant et portant en avant la portion antérieure.... Quand il mâchait, le malade ressentait quelque douleur dans la partie antérieure de la fosse temporale et vis-à-vis la fracture, jamais dans le muscle masséter. »

Enfin, dans notre cas personnel, nous trouvons associés les deux mécanismes de bascule en dedans de la moitié postérieure et de rotation, qui s'est faite (il s'agissait du côté droit) dans le sens inverse des aiguilles d'une montre.

Symptomes.

Ce sont d'abord des symptômes communs à tous les traumatismes craniens ou faciaux, qui se traduisent par les signes ordinaires d'une commotion cérébrale, plus ou moins intense : étourdissements et vomissements, au moment même de l'accident et dans les jours qui suivent, vertiges et même constipation et rétention d'urine, ainsi que nous l'avons observé chez notre blessé.

L'inspection peut renseigner, grâce à l'ecchymose immédiate sur le point précis où a porté le traumatisme; ce renseignement nous sera très utile pour différencier le mécanisme de la luxation du malaire. Il sera ordinairement facile de constater aussitôt une

dépression de la pommette ou bien une véritable asymétrie faciale, résultant soit de la tuméfaction consécutive, soit des modifications survenues au niveau de la fente palpébrale qui sera le plus souvent diminuée (Fig. 3).

Nous pourrons encore assister à l'apparition d'ecchymoses sous-conjonctivales.

La palpation nous éclairera sur le siège des points douloureux,

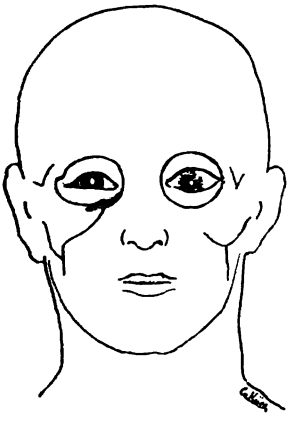

Fig. 3. — Asymétrie faciale dans les luxations du malaire. — Rétrécissement de la fente palpébrale du côté lésé par ascension de la paupière inférieure. Ecchymoses secondaires sous-conjonctivale (angle externe de l'œil) et jugo-palpébrale, dues aux lésions osseuses sous-jacentes. Le pourtour orbitaire osseux a été indiqué d'un trait plein : on constate l'élargissement transversal de l'ouverture orbitaire, la diminution du diamètre vertical de cette même ouverture, augmentation et diminution qui sont sous la dépendance du mouvement de bascule exécuté par le malaire, dans le plan frontal.

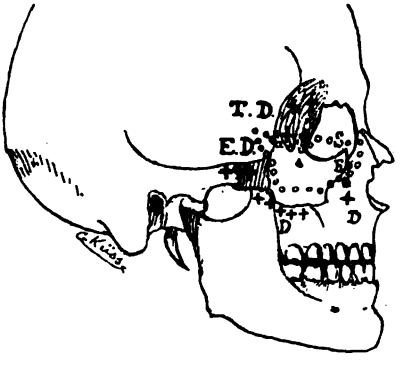

Fig. 4. — Symptômes, *à la palpation*, des luxations de l'os malaire. — En suivant le rebord orbitaire, on constatera : 1° en bas et en dedans, l'existence d'une saillie osseuse (S), formée par l'angle antérieur du malaire porté en avant, en dehors et en haut; 2° en dehors et en haut, de la tuméfaction profonde et de la douleur (T, D), causées par l'éclatement de l'apophyse orbitaire externe du frontal. L'angle zygomatique du malaire est enfoncé et douloureux (E, D). L'antre d'Highmore est ouvert à son sommet (E) : d'où emphysème sous-cutané de la région, délimité en notre cas par la ligne de points blancs. — Douleur le long du bord zygomatique du malaire (D), due à la contusion des insertions du masséter, puis à une légère mobilisation de l'os sous l'influence de la contraction puissante de ce muscle. Douleur au niveau de l'émergence du nerf sous-orbitaire (D), due à la compression primitive ou secondaire, mais toujours indirecte, du nerf.

sur le degré du déplacement et sur la possibilité d'une mobilisation ou d'une réduction.

Nous devons nous attendre à trouver des points douloureux au niveau des trois angles du malaire, qui, unis par synostose aux os voisins, ont subi par rapport à ces derniers une perte de leurs rapports normaux. Nous trouverons, comme dans notre cas personnel, la douleur limitée au niveau du rebord orbitaire inférieur,

au niveau de l'apophyse orbitaire externe du malaire uni au frontal, au niveau de l'arcade zygomatique.

La pression exercée directement sur la saillie de la pommette réveille la douleur qui s'accuse également dans la face, en raison de la mobilisation du malaire sur le maxillaire supérieur. La douleur peut encore être provoquée indirectement dans les mouvements de mastication. Malgaigne signale la douleur au niveau du muscle temporal, vraisemblablement comprimé par le malaire basculé en dedans vers la partie antérieure de la fosse temporale. Chez notre malade, cette douleur est surtout accusée au niveau du masséter. Mais ici il faut faire la part de la douleur provoquée directement par la pression au niveau des insertions de ce muscle et que nous n'avons trouvée que pendant les premiers jours qui suivent l'accident : il s'agit donc là d'une douleur causée par la contusion. Deux mois après l'accident, cette douleur de contusion a disparu, mais il subsiste alors de la douleur dans les mouvements de la mastication; il s'agit cette fois d'une douleur provoquée au niveau du malaire, par la mobilisation imprimée à l'os déplacé, sous l'influence des contractions puissantes du masséter.

La douleur à la pression constatée au niveau de l'émergence du nerf sous-orbitaire est symptôme d'enfoncement du maxillaire supérieur par le malaire. Primitive, elle témoigne que le nerf a été intéressé, toujours indirectement, par le traumatisme; secondaire, comme dans notre observation personnelle, elle est due à la compression du nerf dans son canal osseux par un épanchement sanguin. Dans les luxations types, la pression au niveau de l'émergeance du filet malaire du nerf temporo-malaire ne réveille aucune douleur; et ceci ne saurait nous étonner : le canal malaire se confondant à peu près avec l'axe BB′ autour duquel l'os malaire pivote dans ses déplacements et luxations. Le nerf qui traverse ce canal n'est ni tiraillé, ni lésé dans celle-ci (Fig. 4).

La palpation, pratiquée aussitôt après l'accident, avant que les modifications apportées par la tuméfaction et l'emphysème ne l'aient rendue incertaine, nous permet d'apprécier la réalité et le degré du déplacement du malaire. Il sera toujours possible surtout par comparaison avec le côté sain, de reconnaître que les angles du malaire ont perdu leurs rapports normaux : dépression, mais plus souvent saillie, de l'angle antérieur au niveau du rebord orbitaire inférieur;

affaiblissement de l'arc zygomatique par dépression de l'angle postérieur, déplacement en dedans ou en dehors de l'apophyse orbitaire externe du malaire.

Le mensuration des deux grands diamètres de l'orbite à sa base, sera un moyen précieux d'apprécier le degré de ce déplacement.

Pour notre malade, nous trouvons en effet du côté sain :

Grand diamètre vertical, 38 millimètres.

Grand diamètre transversal, 37 millimètres.

Et du côté malade :

Grand diamètre vertical, 34 millimètres.

Grand diamètre transversal, 41 millimètres.

Soit une diminution de 4 millimètres du grand diamètre vertical, correspondant à la saillie en haut de l'angle antérieur; et une augmentation de 4 millimètres du grand diamètre transversal, qui répond à l'écartement en dehors de l'apophyse orbitaire externe du malaire. Il y a et doit y avoir concordance parfaite entre les deux chiffres : l'un des diamètres gagne ce que l'autre a perdu, parce que ces deux diamètres sont sous la dépendance du déplacement d'un seul os : le malaire.

Nous ne sommes pas parvenus à mobiliser l'os malaire déplacé; aussi bien n'avons nous pas insisté dans cette manœuvre, du reste douloureuse et sans doute dangereuse. L'engrènement complexe de l'os, qui n'a pas perdu complètement contact avec les os voisins, rend compte de cette fixation en situation anormale. Il ne saurait donc être question de crépitation ni de réduction.

Malgaine avoue avoir tenté cette réduction au douzième jour, et, à deux reprises, il ne parvient pas à réduire la luxation. Le seul résultat de ces manœuvres est l'apparition d'une tuméfaction considérable, due vraisemblablement à l'emphysème sous-cutané. « Il faut noter, dit cet auteur, la promptitude avec laquelle la luxation devient irréductible, tous nos efforts ayant échoué au douzième jour. »

Or, dans notre cas, cette irréductibilité apparut immédiate.

Ces symptômes appartiennent en propre à la luxation du malaire. Mais les connexions intimes de cet os avec le maxillaire supérieur nous donnent la raison de symptômes surajoutés et qui constituent le danger de ces traumatismes faciaux.

L'ouverture de la synostose jugo-maxillaire ne se borne pas à la disjonction isolée des deux os. Le mouvement de bascule de l'os

jugal en arrière, détermine simultanément un enfoncement du sommet de la pyramide maxillaire et par le fait même l'ouverture de l'antre d'Highmore (Fig. 5).

On comprend dès lors l'apparition d'épistaxis plus ou moins abondantes, plus ou moins répétées.

La transillumination du sinus nous a permis de constater l'obscurité de l'angle inféro-externe de l'antre.

Mais le symptôme le plus important, celui qui nous permet d'af-

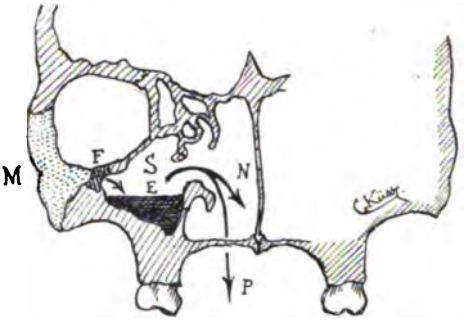

Fig. 5. — Coupe du crâne, frontale, passant par la 3e molaire. Dans la luxation complexe de l'os malaire (M) avec rotation en sens inverse des aiguilles d'une montre, l'angle antérieur de l'os jugal (M), est projeté en avant et en dehors; il va *ouvrir* le sommet du sinus maxillaire (S), en même temps que, par un mouvement de bascule, la partie du malaire immédiatement sous-jacente à cet angle va enfoncer le sommet de la pyramide maxillaire (F) et *fissurer*, c'est-à-dire ouvrir encore mais d'autre façon, l'antre d'Highmore. Ces lésions de la paroi osseuse du sinus s'accompagnent de déchirure de la muqueuse du sinus; d'où : hémorragie qui, de F, va former en E, à la partie la plus déclive, inféro-interne, du sinus un épanchement sanguin (E), reconnaissable à la transillumination du sinus. La *surverse* de ce lac sanguin se fera par l'orifice du sinus dans les fosses nasales (N); d'où : épistaxis, ou épistaxis dégluties (P).

firmer la lésion du maxillaire, c'est l'apparition de l'emphysème sous-cutané. Celui-ci n'a pas de tendance à se former spontanément. C'est en se mouchant que les malades, et le nôtre en particulier, le font apparaître : la tuméfaction est brusque et présente à la palpation les caractères de crépitation qui ne laissent pas de doute sur sa nature.

A ces symptômes immédiats peuvent succéder des symptômes infectieux plus ou moins masqués; chez notre blessé, nous notons un peu de pyorrhée tardive par les fosses nasales, et la tendance aux céphalées et aux migraines.

Diagnostic.

Le diagnostic positif résulte de la recherche de ces différents symptômes.

Nous n'insisterons donc que sur la nécessité d'apprécier le degré des lésions du maxillaire, celles-ci pouvant devenir prépondérantes et masquer la luxation concomitante du malaire. Mais, dans ces cas, il s'agit surtout d'enfoncement en masse de l'os jugal dans le maxillaire supérieur.

Malgaigne insiste sur la nécessité de palper le rebord orbitaire quand on est en présence d'une fracture de l'arcade zygomatique; « un examen superficiel, dit-il, ou bien encore gêné par le gonflement des parties molles, pourrait en pareil cas induire en erreur et faire croire à une simple fracture de l'arcade zygomatique ».

Pronostic.

Le pronostic dépend plus des lésions concomitantes du maxillaire supérieur et de l'antre d'Highmore que du déplacement même du malaire.

L'asymétrie est peu marquée. Les lésions du nerf sous-orbitaire, anesthésie et douleurs, bien étudiées par Dubrueil, appartiennent aux fractures du maxillaire supérieur. Et, malgré une légère douleur, constatée au second jour seulement chez notre malade, nous pensons que ce nerf n'était pas directement intéressé par le traumatisme.

Traitement.

Le traitement se réduit en réalité à fort peu de chose. La luxation apparaît, semble-t-il, irréductible; elle l'était immédiatement dans notre cas; chez le blessé de Malgaigne la réduction ne fut tentée, sans résultat du reste, qu'au douzième jour.

Nous pensons que ces tentatives peuvent même constituer un danger, en exagérant l'ouverture de l'antre d'Highmore; d'où la possibilité d'ouvrir une voie plus large à l'air de cette cavité et à l'infection dans le tissu cellulaire sous-cutané.

Cette possibilité de l'infection doit nous éclairer sur la nécessité d'en retarder ou d'en empêcher l'apparition, ou tout au moins d'en tarir la source par une désinfection prudente et prolongée des fosses nasales.

CONTRIBUTION A L'ÉTUDE

DE LA

PYLORECTOMIE DANS LES STÉNOSES BÉNIGNES DU PYLORE

IMPORTANCE DES DONNÉES PHYSIOLOGIQUES ACTUELLES POUR LA CHIRURGIE STOMACALE

Par A. BRÉCHOT

Interne des hôpitaux de Paris,
Aide d'anatomie à la Faculté de médecine.

En 1881, Rydygier pratiqua la première pylorectomie pour sténose non cancéreuse du pylore. Le résultat qu'il obtint fut brillant; son malade demeura parfaitement guéri; et l'on comprendrait difficilement les critiques soulevées par cette heureuse initiative, si l'histoire médicale n'en offrait de nombreux exemples.

Toutefois cette intervention resta peu usitée. Les premiers insuccès découragèrent les opérateurs; et la gastro-entérostomie pour sténose pratiquée par Mikulicz en 1886 réunissant bientôt, grâce à sa technique plus facile, les suffrages des chirurgiens, ternit l'avenir brillant qui semblait réservé à la pylorectomie.

Les travaux d'ensemble de Dreydorff, de Marion, reprenant quelques cas isolés, semblent la condamner définitivement; et M. Montprofit, dans son rapport au Congrès de Bruxelles, dit, partageant en cela l'opinion de la plupart de ses collègues, que : « Les indications de la pylorectomie pour lésions bénignes de l'estomac ne sont plus guère aujourd'hui dignes que d'une mention rapide ».

Cependant, si nous regardons l'évolution médico-chirurgicale des affections stomacales, nous voyons que la pylorectomie pour lésions néoplasiques, pratiquée pour la première fois en 1879 par Pean, sans succès du reste, est maintenant, après d'âpres critiques, géné-

ralement admise. Si décevante que soit la lutte contre le cancer, ses succès, devenus moins rares maintenant qu'on opère plus tôt, la justifient, du moins dans l'état actuel de la science; et Kocher a fait, au Congrès de Paris en 1904, une communication démonstrative à ce sujet.

L'évolution générale des lésions bénignes semble identique; les mêmes esprits sont passés lentement par les mêmes étapes. Les premiers malades néoplasiques étaient porteurs de lésions si avancées, lorsqu'ils étaient envoyés au chirurgien, qu'en réalité ils n'étaient plus opérables. Les premiers malades porteurs de lésions bénignes ont été envoyés au chirurgien dans un état si grave que souvent l'intervention ne pouvait être supportée. Appelés à opérer le plus souvent dans ces conditions défavorables, les chirurgiens en furent amenés à donner une importance considérable à la rapidité de l'intervention, à son résultat immédiat, à la facilité de la technique, ils adoptèrent la gastro-entérostomie et ne consentirent plus à en sortir que pour obéir à cette règle chirurgicale, qui commande l'ablation des néoplasmes limités.

Les anciennes statistiques de gastro-entérostomie, faites dans les conditions défavorables dont nous venons de parler comptent, pour les affections bénignes, 25 p. 100 de mortalité.

Les statistiques modernes, s'adressant à des malades moins déprimés, peut-être aussi à des opérateurs plus expérimentés, ne comptent plus que 5 à 10 p. 100 de mortalité.

Or, si les résultats de la gastro-entérostomie ont bénéficié du développement de l'éducation chirurgicale des médecins, il ne peut en être de même de la pylorectomie pour ulcères, qui n'est guère actuellement pratiquée que par quelques rares opérateurs et qui, pour l'immense majorité des autres, n'est restée qu'une intervention d'exception, faite dans les cas d'erreur de diagnostic. On ne saurait donc accorder de confiance aux statistiques actuelles sur ce sujet, car elles semblent consacrer des comparaisons entre des cas qui n'en autorisent point.

Cependant, c'est dans les lésions dites bénignes que l'importance de la chirurgie est capitale. La très grande majorité de ces lésions est due à des ulcères; or l'évolution de ceux-ci est aussi énigmatique que leur origine. Il est plus intéressant de s'efforcer de leur opposer un traitement radical, d'en obtenir la meilleure guérison possible,

de rendre aux malades qui en sont atteints une vie exempte de souffrances, sans complications ultérieures, que de lutter pour prolonger quelques mois une cachexie cancéreuse.

Les données récentes des travaux physiologiques modernes, montrant l'importance du duodénum dans les phénomènes de la digestion, permettent de savoir la valeur exacte de cet organe dont jusqu'ici, sans s'inquiéter assez, les chirurgiens ont pratiqué l'exclusion physiologique.

Nous verrons donc d'abord ces faits et les modifications expérimentales qui en règlent les variations; puis, après avoir étudié cette physiologie normale et pathologique, nous étudierons les complications qui font de l'ulcère une affection vraiment chirurgicale et le traitement qu'elles semblent réclamer.

Il nous restera enfin à envisager quels ont été les résultats obtenus jusqu'ici; quels sont ceux que les notions antérieurement énoncées nous permettent d'espérer.

Physiologie normale.

Si anatomiquement le duodénum est essentiellement l'anse fixe de l'intestin grêle intermédiaire aux segments sus- et sous-jacents mobiles du tube digestif, il mérite physiologiquement par les rapports étroits qui le lient au foie et surtout au pancréas le nom d'anse pancréatico-biliaire que lui avait donné Luschka.

L'on sait depuis Claude Bernard que le suc pancréatique possède trois ferments qui lui donnent une importance primordiale dans les phénomènes digestifs. Ces ferments sont :

1° La trypsine, ferment protéolityque qui, agissant sur les substances albuminoïdes, les transforment en peptones. Kuhne a isolé ultérieurement ce ferment; il a montré que son action a lieu en milieu neutre ou alcalin, contrairement à celle de la pepsine qui n'a lieu qu'en milieu acide. Ce caractère important lui permet d'agir dans le milieu intestinal.

Le pouvoir de la trypsine est plus grand que celui de la pepsine; elle peut en effet transformer les hémipeptones fruits ultimes de la digestion peptique des albuminoïdes en corps aromatiques et acides amidés.

2° La lipase, saponifiant les graisses neutres et les transformant

en glycérine et acides gras. L'émulsion formée par le suc pancréatique est stable; c'est elle qui avait frappé C. Bernard.

Ce physiologiste, cherchant sur des lapins les variations de la réaction urinaire suivant le régime auquel ils sont soumis, après avoir découvert que le régime carné ou l'abstinence coïncidait avec des urines acides, fut amené à pratiquer l'autopsie des lapins carnivores.

Il fut étonné de constater que les chylifères n'étaient lactescents que 30 centimètres au-dessous du pylore au début du jéjunum, tandis que, chez le chien, ils étaient tels dans la partie supérieure du duodénum. Il observa que ces faits coïncidaient avec les variations d'abouchement dans l'intestin du canal pancréatique chez ces espèces différentes; or, dans chacune, c'était immédiatement au-dessous que les chylifères étaient lactescents. Sa pensée enchaînant les deux observations, il émit l'hypothèse du rôle saponifiant du suc pancréatique et la confirma bientôt par l'expérimentation.

3° L'amylase, qui, agissant sur les hydrates de carbone, saccharifie l'amidon et le glycogène.

Le suc pancréatique apparaissait donc par ces importantes fonctions sur les diverses sortes d'aliments comme l'élément principal de la digestion; mais l'on ne possédait aucun autre renseignement sur les phénomènes intimes de son activité ni sur sa sécrétion.

Son rôle semblait si simple qu'on ne cherchait pas à l'élucider.

L'on pensait que le suc pancréatique s'écoulait, librement secrété, dans l'intestin; que ses ferments possédaient immédiatement toute leur puissance et l'exerçait sur les divers éléments du chyme.

Les recherches ultérieures nous montrent que ces phénomènes sont infiniment plus complexes et que, jusqu'à ces derniers temps, bien des hypothèses ont été proposées, sans pouvoir recevoir la vérification expérimentale indispensable pour leur donner crédit.

Heidenhain, le premier, inaugure des recherches plus précises. Il conclut de ses observations que le ferment des substances albuminoïdes n'est pas sécrété sous une forme immédiatement active. La trypsine n'est pour lui qu'une formation secondaire; ce que l'on trouve dans la glande, c'est la protrypsine ou zymogène.

Il reste dès lors à connaître l'influence qui confère au suc pancréatique son activité.

Schiff attribua ce rôle à la rate; et, pour soutenir cette hypothèse

qui fut en vogue assez longtemps, il se basait sur les observations suivantes :

1° L'infusion pancréatique d'un animal à jeun est inactive.

2° L'infusion pancréatique d'un chien dératé est inactive.

3° La rate est rouge pendant la digestion.

Une hypothèse aussi mal établie ne pouvait qu'être infirmée; des faits nouveaux reconnus vrais l'ont détruite; nous ne nous attarderons pas à la discuter.

Pawlow, dans son ouvrage sur le travail des glandes digestives, a montré que du suc intestinal dépend l'activité du suc pancréatique. Cette notion importante de la participation du tube digestif lui-même dans les phénomènes d'activité du suc pancréatique devait être féconde; mais il restait à délimiter quel était le mode exact de son action, quelle était l'étendue du champ où elle se déroulait.

Vers la même époque, l'on constatait que le suc intestinal renforçait l'action de la bile sur les graisses, permettant leur dédoublement et leur émulsion; les esprits se trouvaient tout naturellement tentés de lui attribuer pour le suc pancréatique un pouvoir similaire.

Chepolwanikow (Dissert., Saint-Pétersbourg, 1899) le prouva par des expériences simples. Un peu de blanc d'œuf placé dans du suc pancréatique et déposé dans l'étuve à 37° se dissout mal, parfois pas; or, ce même blanc d'œuf n'est pas influencé par le suc entérique. Si l'on ajoute du suc entérique, fût-ce une goutte, au suc pancréatique, le blanc d'œuf fond rapidement. Il résulte de ces faits que l'activité de la trypsine est considérablement augmentée par la présence du suc entérique, et que, en vérité, ce dernier est la condition nécessaire de son action.

Ces expériences reprises un grand nombre de fois soit in vitro, soit avec le suc pancréatique recueilli par une fistule de Pawlow, ont toujours donné un résultat analogue.

Le suc entérique jouit donc d'un pouvoir suprême sur la trypsine du suc pancréatique; c'est lui qui, par un ferment que Pawlow a nommé entérokinase, met en jeu l'activité de la protrypsine, sécrétée par le pancréas.

Cette action si puissante de l'entérokinase sur la trypsine du suc pancréatique s'exerce cependant quoique plus faiblement sur ses autres ferments.

Il restait dès lors à chercher l'origine exacte, la valeur de cet entérokinase, les circonstances qui président aux difficultés de son action. Nous devons ces notions nouvelles aux travaux de Delezenne et Frouin.

On a pu extraire de la muqueuse de l'intestin grêle l'entérokinase par les procédés usités pour les ferments solubles. On l'obtient surtout par la formation d'une fistule de Thiry duodénale; et nous insisterons tout à l'heure sur l'importance de ce fait.

Rappelons seulement ici que, comme pour les diastases, un chauffage à 70° rend inactive l'entérokinase; que son action est grande à des doses infiniment petites, puisqu'un dix-millième de milligramme actionne 10 centimètres cubes de sucre pancréatique.

Il résulte de ces faits que l'on doit ranger parmi les diastases l'entérokinase.

D'autre part, Delezenne et Frouin (*C. R. Soc. Biol.*, 1902, p. 691) ont montré que la trypsine était toujours inactive primitivement au moment de la sécrétion.

Les variations de régime ne peuvent, comme l'ont avancé quelques auteurs, rien y changer.

Delezenne et Frouin, recueillant le suc pancréatique sans lui permettre d'entrer en rapport avec la muqueuse duodénale, ont nettement prouvé ces faits. Il semble que l'entérokinase agisse non en transformant la protrypsine en trypsine, mais en permettant au ferment protéolytique de se fixer à son tour; c'est, dit-on, une sorte de « mordançage ».

Sawitch a enfin montré que le suc pancréatique avait une grande influence sur la formation de la kinase, provoquant ainsi par son apparition une production importante de la diastase que réclame, pour être satisfaite, son activité.

Ainsi donc, si nous envisageons maintenant l'ensemble des faits que nous venons d'énoncer, nous voyons que les diverses sécrétions déversées dans le duodénum, bile et suc pancréatique surtout, acquièrent leurs propriétés ou les développent par l'intermédiaire de l'entérokinase.

Si le mode d'action des sucs digestifs, du suc pancréatique principalement, est complexe et nécessite l'intervention d'autres facteurs, le mécanisme de leur sécrétion l'est également.

L'on pensait, avons-nous vu au début de cet article, que la

sécrétion pancréatique était continue. La physiologie expérimentale, la production de fistules pancréatiques permanentes, permit de voir qu'il n'en était rien et de pénétrer ces phénomènes plus complexes, en s'appuyant sur l'observation directe et prolongée, sur les variations voulues apportées aux conditions de l'expérimentation.

A l'état de repos, il n'y a pas de sécrétion pancréatique; il suffit d'ouvrir un chien à jeun pour le constater; mais cette sécrétion apparaît au cours de la digestion.

Pawlow pense qu'elle est due au passage dans l'intestin du chyme acide et qu'elle s'effectue par voix réflexe; c'est du reste par cette voie que l'on tente d'expliquer la plupart des phénomènes analogues. Cependant, si nous considérons les glandes en travail, nous constatons que trois éléments entrent en jeu, ayant chacun une importance grande; la cellule sécrète, mais avec des matériaux qu'apportent les vaisseaux; et tous deux sont placés sous le contrôle des nerfs.

Pawlow avait montré aussi que le pneumogastrique est le nerf principal; il possède en effet des fibres excito-sécrétoires et des fibres inhibitoires. M. Fr. Franck et Hallion ont montré de plus qu'il avait aussi des fibres vaso-dilatatrices. Le sympathique par des fibres sécrétoires et vaso-constrictrices peut marquer son action.

Mais, si importants qu'ils soient, ces nerfs peuvent être détruits sans que disparaisse la sécrétion pancréatique; on ne saurait alors invoquer, pour sa production, un réflexe et les recherches de Wertheimer et Lepage confirmées par celles de Popielski sont catégoriques à ce sujet.

C'est donc à la voie sanguine qu'il semble falloir s'adresser et les recherches modernes ont montré que cette supposition est fondée.

Bayliss et Starling, supprimant par l'atropine l'action des fibres sécrétoires ou détruisant les filets nerveux d'un segment de la partie supérieure de l'intestin grêle, constatent que l'apparition d'une solution d'HCl sur la muqueuse de cette anse intestinale provoque la sécrétion pancréatique, dite jusqu'alors réflexe.

Ils pensent qu'il existe dans la muqueuse du duodénum et de la partie supérieure de l'intestin grêle une substance spéciale, la prosécrétine; celle-ci au contact de la solution acide provoque la formation d'une substance dite sécrétine, qui, apportée par la circulation au pancréas, provoque l'excitation chimique de ces cellules et engendre la sécrétion.

Depuis lors la réalité de cette sécrétion par la voie sanguine a été établie d'une façon irréfutable par l'expérience définitive de MM. Enriquez et Hallion.

Ces physiologistes distingués ont transfusé le sang d'un chien ayant reçu dans son duodénum une injection d'acide chlorhydrique à un autre chien. Ils ont déterminé ainsi chez ce deuxième chien une sécrétion intense de suc pancréatique, fait qui prouve nettement que le sang du premier chien avait dû se charger de sécrétine pour agir ainsi sur le pancréas du second.

Actuellement la sécrétine s'obtient en traitant par l'eau acidulée la muqueuse du duodénum et un peu de la muqueuse de l'extrémité supérieure du jéjunum. Cette sécrétine a pu être trouvée chez tous les animaux et M. Camus (*C. R. Soc. Biol.*, 1902) l'a décelée chez le fœtus.

Pour nous, il résulte de ces faits, que, partiellement par voie réflexe, essentiellement par voie humorale, le duodénum joue un rôle prépondérant dans la sécrétion pancréatique.

Frappé par cette constatation, nous nous sommes demandé si les interventions pratiquées pour les affections stomacales et supprimant sans hésitation du cycle digestif le duodénum ne troublaient pas profondément la digestion; nous avons pensé qu'elles ne pouvaient être très bonnes, étant irrationnelles, et que le devoir de la chirurgie était de profiter des notions bien acquises de la physiologie expérimentale, pour se diriger plus sûrement vers un but mieux déterminé.

Désireux de constater les faits que nous venons de rapporter, désireux également de chercher la disparition progressive à partir du duodénum des propriétés importantes qui sont dévolues à la muqueuse de cet organe, nous nous sommes adressé à MM. Hallion et Frouin, qui ont bien voulu nous ouvrir les portes de leurs laboratoires, nous guider et nous encourager de leurs conseils.

Les tracés obtenus montrent nettement le rôle capital du duodénum. Ils sont pris sur un chien auquel on pratique extemporanément une fistule biliaire et une fistule pancréatique. Deux minces canules de verre introduites dans le cholédoque et dans le canal pancréatique sont mises en communication avec un appareil enregistreur, de telle sorte que chaque goutte en tombant s'inscrive automatiquement sur le tracé.

Dans la première partie de l'expérience, l'animal laissé préalable-

ment à jeun ne subit aucune excitation : l'on ne constate aucune sécrétion pancréatique; la sécrétion biliaire s'effectue normalement : elle est environ de 12 gouttes à la minute.

L'injection de 20 centimètres de sécrétine étant pratiqué dans une veine dorsale du pied, nous voyons peu après apparaître la sécrétion pancréatique, qui, après avoir atteint le maximum d'intensité, diminue progressivement. La sécrétion biliaire a, également, subi l'influence de l'injection de sécrétine; l'inscription des gouttes les montre plus nombreuses.

Nous laissons ces sécrétions s'arrêter ou s'atténuer (sécrétion biliaire), et attendons une demi-heure.

Nous pratiquons ensuite dans le duodénum une injection de 10 centimètres cubes, puis de 50 centimètres cubes, d'une solution d'HCl à 4 1/2 p. 1000; le titre de la solution étant faible, nous pratiquons une nouvelle injection de 60 centimètres cubes, et nous obtenons, après un temps plus long que pour l'injection de la sécrétine, une sécrétion abondante de suc pancréatique, qui, comme la précédente, va en augmentant, puis s'atténue.

D'autre part, si nous considérons la sécrétion biliaire, nous voyons que, sous l'influence de l'injection dans le duodénum de la solution d'HCl, elle devient infiniment plus considérable.

Ces faits paraissent si constants, que, malgré l'opinion de quelques auteurs, qui semblent ne pas vouloir admettre l'influence évidente de l'excitation duodénale ainsi produite sur la sécrétion biliaire, celle-ci ne peut faire aucun doute.

Il est du reste à remarquer que cette influence cesse moins rapidement pour la bile que pour le suc pancréatique, une demi-heure environ pour la première, vingt minutes pour le second.

Nous avons pratiqué chez un autre chien des ligatures échelonnées sur les différents segments de l'intestin; puis, pratiquant une fistule pancréatique, examiné les modifications de la sécrétion. Celles-ci varient suivant le segment de l'intestin où sont poussées les injections de la solution d'acide chlorhydrique; nous avons pu constater ainsi que si l'injection agissait encore faiblement dans la partie toute supérieure du jéjunum, elle n'existait plus du tout dans sa partie moyenne; elle n'était abondante et belle que quand l'injection était poussée dans le duodénum.

Nous avons ainsi obtenu une sécrétion dans le bout tout supérieur

du jéjunum; mais elle n'égale point la moitié de celle du duodénum. Cette sécrétion disparaît en descendant dans le jéjunum.

Nous avons obtenu, par l'injection dans la partie supérieure du jéjunum par exemple d'une solution d'HCl à 4,5 p. 1000, 12 gouttes en vingt minutes, tandis que la même injection poussée dans le duodénum procurait en vingt minutes 41 gouttes de suc pancréatique.

Ces faits ont pour nous une importance grande; ils nous laissent à penser que la bouche de gastro-entérostomie doit être située défavorablement dans une zone non active ou très peu active, et que seules les interventions qui maintiennent au chyme son cours normal et important à travers le duodénum nous paraissent logiques.

Il semble d'autant plus nécessaire de respecter la sécrétion pancréatique que son importance est plus considérable; et récemment encore Bayliss et Starling y découvraient un nouveau ferment, l'érepsine pancréatique, qui scinde les albumoses et les peptones, digère la fibrine et la caséine.

L'importance du duodénum se manifeste encore d'une autre façon.

Nous avons vu que l'action du suc pancréatique n'était efficace que grâce au suc entérique, que l'entérokinase se trouvait surtout dans la partie supérieure du tube digestif; l'étude de la sécrétion de suc intestinal, faite par MM. Delezenne et Frouin, nous montre qu'elle est toute sous la dépendance du duodénum.

Les expérimentateurs anciens n'avaient pu tirer des expériences, faites par isolement temporaire d'une anse intestinale, aucune conclusion.

Ceux qui ont expérimenté avec des fistules permanentes de Thiry sont arrivés à des résultats opposés, parce qu'ils se sont placés dans des conditions d'expérimentation tout à fait différentes.

Delezenne et Frouin font des fistules de Thiry longues de vingt centimètres immédiatement au-dessous du canal de Wirsung. Ils trouvent quatre à six heures après le repas dix à vingt centimètres cubes de suc et le recueillent par un entonnoir dont l'orifice repose sur la peau; on ne peut ainsi invoquer, pour cause de cette sécrétion, l'excitation directe de la muqueuse. Sur les animaux à jeun, ils ne trouvent aucune sécrétion.

Une fistule de Thiry de même longueur pratiquée au milieu du jéjunum ne fournit en trois ou quatre heures qu'un centimètre cube; une fistule iléale ne fournit rien.

L'on peut conclure de ces expériences intéressantes qu'il existe une sécrétion duodénale importante, en rapport avec la période d'activité digestive.

Sur un chien porteur de deux fistules duodénales de Thiry, M. Frouin fait l'expérience suivante : il injecte dans la deuxième fistule une solution d'HCl à 4 p. 1000 et provoque par cette injection une sécrétion dans la première anse fistulisée. Le 12 mars 1904, il relate, dans une note à la Société de Biologie, les résultats ainsi obtenus par lui. Il fait une première fistule longue de vingt-cinq centimètres à partir de l'ampoule de Vater, puis une deuxième avec les vingt-cinq centimètres immédiatement suivants.

L'animal mangeant à dix heures et demie du matin, l'on recueille le suc de deux heures à sept heures; et l'on constate que :

L'anse duodénale 1 sécrète 23 centimètres cubes de suc.

L'anse duodénale 2 sécrète 7 cc. 5 de suc.

Si le chien porteur de deux fistules duodénales de Thiry est laissé à jeun, l'on obtient en une heure une sécrétion spontanée qui est de 0 cc. 5 pour la première fistule, tandis qu'il n'y en a pas trace pour la seconde. Si alors l'on injecte 5 centimètres cubes de la solution d'HCl dans la deuxième fistule, l'on obtient après cinq minutes de contact et durant 30 minutes une sécrétion de 4 cc. 5 pour la première, tandis que l'on a seulement une sécrétion de 3 cc. 5 pour la deuxième. Si, après deux heures de repos, une nouvelle injection est poussée dans l'anse n° 2, l'on obtient, au bout de trente minutes, 7 centimètres cubes dans la première et 2 centimètres cubes dans la seconde.

Le suc entérique ainsi obtenu possède sur la sécrétion entérique même une influence nette. Si l'on injecte 50 centimètres cubes de ce suc dans une fistule de Thiry pratiquée à la partie toute supérieure du jéjunum, faiblement active comme nous venons de le voir par les expériences précédentes, l'on voit la sécrétion y monter de 3 centimètres cubes à 12 centimètres cubes.

Ces faits sont intéressants pour nous : *ils témoignent que la sécrétion du suc entérique subit les mêmes influences que celle du suc pancréatique, qu'elle s'effectue surtout dans la partie supérieure du duodénum, puis diminue rapidement jusqu'à la partie supérieure du jéjunum.*

Si, nous remémorant maintenant l'ensemble des faits énoncés

dans la première partie de ce chapitre, nous nous rappelons que les phénomènes de la digestion nécessitent l'action de plusieurs facteurs, que l'association de la bile, du suc pancréatique, du suc entérique confère à certains ferments toute leur activité, renforce celle des autres, les faits relatés dans la deuxième partie, *témoignent que la sécrétion de ces différents éléments est provoquée, sur le même terrain, par les mêmes causes, que leurs variations sont identiques sous l'influence des mêmes modifications expérimentales; et nous ne pouvons qu'être* étonnés de l'accord remarquable qui unit pour une activité commune ces éléments différents, accord dont l'origine est la présence du chyme acide dans le duodénum.

L'étude des phénomènes qui accompagnent ou provoquent le passage du chyme acide de l'estomac dans le duodénum n'a été élucidée que dans ces dernières années; elle acquiert étant donnés les faits précédents une grande importance.

L'on sait que la partie active de l'estomac est la région pylorique. Le reste de l'organe, véritable réservoir y laisse pénétrer progressivement par sa contraction lente les différentes parties de la masse alimentaire qu'il contient; là, après avoir subi un véritable brassage, la masse alimentaire chymifiée doit franchir le sphincter pylorique pour pénétrer dans le duodénum. L'on pensait jadis que la force des contractions stomacales réitérées provoquait l'ouverture du sphincter pylorique, forçait l'accès du duodénum. Les recherches modernes ont montré qu'il n'en était rien. Le duodénum ne se laisse pas impunément envahir.

Comme l'ont vu Hirsch et von Mering, dès qu'une partie du chyme lui arrive, un réflexe arrête la motricité stomacale et de plus ferme le pylore.

Serdjukow, élève de Pawlow, a, dans sa thèse de Saint-Pétersbourg en 1899, élucidé l'origine même de cette action; et Pawlow, dans son ouvrage *Travail des glandes digestives*, s'exprime sur ce sujet de la façon suivante :

« Si l'on verse d'une façon continue et en petites quantités une solution d'acide chlorhydrique ou de suc gastrique pur, par une fistule dans le duodénum, on peut ainsi retenir un temps illimité dans l'estomac une solution alcaline de soude qui y a été préalablement introduite.

« Si l'on verse au contraire dans le duodénum une solution alcaline

MM. Schmidt et Straburger, M. Gaulthier dans sa thèse récente, ont étudié ces faits.

La condition même de l'expérimentation étant de porter sur des matières connues il faut soumettre d'abord l'animal en expérience à un régime fort simple, consistant à lui faire ingérer une quantité de graisse connue.

Le dosage de la graisse dans les matières fécales est facile. En comparant la graisse des excreta avec la quantité de graisse ingérée, l'on pourra connaître l'utilisation qu'en a fait l'animal.

Normalement la moyenne d'absorption des graisses ingérées est de 95 p. 100; tous les auteurs sont d'accord pour admettre qu'au-dessous de ce chiffre il y a stéatorrhée.

L'examen chimique des fèces nous renseignera sur l'hypostéatolyse. L'on sait en effet que, sur 100 de matières grasses il y a 75 de graisses dédoublées : le dosage des résidus des graisses ingérées, la séparation de la graisse digérée d'avec les acides gras et les savons, produits non absorbés, montreront si la proportion de ces graisses est inférieure à la normale.

Adelman fut le premier expérimentateur qui pratiqua ces examens avec la rigueur nécessaire.

Il conclut de ses expériences que l'extirpation du pancréas diminue considérablement l'utilisation des graisses. Il faut faire remarquer toutefois que ce résultat est moins marqué pour les graisses émulsionnées. Les résultats de cet auteur ont été confirmés par ceux de Sandemeyer, Baldi.

Les expérimentateurs qui ont pratiqué, par des fistules permanentes, l'exclusion du suc pancréatique sont également arrivés à des conclusions analogues.

Dans ces conditions physiologiques anormales, M. Gaulthier trouve qu'il n'y a que 29 à 16 p. 100 de graisses utilisées et 11 à 23 p. 100 de graisses dédoublées.

Ces expériences sont intéressantes, puisqu'elles nous montrent les modifications apportées dans la digestion des graisses par l'absence du suc pancréatique; mais on peut leur objecter, en se souvenant de la physiologie normale, que la sécrétion biliaire s'effectue avec toute son intensité, le cours du chyme à travers le duodénum n'étant pas supprimé.

L'expérience suivante répétée par M. Gaulthier réalise les condi-

tions de la physiologie chirurgicale. Cet auteur, après avoir pratiqué une résection du pylore, fait une gastro-entérostomie. Le chien ainsi opéré n'utilise que 8 p. 100 des graisses.

Ces faits montrent que les graisses sont utilisées dans des proportions infimes, lorsque le chyme ne passe plus par le duodénum. Ils manifestent les conséquences de l'absence du suc pancréatique actif et de la diminution de la sécrétion biliaire.

La physiologie pathologique confirme donc la physiologie normale.

2° Résultat du déficit du suc pancréatique sur la digestion des albuminoïdes.

La physiologie nous a montré l'importance de la trypsine la complexité de son action qui nécessite l'intervention du suc pancréatique. L'absence de cet important ferment doit se traduire par des troubles profonds de la digestion albuminoïde. L'étude de cette question est particulièrement difficile, car nous n'avons en notre pouvoir que peu de moyens d'investigation. Normalement on ne trouve en effet dans les matières d'un animal ni albumine non digérée ni peptones, fait qui rend impossible l'établissement d'un rapport entre les cas normaux et pathologiques. Heureusement il est possible de connaître la quantité d'azote utilisée et l'on peut établir le rapport de l'Az fécal à l'Az ingéré, puisque Az fécal représente 5 à 6 p. 100 d'Az ingéré. Quand l'albumine alimentaire sera incomplètement absorbée, il y aura donc azotorrhée.

Adelman, expérimentant sur un chien auquel il ôte le pancréas, trouve que l'absorption de l'Az alimentaire n'est plus que de 44 à 54 p. 100 au lieu de 95 ou 96, chiffre normal comme nous venons de le voir. Rosenberg obtient les mêmes résultats par l'établissement d'une fistule pancréatique. Gaultier leur apporte une nouvelle confirmation, en trouvant dans les fèces de chiens porteurs d'une fistule 26 à 33 p. 100 d'Az.

Schmidt a recherché la présence de peptones dans les fèces de chiens fistulisés et a pu la déceler par la réaction du biuret.

Cet auteur a de plus remarqué que normalement le suc pancréatique digère la substance des noyaux cellulaires; or il a montré que l'on pouvait retrouver intacts ces noyaux dans les matières des animaux porteurs de fistules pancréatiques. La présence des noyaux cellulaires dans les débris de viande que con-

tiennent les fèces de ces animaux est donc la preuve du déficit du suc pancréatique.

3° Quant aux conséquences du déficit pancréatique sur les hydrates de carbone, elles sont sans importance et nous n'avons pas à y insister. Ce peu d'importance est dû aux suppléances qui s'établissent par des sucs salivaires.

Si nous joignons aux résultats des examens chimiques des fèces la constatation de l'acidité des fèces dans ces conditions et la diminution nette de la durée de la digestion, nous pouvons *conclure* :

Que la physiologie pathologique expérimentale montre des troubles de la digestion chez les animaux, dont les fonctions duodénales ne sont pas respectées. Ces troubles sont un défaut d'assimilation des graisses et des albuminoïdes, la neutralisation imparfaite du chyme.

La physiologie pathologique médicale nous enseigne que les lésions du pancréas ou des organes voisins, suffisantes pour provoquer l'abolition de la sécrétion pancréatique, s'accompagnent de troubles digestifs plus ou moins apparents.

En quittant le domaine de l'expérimentation, nous n'obtenons plus de renseignements aussi précis. Ce ne sont en effet que des renseignements incomplets d'observations prises sans but déterminé, d'observations où les techniques récentes d'exploration n'ont pu être appliquées.

Zeutsman a signalé de la stéatorrhée chez les malades, atteints d'affections pancréatiques. Fels eut l'occasion de faire une observation analogue, en voyant constamment une abondante stéatorrhée chez un malade diabétique, qui avait l'habitude de manger une grande quantité de lard. Frappé par cette constatation, Fels pratique la contre-épreuve; il fit prendre à son malade du pancréas de veau et constata la disparition de la stéatorrhée. L'autopsie du malade montra qu'il n'avait qu'un pancréas « minuscule ». Gaultier, qui a tenté dans sa thèse d'établir la symptomatologie des « dyspepsies duodénales », y place en première ligne la stéatorrhée.

L'observation a également fait remarquer la présence de débris musculaires, chez les malades atteints d'affections pancréatiques vérifiées par l'autopsie.

Ces faits nous permettent d'espérer que les moyens actuels d'étude, l'analyse du chimisme intestinal, apporteront, quand ils

seront communément pratiqués, de nouvelles preuves et justifieront d'une façon plus précise les conclusions qui résultent des observations de la physiologie médicale.

L'altération des fonctions digestives chez les malades atteints d'affections pancréatiques est apparente, malgré les suppléances qui peuvent s'établir; elle est due à l'absence du suc pancréatique et témoigne l'importance de ses ferments.

Physiologie pathologique chirurgicale.

Le gastro-entérostomie place la digestion intestinale dans des conditions identiques à celles que nous avons étudiées dans la physiologie pathologique. La gravité des affections stomacales pour lesquelles on l'a pratiquée permet de trouver ses résultats satisfaisants; cependant, ils ne sont pas aussi bons qu'on le pense; et nous voulons pour le moment étudier les modifications qu'elle apporte au chimisme de la digestion. Les observations sont, comme nous l'avons déjà laissé supposer, pauvres sur ce sujet. La satisfaction qui résulte pour le chirurgien de résultats immédiats heureux, l'ignorance de l'importance physiologique du duodénum et des méthodes d'exploration du chimisme intestinal, en sont probablement la cause.

Nous avons consulté les observations des thèses de Guedj, de Leroy, les travaux de Soupault et Hartmann, de Dunin, de de Grundzach et Mintz, de Doyen, de Fischer, Rosenheim, Hayem. L'on peut y voir qu'un assez grand nombre de gastro-entérostomisés présentent des diarrhées abondantes, sur lesquelles M. le professeur Terrier, notre honoré maître, a appelé depuis longtemps l'attention. Nous les avons constatées chez les malades gastro-entérostomisés que nous avons vus; dans les premiers jours de janvier, nous l'avons rencontrée chez deux malades opérés, dans le service de M. le Dr Tuffier, notre maître, l'un par M. le Dr Robinean l'autre par M. Tuffier. Ces malades présentent, plusieurs mois après l'opération, des diarrhées s'accompagnant de douleurs intestinales. Nous sommes persuadé que ces faits paraîtront encore plus fréquents quand on les recherchera systématiquement.

Hinsheimer a constaté que ces diarrhées étaient graisseuses; mais il s'agit là d'une observation superficielle, et l'examen plus approfondi n'a pas été fait.

Nous avons commencé, avec notre collègue M. Claret, à rechercher par l'analyse chimique les résultats de la digestion chez les gastro-entérostomisés et chez les pylorectomisés; malheureusement la nécessité d'une technique qui est peu chirurgicale, la recherche de malades qui veuillent bien séjourner à l'hôpital sans motifs apparents, font que nous ne pouvons encore en donner des résultats suffisamment nombreux; toutefois nous avons trouvé une diminution grande de l'absorption des graisses chez les deux malades, dont nous avons précédemment parlé. Les résultats exacts de l'un peuvent être entachés d'erreurs, à cause du mélange des matières résultant du repas d'épreuve et des matières antérieures que le jeûne de douze heures ne suffit pas à faire évacuer : nous n'en parlerons pas.

Les résultats pour le second malade sont à l'abri de cette critique; ils sont les suivants :

Notre malade ayant pris le repas d'épreuve suivant :

Pain 100 grammes = 0 gr. 46 graisse.

Bœuf 60 grammes = 3 gr. 24 grasise.

Beurre 300 grammes = 24 gr. 93 graisse.

Lait 500 grammes = 18 gr. 00 graisse.

Pommes de terre 100 grammes = 0 gr. 08 graisse.

A absorbé globalement 46 grammes 71 de graisse. Nous en avons retrouvé 7 gr. 78 dans 364 gr. de fèces; ce qui fait 32,4 p. 100 de graisse non absorbée. Ce chiffre est considérable, comparativement à la normale.

Kelling, Rosenheim, ont signalé chez les gastro-entérostomisés la digestion imparfaite du blanc d'œuf. Ces faits montrent :

Que la digestion intestinale des gastro-entérostomisés ne redevient pas normale;

Qu'il y a un défaut dans l'absorption alimentaire.

Ils montrent que le duodénum lieu d'origine de la sécrétion pancréatique ne doit pas être exclu chirurgicalement, et partant physiologiquement, du cycle alimentaire.

La physiologie nous a enseigné que le duodénum, pour régler par lui-même les excitations que lui apportent le chyme acide, possède un pouvoir important sur la motricité stomacale. La gastro-entérostomie, qui est actuellement l'intervention presque uniquement usitée dans les affections stomacales, vise la restauration rapide de la motricité et la reconstitution de l'état physiologique de l'estomac;

or, comme elle pratique l'exclusion du duodénum, ses résultats ne doivent pas être sur ce point plus satisfaisants que pour le chimisme intestinal.

Nous avons reporté ici l'étude expérimentale de ces phénomènes moteurs, parce que les conclusions que nous devons en tirer s'appliquent d'une façon immédiate à la physiologie pathologique de la gastro-entérostomie et l'expliquent.

Kelling, dans les Archives de Langenbeck, a étudié ces faits intéressants. L'on pratique sur un chien une gastro-entérostomie antérieure et l'on maintient la bouche ainsi créée largement ouverte par le passage d'un tube en caoutchouc que l'on suture à l'estomac et au jéjunum. L'on fait à 12 centimètres au-dessous du pylore une fistule duodénale ; l'on en fait une seconde sur le jéjunum à quelques centimètres de la bouche de gastro-entérostomie. L'animal étant ainsi préparé et ses fistules étant fermées par des bouchons métalliques, on lui injecte dans l'estomac 200 centimètres cubes d'eau colorée par du carmin. Si l'on ouvre une demi-heure après les fistules oblitérées artificiellement, l'on constate que la fistule duodénale donne 100 centimètres cubes d'eau, tandis que la jéjunale n'en donne que 5. Si l'on attend un peu plus longtemps pour ouvrir les canules les proportions demeurent les mêmes pour une quantité plus grande du liquide retiré. Le chien étant ensuite sacrifié, l'on constate après avoir rempli d'eau son estomac, qu'il se vide également par la bouche de gastro-entérostomie et par le pylore. Ces faits me semblent s'expliquer assez facilement; ils sont la conséquence de la physiologie normale que nous venons d'étudier. Nous avons vu en effet que l'orifice véritablement physiologique de l'estomac est le pylore, car c'est vers lui, pour ainsi dire, que converge la contraction stomacale. L'on pourrait objecter que dans l'expérience relatée le liquide injecté en petite quantité a gagné le point le plus déclive et s'est accumulé derrière le pylore; mais alors, quand on met dans cet estomac une plus grande quantité de liquide, il devrait s'écouler plus abondamment par la bouche de gastro-entérostomie que dans le premier cas. Si le liquide n'obéissait qu'à des lois physiques, il devrait s'évacuer de même qu'après la mort de l'animal. Nous pensons que la contraction en se faisant chasse le liquide vers le pylore, porte naturelle, et oblitère la bouche de gastro-entérostomie, soit parce que le tube de caoutchouc qui la maintient ouverte ne peut lui

résister, soit, et je crois cette dernière hypothèse plus vraisemblable, parce que la muqueuse mobile de l'organe vient oblitérer en la voilant la lumière de la bouche.

Cette hypothèse me paraît également s'appliquer à l'expérience suivante. L'on fait à un chien une gastro-entérostomie en Y, suivant la méthode de Roux. L'on pratique ensuite une fistule au milieu du duodénum et une autre fistule entre la gastro et l'entéro-anastomose. Quelques jours après l'opération, le chien prend 500 grammes de petit-lait et l'on obtient dans 15 minutes 35 grammes de liquide par le duodénum, 4 grammes par le jéjunum. L'autopsie du chien a montré que la bouche était ouverte et l'eau s'écoula facilement par elle. L'influence du duodénum sur le rôle du pylore et de la motricité stomacale est également attestée par les faits suivants.

L'on fait une gastro-entérostomie à un chien après lui avoir sectionné et lié le duodénum; ce chien meurt d'inanition. Dans ce cas, le pylore étant ouvert, le chyme s'est accumulé dans le duodénum fermé. L'excitation, dont sa présence dans cet organe est l'origine, invite le pylore à se fermer; elle provoque également l'arrêt des contractions stomacales. Cependant l'autopsie du chien fait constater que l'eau s'écoule par la bouche de gastro-entérostomie.

Ces faits sont un témoignage nouveau de l'importance du duodénum pour l'accomplissement de la motricité stomacale; ils sont la confirmation de la physiologie normale.

Si la bouche de gastro-entérostomie ne fonctionne pas bien souvent dans les sténoses incomplètes, son utilité n'est que transitoire. Dans les cas de rétention stomacale, la gastro-entérostomie fait un drainage forcé et met l'estomac au repos; mais, dès que la sténose est devenue moins étroite, soit par diminution de phénomènes inflammatoires, soit par cessation momentanée ou non de la contracture pylorique, la bouche de gastro-entérostomie ne doit plus fonctionner. Ces faits expliquent probablement un certain nombre des cas où les fonctions digestives ont paru totalement rétablies après gastro-entérostomie. Cette hypothèse, qui n'est que la déduction des faits observés grâce à l'expérimentation, semble recevoir une confirmation par ce fait que l'on a trouvé dans un certain nombre de cas le rétrécissement d'une ancienne bouche de gastro-entérostomie et un pylore suffisamment perméable.

La conclusion de ces faits est :

Qu'une bouche de gastro-entérostomie ne fonctionne pas ou fonctionne d'une façon insuffisante quand le pylore, chemin normal, est ouvert ou partiellement rétréci seulement;

Que le duodénum règle la motricité stomacale, ainsi que celle du sphincter pylorique même, et qu'il assure par cette action l'évacuation physiologique de l'estomac.

Les auteurs qui ont voulu assimiler la bouche de gastro-entérostomie à un nouveau pylore ont invoqué la continence de la bouche et ont pensé qu'elle était due à l'organisation d'un véritable sphincter. La grande majorité des auteurs n'a jamais pu constater la présence de ce dernier; et l'expérimentation a prouvé qu'il n'existait pas. Il est vraisemblable que les rares observations qui la mentionnent ont eu, comme sujet, un estomac à la paroi un peu épaisse dont les fibres musculaires s'étaient tassées par la réaction que crée autour d'elle la bouche. En tout cas dans aucune circonstance l'on ne peut parler de sphincter, surtout quand l'autre terme de la comparaison est le pylore. Le deuxième fait sur lequel se sont appuyés les observateurs est la possibilité que l'on a d'insuffler l'estomac des gastro-entérostomisés. Cette possibilité est d'abord loin d'être constante; de plus elle est toujours imparfaite. Il passe une certaine quantité de gaz dans l'intestin comme en témoignent les gargouillements intestinaux et la quantité d'air moins grande que l'on peut retirer immédiatement après.

L'étude des phénomènes moteurs après la gastro-entérostomie montre également les troubles de la motilité stomacale. La grande majorité des observateurs constate que la capacité stomacale revient rarement à la normale. Il existe de plus une stase gastrique consécutive, et, si normalement l'estomac doit être vide au bout d'une heure ou une heure et demie, l'on trouve à ce moment après la gastro-entérostomie une quantité de liquide parfois grande, toujours appréciable.

La portion véritablement active de l'estomac est, comme nous le savons, la région pylorique. Ses contractions convergent vers le pylore. La bouche de gastro-entérostomie est placée dans une partie peu active; souvent elle est de plus en un point mal déclive. Elle joue dans les cas de sténose complète le rôle d'anus iliaque dans l'occlusion intestinale. Elle laisse alors passer les liquides et les gaz introduits en quantité suffisante pour forcer la résistance des

tuniques stomacales. Lorsque leur plus grande part a été ainsi évacuée, les reliquats de ces masses ingérées ou les liquides produits par une hypersécrétion ne sont plus suffisants pour vaincre la résistance opposée : il en résulte une stase plus ou moins abondante. Consécutivement les lésions ayant diminué, la contracture ayant disparu, le pylore redevient le chemin normal de l'alimentation : ces faits répondent aux sténoses expérimentales incomplètes ou momentanément complètes que nous avons vues.

Le péristaltisme de l'intestin, les borborygmes que l'on observe chez un grand nombre de gastro-entérostomisés, les éructations dues souvent au reflux des gaz intestinaux à travers la bouche opératoire sont les conséquences forcées des conditions physiologiques anormales où se trouve l'estomac. Ils semblent expliqués par l'expérimentation.

L'étude de ces faits nous autorise les conclusions suivantes :

Le duodénum, en réglant les mouvements du pylore et les contractions de la région active de l'estomac, commande l'évacuation progressive, mais complète de cet organe.

De lui dépendent le séjour des aliments dans l'estomac, puis leur évacuation dans l'intestin.

La bouche de gastro-entérostomie ne peut fonctionner qu'en remplissant dans les sténoses complètes le rôle d'anus iliaque.

Dans les sténoses incomplètes, le cours de l'alimentation se rétablit par le pylore, après cessation des phénomènes inflammatoires ou spasmodiques : ce qui le rend à nouveau perméable.

(*A suivre.*)

REVUE DES SOCIÉTÉS SAVANTES

SOCIÉTÉ DE CHIRURGIE

Du 21 novembre au 12 décembre 1906.

Pronostic des fractures bimalléolaires (Suite de la discussion).

M. Lucas-Championnière soutient depuis bien des années que les chirurgiens se font d'extraordinaires illusions sur l'efficacité de leur intervention pour la réduction absolue des fractures. Pour les fractures voisines de l'articulation tibio-tarsienne, le fait que le sujet marche avec un membre souple, sans difficulté, sans raccourcissement bien apparent, ne signifie pas que la réduction a été parfaite. Pour que le résultat soit bon, il suffit que l'axe de la jambe soit bien conservé, que la souplesse articulaire n'ait pas été perdue, et que l'appui du membre reste normal. Le bien fondé de cette opinion déjà ancienne de M. Lucas-Championnière a été démontré depuis par les radiographies. Pour obtenir un bon résultat, il est nécessaire, dans les cas difficiles, d'opérer la réduction sous chloroforme; et, quand il s'agit d'alcooliques, M. Lucas-Championnière n'hésite pas à leur faire faire au réveil une injection de morphine. Malgré toutes ces précautions, il lui est arrivé d'échouer; c'est qu'il y a des cas tellement difficiles qu'ils restent au-dessus des ressources de tous les procédés possibles.

Quant aux déformations secondaires, qui se produisent au niveau du cal chez les malades régulièrement traités et constatés guéris et consolidés régulièrement à la fin du traitement, M. Lucas-Championnière les a constatées, non seulement pour les fractures du cou-de-pied, mais le cal, qui paraissait solide, subit une torsion qui amène des déformations du membre. Il est difficile de dire dans quelles conditions ces accidents se produisent; M. Lucas-Championnière n'est pas éloigné d'attribuer ce manque de solidité du cal à une immobilisation prolongée.

M. Schwartz divise les fractures bimalléolaires en : 1° fractures bimalléolaires sans ou avec très peu de déplacement en abduction; 2° fractures avec abduction du pied, saillie du fragment malléolaire interne en masse, avec ou sans issue de ce fragment; 3° fractures où le déplacement essentiel consiste en un transport du pied en masse en arrière, une luxation proprement dite; 4° fractures présentant un ou plusieurs des déplacements, et compliquées d'une dislocation tibio-péronienne avec ou sans arrachement d'un fragment du tibia. Les deux premières variétés se réduisent facilement; il n'en est pas de même des deux autres. Trois principes doivent guider dans leur traitement; 1° réduire le plus tôt possible et

employer au besoin le chloroforme; 2° laisser l'appareil en place au moins quarante ou cinquante jours, en surveillant bien son exacte adaptation; 3° ne commencer la mobilisation et le massage que quand la consolidation est bien complète.

M. Berger envisage successivement la fracture bimalléolaire proprement dite et la fracture de Dupuytren.

La première ne s'accompagne que de peu de déplacement : un peu d'élargissement de la mortaise dans les cas les plus mauvais. Les déplacements tardifs ne peuvent guère non plus dépasser ce degré de déformation dans la majorité des cas. M. Berger a cependant observé dans un cas une déviation du pied en arrière telle qu'on l'observe dans la fracture de Dupuytren. Le résultat de ce déplacement est que la partie astragalienne ne correspond plus au plateau tibial lui-même, mais à son bord postérieur. De là un état d'équilibre instable et la nécessité de la contraction des muscles pour fixer le membre, et définitivement fatigue musculaire et impotence fonctionnelle.

Pour les fractures consécutives à la fracture de Dupuytren, M. Berger distingue trois degrés : le premier est la consolidation vicieuse, avec déformation due à la persistance primitive du déplacement qui n'a jamais été réduit. Le second résulte de la reproduction de déplacement qui avait été réduit, dans les appareils eux-mêmes où l'on cherche à en obtenir la contention; ce sont les déplacements secondaires. Dans le troisième degré, la consolidation s'est faite en bonne forme, et c'est ultérieurement, dans les essais de marche, que l'on voit le déplacement se produire.

Le second mode est de beaucoup le plus fréquent; il est presque la règle, car la contention d'une fracture de Dupuytren par un appareil inamovible, aussitôt appliquée après une réduction primitive de la fracture, même sous le chloroforme, peut être considérée comme un leurre. M. Berger a renoncé à cette pratique, et il n'applique plus le plâtre qu'au bout de plusieurs jours, après que des séances quotidiennes de réduction, suivies de l'application d'un appareil de Scultet, ont rendu de moins en moins marquée la tendance au déplacement et la contention de plus en plus parfaite. — M. Berger pense que les déplacements, que l'on croit tardifs, ne sont le plus souvent que des déplacements secondaires inobservés, méconnus au moment où l'on sort du plâtre un membre encore œdématié, engagé, dont les saillies osseuses disparaissent au milieu de l'épaississement des parties molles. Les déplacements tardifs existent néanmoins; mais ils ne sont pas particuliers aux fractures des chevilles; on les observe plus encore dans les fractures obliques de jambe et dans les fractures du fémur. Ils sont dus à ce que le membre consolidé n'est pas encore solide et cède sous le poids du corps. Il faut en conclure que la surveillance des chirurgiens doit se prolonger bien au delà du terme, où, suivant les données classiques, la consolidation de la fracture semblait un fait accompli.

M. Demoulin s'est reporté au mémoire original de Dupuytren sur les fractures de l'extrémité inférieure du péroné et montre que ce chirurgien décrit d'abord un type simple, à symptomatologie bien définie, devenue

classique depuis lors, et caractérisée par une fracture du péroné siégeant à moins de trois pouces au-dessus de la malléole externe et accompagnée soit d'arrachement de la malléole interne à sa base, soit d'arrachement du sommet de la malléole, soit simplement de rupture des ligaments latéraux internes. Cette fracture est pour M. Demoulin d'un pronostic favorable; et il n'a jamais observé, dans cette fracture, une déviation secondaire du pied par affaissement du cal. Mais Dupuytren fait suivre la description de ce type simple d'un chapitre sur les complications de la fracture du péroné; et il insiste particulièrement sur une complication qui lui paraît importante, la fracture de l'extrémité inférieure du tibia. Cette fracture, que les auteurs classiques négligent, M. Demoulin est certain de l'avoir reconnue chez deux malades, qu'il a eu à examiner pour des fractures de Dupuytren vicieusement consolidées. Il a été frappé, dans ces deux cas, par l'hyperostose énorme de l'extrémité inférieure du tibia, et les radiographies montraient un bloc osseux considérable comblant l'espace interosseux.

M. Demoulin a été frappé, dans l'examen des fractures anciennes de Dupuytren, de ce fait que la raideur de l'articulation tibio-tarsienne était très modérée, tandis que les mouvements d'adduction et d'abduction du pied étaient à peu près complètement abolis. Or, c'est dans les articulations calcanéo-astragaliennes et médio-tarsiennes que ces mouvements s'exécutent. Il est logique d'admettre que ces articulations subissent, au moment de la fracture, une entorse suivie d'arthrite traumatique qui les enraidit.

M. Demoulin signale également, sans y insister, les lésions des os du tarse qui peuvent accompagner la fracture de Dupuytren, et appelle particulièrement l'attention sur la diastase de l'articulation tibio-péronière inférieure, souvent minime dans la fracture de Dupuytren, mais parfois aussi très considérable, si prononcée même que le bord externe de la partie astragalienne, et parfois sa surface entière se logent dans l'écartement du tibia et du péroné. Le déplacement du pied est dans ce cas souvent irréductible, quoi qu'on fasse.

En ce qui concerne le traitement des fractures de Dupuytren vicieusement consolidées, M. Demoulin estime que l'ostéotomie et la résection tibio-tarsienne ont chacune leurs indications spéciales. Quand il s'agit d'une fracture consolidée avec un certain degré de valeur, mais avec une mobilité suffisante de l'articulation tibio-tarsienne, l'ostéotomie du péroné, accompagnée ou non de l'ostéotomie cunéiforme du cal tibial, peut suffire. Mais, si l'on doit remédier en même temps à une luxation du pied en arrière ou à une ankylose plus ou moins serrée de l'articulation tibio-tarsienne ou à des lésions de l'astragale, la résection tibio-tarsienne s'impose.

M. Kirmisson, en compulsant ses notes sur les malades de la consultation orthopédique de l'Hôtel-Dieu, en trouve quinze relatives aux fractures de Dupuytren. Chez douze de ces malades, le pied est déjeté plus ou moins complètement en dehors, en valgus, avec une saillie anormale de la malléole interne. Chez un des malades, le pied est reporté en arrière et en dehors, le talon est saillant, l'avant-pied raccourci, les orteils sont rétractés en

griffes. Chez deux des malades, il existe une ankylose complète de l'articulation tibio-tarsienne. Trois fois on est intervenu pour parer aux inconvénients de la déviation du pied au dehors. Dans deux cas on a eu recours à la résection tibio-tarsienne, le résultat a été excellent; dans le troisième cas, on a pratiqué l'ostéotomie au niveau de la fracture, le résultat est mauvais.

M. Félizet estime que les déformations des fractures malléolaires sont des déformations primitives et le résultat d'une insuffisance de réduction au moment de l'accident. Cette réduction devrait être considérée comme une véritable opération, nécessitant les mêmes soins, la même minutie qu'une opération sanglante, et exigeant toujours l'intervention de l'anesthésie générale.

M. Reynier pense également que le résultat définitif de la fracture de Dupuytren dépend de la réduction plus ou moins correcte obtenue primitivement. Cette correction n'a pas besoin d'être absolue au sens anatomique du mot pour que le fonctionnement du membre soit bon; il suffit que l'articulation tibio-tarsienne soit souple et que l'axe de la jambe et celui du pied aient leurs rapports normaux. Cette réduction se heurte parfois à de grosses difficultés, et l'anesthésie chloroformique est souvent de rigueur. Mais elle est obtenue d'autant plus facilement qu'on la pratique plus tôt. Aussi M. Reynier est-il partisan de la réduction immédiate, suivie aussitôt de l'application d'un plâtre pour assurer la contention. La confection de ce plâtre nécessite de très grands soins; et il est indispensable que le chirurgien lui-même maintienne la réduction jusqu'à dessiccation complète du plâtre. Cet appareil lui-même doit être surveillé attentivement et remplacé aussitôt qu'il a été reconnu au lit jusqu'à consolidation complète. Trop souvent les malades se lèvent et marchent trop tôt, avec un cal incomplètement consolidé. C'est à ce fait qu'il faut attribuer mainte déviation secondaire et ces hyperostoses des malléoles, qui sont la manifestation d'un travail d'ostéite non encore éteint.

Pour le traitement des fractures de Dupuytren vicieusement consolidées M. Reynier est partisan de l'ostéotomie, qui lui a toujours donné d'excellents résultats.

M. Sieur invoque, pour expliquer la déviation secondaire que l'on observe à la suite des fractures du cou-de-pied, deux ordres de causes : 1° une altération des muscles et des ligaments, qui les empêche de remplir leur rôle de soutien; 2° l'existence d'un cal souvent irrégulier, en raison d'un défaut de réduction et qui, mal nourri, reste longtemps malléable et s'écrase sous le poids du corps ou s'étire sous l'effort d'une traction. Il est difficile d'assigner une limite à cette malléabilité du cal; mais, comme la disparition des troubles trophiques musculaires demande souvent cinq à six mois, il est permis d'admettre que celles qui se passent du côté du cal ne durent pas moins longtemps. Pour ne pas maintenir le malade au lit pendant un temps si prolongé, il faut recourir à l'emploi momentané d'appareils orthopédiques, chargés de maintenir la réduction et de soutenir le poids du corps jusqu'à ce que le cal ait acquis une résistance suffisante.

M. Walther ne s'occupe que des fractures bimalléolaires par adduction et par abduction, et discute successivement : 1° la difficulté et l'impossibilité de la réduction primitive; 2° la difficulté de la contention jusqu'à la consolidation; 3° la déviation tardive après la consolidation.

L'étude des radiographies montre l'impossibilité pour certaines fractures d'une réduction parfaite. Mais M. Walther pense que, précisément pour les fractures bimalléolaires, cette réduction est possible dans la grande majorité des cas; seulement elle ne peut être complète qu'à condition d'être précoce. Lorsqu'elle présente quelque difficulté M. Walther recourt à l'anesthésie chloroformique; dans plusieurs cas, il a employé la scopolamine qui a l'avantage de diminuer la sensibilité, de permettre, quand l'anesthésie chloroformique est nécessaire, l'emploi des quantités minimes de chloroforme et de supprimer les mouvements désordonnés de la période d'excitation.

Comme appareil de contention, M. Walther se sert de l'appareil plâtré à attelle postérieure et à étrier, qu'il applique immédiatement et qu'il renouvelle au bout de quelques jours, quand le gonflement du membre a disparu. Pour maintenir la réduction pendant toute la durée de la dessiccation du plâtre, il est nécessaire d'appliquer pendant vingt-quatre heures une attelle qui s'oppose à toute déformation de l'appareil. La durée de la contention doit, pour les cas graves, être d'au moins cinquante à soixante jours; on ne doit permettre aux malades de se lever qu'après avoir vérifié à plusieurs reprises la solidité du cal et en particulier l'absence de toute élasticité des malléoles.

M. Walther est convaincu que la plupart des déviations tardives sont dues à ce que l'appareil a été levé, avant que la solidité du cal fût complète. Si des déviations sont possibles alors que le cal est résistant, M. Walter les considère comme tout à fait exceptionnelles.

M. Quénu. — *Fracture de Maisonneuve (fracture dite par diastase).*

La fracture par diastase, décrite en 1840 par Maisonneuve, est une variété de fracture du péroné, dans laquelle cet os ne se brise qu'après que la rotation de l'astragale en dehors a écarté les deux malléoles l'une de l'autre, en les laissant intactes, mais après avoir arraché tous les ligaments tibio-péroniens. L'os se brise, non directement au-dessus des ligaments de l'articulation tibio-péronière, mais au quart supérieur. M. Quénu pense que cette fracture n'a pas assez attiré l'attention. La diastase n'accompagne pas seulement la fracture du quart supérieur du péroné, mais aussi, dans des proportions plus considérables qu'on ne pense, les fractures de l'extrémité inférieure. M. Quénu montre des radiographies de la fracture type de Maisonneuve; elles montrent un écartement de plus de 1 centimètre entre les surfaces tibio-péronières inférieures. De petits ostéomes interposés entre les deux os accusent le décollement du périoste tibial; le tibia est comme luxé en dedans et l'astragale répond à peine à la moitié externe du plateau tibial. La fracture du péroné est nettement oblique, le trait commençant à peine à deux centimètres de la tête péronière et descendant obliquement

de dedans en dehors et de haut en bas. Le malade, atteint de cette fracture, marchait mal et a dû subir une intervention.

M. Routier a publié jadis plusieurs observations de cette fracture, qui est rare. Ces fractures ont bien guéri par de simples appareils qui ramenaient la malléole péronière au contact du tibia.

M. Potherat a observé un fait de cette nature, qui a guéri fort bien par l'application d'un simple appareil.

M. Sieur a observé deux cas de fracture de Maisonneuve, produits tous deux au cours d'exercices de voltige. Les deux malades ont guéri à la suite d'un traitement par les bains, le massage, et la contention du cou-de-pied.

M. Faure. — *Le traitement du cancer du col de l'utérus par l'hystérectomie abdominale.*

Depuis le mois d'avril 1896, date à laquelle il a fait sa première hystérectomie abdominale pour cancer, M. Faure a fait quarante opérations de ce genre. Mais sa technique a varié au cours de cette période. D'abord incertaine et irrégulière, elle est devenue au début de 1902 la méthode décrite par Wertheim; depuis le commencement de 1906, M. Faure a abandonné la méthode de Wertheim pour la méthode abdomino-vaginale. Ces trois périodes ont donné des mortalités opératives différentes; la première comprend 15 cas avec 9 morts, soit 60 p. 100; la seconde comprend 18 cas avec 6 morts, soit 33 p. 100; la troisième comprend 7 cas avec 1 mort, soit 14 p. 100. — Il reste 24 malades qui ont survécu et qui peuvent servir à établir l'efficacité de l'intervention. Sur ces 24 malades il faut en éliminer 6 qui sont opérés depuis moins de 6 mois; des 18 qui restent, 6 appartiennent à la première période et 12 à la seconde. Les 6 malades de la première série ont donné une malade perdue de vue, 3 récidives rapides, 1 récidive au bout de 6 ans, 1 guérison datant de 7 ans et 7 mois. La seconde série se décompose ainsi : 1 malade dont on n'a pu retrouver la trace, 1 récidive rapide, 1 récidive au bout de 23 mois, et 9 guérisons datant depuis 1 an et 2 mois jusqu'à 4 ans et 6 mois. Si l'on envisage spécialement la seconde série, on voit que, sur 12 malades, il y a 9 guérisons; et chez toutes ces malades il s'agissait de lésions plus ou moins avancées, parfois même jugées inopérables par ailleurs. Ces résultats sont donc extrêmement encourageants.

M. Delbet a retrouvé ces jours-ci en excellente santé une dame qu'il avait opérée il y a dix ans pour un cancer du col vérifié histologiquement. Et pourtant il n'avait fait qu'une amputation haute du col et il s'agissait d'une femme jeune!

M. Donnet (de Limoges). — *Hypospadias péno-scrotal. Opération à lambeau préputial.*

Rapport de M. Tuffier.

M. Donnet propose le procédé opératoire suivant, qu'il n'a pas encore exécuté sur le vivant : la taille en lambeau circulaire préputial de telle sorte qu'il reste adhérent par le frein et que sa nutrition soit assurée par

l'artère du filet. Ce lambeau serait ensuite dédoublé, de façon à présenter deux surfaces : l'une muco-cutanée, l'autre cruentée. Ce lambeau, étalé sur une sonde n° 15, surface muco-cutanée en dedans, surface cruentée en dehors, fixé sur quelques points de suture, formait une sorte de manchon, qui, introduit à travers une sorte de tunellisation de la verge et du gland, constituerait un canal urétral. Ce procédé aurait les avantages suivants : réfection de tout le canal en un seul temps; chances très grandes d'écarter les fistules au niveau de la plaie postérieure; absence de poils au niveau du nouveau canal.

M. Duval. — *Cholédocotomie pour une angiocholite, due à la rupture d'un kyste hydatique dans les voies biliaires.*

Rapport de M. Quénu.

Il s'agit d'une femme de cinquante-six ans, qui fut prise de crises excessivement douloureuses allant jusqu'à la syncope, et qui s'accompagnèrent de jaunisse. A la suite d'une de ces crises apparut la fièvre, qui se traduisit par des frissons et une élévation thermique oscillant entre 39 et 40 degrés. Le tableau clinique était celui d'une angiocholite aiguë. M. Duval en institua immédiatement le traitement rationnel, en pratiquant l'hépatico-cholédocotomie de Kehr. L'ouverture de la vésicule et l'exploration des autres voies biliaires ne révèlent aucune lithiase. Une détente complète suivit cette intervention; puis, le cinquième jour, les accidents fébriles reparurent en même temps que la bile cessait de couler par le drain. Une aspiration opérée par ce drain avec une seringue de Guyon détermina tout d'un coup l'issue d'un mélange de bile et de membranes flétries. A partir de ce moment, la guérison suivit un cours régulier; il sortit des membranes pendant trois semaines; puis la fistule biliaire se ferma d'elle-même.

A l'occasion de cette observation, M. Quénu fait une étude de toutes les observations publiées, et, concernant la rupture des kystes hydatiques dans les voies biliaires, en y ajoutant une observation personnelle. Cette étude montre tout d'abord la grande gravité de cette complication, car les malades non opérés ont presque tous succombé. La guérison spontanée par l'évacuation intestinale des vésicules flétries est possible, mais tout à fait exceptionnelle. Les malades peuvent mourir subitement au moment de la pénétration du kyste dans les voies biliaires; le plus souvent la mort est le fait d'une angiocholite aiguë consécutive et survient au bout d'un temps variable, de cinq semaines dans certains cas.

M. Quénu se demande si le diagnostic de cet accident est possible, et il conclut à l'affirmation; ce diagnostic s'appuie essentiellement sur la brusquerie des accidents, leur intensité précoce, et la rapidité de leur évolution.

Quant au traitement, M. Quénu le formule de la façon suivante. Lorsqu'on intervient pour des accidents analogues à ceux que produisent les calculs biliaires, l'action chirurgicale peut se limiter à la vésicule biliaire ou s'étendre à la voie principale. Elle pourra se limiter à la vésicule biliaire, lorsque les symptômes observés cliniquement auront été uniquement ceux d'une lithiase vésiculaire avec fièvre temporaire et ictère

passager; lorsque au moment de l'intervention il n'y aura ni fièvre, ni jaunisse; lorsque enfin l'exploration montrera que la poche avoisine nettement la vésicule ou se confond avec elle. Lorsqu'on intervient pour des accidents d'angiocholite, qu'ils aient éclaté d'emblée ou qu'ils aient suivi le syndrome propre à une lithiase vésiculaire, qu'il y ait ou non, au cours l'opération, constatation de kyste, l'indication primordiale est d'ouvrir largement la voie principale.

M. Bazy. — *Cancer du côlon transverse. Extirpation en quatre séances opératoires. Guérison.*

M. Bazy rapporte l'observation d'une femme de cinquante-sept ans, atteinte de cancer du côlon transverse, et chez laquelle il dut, en raison de l'état de dystrophie de la malade, pratiquer l'extirpation de la lésion en plusieurs temps. Dans une séance, il pratiqua l'extériorisation de la tumeur, en l'attirant au dehors avec une quantité suffisante d'intestin. Dans une seconde séance, qui eut lieu dix jours après, il coupe la tumeur et l'intestin au ras de la peau : ce qui amène la formation d'un anus contre nature avec deux orifices : celui du bout cæcal, celui du bout rectal accolés sur une certaine étendue et séparés par un éperon. Dans une troisième séance, il établit une communication facile entre ces deux bouts par la section de l'éperon. Enfin, dans une quatrième séance, il fit une fermeture de l'orifice intestino-cutané. Ces différentes interventions furent échelonnées sur un espace de temps de six mois, au bout desquels la malade était complètement guérie.

M. Auvray. — *Volumineux kyste de l'utérus. Hystérectomie subtotale. Guérison.*

Il s'agit d'une malade de quarante ans, vierge, chez laquelle on avait fait depuis plusieurs années le diagnostic de kyste de l'ovaire, et qui ne consentit à se faire opérer que quand le ventre eut pris un développement considérable. Au cours de l'intervention, M. Auvray trouve un énorme kyste, à contenu séreux et adhérent de toute part au péritoine pariétal et aux viscères abdominaux. Après avoir réussi avec beaucoup de difficultés à libérer ces adhérences, il constate avec surprise que les annexes étaient normales des deux côtés et que le kyste s'implantait par une large base sur le fond de l'utérus. Il pratique l'hystérectomie subtotale; et la malade guérit. L'examen histologique, pratiqué par le professeur Cornil, montra qu'on avait eu affaire à une tumeur sarcomateuse devenue kystique.

M. Monod annonce que l'examen histologique de l'utérus, du kyste qu'il a présenté récemment à la Société, a été faite et en a également révélé la nature sarcomateuse.

M. Mauclaire rappelle qu'il a lui aussi présenté récemment une pièce de sarcome kystique développé sur le fond de l'utérus et qui avait été pris pour un kyste de l'ovaire.

M. Delbet ne voudrait pas que ces différentes présentations donnassent l'impression que tous les kystes de l'utérus sont des sarcomes kystiques. Il

a lui-même opéré de ces kystes, qui n'étaient que des fibromes ayant subi la dégénérescence kystique.

M. Chaput présente une malade atteinte d'une *double mammite de lactation, simulant une tumeur maligne.*

M. Hartmann présente une femme atteinte de *tuberculose hypertrophique et sténosante de l'urètre.*

M. Hartmann présente une femme atteinte de *fistule double faisant communiquer le côlon et la vessie, puis la vessie et le vagin*; et chez laquelle il a obtenu la fermeture vésico-intestinale après laparotomie, séparation des surfaces accolées, et suture isolée des deux orifices, puis celle de la fistule vésico-vaginale.

M. Hartmann présente un malade guéri d'un *cancer recto-sigmoïdien* par amputation abdomino-périnéale du rectum.

M. Delbet présente un malade opéré par la *suture sans drainage de deux kystes hydatiques du foie.*

M. Rieffel présente une pièce d'*ostéome du pubis.*

M. Routier présente une *vésicule biliaire enlevée, puis hydropisée par calculs.*

M. Mauclaire présente une pièce de *fibro-sarcome kystique de l'utérus,* ayant l'aspect d'un kyste utérin.

M. Morestin présente un malade opéré d'un vaste *épithélioma du plancher de la bouche.*

M. Guinard présente un malade atteint d'*actinomycose cervico-faciale.*

M. Guinard présente une pièce de *sphacèle tardif du muscle jambier antérieur consécutif à la ligature de l'artère et de la veine fémorales.*

M. Walther présente un malade opéré il y a cinq ans d'*orchidopexie* et chez lequel le résultat s'est bien maintenu.

M. Berger présente une fillette atteinte de *torticolis congénital,* traitée une première fois sans succès par la myotomie à ciel ouvert et que M. Berger a guérie par une ténotomie sous-cutanée du sterno-cléido-mastoïdien.

M. Delbet présente un malade muni d'un *appareil de marche après ostéotomie du fémur* pour genu valgum.

SOCIÉTÉ DE CHIRURGIE DE LYON.

Séance du 22 novembre 1906. — *Présidence de M. Vincent.*

Exostoses et chondromes.

M. GANGOLPHE croit que l'exostose ostéogénique est une anomalie de la croissance, qu'il a observée dans plusieurs générations. Il s'agit d'une malformation primitive du cartilage de conjugaison.

L'exostose a des rapports avec le chondrome pur. Souvent les exostosiques engendrent des enfants atteints de chondromes; souvent les exostoses coïncident avec les chondromes, chez le même sujet (Boyer; 15 observations allemandes).

Virchow admettait déjà cette analogie des deux sortes de tumeurs.

En tout cas, les exostoses ostéogéniques ne sont pas infectieuses. Les chondromes purs n'ont qu'une malignité locale.

M. NOVÉ-JOSSERAND a suturé autrefois une blessure de l'artère fémorale, avec succès. Il rapporte cette observation, à propos du cas de ligature latérale de l'aorte rapporté par M. Bérard, dans la dernière séance.

Pseudarthrose congénitale.

M. NOVÉ-JOSSERAND présente un cas de pseudarthrose congénitale de la jambe, les deux os étant atteints.

Début à l'âge de trois mois.

A l'âge de quatre ans, suture des fragments sans succès.

Il y a cinq ans, traitement par fixation des deux extrémités au moyen de l'appareil de M. Martin. Cet appareil fut bien toléré; mais la consolidation ne se fit pas, au bout de trois ans. Le pronostic paraissait grave et l'on pensait presque à l'amputation.

Cependant M. Nové-Josserand voulut essayer encore. Il y a deux ans, il fit une greffe osseuse, selon la méthode italienne, grâce à un lambeau pris sur le tibia opposé. Actuellement, la consolidation paraît parfaite. A la radiographie, le transplant osseux s'observe bien conservé et soudé. Raccourcissement de sept centimètres. Marche possible. En somme, beau résultat par ce procédé préconisé par Reichel.

Pseudarthrose du fémur.

M. GANGOLPHE présente aussi une pseudarthrose du fémur, guérie par décollement périostique. Secondairement, fracture au niveau du cal. L'os, au lieu d'être épaissi, était plutôt raréfié.

M. Gangolphe a voulu alors greffer un morceau du péroné entre les deux bouts du fémur. Mais il n'en a pas eu besoin; la consolidation s'est faite peu à peu depuis six mois. La marche est actuellement possible avec certaines précautions. Le fémur, autrefois convexe en avant, s'est redressé.

M. VIGNARD rappelle une observation de M. Curtillet, qui transplanta un fragment du péroné entre les deux bouts du tibia, atteint de pseudarthrose, après une ostéomyélite. Bon résultat.

M. Nové-Josserand a obtenu une guérison analogue par transplantation du péroné. Cette méthode est excellente, car on peut marcher sur le tibia seul.

Chose curieuse, le péroné s'épaissit en pareil cas et devient plus résistant.

M. Gangolphe. Non seulement, on peut marcher sur le tibia seul, mais même sur le péroné seul, à condition que le poids ne soit pas de plus de soixante kilos.

Dans les pseudarthroses congénitales, il y a avantage à prendre sa greffe osseuse sur un autre membre que celui malade, atteint d'ordinaire de dystrophie portant sur l'os malade, et sur son voisin comme sur tous les tissus de ce membre malade.

Instrumemt.

M. Albertin présente une pince de Houzel, légèrement modifiée, destinée à fixer les compresses qui bordent le champ opératoire.

M. Sorel (de Dijon) présente des instruments, des gants de fil spéciaux pour opérations, un petit arrosoir stérilisable à l'autoclave.

Séance du 29 novembre 1906. — *Présidence de M. Vincent.*

Appareils de prothèse interne.

M. Martin insiste sur l'utilité de la prothèse interne dans les pseudarthroses, à propos de l'observation rapportée par Nové-Josserand, dans la dernière séance. Si, dans le cas particulier, la prothèse n'a pas donné un résultat définitif, c'est bien à l'absence d'ossification qu'on doit l'attribuer. Il n'en est ainsi que rarement.

Chez un chien, auquel M. Martin avait fait une pseudarthrose, l'appareil de prothèse interne a été entouré d'ossification, au bout de six semaines; et la consolidatiou s'est produite dans de bonnes conditions.

La greffe osseuse *prise sur un animal de même espèce* favorise la formation des ossifications et la solidité de la soudure. En pareil cas, l'appareil joue le rôle d'attelle.

M. Vincent. Les expériences de M. Martin confirment les anciennes expériences rapportées par Ollier au Congrès de Berlin.

Autoplastie cutanée de l'urètre.

M. Rochet communique six observations de M. Ruotte (d'Alger), relatives à cette méthode opératoire.

M. Ruotte pratique, avant l'autoplastie urétrale, une taille hypogastrique, qui dérive des urines et met au repos l'autoplastie. Il préfère cette fistule hypogastrique temporaire à l'urétrostomie périnéale temporaire, parce que la guérison est, dit-il, plus rapide.

Le résultat autoplastique immédiat a été parfait. La fonction urétrale restait excellente deux ans après l'opération. — En somme, méthode à préconiser.

Cancer du sein.

M. VINCENT a opéré un cancer du sein, chez une femme soignée déjà pendant plusieurs années d'un cancer de l'estomac qui paraissait guéri. Il a pratiqué le curage axillaire.

Mais il n'est pas bien convaincu de la nécessité des opérations larges. Les résultats obtenus par lui, après les opérations larges ou parcimonieuses, sont sensiblement les mêmes.

Quoi qu'il en soit, cette femme fut atteinte d'une récidive rapide. Elle fut traitée par des séances légères de radiothérapie : six semaines après, existaient tous les signes d'un cancer propagé à la plèvre. Il semble que les rayons X ont eu une influence néfaste ici. Donc, il faut être prudent.

De pareils coups de fouet sur les néoplasmes sont-ils fréquents, après les séances de radiothérapie?

M. GANGOLPHE est d'avis qu'il faut opérer tôt et largement les cancers du sein. Mais il n'enlève pas systématiquement le grand pectoral, l'opération n'étant pas plus complète ainsi, puisqu'avec ces idées on devrait enlever aussi les côtes et les ganglions mammaires.

M. Gangolphe enlève le tissu cellulaire de l'aisselle, ou plutôt les ganglions situés vers les pédicules vasculaires (Th. de Legendre), et cela d'une façon réglée.

Quant à la radiothérapie, elle ne lui a donné aucun résultat favorable, en cas de récidive. La récidive se fait souvent dans le sternum, loin de la région opératoire. Elle ne lui a pas donné davantage d'aggravation.

M. VALLAS poursuit le cancer aussi loin que possible et opère, même en cas de lésions ganglionnaires de l'aisselle. Cependant, il ne croit pas nécessaire d'enlever le grand pectoral. Il enlève, en un seul bloc, le tissu cellulaire de l'aisselle. Jamais, en dehors d'une suppuration, il n'a vu de rétraction du bras collé à la poitrine, comme le dit M. Gangolphe.

On obtient souvent des guérisons prolongées, lorsqu'il y avait de très gros ganglions.

M. Vallas enlève quelquefois le grand pectoral ou le sectionne, afin d'enlever la chaîne lymphatique située entre le petit et le grand pectoral.

Quant à la radiothérapie des récidives, M. Vallas ne croit pas à son action spécifique. Toutefois, il a obtenu la diminution de quelques noyaux cancéreux. Ils repoussent, il est vrai, à côté. En somme, les rayons X améliorent, mais ne guérissent pas. Il faut, du reste, les doser ; et c'est là la difficulté. D'après Destot, une trop forte dose peut provoquer une aggravation. Rien n'est bien fixé cependant. Mais l'avenir de la radiothérapie, dans le cancer, ne paraît guère encourageant.

M. GOUILLOUD est interventionniste dans le cancer du sein; mais il ne fait pas l'opération de Halstead. Il enlève actuellement le petit pectoral, sans toucher au grand pectoral.

La radiothérapie produit parfois de la radiodermite, qui entraîne le sphacèle du lambeau, si on opère.

M. DURAND a pratiqué deux curages sus-claviculaires, une fois chez une opérée datant de douze ans, et traitée par D. Mollière.

Après l'ablation du grand pectoral, la gêne des mouvements est insignifiante.

Avant de radiothéraper, on doit soumettre le malade au chirurgien, qui décidera l'opérabilité ou non.

Séance du 6 décembre 1906. — *Présidence de M. Vincent.*

Cancer du sein.

M. VINCENT répond aux objections qui lui ont été faites, à propos de son cas de cancer du sein.

La radiothérapie a paru avoir un effet nuisible sur la récidive; à mesure que les noyaux de récidive disparaissaient, les ganglions de l'aisselle augmentaient énormément de volume. La pleurésie cancéreuse s'est produite rapidement. Tel est le fait. Mais on ne peut pas affirmer que les rayons X en soient certainement la cause. De pareils faits sont-ils fréquents? Il serait utile de le savoir.

Quant au procédé opératoire dans le cancer du sein, M. Vincent se range au procédé de M. Gangolphe.

M. DESTOT s'élève contre l'abus de la radiothérapie dans le traitement du cancer du sein. Parfois, les rayons X ont une influence néfaste sur les récidives et la généralisation.

A ce point de vue, on ne peut établir de règles fixes. Chaque sujet réagit de façon différente aux rayons X. Il faut donc observer son malade, cesser si l'action parait néfaste, espacer souvent les séances; en somme, on doit être clinique.

La plupart des récidives se font dans le sternum et dans les côtes, probablement parce qu'aujourd'hui les interventions larges, telles celles par le procédé de M. Gangolphe, empêchent la récidive dans la peau ou les ganglions bien largement enlevés.

En pareil cas, on observe souvent de la radiodermite.

Une opérée de M. Rochet, opérée depuis douze ans, est atteinte actuellement d'un autre cancer du sein opposé. Chez elle, une séance de cinq minutes a produit, vingt jours après, une phlyctène caractéristique. Et cependant, sur un noyau sternal, la radiographie n'a pas provoqué de radiodermite. Il y a là quelque chose de paradoxal.

M. Destot a soigné aussi, par les rayons X, les récidives locales. Dans quelques cas, l'effet a été nul. D'autres fois, il y a une poussée aiguë. A ce point de vue encore, les cas sont donc très différents et réagissent diversement.

M. Destot a soigné enfin des cancers qui n'avaient pas été opérés, parce que considérés comme inopérables. Or, dans quelques cas, le résultat a été parfait, bien que les lésions fussent étendues. Les ganglions ont disparu, la tumeur s'est affaissée. Elle est devenue squirrheuse. Une malade put même mener à bien une grossesse sans aggravation. Quelques cancers datent de huit ans, quatre ans.

M. GAYET est partisan de l'ablation des grands pectoraux dans le traite-

ment du cancer du sein. Dans un cas, il a même enlevé les deux; et le résultat fonctionnel a été parfait.

La méthode de Halstead est, d'autre part, bien utile; car elle permet d'enlever mieux les voies lymphatiques engorgées.

Quant à la radiothérapie, elle ne donne pas toujours de résultat. M. Gayet a même vu des généralisations rapides, dans des cancers à marche assez lente.

Dans les cancroïdes de la face, et même sur les cancers mélaniques, l'effet est excellent. Il faut, dans tous les cas, être fort prudent.

Tumeur adamantine du maxillaire inférieur.

M. Gangolphe présente une femme, à laquelle il a enlevé une grosse tumeur du maxillaire inférieur, du côté gauche, il y a treize mois. Elle est actuellement bien guérie, sans aucune récidive. Le résultat fonctionnel est excellent, grâce à l'appareil prothétique de M. Martin.

Dans le cas particulier, M. Gangolphe avait été obligé de pratiquer une opération fort large, emportant en bloc maxillaire, peau de la région, parotide et sous-maxillaire, les muscles masticateurs envahis, tout cela après hémostase préalable par la ligature de la carotide externe. Il n'existe pas de fistule salivaire.

Cette femme, encore jeune, avait été opérée, en 1893, par mon maître le professeur Ollier, qui avait pratiqué un curage de la tumeur, dont toutes les apparences étaient bénignes. Le résultat histologique fut : tumeur adamantine (Nové-Josserand et Bérard, *Revue de Chirurgie*, 1894).

C'est le même résultat obtenu sur la tumeur enlevée par M. Gangolphe, en 1905. Cela prouve que, même en présence d'une tumeur bénigne des mâchoires, on a souvent avantage à faire la résection de l'os, au delà des limites de la tumeur, plutôt que le curage de la lésion.

Fragilité constitutionnelle des os.

M. Gangolphe présente un jeune homme, dont l'histoire peut être rapprochée de celle du malade qu'a présenté M. Nové-Josserand dans une des dernières séances.

Fracture de jambe, à l'âge de quatre ans, soignée tant bien que mal par un rhabilleur. La marche est satisfaisante jusqu'à l'âge de dix ans, époque où cet enfant se casse de nouveau la jambe. Nouvelle fracture un an après.

M. Gangolphe l'examine à l'âge de treize ans. Il présente une incurvation du tibia, avec convexité antérieure, analogue à une courbure rachitique. Quelque temps après, nouvelle fracture de jambe, qui laisse, après un traitement insuffisant, une déviation à angle droit des fragments.

Il fut alors soigné par le professeur Kirmisson, qui pratiqua une suture osseuse. Mais la déviation se reproduisit bientôt; elle était toujours à angle droit lorsque M. Gangolphe revit cet enfant.

On pratiqua alors une ostéotomie oblique du cal; les deux fragments furent glissés l'un sur l'autre. Enfin, un fragment d'os, détaché pendant les manœuvres, fut fixé au niveau des deux bouts osseux. Il *se greffa* et la

consolidation paraît complète aujourd'hui, six mois après cette opération.

En somme, dans le cas de fragilité des os, on doit se servir de tous les tissus osseux, du périoste, dans le but d'obtenir la consolidation.

Résection du cou-de-pied.

M. VIGNARD présente un enfant atteint de coxalgie, auquel il a pratiqué une résection de l'astragale pour tumeur blanche du cou-de-pied. Malgré cette résection, l'état local restait mauvais. Aussi M. Vignard n'a-t-il pas hésité à fendre le tendon d'Achille et à ouvrir largement le cou-de-pied. Grâce à ce jour considérable, les gaines peuvent être largement disséquées et la région bien nettoyée. Guérison au bout de douze mois. M. Vignard cite l'opinion de M. Calot, pour la désapprouver.

M. GANGOLPHE. Le résultat de M. Vignard est bon; mais il n'est pas nécessaire de couper le tendon d'Achille. Il ne l'a jamais coupé.

Le livre de M. Calot est absolument révolutionnaire. Son opinion sur la chirurgie d'Ollier est fantaisiste. Les résections ont des indications bien nettes. Elles évitent l'amputation.

M. VINCENT s'associe à M. Gangolphe pour répudier les idées de M. Calot. Il cite deux exemples. Ce sont deux malades, qui, traités par les injections, n'ont guéri que par la résection, et après quelques mois seulement.

M. DURAND a coupé quelquefois les tendons péroniers, dans le but d'avoir du jour. Il espérait obtenir la réunion par première intention. Les résultats, chez l'adulte, ont été satisfaisants.

Il rappelle l'utilité des résections articulaires dans les tumeurs blanches.

Séance du 13 décembre 1906. — *Présidence de M. Vincent.*

Fragilité spéciale des os.

M. PATEL présente une jeune malade de vingt-neuf ans, qui avait été atteinte de fracture du fémur droit, à l'âge de douze ans. Guérison avec déformation en crosse. Nouvelle fracture du même os, mais, en dessous du cal, il y a deux mois. L'os est soufflé, au niveau du grand trochanter. La nature de ces fractures est douteuse. Déformation en crosse de fusil vers la partie supérieure du fémur.

M. TIXIER cite un fait analogue. Il eut trois fractures sur le même os.

M. VALLAS émet l'hypothèse d'une ancienne ostéomyélite de l'extrémité supérieure du fémur. Elle expliquerait l'énorme incurvation de l'os, qu'on voit rarement après une simple fracture.

Dans le cas particulier, M. Vallas profiterait de la nouvelle fracture pour redresser le cal vicieux. Cependant, l'adaptation articulaire coxo-fémorale est telle actuellement qu'on ne saurait songer à cette méthode bien sérieusement.

M. NOVÉ-JOSSERAND a pratiqué souvent, dans des incurvations analogues d'origine rachitique, des ostéotomies et en a obtenu de bons résultats. Mais il s'agit d'enfants.

De telles déformations sous-trochantériennes se compliquent parfois de luxations de la hanche.

Appendicite et occlusion intestinale.

M. Nové-Josserand présente une fillette atteinte d'occlusion intestinale, quelques jours après une incision d'abcès appendiculaire.

Les mèches avaient été enlevées le cinquième jour. Dès lors, température normale, mais apparition de vomissements, puis de ballonnements; en somme des signes d'occlusion aiguë. On fit alors une entérostomie dans la fosse iliaque gauche. Guérison de l'occlusion. Puis fermeture de la fistule par entérorraphie latérale.

L'occlusion relève sans doute de la traction d'une anse grêle par une mèche. De pareils faits ont été rapportés par Cestan, Broca, qui préconisent le premier une laparotomie médiane; le second une libération de l'anse par la cavité de l'abcès. De toute façon, la mortalité est grande.

M. Nové-Josserand croit que sa conduite (entérostomie) est moins grave. Il s'agit ici des occlusions précoces au cours de l'abcès.

M. Condamin a observé une occlusion, au septième jour d'une ovariotomie, et dans des conditions graves. Il fit une entérostomie de nécessité et eut le bonheur de voir guérir sa malade.

Suture de la rotule.

M. Vallas a suturé les ailerons chez un malade atteint de fracture de la rotule. Le quatorzième jour, le blessé marchait très bien.

Cette *précocité de la marche* est un bon moyen de guérison fonctionnelle. On obtient vite le mouvement de flexion, qui revient tardivement dans la plupart des cas, lorsqu'on fait de l'immobilisation prolongée, après la suture des ailerons.

X. Delore.

SOCIÉTÉ DE CHIRURGIE DE MARSEILLE

Séance du 12 juillet 1906.

Sur un cas de pyloro-gastrectomie; par MM. Pluyette et Pieri.

Les auteurs relatent l'observation d'un malade atteint de sténose du pylore de nature carcinomateuse : la lésion empiétait sur la petite courbure de l'estomac. On réséqua le pylore et une grande partie de l'estomac; la continuité du tube digestif fut rétablie par une gastro-entérostomie de von Hacker.

La suture de la branche stomacale présenta de sérieuses difficultés, surtout dans la portion avoisinant le cardia. D'autre part, au moment de faire la bouche gastro-intestinale, on dut évacuer avec une sonde œsophagienne le contenu gastrique distendant à l'excès le moignon stomacal.

L'opéré mourut de shock vingt-quatre heures après.

Les auteurs pensent que :

1° Il y aurait avantage à pratiquer l'anesthésie à l'éther;

2° Les lavages d'estomac doivent être répétés durant les cinq à six jours précédant l'intervention;

3° L'extension du néoplasme à la petite courbure contre-indique la pylorectomie;

4° Il y aurait intérêt à commencer l'opération par la gastro-entérostomie.

M. Imbert pense au contraire que la gastro-entérostomie première doit apporter une certaine gêne pour la résection.

M. Combalat. Dans le cas rapporté, l'existence de ganglions au niveau de la petite courbure l'aurait conduit de préférence à la gastro-entérostomie. Il cite l'observation d'un malade porteur d'un volumineux cancer de l'estomac; le simple von Hacker lui donna une survie appréciable.

M. Pluyette ne doute pas que la gastro-entérostomie ne donne des résultats immédiats meilleurs : la pylorectomie faite dans de bonnes conditions doit donner sinon la guérison, du moins une survie de plus longue durée.

Anévrysme du tronc brachio-céphalique. Ligature de la carotide primitive et de l'axillaire. Insuccès; par MM. L. Imbert et Pons.

Les auteurs rapportent l'observation d'un anévrysme du tronc brachio-céphalique droit par coup de feu. Cette étiologie doit être retenue; elle est unique dans les cas publiés jusqu'ici. Devant l'inefficacité du traitement médical, on pratiqua la ligature de la carotide primitive et de l'axillaire, le volume du sac empêchant de lier la sous-clavière.

Après une amélioration de quelques jours, la tumeur augmenta de nouveau de volume.

A ce propos, les auteurs rappellent que les résultats du traitement chirurgical des anévrysmes sont loin d'être toujours brillants; nombre d'observations portent la mention guérison, alors qu'il s'agit tout au plus d'amélioration.

La tendance actuelle est de faire la ligature simultanée des 2 troncs, carotide et sous-clavière. Quant à la méthode d'Anel appliquée aux anévrysmes du tronc brachio-céphalique, malgré l'assertion de Le Fort et Poinsot, on peut dire qu'elle n'a jamais été faite.

M. Pluyette partage l'opinion de M. Imbert sur le maigre résultat du traitement chirurgical dans ces anévrysmes. Il est néanmoins d'avis qu'il convient de s'éloigner le moins possible de la poche anévrysmale, de façon à éviter la circulation collatérale.

Sur une variété des luxations antérieures complètes des vertèbres cervicales; par M. Ed. Delanglade.

L'auteur a observé 3 cas de luxations de la colonne cervicale. Les cas sont superposables; la cause était la flexion forcée de la tête, le siège variait de la 5e à la 7e cervicale. Il y avait paraplégie des membres inférieurs, des zones d'anesthésie aux membres supérieurs, et de l'abolition des réflexes rotuliens.

Les 3 cas se sont terminés par la mort.

L'autopsie des deux premiers a permis de constater l'intégrité du ligament vertébral commun antérieur et du ligament interépineux avec arrachement de l'apophyse épineuse de la vertèbre luxée.

De ces constatations anatomiques, l'auteur tire les déductions suivantes : selon qu'il y a intégrité ou déchirure du ligament interépineux, la tête sera en flexion, comme l'indiquent les classiques, ou au contraire en extension.

L'abolition des réflexes patellaires comporte un pronostic grave, au point de vue de l'état de la moelle.

Enfin l'intégrité du ligament vertébral commun antérieur explique que la réduction soit souvent impossible quand on se borne à faire l'extension, alors qu'elle est des plus aisées quand on relâche ce ligament par la flexion de la tête. C'est par ce procédé que, dans 2 cas, l'auteur a pu obtenir une réduction parfaite.

M. Jourdan pense que l'extension de la tête peut trouver son explication dans le siège relativement bas de la luxation (6e cervicale).

Par ailleurs, les luxations vertébrales sont mortelles, à cause des lésions médullaires irrémédiables d'emblée.

Sur la colpo-hystérectomie vagino-abdominale; par MM. L. Imbert et Pieri.

Les auteurs lisent une note sur un nouveau procédé de colpo-hystérectomie, applicable principalement aux cancers propagés au vagin.

ACADÉMIE DE MÉDECINE

Présidence de M. Guéniot.

M. V. Cornil estime que, dans *l'étude du cancer en général*, il y aurait tout intérêt à dresser un tableau des néoplasmes qui répondent à la définition clinique du cancer : néoplasie à extension locale, progressive, récidivante, envahissant les ganglions lymphatiques, et donnant lieu à des métastases éloignées. En même temps, on noterait les caractères anatomiques et histologiques de chacune des variétés cliniques de ces maladies cancéreuses.

Mais, si l'on essaye d'établir un pareil tableau en mettant la gravité clinique en regard de chaque variété anatomiquement définie, on s'aperçoit que des néoplasmes, identiques au point de vue histologique, présentent une marche et une gravité très différentes, suivant le tissu et l'organe où ils se sont développés. Le tableau dans lequel on comparerait l'histologie des néoplasmes avec leur malignité devra donc tenir compte de *leur siège*.

Les tumeurs, qui se conduisent le plus ordinairement comme des cancers, sont d'abord les *sarcomes* et les *épithéliomes*.

Les sarcomes, qui dérivent du tissu conjonctif, sont séparés des fibromes par une limite parfois peu précise. Telle tumeur fibreuse de la paroi abdo-

minale pourra récidiver, après ablation, et présenter alors le type complet du sarcome.

Certains sarcomes de la peau sont bénins, tandis que les néoplasmes globo et fuso-cellulaires des membres, du périoste et des os, récidivent et se généralisent. Les sarcomes fuso-cellulaires à myéloplaxes peuvent guérir après leur ablation.

Le sarcome mélanique, qui est la forme la plus grave, peut même présenter une longue survie.

Le sarcome peut se compliquer d'épithéliome et de chondrome, ces néoplasmes développés en même temps évoluant de concert. Il est parfois ossifié.

Ces diverses complications comportent un pronostic différent.

Les épithéliomes constituent la classe la plus importante des cancers. *L'épithélioma tubulé et alvéolaire à cellules polyédriques* en est assurément l'espèce la plus dangereuse; et l'on peut habituellement prédire la récidive et la généralisation dans le délai de trois à cinq ans. Et cependant, dans sa variété squirrhe atrophique du sein, on a vu des survies de dix, quinze et vingt ans, avec ou sans opération.

L'épithéliome tubulé ou lobulé, à cellules pavimenteuse du type malpighien, avec ou sans globes épidermiques, si redoutable lorsqu'il siège sur la langue, aux orifices des muqueuses, lèvres, anus ou sur les muqueuses, comme le col utérin ou l'œsophage, est au contraire sans grand danger lorsqu'il siège à la peau de la joue, du nez ou du front. Cependant les altérations histologiques sont exactement les mêmes dans les deux cas.

Lorsqu'un pareil épithéliome se calcifie ou s'ossifie, il est annihilé dans son développement ultérieur et peut rester comme un corps étranger enkysté.

L'épithéliome à cellules cylindriques, d'une marche si rapide et fatale lorsqu'il siège à l'estomac ou au rectum, se place entre les tumeurs bénignes et les cancers lorsqu'il se développe dans le sein.

A plus forte raison sont bénins les épithéliomes muqueux à forme papillaire ou glandulaire des kystes ovariens, qui, le plus ordinairement, restent limités à l'ovaire, mais qui, cependant, se généralisent quelquefois au péritoine.

Les tumeurs considérées comme bénignes, le chondrome par exemple, envahissent quelquefois les veines et donnent lieu à des métastases éloignées.

Tel chondrome, même kystique, d'une glande salivaire évoluera très lentement et sans gravité, tandis qu'une lésion analogue du testicule, la maladie kystique de cette glande, aura une marche rapide et une terminaison fatale.

De plus, dans un même organe, des néoplasmes de structure analogue ne présenteront pas la même terminaison.

Dans la glande mammaire, par exemple, les épithéliomes *canaliculaires* seront suivis, après ablation, d'une survie habituellement plus longue que les *épithéliomes tubulés* de la même glande.

Dans l'utérus, le cancer du col, qui est un épithélioma pavimenteux, pos-

sède une marche plus rapide et plus fatale que celui du corps, qui est un type d'épithéliome à cellules cylindriques.

Il en résulte que, si l'on veut faire une statistique exacte des cancers, on doit d'abord déterminer, à l'œil nu et au microscope, l'espèce et la variété de chaque néoplasie enlevée chirurgicalement, ou recueillie dans une autopsie.

Ces tumeurs néoplasiques doivent être classées par organes.

Il faut donner ensuite, pour chacune d'elles, l'observation clinique et les suites opératoires. A ce titre seulement et en y ajoutant un laboratoire de micrographie et d'expérimentation, on pourra posséder des documents pouvant avoir quelque utilité au point de vue des meilleures conditions scientifiques réalisables pour l'établissement d'un Institut anticancéreux.

M. A. Fournier est persuadé que le cancer buccal, et plus particulièrement encore le cancer lingual, le seul en cause pour l'instant, sont de véritables dérivés de la syphilis. Sinon toujours, au moins pour l'énorme majorité des cas, le cancer lingual, l'épithélioma, sévit sur des sujets affectés de syphilis.

De là découlent deux enseignements :

L'un, chirurgical, déjà formulé en ces termes par M. Poirier : « Si vous avez un cancer de la langue, hâtez-vous de vous en débarrasser ; et cela au plus tôt, par une méthode chirurgicale large et logique. »

L'autre, médical, qu'à son tour il formulera comme il suit :

« Si vous avez la syphilis, cherchez surtout à vous débarrasser de ce danger d'avenir par un traitement préventif, et tout particulièrement ne travaillez pas, par un tabagisme excessif et chronique, à appeler ses manifestations sur votre langue, sous forme d'une lésion dite médicalement leucoplasie cancérogène. »

En effet, la scène usuelle est la suivante : un malade a pris la syphilis, s'en est traité, et s'en est apparemment guéri. Mais c'est un fumeur, un incorrigible fumeur; et plusieurs fois sa bouche et sa langue spécialement ont ressenti des atteintes plus ou moins sérieuses, plus ou moins répétées, de la syphilis. Grâce à des soins, tout cela s'est dissipé, et des années se sont passées sans accident. Mais, sur la langue ou ailleurs, et sur la langue bien plus souvent qu'ailleurs, se sont constitués de petits flots blanchâtres, voire tout à fait blancs, nacrés, chatoyants qui sont allés s'élargissant d'une façon très lente et vraiment insensible. De cela le malade ne s'est pas inquiété, car la lésion est indolore, ou du moins n'éveille que de temps à autre des agacements, des élancements analogues à ceux qu'il a maintes fois ressenties dans les jeunes phases de la syphilis. Puis des années s'écoulent de la sorte, au nombre de cinq, huit, dix, douze, et quelquefois davantage. Toujours rien de nouveau pendant ce temps. Enfin, insensiblement, une petite nodosité se constitue dans les tissus de la langue; elle est un peu dure au toucher; elle se profile, à la surface ou sur les bords de la langue, par un léger soulèvement à peine appréciable; elle finit cependant, en raison de la gêne légère qu'elle occasionne, par appeler l'attention du malade qui va consulter un médecin; et là il apprend la dure vérité.

C'en est fait. Irrécusablement, cette petite nodosité, ce « noyau de rien », comme le qualifient les malades, n'est autre qu'un *cancer* développé dans les tissus de la langue, lequel va subir au delà l'évolution inexorable de tous les cancers.

Sur 184 cas de cancers buccaux, M. Fournier n'en connait que 29, pour lesquels la syphilis paraissait absente. Sur tous ces cas, on ne comptait que quatre femmes; la grande fréquence du cancer buccal chez l'homme doit être attribuée à l'usage du tabac; le cancer de la langue est *un cancer du syphilitique grand fumeur*; mais, dans cette association de la syphilis et du tabac, c'est encore la syphilis qui joue le rôle le plus important, car il y a incontestablement des syphilitiques qui ont un cancer de la langue sans être fumeurs. La syphilis n'aboutit au cancer que par l'intermédiaire de la leucoplasie; et celle-ci, en effet, est presque toujours d'origine syphilitique.

Voilà la scène en quelques mots. Or, dans une telle scène, que de singularités et que de mystères!

C'est, d'abord, ce fait bizarre d'un cancer ayant pour prodrome, pour avant-coureur, une détermination telle que la leucoplasie, et cela avec une régularité, une ponctualité, une fréquence, qui semblent bien témoigner d'un rapport entre ces deux termes, leucoplasie et cancer.

En second lieu, si cette leucoplasie est d'ordre syphilitique, ainsi que le veulent certains médecins, quel singulier type anatomique à ajouter à l'anatomie pathologique usuelle de la syphilis!

Puis, quelle relation établir, d'une part, entre la leucoplasie et le cancer; d'autre part, entre la leucoplasie et la syphilis; troisièmement encore, entre la syphilis et le cancer? Quel rôle, enfin, le tabac joue-t-il dans cet enchevêtrement d'influences et de processus morbides?

En clinique, on enregistre ces étranges phénomènes, mais sans parvenir à les interpréter.

La leucoplasie buccale, affection parasyphilitique, est, comme le tabes et la paralysie générale, indocile et réfractaire au traitement spécifique. D'où ceci, comme déduction ultra-logique, à savoir : qu'il ne s'agit plus maintenant, d'attendre de tels accidents qu'on ne sait pas guérir; car, les laisser se produire, c'est laisser le malade exposé à une mort inévitable; il s'agit de faire qu'ils ne se produisent pas, ce qui est tout différent; il faut, à tout prix, les conjurer. Tout est donc, en l'espèce, de prévenir, car, *ne pas prévenir, c'est permettre l'entrée en scène de ces entités morbides incurables.*

M. Chantemesse fait une communication *sur les abcès du foie d'origine dysentérique*. Il cite à ce propos l'observation d'un malade mort dans son service et dont il présente les pièces. Cet homme, porteur d'ulcérations dysentériques du côlon, eut un abcès du foie, dont l'examen bactériologique démontra la nature.

C'est en 1888 que MM. Chantemesse et Widal ont décrit le bacille de la dysenterie; si, depuis, de nombreuses recherches ont apporté une série de notions nouvelles, celle de l'agglutination en particulier, il n'est néanmoins rien à retrancher ou à changer à la description qu'ils en ont donnée à cette époque.

M. Péraire.

BIBLIOGRAPHIE

Tumeurs du testicule, par le Dr **Maurice Chevassu**, prosecteur à la Faculté de Paris. Librairie Heinheil, Paris, 1906.

C'est sous le titre *Tumeurs du Testicule* que Maurice Chevassu publie sa thèse inaugurale.

Il s'agit d'une étude complète de ces tumeurs, basée sur des faits tous observés par lui, au moins au point de vue anatomo-pathologique, et au nombre de 128.

« Aucune étude des néoplasmes du testicule ne repose sur une aussi large base. »

Dans ce travail, l'auteur après avoir exposé les classifications des tumeurs du testicule proposées par ses devanciers, les repousse, déclarant avec la plus grande logique, que pour classer les tumeurs d'un organe il faut, avant tout, partir de l'anatomie propre de cet organe. Les tumeurs n'étant pas, d'une façon générale, autre chose qu'un mode d'évolution anormal de cellules primitivement normales.

Partant de ce principe pour n'étudier que les tumeurs du testicule proprement dit, M. Chevassu arrive à la classification suivante :

1° Tumeurs histioïdes propres au testicule, néoplasmes de l'épithélium séminal, néoplasmes des cellules interstitielles.

2° Tumeurs histioïdes banales, néoplasmes du tissu conjonctif, fibreux ou lâches.

3° Tumeurs organoïdes, adénome testiculaire

4° Tumeurs hétérotopiques, embryomes intratesticulaires.

5° Tumeurs secondaires du testicule.

Après avoir dressé ce tableau, l'auteur étudie longuement l'anatomie pathologique et la pathogénie des tumeurs testiculaires et des tissus qui les composent.

Il les fait suivre d'un exposé des symptômes et du diagnostic de ces néoplasmes. Ce dernier chapitre est traité avec beaucoup de soins et accompagné de figures schématiques très instructives.

M. Chevassu expose ensuite ses idées sur la thérapeutique chirurgicale rationnelle qui doit être appliquée à ces tumeurs souvent très malignes et de bonne heure envahissantes.

128 observations, 8 belles planches d'anatomie pathologique et un tableau bibliographique très complet terminent ce travail d'ensemble. Empreint de beaucoup d'originalité et de clarté, il témoigne d'une longue

étude de la question et mérite d'être lu par tous ceux qui, instruits des difficultés de celle-ci, ont le désir de la mieux connaître et comprendre.

Il montre que les tumeurs malignes de la prostate sont beaucoup plus fréquentes qu'on ne le croyait il y a quelques années encore et qu'elles peuvent être considérées comme se présentant environ une fois pour dix hypertrophies de la prostate.

Puis, il décrit successivement les caractères anatomo-pathologiques et cliniques des deux formes de tumeurs, apportant à l'appui de chaque grande description, de nombreuses observations desquelles il ressort que les tumeurs apparaissant chez l'enfant ou l'adulte jeune sont toujours de nature conjonctive, tandis que celle des hommes âgés sont le plus souvent des épithéliomes.

Ces dernières peuvent survenir d'emblée et diffuser rapidement ou succéder à une hypertrophie restée bénigne pendant plusieurs années.

Les tumeurs malignes envahissent rarement l'urètre, mais souvent la vessie.

Plus souvent elles évoluent en arrière sur les vésicules séminales.

Exceptionnellement elles donnent lieu à la carcinose diffuse prostato-pelvienne.

Dans ces affections les symptômes précoces font souvent défaut et le diagnostic est souvent fait trop tard pour une intervention radicale.

Celle-ci doit cependant rester indiquée pour les cas où l'examen attentif ne révèle ni traînées néoplasiques, ni ganglions.

L'intervention radicale comportera l'ablation de la prostate par la voie périnéale. Elle devra être extra-capsulaire et enlever, en même temps que la glande, l'urètre, la région du trigone vésical située en avant des orifices uretéraux, les vésicules séminales et une portion des canaux déférents, le tout d'un seul tenant autant que possible.

Hallopeau donne la description de la technique opératoire et il y ajoute de fort belles planches qui facilitent la compréhension du texte.

Il termine son excellent travail par un long exposé bibliographique.

P. Alglave.

La cholécystectomie dans la lithiase biliaire, par **José B. Abalos**. Thèse de Buenos-Ayres, 1905.

Dans une étude complète de la cholécystite calculeuse, l'auteur très au courant de l'origine infectieuse, des lésions qu'elle détermine et des symptômes qui la traduisent, préconise la cholécystectomie dans la lithiase aiguë avec cholécystite purulente, la cholécystectomie avec drainage dans les formes chroniques. Il rappelle que le Dr Gutierrez fait en outre un drainage de la fosse iliaque droite, à l'aide d'un tube de verre, pendant trois jours, pour éviter les collections qui peuvent se former dans cette région.

S. Mercadé.

Le pied bot varus équin congénital, par **Enrique Finochietto**. Thèse de Buenos-Ayres, 1904.

Après une étude très complète du pied normal, dans laquelle il rappelle les travaux de Farabeuf, l'auteur passe rapidement en revue les différentes théories pathogéniques émises et conclut avec Farabeuf : « Dormez en paix, rêveries ou théories de la pathogénie. »

L'étude anatomo-pathologique de la question est faite avec d'amples détails et l'auteur rapporte une observation personnelle où l'équinisme était si exagéré que le sujet appuyait son pied sur le sol par la face dorsale.

Cliniquement l'auteur reconnaît avec Monod trois variétés de pied bot qui ne seraient que des formes évolutives : le pied bot musculaire, conduisant au pied bot ligamenteux et finalement au pied bot osseux. Mais que ces trois périodes soient franchies pendant la vie intra-utérine et on arrive au pied bot osseux congénital. Il n'y a donc pas lieu d'établir un rapport entre l'âge du sujet et la gravité des lésions.

L'auteur s'élève contre l'opération de Phelps et pense qu'elle doit céder devant les méthodes qu'elle a eu la prétention de remplacer. Il préconise en dernier lieu les tarsectomies.

S. Mercadé.

The Surgical Treatment of facial Neuralgia, par **J. Hutchinson** jun. London, John Bale, sons and Danielsson, 1905.

Dans ce travail, dédié à son père, l'auteur passe en revue les causes et les formes de cette névralgie, son évolution et ses symptômes, sa nature et sa pathogénie. Le traitement de la névralgie épileptiforme constitue un quatrième chapitre, complété par deux autres ayant pour objet, les opérations faites sur le ganglion de Gasser et en particulier son excision, avec les résultats et les complications de cette opération. Les indications sur les publications faites à propos de la névralgie faciale complètent ce travail intéressant.

F. T.

Movable kidney, a cause of insanity headache, neurasthenia, insomnia, mental failure, and other disorders of the nervous system. A cause also of dilatation of the stomach, by **B. W. Suckling M. D.** (Lond). H. K. Lewis, London, 1905.

Cette brochure de 127 pages renferme huit chapitres :

I. Quelques recherches sur le rein mobile.

II et III. Rein normal, rein mobile.

IV. Symptômes du rein mobile.

V. Traitement par les ceintures.

VI. Traitement par opérations et observations.

VII. Insuccès et causes.

VIII. Visite à un asile public d'aliénés.

L'auteur insiste sur les accidents nerveux du ou des reins mobiles, allant jusqu'à l'aliénation.

Il préconise l'opération de la néphropexie suivant la méthode de Gœlet (de New-York).

F. T.

Le docteur Quesnay, chirurgien, médecin de Madame de Pompadour et de Louis XV, physiocrate, par **G. Schelle**. Paris, 1907, édit. Félix Alcan.

Quesnay est un personnage intéressant à plus d'un titre. Chirurgien et secrétaire de l'ancienne Académie de chirurgie, il a soutenu contre la Faculté de médecine une lutte remplie de curieuses péripéties. Écrivain médical, il a sa place dans l'histoire des sciences biologiques. Après avoir pris le bonnet de docteur, il a été au service de madame de Pompadour et est devenu médecin du roi; il a fait alors de l'économie publique : pour conquérir Louis XV à ses idées, il a dressé son tableau économique; pour répandre ses idées dans le public, il a excité de nombreux disciples et a pris lui-même la plume; ainsi a été fondée la Physiocratie, d'où est sortie l'économie politique libérale.

M. Schelle donne des renseignements, la plupart peu connus ou inédits, sur la vie de Quesnay, sur les événements du temps auxquels il a été mêlé, sur ses travaux de tous genres; il compare, sans entrer dans des développements inutiles et en restant toujours clair, l'œuvre économique et sociale du physiocrate à celle de ses devanciers, et la dégage de celle de ses disciples, avec laquelle elle est souvent confondue.

Son livre s'adresse non seulement aux économistes, mais aux médecins, à tous les amis de l'histoire des idées, à tous ceux des choses du XVIIIe siècle.

NÉCROLOGIE

M. le Dr George Bagot FERGUSON (de Cheltenham, Angleterre).

M. le Dr George Bagot Ferguson, chirurgien en chef de l'hôpital général de Cheltenham, ancien président du *British medical Association* en 1901, vient de mourir. Fils d'un médecin, il était né le 13 janvier 1843. C'était un élève distingué d'Oxford. Durant trente années de pratique à Cheltenham, il acquit une haute notoriété.

Il était tout à fait versé dans la langue française, et célèbre par ses qualités d'orateur et de conteur. Chirurgien très instruit et à l'esprit ouvert, il était universellement estimé : ce qui explique pourquoi il fut choisi en 1901 comme Président de la puissante Association médicale anglaise.

On lui doit un certain nombre d'articles chirurgicaux, qui ont paru surtout dans le *British medical Journal*.

M. B.

Le propriétaire-gérant : Félix ALCAN.

Coulommiers. — Imp. Paul BRODARD.

TRAVAIL DE L'AMPHITHÉATRE D'ANATOMIE DES HOPITAUX DE PARIS

TECHNIQUE DE LA DÉCOUVERTE

ET DE

LA RÉSECTION DU SYMPATHIQUE CERVICAL

PAR

Pierre SEBILEAU, et **Anselme SCHWARTZ**,

Agrégé de la Faculté, Chirurgien de l'Hôpital Lariboisière.

Chef de clinique à la Faculté.

C'est Jaboulay qui, le 22 février 1899, pratiqua la première résection du sympathique pour névralgie trifaciale rebelle. Quelques mois après, le 24 novembre 1899, Cavazzani (de Venise) répéta la même opération, qu'à son tour exécuta Chipault en 1900. En cette même année 1900, Termier (de Lyon[1]) publia dix cas de résection du ganglion cervical supérieur, auxquels Louyriac[2] ajouta dix-sept observations nouvelles empruntées à Jaboulay, Chipault, Poirier, Pierre Delbet, Delagenière, Cavazzani. L'un de nous pratiqua, l'an passé, dans son service de Lariboisière, la résection du ganglion cervical supérieur sur un vieillard atteint de tic douloureux de la face; l'opération fut simple et rapide. Cela nous a donné l'idée de la décrire, telle qu'elle fut exécutée dans le cas particulier et telle que nous l'avons, depuis lors, plusieurs fois répétée sur le cadavre. Le résultat en fut, d'ailleurs, favorable. Le patient, que nous avons pu examiner ces jours derniers, est grandement amélioré.

1. Termier, *Contribut. à l'étude de la chirurg. du sympath. dans les névralgies et syndromes doulour.*, Th. de Lyon, 1900.
2. Louyriac, *De la sympathicectomie dans les névralgies faciales*, Th. de Lyon, 1905.

TOPOGRAPHIE.

Le ganglion cervical supérieur est un renflement allongé, gris-rougeâtre, appliqué sur la face antéro-latérale des trois premières vertèbres cervicales dont le séparent les muscles prévertébraux, et de l'apophyse transverse desquelles il croise la racine.

Tout en haut, sous la base du crâne, le ganglion cervical supérieur est enfoui, avec le paquet vasculo-nerveux, dans la profondeur du creux sous-parotidien postérieur (Sebileau [1]), dans cet étroit défilé de l'espace vertébro-pharyngé (Sebileau) que rétrécit la forte saillie en avant de l'apophyse transverse de l'atlas.

Plus bas, il se dégage, émerge de dessous la glande parotide, et, toujours avec les gros vaisseaux du cou, apparaît, dans la région carotidienne supérieure, au droit de l'angle mandibulaire, toujours étroitement appliqué sur la colonne vertébrale.

Région parotidienne et région carotidienne sont fermées en dehors par le muscle sterno-cléido-mastoïdien. Ce muscle, étalé dans sa gaine, est large. En avant, il approche le bord postérieur de la branche montante de la mâchoire inférieure; en arrière, il déborde le plan des apophyses transverses, et, proprement, apparaît dans la nuque. Pour atteindre le gros paquet vasculo-nerveux et, plus particulièrement, le sympathique cervical dans cette région tout à fait supérieure du cou, il faut donc : ou bien traverser toute l'épaisseur du sterno-cléido-mastoïdien, voie saignante, de repérage difficile, de profondeur dangereuse, impratiquée d'ailleurs; ou bien passer par devant lui, le long de son bord antérieur, et le récliner fortement en arrière; ou bien passer par derrière, le long de son bord postérieur, et le récliner fortement en avant. Si on incise en avant, on aborde le sympathique, qui est dans le cou, par le cou; si on incise en arrière, on aborde en vérité le sympathique, qui est dans le cou, par la nuque. Ce dernier procédé, que semblent justifier, au premier abord, les rapports étroits du grand sympathique avec la colonne vertébrale, est, en réalité, d'une exécution très difficile. Il ne se recommande par aucun avantage.

En fait, le sympathique est appliqué sur les apophyses transverses cervicales par le gros paquet vasculo-nerveux du cou, derrière lequel

1. Pierre Sebileau, *Démonstrations d'anatomie*; Steinheil, Paris, 1892, p. 85.

il se dissimule. Pour le trouver à coup sûr, lui, le sympathique, il faut donc trouver d'abord ce paquet vasculo-nerveux. Or, c'est par une incision faite en avant, et non par une incision faite en arrière du muscle sterno-cléido-mastoïdien, qu'on aborde et qu'on découvre le lit vasculo-cervical.

On peut chercher le grand sympathique et le ganglion cervical supérieur, dans ces régions élevées du cou, soit, au fond de l'espace vertébro-pharyngé, au droit de la forte proéminence de la transverse atloïdienne, soit à la limite inférieure de la région parotidienne, au droit de l'angle mandibulaire. Dans le premier cas, il faut, pour atteindre le nerf, récliner en avant et en dehors la parotide d'abord, le paquet vasculo-nerveux ensuite. Dans le second cas, il n'y a proprement que le paquet vasculo-nerveux à récliner.

La première opération seule permet de bien découvrir la tête du ganglion cervical supérieur; la seconde n'en met ordinairement à jour que les deux tiers inférieurs. Mais l'une, la première, s'exerce à une telle profondeur, dans une telle obscurité, au travers d'un défilé si étroit que c'est à l'autre, la seconde, qu'il faut, sans hésiter, donner la préférence.

Quels organes va maintenant rencontrer le chirurgien? et quels points de repère orienteront ses recherches? Le gros faisceau vasculo-nerveux du cou, le nerf spinal, et le nerf laryngé supérieur.

Le gros paquet vasculo-nerveux du cou (veine carotide en dehors, artère carotide en dedans, nerf pneumogastrique en arrière et au milieu) circule au sein de cette région carotido-parotidienne, enveloppé de son « méso » cervical, sorte de gaine cellulo-fibreuse commune à tous ses éléments. Cette gaine est variable d'épaisseur et de résistance suivant les sujets. Elle protège en tout cas et isole assez bien le paquet vasculo-nerveux, pour qu'on puisse derrière celui-ci, et sans ouvrir son étui conjonctif, chercher, trouver et réséquer le sympathique. Voici qui est important ce sympathique, tout contre la colonne, derrière le paquet vasculo-nerveux, descend en dedans de celui-ci et indépendant de lui. Il est rétro-artériel, et non rétro-veineux; il n'est pas inclus dans le grand méso vasculaire; un feuillet propre, très mince, l'applique sur les muscles prévertébraux.

A son émergence du trou déchiré postérieur, le nerf spinal ayant

à côté, mais en dedans et en avant de lui, le nerf pneumogastrique, est situé entre la veine jugulaire interne, qui est en arrière et en dehors, et l'artère carotide interne qui est en avant et en dedans.

La direction, la longueur et la topographie du spinal varient quelque peu d'un individu à l'autre. S'il est long, son obliquité diminue et il pénètre le sterno-mastoïdien plus bas; s'il est court, son obliquité augmente et il pénètre le sterno-mastoïdien plus haut.

Ses rapports importent surtout. Sur des sujets, quand il « croise » pour se diriger vers la face profonde du muscle, il s'applique étroitement sur la face antérieure de la transverse atloïdienne; sur d'autres, il demeure au-dessous de celle-ci, dont deux centimètres le peuvent quelquefois séparer (en tout cela nous supposons le sujet dans la position opératoire, la tête fortement tournée du côté opposé à l'observateur).

Quand on cherche le sympathique en arrière et au-dessus du spinal, on le cherche dans l'espace vertébro-pharyngé; quand on le cherche en avant et au-dessous du spinal, on le cherche dans le haut de la région carotidienne découverte, avant sa pénétration dans l'étroit défilé parotidien. En tout cas, ce spinal est toujours là, dans la plaie. Il la croise obliquement de haut en bas et d'avant en arrière. Lorsque le bord antérieur du sterno-cléido-mastoïdien est bien dégagé du feuillet superficiel de sa gaine et qu'un écarteur récline fortement le corps musculaire en arrière, le spinal se dessine presque toujours, mais, il est vrai, d'une manière très inégale, sous le feuillet profond de l'aponévrose du muscle. Avec un peu d'habitude, sauf dans les cas où il y a dans le cou des ganglions malades et, autour de ces ganglions, du tissu conjonctif en réaction défensive, on le reconnaît assez facilement.

Le nerf laryngé supérieur naît du pneumogastrique très haut, tout près de la base du crâne; il se porte immédiatement en dedans, enlaçant par derrière la carotide interne et passant devant le nerf grand sympathique. Il n'est pas sérieusement à redouter.

Technique opératoire.

Repérez soigneusement le bord antérieur et la pointe de l'apophyse mastoïde; palpez, tout le long le cou, la dépression du lit vasculaire et marquez bien le bord antérieur du muscle sterno-cléido-mastoïdien de haut en bas.

L'incision tégumentaire est faite le long de ce bord antérieur, qu'elle suit jusqu'à ses insertions tendineuses sur la mastoïde; elle doit donc remonter haut, très haut, atteindre et dépasser le niveau du lobule de l'oreille, et descendre environ, ce qui a peu d'importance, jusqu'à la hauteur de l'os hyoïde. Vers le milieu de

Fig. 1. — 1. Branche auriculaire du plexus cervical superficiel; 2, Veine jugulaire externe ; 3, Ligne d'incision du feuillet superficiel de la gaine du sterno-mastoïdien.

l'incision, la veine jugulaire externe et la branche auriculaire du plexus cervical traversent le cou (fig. 1).

Le long du bord antérieur du muscle, plutôt un peu sur sa face externe, pour ne pas entamer en haut les lobules postérieurs de la glande parotide qu'on rencontre là, si on incise un peu trop en avant, on ouvre la gaine dans toute l'étendue de la plaie; en bas, les fibres charnues, en haut, les faisceaux tendineux se montrent.

La lèvre antérieure de cette gaine étant saisie avec une pince à disséquer tenue de la main gauche, libérez du bistouri, incliné sous le muscle, et non point de la sonde cannelée brutale et maladroite, le bord antérieur, puis la face profonde du sterno-mastoïdien; et ce, dans toute la hauteur de l'incision.

Dès que son bord antérieur et les premiers faisceaux de sa face viscérale sont dégagés de leur adhérence à l'enveloppe, il faut livrer

le muscle à un écarteur qui le porte fortement en dehors. Cette traction tend à raidir le nerf spinal, qui transparaît sous le feuillet profond de la gaine, et même le soulève légèrement (fig. 2). On le libère alors sans difficulté; il ne court désormais plus aucun risque. Cependant, la dissection du muscle a laissé à la parotide le

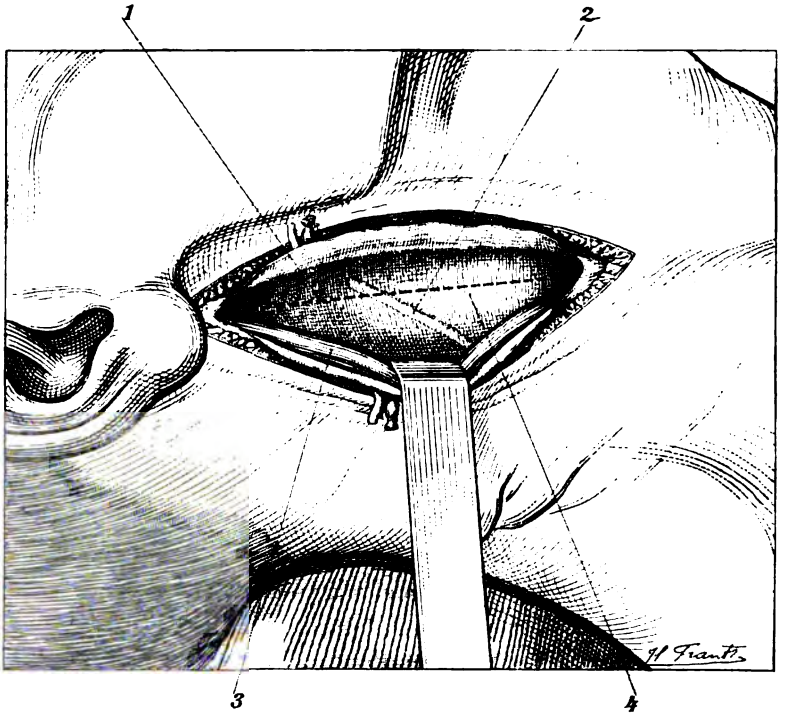

Fig. 2. — 1, Ligne d'incision du feuillet profond de la gaine du sterno-mastoïdien; 2, Nerf spinal vu par transparence; 3, Muscle sterno-mastoïdien réfléchi; 4, Feuillet profond de la gaine du muscle sterno-cléido-mastoïdien.

feuillet postérieur de sa capsule; la glande est restée en avant, sous la protection de celui-ci; on ne la voit pas; il vaut mieux ne pas la voir.

On peut, maintenant, chercher le sympathique, soit au-dessous du spinal, soit au-dessus de lui, ce qui est toujours plus difficile, impossible même, chez certains sujets. Seulement, quand on opère au-dessous du spinal, on ne découvre jamais toute la hauteur du ganglion cervical supérieur, dont il faut ensuite dégager la tête. Sensiblement, les deux opérations sont les mêmes et supposent les

mêmes manœuvres. L'opération haute est, disions-nous, beaucoup plus difficile : là, le sterno-mastoïdien est plus adhérent à sa gaine devenue plus épaisse; là le tissu conjonctif est plus dense, plus fibreux, moins souple; là, les vaisseaux se laissent plus malaisément découvrir et récliner; là, enfin, l'on fouille à l'étroit sous la

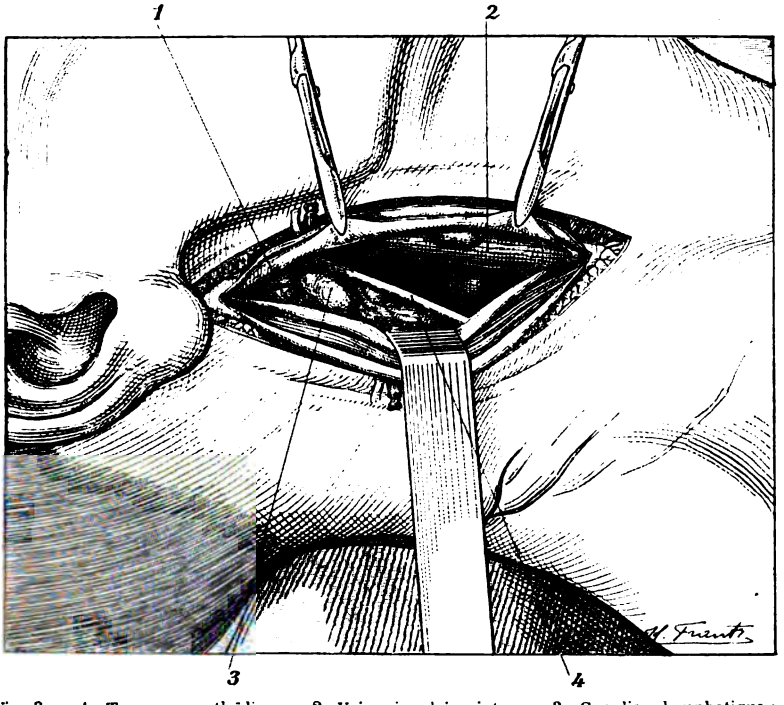

Fig. 3. — 1, Transverse atloïdienne; 2, Veine jugulaire interne; 3, Ganglion lymphatique; 4, Nerf spinal.

proéminence de la transverse atloïdienne, dans l'obscurité profonde de l'espace vertébro-pharyngé (fig. 3). Il faut donc choisir l'opération basse.

Il reste maintenant à inciser ou, si l'on préfère, à effondrer, du bec de la sonde de Nélaton, dans la longueur de la plaie, le feuillet profond de la gaine du sterno-mastoïdien. Ce feuillet, d'épaisseur très inégale selon les sujets, masque ordinairement à l'opérateur le lit où repose le gros paquet vasculaire, en dehors duquel doit nécessairement porter la section aponévrotique; mais on sait que celui-ci chemine le long de la crête des tubercules transversaires antérieurs (costoïdes cervicaux). On est donc dans la zone d'innocuité

en incisant au droit du sommet des apophysee transverses, sommet que la sonde de Nélaton, promenée de haut en bas dans la plaie, découvre avec d'autant plus de facilité que l'apex de la première transverse cervicale fait une forte saillie au fond du champ opératoire, dans la partie supérieure de celui-ci.

Voilà donc le feuillet aponévrotique profond ouvert en dehors de

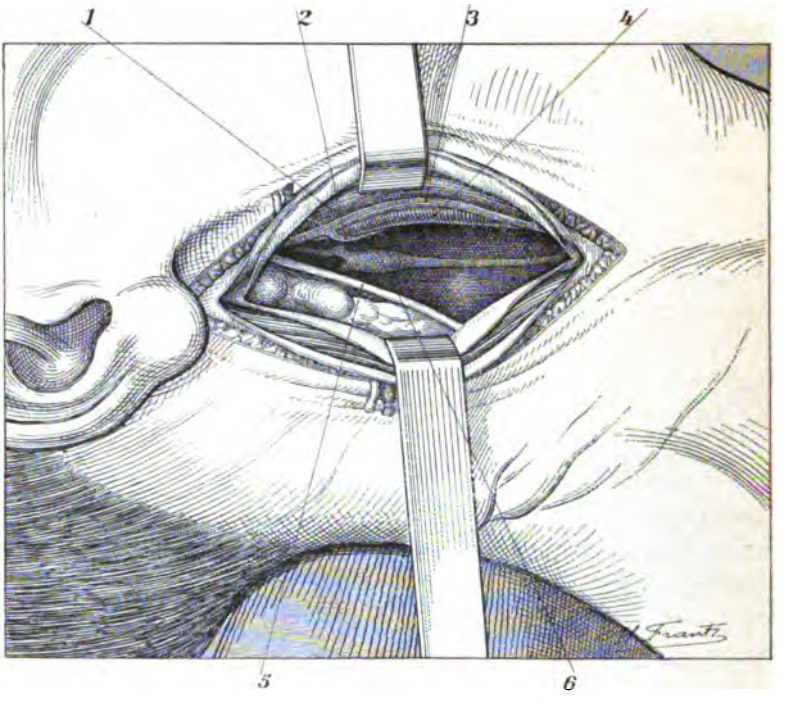

Fig. 4. — 1. Veine jugulaire interne; 2, Larynge supérieur; 3, Pneumogastrique; 4, Artère carotide interne; 5, Nerf spinal; 6, Ganglion cervical supérieur.

la veine jugulaire, désormais à l'abri de toute blessure. D'un coup de sonde cannelée donné en dehors de la veine dans l'axe de la plaie, on finit de libérer le paquet vasculo-nerveux qu'un écarteur tire et maintient en dedans. Il suffit, d'ailleurs, que ce dernier soulève la jugulaire; l'artère et le nerf, contenus dans la même gaine, docilement obéissent à l'orientation (fig. 4). Même, il veut mieux ne livrer que la veine à l'écarteur. Si celui-ci embrasse la totalité du paquet vasculo-nerveux et exerce sur lui une traction un peu forte, il arrive que le sympathique, sous son mince feuillet celluleux, se laisse

entraîner avec les autres éléments du faisceau; masqué par eux, enfoui sous eux, il se dérobe alors aux recherches.

Derrière la carotide, appliqué sur les muscles prévertébraux, circule le sympathique qu'un mince feuillet celluleux masque encore à l'opérateur. Que ce feuillet soit incisé : le nerf apparaît avec son ganglion que remplace quelquefois une sorte de formation plexiforme. De lui on voit se détacher un rameau assez important qui se porte en dedans et en bas : le nerf cardiaque supérieur. Pour bien dégager la tête du ganglion cervical supérieur, il faut, dans le haut du champ opératoire, s'enfoncer dans le creux sous-parotidien. Après l'isolement, la section.

Ainsi conduite, la découverte du sympathique cervical supérieur est facile, au moins sur la plupart des sujets. Elle ne nous a jamais donné sur le cadavre le moindre embarras sérieux; et l'opération que l'un de nous exécuta sur le vivant fut vraiment simple. Cependant des chirurgiens, dont la compétence anatomique ni la technique opératoire ne sauraient être suspectées, se sont trouvés aux prises avec des difficultés. En effet, si l'on ouvre la gaine du paquet vasculo-nerveux, le pneumogastrique se montre; il peut alors d'autant mieux être confondu avec le sympathique qu'il est, lui aussi, légèrement renflé (ganglion plexiforme) et que de lui se détache, comme du sympathique, un rameau qui se dirige en bas et en dedans : le nerf laryngé supérieur. On conçoit même que, dans un cas difficile, après une recherche vaine et prolongée, quand le champ opératoire depuis longtemps fouillé a perdu sa netteté, ce laryngé supérieur puisse être pris pour le sympathique.

Il faut se rappeler et se dire ceci : le pneumogastrique descend entre et derrière les deux gros vaisseaux; même il est plutôt rétro-jugulaire. Le sympathique est, lui, rétro-carotidien. De plus, ce dernier reçoit, du côté externe, une ou deux anastomoses, les *rami communicantes*, qui l'unissent aux nerfs cervicaux. Rien de semblable sur le pneumogastrique.

LES FORMES CHIRURGICALES
DE LA TUBERCULOSE ILÉO-CÆCALE

Par Henri HARTMANN

Chirurgien de l'Hopital Lariboisière,
Agrégé de la Faculté de Paris [1].

Les formes chirurgicales de la tuberculose iléo-cæcale ne sont guère connues que depuis une quinzaine d'années. Jusqu'à cette époque, elles étaient confondues avec les autres tuberculoses intestinales, que seuls les médecins semblaient appelés à traiter. Le mot tuberculose intestinale évoquait l'idée de lésions diffuses, ulcératives, le plus souvent secondaires à une tuberculose pulmonaire déjà avancée dans son évolution.

Un certain nombre d'auteurs avaient cependant décrit des tuberculoses localisées au cæcum. Un Anglais, Ward, avait, dès 1849, signalé, au point de vue anatomo-pathologique, l'existence de dépôts tuberculeux localisés, amenant un épaississement des tuniques du cæcum. Leudet et Lasègue, en France, se plaçant au point de vue clinique, avaient décrit une typhlite tuberculeuse; mais, jusqu'à la période moderne où la chirurgie intestinale a pris le développement que vous savez, on ne pensait guère que des lésions tuberculeuses iléo-cæcales pouvaient être justiciables d'interventions opératoires.

Le médecin semblait seul qualifié pour les traiter. Il y avait à cela deux raisons : l'une que la chirurgie intestinale, encore à ses débuts, n'osait s'attaquer aux cas complexes d'ulcérations, de perforations avec fistules pyostercorales, gâteau inflammatoire étendu; l'autre que les formes les plus accessibles aux chirurgiens, celles strictement limitées aux parois du cæcum, sans grandes lésions inflammatoires péritonéales, étaient confondues avec les cancers de la région et extirpées comme des néoplasmes, sans qu'on supposât

1. Conférence faite à la *Medical Society of London* le 3 décembre 1906.

un instant que ces tumeurs pouvaient être de nature tuberculeuse.

D'une part, les progrès de la chirurgie intestinale, en vulgarisant a pratique des anastomoses et de l'exclusion, ont permis d'agir

Fig. 1. — Tuberculose hypertrophique du cæcum.

d'une manière indirecte sur les lésions étendues, accompagnées de fistules intestinales; d'autre part, ceux de l'anatomie pathologique, en nous montrant la nature tuberculeuse de certaines tumeurs, nous ont appris que souvent on enlevait comme tumeurs, non pas des néoplasmes vrais, mais des tumeurs tuberculeuses.

D'une manière générale la tuberculose siège sur le cæcum plus fréquemment que sur le reste de l'intestin. Fenwick et Dodwell notent que 85 p. 100 des tuberculoses intestinales intéressent la région iléo-cæcale, qui est même seule affectée dans 9,6 p. 100 des cas.

Cette fréquence de la localisation tuberculeuse au niveau de la région iléo-cæcale a été attribuée à ce fait que le chyme, y cheminant moins vite, a un contact plus prolongé avec la paroi que dans

les autres parties de l'intestin, et aussi à ce que le cæcum présente des conditions circulatoires spéciales.

Ce qui est vrai de la tuberculose en général l'est encore bien plus des formes chirurgicales de cette tuberculose, la tuberculose iléo-

Fig. 2. — Épithélioma du cæcum.

cæcale étant bien plus souvent justiciable d'un traitement opératoire que celle qui atteint les autres régions de l'intestin.

Ce sont ces formes de tuberculose iléo-cæcale justiciables d'un traitement opératoire que je désire étudier devant vous. Dans cette étude, nous laisserons de côté l'appendicite tuberculeuse, dont le traitement est le même que celui de l'appendicite ordinaire; l'appendicectomie ne présente, en pareil cas, rien de particulier; et le plus souvent c'est l'examen microscopique seul qui apprend qu'au lieu d'une appendicite banale, on a enlevé une appendicite tuberculeuse.

Les formes chirurgicales de la tuberculose iléo-cæcale, que nous avons en vue, n'ont guère été étudiées que depuis une quinzaine d'années. Antérieurement on trouve bien çà et là quelques observations éparses; Czerny en Allemagne, Durante en Italie avaient fait quelques résections de cæcum tuberculeux. Mais il faut aller jusqu'en 1891 pour voir simultanément Billroth à Vienne, Pilliet

et Hartmann à Paris, insister sur ce fait qu'il existe au niveau du cæcum des lésions tuberculeuses, simulant les cancers de la région (Voir fig. 1 et 2). Depuis cette époque les travaux se sont multipliés; parmi les plus importants nous citerons, en Allemagne, le mémoire de Conrath; en France les cliniques de Dieulafoy; les rapports de Demoulin, de Bérard et Patel, etc.

Anatomie pathologique. — Les tuberculoses iléo-cæcales d'ordre chirurgical se présentent sous deux aspects différents.

1° La *tuberculose ulcéro-caséeuse*, qui s'accompagne le plus souvent d'inflammation péricæcale, et qui, pour cette raison, est quelquefois décrite sous le nom de *forme entéro-péritonéale* de la tuberlose iléo-cæcale.

2° La *tuberculose hypertrophique*, qui est le plus souvent, en même temps, sténosante et qui, par son aspect et par son évolution, rappelle beaucoup certains rétrécissements du rectum, que l'on a décrits autrefois comme rétrécissements inflammatoires, rétrécissements syphilitiques, et qui, les recherches récentes l'ont démontré, sont souvent en réalité des rétrécissements tuberculeux.

I. Forme entéro-péritonéale. — Dans cette forme, le cæcum peut être seul intéressé; c'est l'exception; dans beaucoup de cas la lésion occupe en même temps la fin de l'iléon, qui, comme le cæcum, est rongé par les ulcérations; l'appendice est souvent détruit.

Toute la région iléo-cæcale est perdue dans un gâteau d'adhérences, parsemé de masses caséeuses et même de cavernes tuberculeuses à contenu purulent, communiquant quelquefois avec la cavité intestinale. Lorsque ces abcès tuberculeux évoluent vers l'extérieur, ils aboutissent à la formation de fistules pyostercorales, qui siègent ordinairement au niveau de la fosse iliaque, mais qui peuvent aussi s'ouvrir beaucoup plus loin, à l'ombilic, à la région lombaire, etc.

Contrairement à ce qu'on observe sur l'intestin grêle, on ne voit pas au niveau du cæcum ces ulcérations aboutir, par leur cicatrisation, à la formation de rétrécissements fibreux.

II. Forme hypertrophique. — Cette forme, que nous avons décrite avec Pilliet en 1891, sous le nom de typhlite tuberculeuse simulant les néoplasmes, est la plus importante à connaître pour le chirurgien. Elle est presque toujours limitée au cæcum; elle n'en-

vahit qu'exceptionnellement l'iléon et encore à une époque tardive et dans d'infimes proportions. De plus, lorsque cet envahissement a lieu, les lésions se présentent avec un caractère différent; l'ulcération détruit la valvule de Bauhin, s'étend à la partie adjacente de l'iléon; mais le processus hypertrophique reste limité au cæcum.

Fig. 3. — Tuberculose du cæcum et du côlon ascendant : l'intestin est ouvert, l'épiploon relevé.

Lorsque la lésion hypertrophique s'étend, c'est vers le côlon, suivant une marche descendante. Chez un malade, que nous avions examiné et qui a été opéré par notre ami, le Dr Cunéo, les lésions laissaient indemne la partie terminale de l'iléon et s'étendaient à tout le côlon ascendant, comprenant même l'angle droit du côlon (fig. 4). Roux (de Lausanne) a vu les lésions parties du cæcum s'étendre jusque sur le côlon transverse. Besançon et Lapointe ont publié un cas où tout le gros intestin, depuis le cæcum jusqu'au côlon iliaque, participait au processus hypertrophique.

Exceptionnellement, le tuberculome hypertrophique du cæcum

est associé à d'autres tuberculomes hypertrophiques du côlon, comme nous l'avons vu à l'autopsie d'un de nos malades.

Extérieurement, le cæcum apparaît augmenté de volume, plus ou moins mobile sur la fosse iliaque, et englobé dans une masse

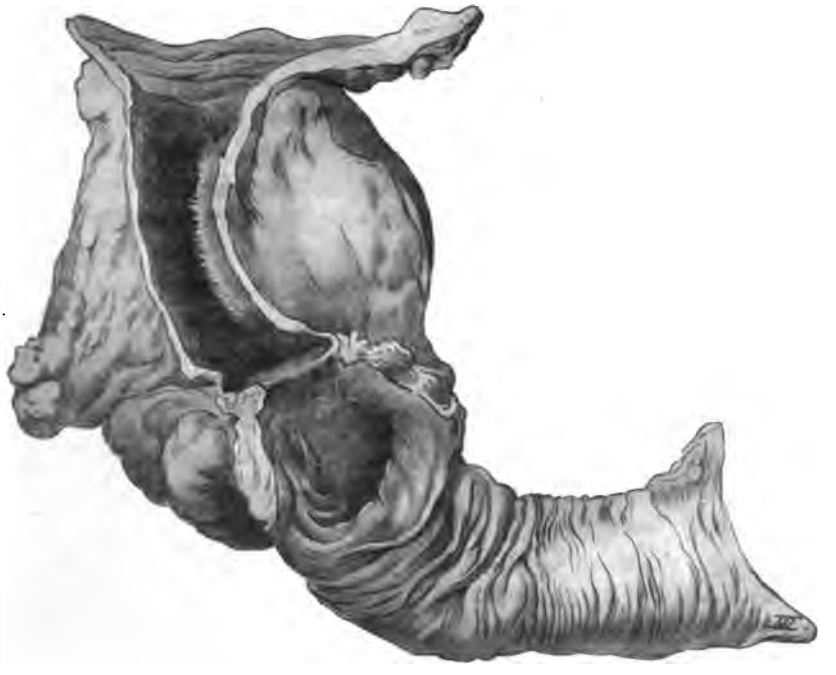

Fig. 4. — Tuberculose du cæcum avec épaississement scléro-adipeux considérable.

scléro-adipeuse qui peut atteindre jusqu'à 3 et 4 centimètres d'épaisseur (fig. 4).

Cette gangue scléro-lipomateuse, comparable à celle qu'on observe au niveau du rein autour des pyélites chroniques calculeuses, est la manifestation d'un processus inflammatoire chronique. Elle peut s'étendre jusqu'au-devant de la colonne vertébrale et contenir dans son intérieur des ganglions lymphatiques. Les engorgements ganglionnaires sont, du reste, constants dans la tuberculose cæcale et plus volumineux que ceux qu'on observe dans les tumeurs cancéreuses. Nous les avons vus remonter jusqu'au devant de la colonne vertébrale.

Par suite de l'inflammation chronique du mésocôlon, accom-

pagnée ou non de l'épaississement scléro-adipeux que nous venons de signaler, il se produit assez souvent une rétraction des tissus qui attire en haut le côlon et le cæcum. L'iléon, au lieu de s'implanter perpendiculairement au cæcum, devient ascendant sur une lon-

Fig. 5. — Tuberculose du cæcum avec saillies polypiformes.

gueur de 8 à 10 centimètres et semble alors continuer presque directement le côlon.

Lorsqu'on ouvre l'intestin, on constate que sa paroi est devenue rigide, qu'elle est extrêmement épaissie, que sa lumière a, en grande partie, disparu. Le cul-de-sac, formé normalement par le cæcum, est effacé et n'est plus représenté que par une légère dépression.

Le retrécissement, correspondant à la partie malade, peut généralement admettre l'index; il peut être plus marqué et ne pas dépasser le volume d'une plume d'oie. Il atteint son maximum au niveau de la valvule qui, ratatinée et rigide, est quelquefois impossible à reconnaître.

Exceptionnellement, il existe une dilatation au niveau des parties malades.

La muqueuse est le plus souvent ulcérée; on y voit quelquefois, en même temps que des végétations villeuses et des bourgeons charnus, des saillies polypiformes qui peuvent atteindre le volume d'une noisette et surplombent les ulcérations, sans être elles-mêmes ulcérés (fig. 5). Ces végétations, qui s'étendent à une certaine distance, rappellent certaines formes de tuberculose laryngée végétante.

L'appendice, perdu dans la gangue inflammatoire, peut souvent y être retrouvé à peu près intact; d'autres fois il est épaissi, dans quelques cas ulcéré. Lorsqu'il est malade, les lésions occupent sa partie initiale, continuant celles du cæcum, et laissant indemne sa partie terminale, très différentes par conséquent de celles de l'appendicite. Tandis que, dans cette dernière, l'appendice tend à s'oblitérer en un point plus ou moins rapproché de son implantation cæcale, dans la tuberculose hypertrophique du cæcum l'appendice est largement ouvert et souvent même communique avec l'intestin par un orifice élargi.

A côté de cette forme habituelle de la tuberculose hypertrophique du cæcum, nous devons mentionner quelques formes exceptionnelles.

On a vu les lésions limitées à la valvule iléo-cæcale. Dans un cas de Jaboulay, la tumeur mamelonnée, en forme de chou-fleur, était implantée sur la lèvre supérieure de la valvule. Dans un autre de Souligoux, elle avait la forme d'une orange terminée en pointe, avec un orifice sur sa face inférieure; elle faisait saillie dans le cæcum comme une gueule de requin.

Enfin, nous devons mentionner ici un cas opéré dans notre service par notre assistant, le Dr Michon, où les lésions, limitées en bas par la valvule iléo-cæcale, épaissie, déformée, faisant une saillie circulaire dans le cæcum, remontait sur les 5 derniers centimètres de l'iléon et s'arrêtait brusquement.

Au microscope, les lésions diffèrent de celles de la tuberculose vulgaire, en ce qu'elles ne sont pas uniquement ulcéreuses et destructives, mais en ce qu'il existe, en même temps que des lésions tuberculeuses, quelquefois peu développées, d'autres modifications de la paroi intestinale, dues à une véritable réaction de défense, qui se traduisait déjà à l'œil nu par l'épaississement des parois et par la formation habituelle d'une épaisse gangue scléro-adipeuse.

Suivant les cas, les lésions tuberculeuses peuvent être surtout

marquées au niveau de la muqueuse, ou, au contraire, se développer principalement dans la sous-séreuse.

Lorsque la muqueuse est surtout atteinte, elle présente des ulcérations qui peuvent s'étendre plus ou moins profondément et arriver

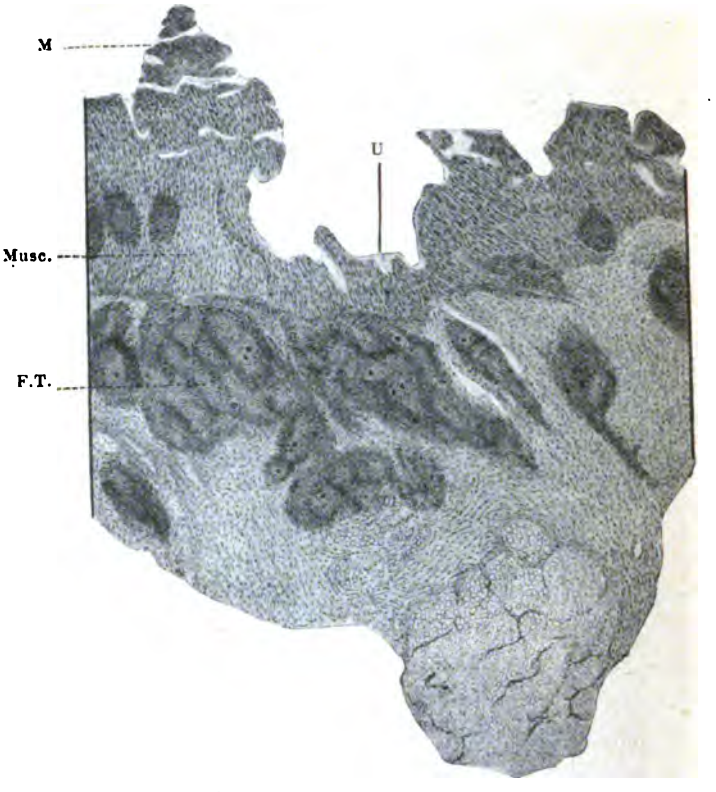

Fig. 6. — Coupe d'une tuberculose cæcale ulcérée (Préparation de M. Lecène). — U, ulcération ; M, muqueuse ; Musc., tunique musculaire ; F. T., follicule tuberculeux.

même, mais très exceptionnellement, jusqu'à la séreuse qui peut être perforée. Ordinairement elles s'arrêtent à la musculeuse (fig. 6).

On trouve, entre les glandes et dans les bourgeons des ulcérations, une quantité considérable de cellules rondes, avec çà et là des cellules géantes et même quelques points caséeux ; mais, ce qui prédomine, c'est l'infiltration embryonnaire diffuse, qui, comme l'a dit Pilliet, est la principale des lésions tuberculeuses.

Cette infiltration embryonnaire se continue dans la sous-muqueuse où l'on trouve souvent des cellules géantes et même des

tubercules caséeux, pour s'étendre ensuite à travers la couche musculaire suivant les lymphatiques et former une nouvelle nappe d'infiltration tuberculeuse dans le tissu cellulaire sous-séreux.

Dans quelques cas, la muqueuse n'est pas ulcérée; et l'on trouve

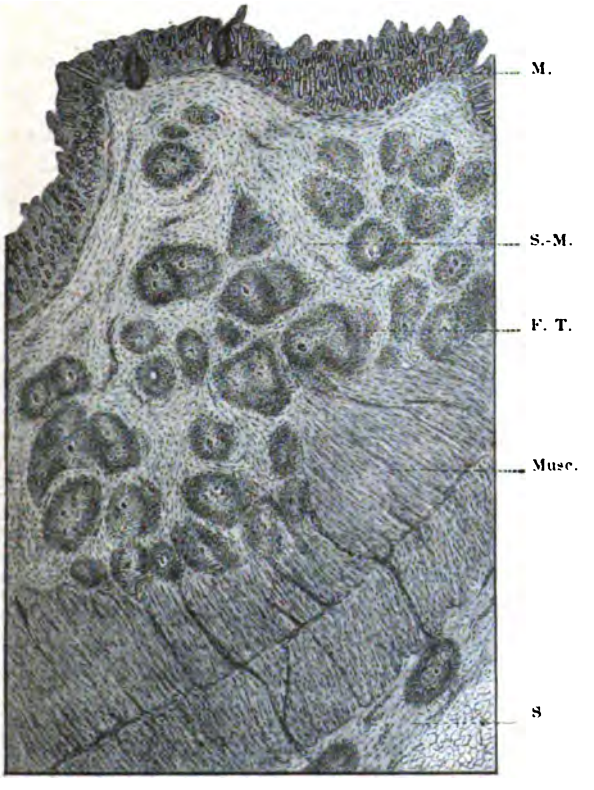

Fig. 7. — Coupe d'une tuberculose cæcale non ulcérée (Préparation de M. Lecène). — M., muqueuse; S.-M., sous-muqueuse; Musc., musculaire; S, séreuse.

deux nappes d'infiltration : l'une sous-muqueuse; l'autre sous-séreuse, cette dernière souvent plus développée que la première (fig. 7).

En même temps que ces lésions de nature nettement tuberculeuse, mais présentant déjà cette particularité de s'associer à une prolifération embryonnaire considérable, on observe d'autres lésions, n'ayant que le caractère de simples lésions inflammatoires. Telle l'infiltration scléro-adipeuse, si fréquente autour des tuberculoses cæcales hypertrophiques; telle encore la production de végétations

polypoïdes, presque constantes dans la maladie qui nous occupe. Les productions polypoïdes, qui se développent au niveau des parties

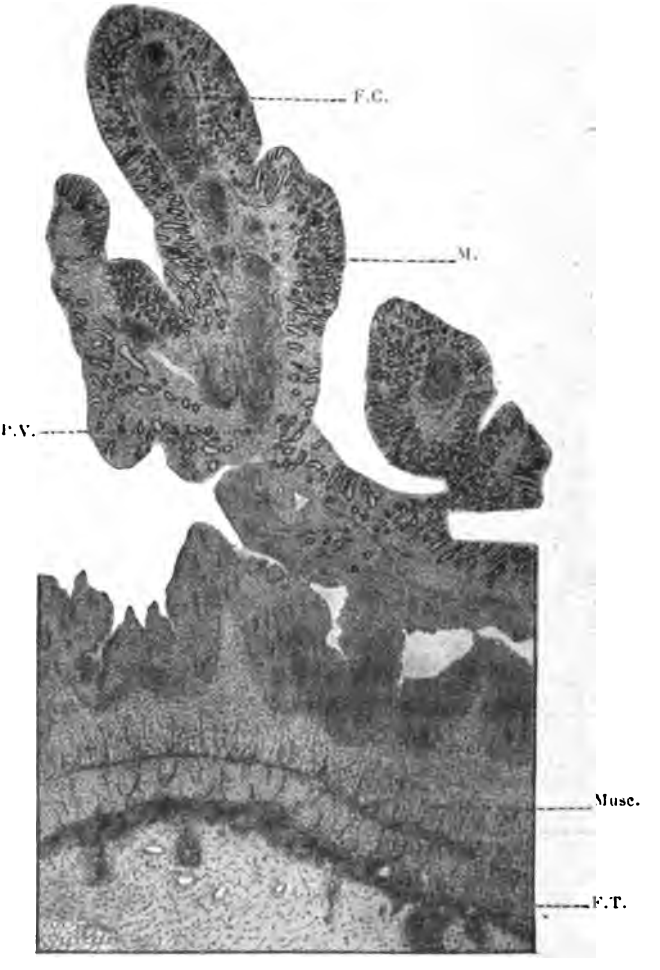

Fig. 8. — Coupe d'une végétation polypeuse (Préparation de M. Lecène). — P. V., végétation polypeuse; F. C., follicule clos; M., muqueuse; Musc., tunique musculaire; F. T., follicule tuberculeux.

non ulcérées de la muqueuse, présentent la structure habituelle des adénomes de l'intestin, et n'ont rien de tuberculeux (fig. 8).

Peut-être y a-t-il lieu de rapprocher des tuberculoses hypertrophiques du cæcum certains rétrécissements dits inflammatoires, qu'ont décrits Gérard Marchand et Demoulin, puis Schwartz en

France, et dont nous avons publié, dès 1893, une observation.

Deux fois, nous nous sommes trouvé en présence de pareils rétrécissements. L'examen microscopique et les inoculations ne nous avaient permis de déceler ni l'existence de lésions tuberculeuses, ni la présence de bacilles. La guérison complète, obtenue à la suite de l'opération, l'intégrité de l'état général plaidaient encore en faveur de l'existence de lésions inflammatoires banales. Or, dans le premier cas, la malade est venue nous retrouver au bout de neuf ans avec une tuberculose en voie d'évolution, à laquelle elle a succombé dix ans après la résection que nous avions faite, sans avoir présenté pendant tout ce temps le moindre symptôme intestinal. Dans le deuxième, la malade, restée guérie après une résection pendant six ans, présenta, au cours de la septième année, une nouvelle suppuration du bassin, à laquelle elle succomba; à l'autopsie, nous trouvions des lésions de tuberculose ganglionnaire mésentérique. Toutes deux avaient, par conséquent, après dix ans et après sept ans, succombé à des lésions tuberculeuses. Y a-t-il là une simple coïncidence? Les lésions primitives, en apparence non tuberculeuses, étaient-elles en réalité d'origine bacillaire? Nous sommes tenté de le croire, d'autant qu'aujourd'hui les travaux de Poncet (de Lyon) ont attiré l'attention sur certaines formes peu connues de tuberculose inflammatoire, très différentes, au point de vue anatomo-pathologique, de la tuberculose ordinaire.

Si cette hypothèse se confirmait, le domaine de la tuberculose hypertrophique, pris sur des lésions considérées autrefois comme néoplasiques, s'accroîtrait encore par l'adjonction de bon nombre des rétrécissements dits inflammatoires. De toutes façons, comme au point de vue clinique, au point de vue thérapeutique, et même au point de vue de l'anatomie pathologique macroscopique, ces rétrécissements rappellent les tuberculoses hypertrophiques, il nous a semblé indiqué d'en dire un mot en passant.

Étiologie. — La tuberculose iléo-cæcale, dans ses formes chirurgicales, semble frapper indifféremment les deux sexes. Conrath trouve 36 hommes, 41 femmes; Demoulin, 48 hommes, 35 femmes; nous-même, réunissant 217 observations, trouvons 105 hommes et 112 femmes.

La maladie semble présenter son maximum de fréquence entre

vingt et quarante ans. Avant l'âge de vingt ans et après celui de quarante, elle devient rare; on n'en trouve que peu de cas au-dessous de dix ans; Guinon et Pater en ont cependant récemment publié un chez une enfant de quatre ans.

Le malade peut être porteur en même temps de lésions tuberculeuses pulmonaires; mais le plus souvent ces lésions sont peu avancées; quelquefois même elles manquent totalement.

Il y a, entre les formes de tuberculose localisée au cæcum que nous étudions et la tuberculose intestinale vulgaire, à type d'ulcérations disséminées, une grande différence à ce point de vue, l'entérite tuberculeuse survenant, au contraire, très souvent au cours de l'évolution d'une tuberculose pulmonaire confirmée.

Il nous semble probable que l'infection se fait surtout par les ingesta et que, si elle se localise si souvent dans le cæcum, cela tient à la stagnation du contenu intestinal à ce niveau, qui favorise les inoculations.

Même lorsque la lésion évolue chez un tuberculeux pulmonaire avéré, elle nous semble reconnaître cette pathogénie, la lésion cæcale correspondant à l'ensemencement direct de la muqueuse par les crachats bacillifères déglutis.

Étude clinique. — Les formes chirurgicales de la tuberculose iléo-cæcale se manifestent cliniquement par deux ordres principaux de symptômes : les uns traduisent à nos yeux la réaction péritonéale de voisinage et simulent plus ou moins l'appendicite; les autres sont le résultat du rétrécissement intestinal et font penser à un néoplasme, d'autant plus que presque toujours l'examen direct permet de constater l'existence d'une tumeur.

Suivant les cas, ce sont les phénomènes de réaction péritonéale qui augmentent; la fosse iliaque est occupée par un gâteau inflammatoire; des foyers suppurés, des fistules s'y développent; ou bien, au contraire, les phénomènes réactionnels sont peu marqués : il y a simplement une tumeur et des signes de rétrécissement de l'intestin.

Aussi les auteurs, laissant un peu de côté les formes intermédiaires, ont-ils décrit une *forme entéro-péritonéale*, sorte de typhlite tuberculeuse avec périty phlite; et une *forme hypertrophique*, le tuberculome hypertrophique du cæcum. On retrouve, au point de vue clinique, les deux grandes variétés de tuberculose iléo-cæcale

que nous avons déjà décrites isolément, en exposant l'anatomie pathologique des lésions.

1° *Forme entéro-péritonéale.* — Dans la forme entéro-péritonéale, anatomiquement caractérisée par la présence d'ulcérations de la région iléo-cæcale avec inflammation et souvent même avec suppuration péri-cæcale, on trouve un ensemble de symptômes correspondant aux lésions.

Le malade a parfois au début des signes d'entérite tuberculeuse, des selles diarrhéiques fréquentes, abondantes, sanguinolentes; puis l'attention est attirée sur la région iléo-cæcale par une crise de douleurs dans la fosse iliaque droite. Cette crise douloureuse est quelquefois le premier symptôme; aussi est-on tenté de croire à une attaque d'appendicite, d'autant plus que l'on constate une tuméfaction iliaque. L'allure de la maladie est toutefois, d'une manière générale, plus torpide que celle de l'appendicite; et la tuméfaction, au lieu de diminuer après la période aiguë, persiste.

Abandonnée à elle-même, la maladie progresse le plus souvent; l'empâtement devient diffus, s'étend vers la ligne médiane, vers l'excavation, devenant alors accessible au toucher rectal ou vaginal; une suppuration à marche lente se développe et s'ouvre spontanément à l'extérieur; il se forme au-dessus de l'arcade crurale une ou plusieurs fistules par lesquelles s'écoule un pus séreux, mal lié, mélangé de matières fécales; ces fistules s'étendent quelquefois assez loin, à l'ombilic, dans la région lombaire, etc.

On a vu les abcès s'ouvrir dans l'intestin, leur évacuation s'accompagnant de débâcles purulentes par l'anus, qui le plus souvent se renouvellent, la collection se reformant et s'évacuant de nouveau.

En même temps, les phénomènes généraux s'aggravent par suite de la persistance de la suppuration et aussi par suite de l'évolution d'une tuberculose pulmonaire habituelle chez ces malades.

Exceptionnellement une perforation se fait dans le péritoine libre, amenant alors la mort en deux ou trois jours.

2° *Forme hypertrophique.* — La tuberculose hypertrophique du cæcum, qui est de beaucoup la forme la plus intéressante, a un début, en général, insidieux : perte de l'appétit, digestions lentes, sensation désagréable vague dans la fosse iliaque droite.

Pendant des mois, l'état reste à peu près le même, s'améliorant

même quelquefois temporairement à la suite d'un régime approprié. Puis la maladie se caractérise.

Les troubles intestinaux s'accusent; il y a des alternatives de constipation et de diarrhée, quelquefois des crises de coliques, survenant principalement deux ou trois heures après les repas, accompagnées de météorisme local, de péristaltisme et de bruits musicaux, qui marquent en général la fin de la crise douloureuse.

Chez d'autres malades, les signes de sténose intestinale sont moins marqués ou même manquent complètement. L'attention est simplement attirée par la répétition de petites crises de douleurs iliaques.

En présence de ces symptômes, l'examen de la fosse iliaque s'impose. Chez certains malades amaigris, la simple inspection montre un soulèvement de la paroi qui fait penser immédiatement à la présence d'une tumeur. Cette saillie peut manquer, lorsque la paroi abdominale est plus épaisse ou lorsqu'il existe un peu de météorisme; mais on la trouve presque toujours par le palper.

Celui-ci fait constater la présence, dans la fosse iliaque, d'une tumeur dure, un peu bosselée, de forme allongée suivant l'axe du cæcum, plus ou moins mobile, presque toujours plus mobile dans le sens transversal que dans le vertical. Cette tumeur, limitée en bas par un contour arrondi, est plus difficile à circonscrire au niveau de sa partie supérieure qui se continue avec le côlon. Elle est indolente ou un peu sensible à la pression.

Quelquefois la tumeur, au lieu d'occuper la situation normale du cæcum, est plus haut placée, au niveau de la partie supérieure de la fosse iliaque. C'est là un point qu'a bien indiqué Obrastzow et qui nous a frappé sur plusieurs de nos malades. L'iléon devient alors ascendant sur une longueur de 8 à 10 centimètres; si bien que, lorsqu'il existe une sténose marquée, l'iléon peut se présenter soit sous la forme d'un boudin induré qui correspond à l'intestin contracturé et dont les dimensions sont variables, soit sous celle d'une anse animée de contractions péristaltiques au niveau de la partie inférieure de la fosse iliaque, au-dessous du cæcum remonté.

A la percussion, la tumeur cæcale ne donne pas la sonorité normale de l'intestin; on trouve le plus souvent à son niveau de la submatité, quelquefois une sonorité à caractère spécial.

Telle est la maladie une fois constituée; son évolution peut être

très longue, d'autant que, dans cette forme de tuberculose cæcale, contrairement à ce qu'on voit dans la forme entéro-péritonéale, les poumons sont souvent indemnes pendant une longue période. Peu à peu cependant, l'amaigrissement s'accentue, les accidents d'obstruction augmentent, l'état général s'altère.

Quelquefois la tuberculose se propage au péritoine, et la maladie prend des caractères qui la rapproche de la forme entéro-péritonéale; c'est exceptionnel. D'autres fois, une tuberculose pulmonaire se développe et entraîne la mort du malade. Jamais la maladie ne rétrocède. Aussi peut-on dire, avec Bérard et Patel, « que l'évolution spontanée de la forme hypertrophique, telle qu'on la connaît aujourd'hui, est fatale ».

La durée moyenne de la maladie serait, d'après Conrath, de 2 ans 1/2 à 3 ans. En réalité, elle est très difficile à fixer, parce que son début n'est pas net, et qu'il existe quelquefois une entérite banale antérieure. Ce qu'il faut retenir, c'est qu'en l'absence de complications, elle revêt une allure chronique et que les malades ne sont emportés qu'au bout d'un temps assez long par les progrès de la cachexie, par une tuberculose pulmonaire concomitante, ou par une tuberculose diffuse de l'intestin ou du péritoine.

Diagnostic. — Dans sa *forme entéro-péritonéale*, la tuberculose iléo-cæcale peut être confondue avec l'*appendicite*. L'absence de résolution de la masse indurée, les allures subaiguës des poussées inflammatoires, la diarrhée concomitante, la coexistence fréquente de la tuberculose pulmonaire, mettront sur la voie du diagnostic.

Lorsqu'il existe des fistules, on peut quelquefois hésiter entre une lésion tuberculeuse et une simple *fistule pyostercorale*, consécutive à une appendicite banale. L'histoire de la maladie, la recherche du bacille tuberculeux, permettront souvent de différencier ces affections.

L'*actinomycose* ne peut qu'être soupçonnée, lorsqu'il existe, une induration ligneuse de la fosse iliaque; à la période des fistules, elle se reconnaît à la teinte bleuâtre des orifices, aux grains jaunes que contient le pus, enfin à la constatation, par le microscope, de l'actinomyces.

Certaines *fistules d'origine osseuse*, vertébrale ou pelvienne, peuvent aussi donner lieu à des erreurs.

Dans sa *forme hypertrophique*, la tuberculose cæcale peut surtout être confondue avec les *néoplasmes* de la région. Lorsqu'en 1891 nous l'avons pour la première fois étudiée avec Pilliet, nous avons intitulé notre mémoire : note sur une variété de typhlite tuberculeuse simulant les cancers de la région. Quelques signes mettent cependant sur la voie du diagnostic : dans les néoplasmes, les signes de sténose ont en général une marche plus rapide; la tumeur rappelle moins la forme du cæcum que la tuberculose hypertrophique, qui, infiltrant la paroi de l'intestin, lui conserve, dans une certaine mesure, sa forme. Il est évident que la constatation d'une tuberculose pulmonaire concomitante fera pencher le diagnostic en faveur du tuberculome cæcal; mais cette tuberculose pulmonaire, assez fréquente dans la forme entéro-péritonéale, est, au contraire, rare dans le tuberculome hypertrophique, tout au moins au début. De même la recherche des bacilles dans les fèces est illusoire, car on ne les trouve guère que dans la forme ulcéreuse. La réaction de la tuberculine n'est plus guère employée; dans un cas, Dieulafoy s'est appuyé, pour faire le diagnostic, sur le résultat positif du séro-diagnostic suivant la méthode d'Arloing et Courmont. Ces derniers modes d'investigation n'ont qu'une valeur négative, car ils ne permettent pas d'exclure l'existence d'autres foyers tuberculeux.

En pratique, le diagnostic de la tuberculose hypertrophique et des néoplasmes n'a pas une grande importance, puisque, dans les deux cas, l'opération est indiquée.

Il en est de même pour le diagnostic avec les *rétrécissements dits inflammatoires*, ceux-ci n'étant, du reste, peut-être, comme nous l'avons vu, que le résultat d'une forme spéciale de tuberculose inflammatoire.

Traitement. — Le traitement de la tuberculose iléo-cæcale est, avant tout, chirurgical. Il faut, dès que le diagnostic est posé, ouvrir le ventre et voir quelles sont exactement les lésions.

Dans les cas de tuberculose ganglionnaire avec noyaux sous séreux, signes de péritonite légère localisée, sans manifestations du côté de la muqueuse intestinale, la simple *cœliotomie exploratrice* peut être suivie de guérison. Nous avons eu l'occasion d'en voir un bel exemple, dont la guérison se maintient depuis deux ans. Crouzet,

dans sa thèse récente, en publie plusieurs observations. Campiche en réunit 19 observations, qui ont donné 15.7 p. 100 de guérisons durables. Il est évident qu'après ces opérations exploratrices il est bon d'instituer une hygiène et un traitement général appropriés.

Le plus souvent on aura recours à un *traitement opératoire plus actif* (résection partielle du cæcum, iléo-colostomie, exclusion uni- ou bilatérale, résection).

Résultats immédiats. — 9 excisions partielles du cæcum ont donné 8 guérisons, 1 mort; 78 résections avec anastomose termino-terminale, 59 guérisons, 19 morts; 19 résections avec implantation latérale, 16 guérisons, 3 morts; 31 résections avec fermeture des deux bouts et anastomose latérale, 26 guérisons, 5 morts; 10 opérations en 2 temps, 7 guérisons, 3 morts; 29 entéro-anastomoses, 25 guérisons, 4 morts; 9 exclusions unilatérales, 1 mort; 22 bilatérales, 2 morts.

Enfin 22 malades ont subi des opérations multiples successives; 14 ont guéri, 8 sont morts. Au total, 229 opérations, avec 46 morts.

La mortalité est donc considérable. Si nous ajoutons qu'un certain nombre de malades ont succombé après un temps assez long à des manifestations tuberculeuses, pulmonaires, intestinales ou péritonéales, il semble, au premier abord, que les résultats soient médiocres.

En réalité, ils sont beaucoup meilleurs que ne le fait supposer l'étude d'une statistique globale. La chirurgie intestinale a fait, dans ces dernières années, de grands progrès et ses résultats se sont beaucoup améliorés. Il suffit, pour s'en rendre compte, de diviser notre statistique de résections en 2 parties : les cas opérés avant 1900; ceux opérés après 1900.

Avant 1900, nous trouvons 73 cas avec 22 morts, soit 30 p. 100; après 1900, 58 cas avec 7 morts, soit 12 p. 100. Personnellement, nous avons fait 7 résections pour tuberculose avec 1 mort, notre second opéré; les 5 résections faites depuis 1900 ont guéri. Tout nous porte à croire que la mortalité générale continuera à s'abaisser et que, dans l'avenir, nous aurons des statistiques meilleures que celles que nous pouvons publier actuellement.

Si nous considérons de plus que tous les malades opérés étaient voués à une mort rapide, on voit qu'actuellement nous pouvons nous réjouir des résultats obtenus. Ce qui est plus important encore

à considérer, c'est que déjà nous possédons un grand nombre d'observations de malades suivis pendant des années et restés guéris.

Il est donc formellement indiqué d'intervenir opératoirement, dès que le diagnostic de tuberculose iléo-cæcale est posé.

Le choix de l'opération dépendra de la nature des lésions.

En présence d'une *tuberculose hypertrophique*, on aura le plus souvent recours à la *résection*.

Les procédés d'ablation en deux temps, dont nous apprécions les

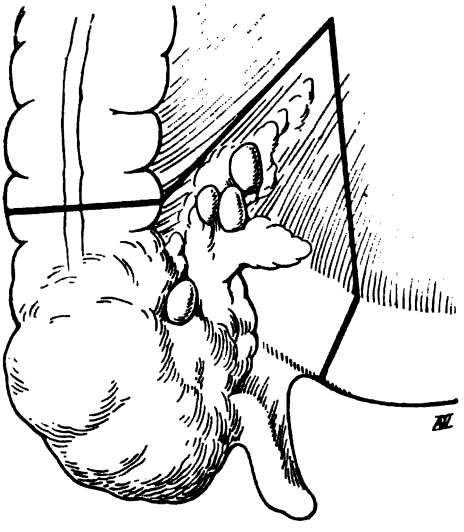

Fig. 9. — Tracé des incisions.

avantages dans l'ablation des tumeurs du côlon en général et dans celles du cæcum accompagnées d'occlusion presque complète, nous semblent inutiles pour l'ablation du cæcum tuberculeux, où les symptômes d'occlusion n'atteignent jamais une grande intensité.

Il est possible, par une incision faite au niveau du cæcum, d'aborder la lésion, d'extérioriser les parties, et de bien limiter le champ opératoire; les dangers opératoires sont donc moindres qu'au niveau du côlon.

La libération des adhérences ne présente pas de grandes difficultés; lorsque l'inflammation n'a pas atteint le tissu cellulaire de la fosse iliaque, il est même possible, après avoir fait une incision légère du péritoine en dehors du côlon, de cheminer dans l'espace avasculaire résultant de la coalescence des feuillets péritonéaux primitivement

indépendants, à la période où tout le gros intestin est pourvu d'un méso.

Ce qui importe, c'est d'enlever avec le cæcum les ganglions, toujours volumineux et souvent caséeux, qui occupent généralement l'angle iléo-cæcal (fig. 9).

La résection terminée, on peut réunir les extrémités de l'intestin

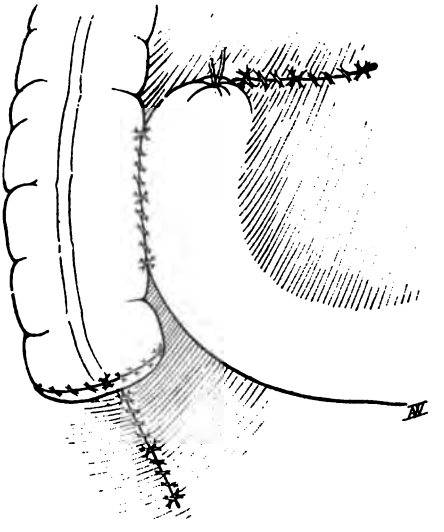

Fig. 10. — Opération terminée.

sectionné bout à bout ou implanter l'iléon sur la partie latérale du côlon. Personnellement, nous fermons en général les deux bouts de l'intestin et terminons par une anastomose latérale. Deux plans de suture à la soie, en surjet, l'un total, l'autre non perforant permettent de faire rapidement cette réunion (fig. 10). Si l'on se sert du bouton de Murphy, on peut simplifier son application, en plaçant dans chaque bout, avant de le fermer, une des moitiés du bouton. Il suffit, une fois les bouts fermés, d'amener les anses à anastomoser au contact, puis, à travers les tuniques intestinales, de faire saillir la tige de chaque moitié du bouton. Au centre de la lumière de la tige, on incise l'intestin soit au bistouri, soit au thermo-cautère. La tige fait saillie au travers de l'étroit orifice (fig. 11). Les deux pièces sont alors couplées et serrés à fond, sans qu'on ait eu à faire la moindre suture en bourse, l'incision de la paroi intestinale n'ayant exactement que les dimensions de la tige.

En général, nous laissons après l'opération un drain dans la plaie. Lorsqu'il existe dans la fosse iliaque un *gâteau étendu d'adhérences*, une masse diffuse et immobile, avec ou sans fistules pyostercorales, nous croyons que la résection immédiate expose à des dangers et

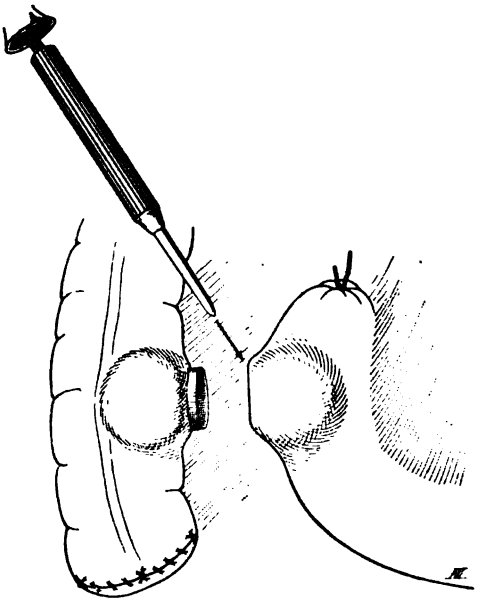

Fig. 11. — Anastomose avec le bouton de Murphy.

qu'il est indiqué de recourir au traitement indirect et de faire l'*exclusion de l'intestin*.

L'exclusion unilatérale suffit le plus souvent; la méthode d'Hochenegg, exclusion bilatérale avec fixation des deux bouts de l'anse exclue à la peau, a donné de beaux succès et permis quelquefois une extirpation secondaire. L'exclusion bilatérale fermée reste indiquée pour les cas de tuberculose accompagnée de fistules pyostercorales et ne paraissant pas justiciables de la résection.

LA COLOPEXIE

CONTRIBUTION A L'ÉTUDE THÉRAPEUTIQUE DU PROLAPSUS DU RECTUM

Par Ch. LENORMANT

Chirurgien des hôpitaux de Paris.

Le nombre des méthodes et des procédés opératoires en usage dans le traitement du prolapsus du rectum est la meilleure preuve qu'aucun d'eux ne satisfait pleinement à toutes les indications et ne donne des résultats constamment bons. Cette chirurgie, comme celle de toutes les ptoses viscérales, est des plus décevantes; il nous est évidemment impossible de rendre leur tonicité aux ligaments et aux muscles et toutes les opérations ne sont que palliatives.

Chaque intervention nouvelle est accueillie avec faveur, et, comme on publie d'abord des résultats récents et les succès, de préférence aux échecs, elle paraît nettement supérieure à celles qui l'ont précédée. Plus tard viennent les statistiques intégrales et les résultats éloignés qui malheureusement ne répondent pas toujours aux premiers espoirs qu'avait paru légitimer la méthode.

Je suis persuadé qu'en fait de traitement des prolapsus rectaux, le chirurgien doit être éclectique. Chaque méthode a ses indications, qu'il faut savoir reconnaître en présence d'un cas donné; toutes peuvent rendre des services; aucune n'est infaillible.

A Paris, l'opération, qui a été le plus employée dans ces quinze dernières années est, sans contredit, la *Rectopexie*. Elle a donné un certain nombre de résultats brillants et durables, et j'en ai vu moi-même dans le service de mon maître Gérard Marchand; mais elle a donné aussi des échecs nombreux, et le pourcentage des récidives reste assez élevé. Si elle est loin de mériter tous les reproches que lui a adressés Ludloff, elle ne s'applique pas cependant à tous les prolapsus. A côté d'elle, à côté de la *Résection*, très

employée également, et de l'*Opération de Delorme*, plus récente, mais dont l'avenir paraît assez brillant, se place une autre méthode, la *Colopexie*, dont je voudrais étudier ici la technique et les résultats.

Je crois cette étude intéressante, parce que la colopexie, qui a, elle aussi, quelques très beaux succès à son actif, semble avoir été quelque peu négligée par les chirurgiens français dans ces dernières années, alors qu'elle rencontrait beaucoup de faveur à l'étranger et particulièrement en Allemagne; parce que aussi le nombre des observations suivies à longue échéance est aujourd'hui assez considérable pour permettre une appréciation exacte des résultats. J'ai ébauché cette étude, il y a quelques années, dans ma thèse; mais, depuis lors, un certain nombre d'observations et de procédés nouveaux ont été publiés; les résultats d'opérations anciennes ont été vérifiés, et la documentation s'est enrichie d'autant. Moi-même, lorsque j'ai écrit ma thèse, je n'avais eu l'occasion de pratiquer qu'une fois la colopexie; depuis lors, je l'ai exécutée chez trois malades dont on trouvera plus loin l'histoire, ainsi que le résumé de toutes les observations que j'ai pu recueillir dans la littérature.

La Colopexie est l'opération qui consiste à fixer, après réduction complète du prolapsus, le côlon pelvien à la paroi abdominale, dans le but de s'opposer à une nouvelle descente du gros intestin. Elle suppose, comme condition indispensable, la réductibilité du prolapsus; tout prolapsus rectal irréductible relève nécessairement de la résection.

Il existe deux variétés bien distinctes de Colopexie; on peut se contenter de fixer l'intestin à la paroi sans l'ouvrir; et c'est la *colopexie simple*, la plus communément employée; mais on peut aussi ouvrir temporairement l'intestin fixé, de façon à assurer la mise au repos du rectum : c'est la colopexie avec ouverture de l'intestin ou *colopexotomie*, dont les indications sont rares et les observations peu nombreuses.

Historique.

On donne souvent à la colopexie le nom d'*Opération de Jeannel*; et c'est justice, car la priorité en appartient indiscutablement à ce chirurgien. C'est le 6 février 1889 que Jeannel pratiqua la première colopexie; comme son opérée présentait un prolapsus avec rectite

grave, il fit à la fois la fixation et l'ouverture de l'intestin; quelques mois plus tard, quand la rectite eut complètement disparu, il ferma l'anus artificiel et sa malade resta définitivement guérie.

Cette observation fut l'objet d'un rapport de Verneuil à l'Académie de médecine (octobre 1889). Tout en approuvant la conduite tenue par Jeannel, Verneuil ajoutait que, dans les cas ordinaires non compliqués de rectite, la simple fixation pariétale du côlon, sans anus artificiel, suffirait à maintenir la réduction du prolapsus; il proposait ainsi la colopexie simple, qu'il devait exécuter lui-même, pour la première fois, quelques jours plus tard (5 novembre 1889).

Quelques mois après, au début de 1890, un chirurgien anglais, exerçant aux Indes, Mac Leod, qui ignorait certainement les travaux des auteurs français, imaginait de son côté la colopexie et la réalisait par un procédé aveugle et compliqué, que nul ne devait être tenté d'imiter (obs. LV). Avant ces trois observations initiales, il est bien vraisemblable qu'à une époque où l'hystéropexie était déjà d'un usage courant, d'autres chirurgiens ont dû avoir l'idée de fixer à la paroi abdominale le rectum prolabé. Allingham le proposait formellement en 1888; mais il n'eut pas l'occasion de passer de la théorie à la pratique. Jeannel et Verneuil peuvent donc revendiquer à juste titre la priorité de la colopexie.

Cette priorité fut cependant réclamée, six ans plus tard, simultanément par Bogdanik et par Tuttle (de New-York). Les prétentions de Bogdanik ne sont pas discutables et ne peuvent s'expliquer que par une ignorance complète des travaux antérieurs, puisque ses deux opérations datent seulement de 1894. Quant à Tuttle, il déclare avoir fait, en 1888, 25 expériences cadavériques de suture du mésocôlon à la paroi abdominale et avoir employé cette méthode avec succès chez un malade; mais ces recherches ne furent signalées par lui, sans autres détails, qu'en 1895; ce qui rend inadmissible sa réclamation.

C'est d'ailleurs après les publications de Jeannel et de Verneuil, et à la suite de ces publications, que se répandit l'usage de la colopexie.

En France, elle avait pour principal défenseur Jeannel lui-même, qui la pratiquait 5 fois et la faisait étudier et décrire dans les thèses de ses élèves Larsonneur et Cabanié. Richelot, Poncet, Defontaine (du Creusot), Berger, Boiffin y avaient recours, et Tuffier tentait la

colopexie lombaire (obs. LXXVII), qui ne donna qu'un résultat médiocre et fut abandonnée après cette unique tentative.

En Allemagne, Potockij, et, quelques années plus tard, Bogdanik, — en Suède, Berg, Lennander, Borelius, — dans les pays de langue anglaise, Blank (de Melbourne), Erdmann (de New-York), Stewart, Caddy adoptent la méthode nouvelle.

Dans les années qui suivent, aucun travail important ne paraît en France sur ce sujet; mais, à l'étranger, la colopexie est étudiée dans des monographies spéciales ou dans des travaux d'ensemble sur le traitement du prolapsus rectal, par Bryant (1897), Ludloff (1899 et 1900), Bakès (1900). Von Eiselsberg, qui est probablement le chirurgien ayant la plus grande expérience de la colopexie, puisqu'il l'a faite 17 fois, après avoir inspiré les travaux de Ludloff, est revenu sur la question en 1902 au Congrès des Chirurgiens allemands, puis a fait publier, en 1904, par son élève Weiss, les résultats éloignés de ses opérations. Enfin, en 1905, Pachnio rapportait une importante série de 12 cas, provenant de la clinique de Garré.

Valeur anatomique de la colopexie.

Avant d'entreprendre une opération, il faut savoir exactement quel est le but à chercher, comment doit agir cette opération. La suspension du côlon à la paroi abdominale est-elle un traitement inoffensif et suffisant du prolapsus rectal? Telle est donc la première question à résoudre.

Jeannel, dans son enthousiasme pour l'opération qu'il venait de créer, a voulu voir en elle le traitement véritablement radical du prolapsus du rectum, l'intervention qui rétablit dans son intégrité la statique normale de cet intestin, et, pour ce faire, il a imaginé une théorie, admise également par Verneuil, qui suppose que le principal moyen de fixité du rectum est sa suspension par le mésocôlon et que le prolapsus a pour cause essentielle le relâchement de ce méso. Ainsi la colopexie, en suppléant aux moyens de suspension devenus insuffisants, remettrait les choses en leur état primitif. « Le mésocôlon pelvien, le péritoine qui recouvre le rectum, bien plutôt que les vaisseaux et les nerfs du côlon et du rectum, car ces organes ne sauraient tolérer la tension sans en souffrir, constituent les liens de suspension qui attachent l'extrémité inférieure du gros

intestin dans le petit bassin... La condition *sine qua non* du prolapsus, fût-il au premier degré, c'est la distension ou le glissement du méso, permettant le déroulement de l'S iliaque... Dans les prolapsus au 2e degré complets, il n'existe plus d'S iliaque : une sonde œsophagienne introduite par l'orifice intestinal se dirige à gauche, tout droit vers l'articulation sacro-iliaque, dans le côlon descendant. » Cette mobilisation, ce relâchement du mésocôlon sont, pour Jeannel, la conséquence de la rectite, qui devient ainsi le facteur initial de tout prolapsus. Cette théorie pathogénique, Jeannel la base, non seulement sur des arguments théoriques, mais encore sur des expériences de Raynal qui n'aurait pu obtenir l'abaissement du rectum, sur le cadavre, qu'après section complète du mésocôlon; il aurait pu s'appuyer aussi sur une vieille autopsie de Monro, dans laquelle on aurait constaté une déchirure du mésocôlon au-dessous de l'extrémité supérieure de l'anse oméga.

Je crois qu'il serait facile de réfuter cette théorie de l'insuffisance des moyens de suspension comme cause essentielle du prolapsus rectal; et j'ai tenté de le faire dans ma thèse, à laquelle je renvoie. La théorie de Jeannel va à l'encontre de tout ce que nous savons de la statique des organes pelviens et en particulier du rectum. Aux expériences de Raynal, je puis opposer des expériences personnelles, qui les contredisent radicalement, et surtout ce fait, connu de tous ceux qui ont pratiqué l'amputation périnéale du rectum, que l'abaissement de l'intestin n'est possible que lorsqu'on a sectionné toutes ses attaches périnéales (releveurs de l'anus, aponévroses sacro-recto-génitales).

Je ne veux pas reprendre ici la question très complexe de la pathogénie du prolapsus rectal. Je rappellerai seulement que ses facteurs essentiels sont, avant tout, l'insuffisance périnéale, et, souvent aussi, la profondeur anormale du cul-de-sac de Douglas, créant une prédisposition à la hernie prérectale et à l'invagination consécutive de la paroi antérieure du rectum, comme l'ont montré Zuckerkandl, Waldeyer, Ludloff, et, plus récemment, Witzel et son élève Dix [1].

Il est donc, à mon avis, tout à fait inexact de prétendre que la colopexie rétablit la statique normale du rectum et il est certain que

1. Dix, *Zur Pathogenese des Rectumprolapses*, thèse de Bonn, 1904.

la suspension qu'elle réalise est artificielle. Mais, en matière de ptoses viscérales, une suspension artificielle peut être utile, à condition d'être inoffensive et solide : l'hystéropexie d'un utérus rétrofléchi, la néphropexie d'un rein abaissé, bien que réalisant une fixation artificielle, sont d'excellentes opérations; la suspension du rectum aux ligaments sacro-sciatiques dans la rectopexie de G. Marchant ne rétablit pas plus que la colopexie les connexions normales de l'intestin et lui crée des points d'attache nouveaux.

L'innocuité de la colopexie sera établie par l'examen des résultats qu'elle a donnés jusqu'à présent. Reste à montrer qu'elle peut être efficace; il suffit pour cela que l'on ait attaché l'intestin à un point d'appui solide et résistant par des adhérences fortes et durables. Le point d'appui a été, dans la plupart des observations, la paroi abdominale antérieure, au niveau de la fosse iliaque gauche; il est suffisant chez bien des sujets; mais on l'a vu céder chez quelques individus à ventre flasque, par exemple chez l'un des opérés de Jeannel (obs. XLIV), et la récidive en résulter. Aussi je crois, avec Rotter, qu'il est bien préférable d'accrocher le côlon à la paroi postéro-latérale du bassin, au niveau de l'aile iliaque; l'avantage de cette fixation est double : la position occupée par le côlon est plus naturelle, se rapproche plus de la normale; et le point d'appui auquel on le suspend est immuable.

La solidité et la persistance des adhérences colo-pariétales est certaine, lorsqu'on a ouvert l'intestin en même temps qu'on le fixait et pratiqué la colopexotomie. En est-il de même dans la colopexie simple? Ludloff a émis des doutes à ce sujet. Ayant pratiqué la colopexie sur deux chiens, il sacrifia ces animaux au bout de trois mois et constata à l'autopsie que les adhérences qui réunissaient l'intestin à la paroi s'étaient allongées et étaient très lâches; il se demande donc s'il n'en est pas toujours ainsi et si la fixation obtenue est réellement durable. Que les adhérences se relâchent parfois ou même disparaissent complètement, le fait est certain; et l'on doit expliquer ainsi beaucoup de récidives; mais on aurait tort de généraliser. Trois autopsies ont permis de vérifier la solidité des adhérences obtenues par la colopexie chez l'homme : l'une après sept mois (Lenormant); une autre après dix-huit mois (Erdmann); la troisième au bout de trois ans (Defontaine); et von Eiselsberg, réopérant un malade qu'il avait colopexié dix-huit mois auparavant, trouva des

adhérences « si fortes et si intimes que, dans les tentatives de libération, ce ne furent pas ces adhérences qui cédèrent, mais bien la séreuse intestinale qui se sépara de la musculeuse ». D'ailleurs, comme le fait remarquer Weiss, la plupart des opérés, qui ont une récidive, se plaignent, lorsque leur rectum est prolabé, de tiraillements douloureux dans la cicatrice, qui témoignent sûrement de la persistance des adhérences. Il est certain, d'ailleurs, que le mode de fixation de l'intestin à la paroi doit influer sur la solidité et la durée du résultat obtenu. Rotter y insiste avec raison et oppose aux adhérences entre deux surfaces séreuses, lesquelles s'allongent et se résorbent souvent, les adhérences extrêmement intimes et durables qui s'établissent entre l'intestin et une surface non recouverte de péritoine; c'est un point sur lequel je vais revenir à propos de la technique de la colopexie.

Technique opératoire.

Il faut étudier séparément la colopexie simple et la colopexie avec ouverture de l'intestin.

I. — *Colopexie simple.*

Je laisse de côté la colopexie lombaire de Tuffier et la colopexie sans ouverture du péritoine de Mac Leod, qui n'ont été chacune exécutée qu'une fois. On en trouvera la description dans les observations correspondantes; ces procédés défectueux et abandonnés ne méritent pas qu'on s'y arrête.

Sauf ces deux exceptions, tous les chirurgiens ont opéré d'une façon très semblable. Le mieux me parait être de donner, comme type, la technique de Jeannel, telle qu'il l'a exposée dans ses leçons et dans la thèse de Cabanié; j'en reprendrai ensuite successivement les différents temps, et j'exposerai les diverses modifications proposées; enfin je dirai quel est, à mon avis, le procédé de choix.

Voici d'abord la description de Jeannel. « L'incision de la paroi abdominale dans la fosse iliaque gauche, longue de 10 à 12 centimètres, est faite plus près de l'arcade crurale que l'incision de Littré; on va à la recherche de l'S iliaque, que l'on reconnaît à ses caractères ordinaires; on l'attire au dehors en la déroulant et on atteint sa partie terminale sur laquelle on exécute les tractions

nécessaires à la réduction du prolapsus. Celui-ci réduit, la partie inférieure de l'anse se trouve au niveau de l'incision; c'est elle que l'on fixe aux bords de la plaie et aux régions voisines, après avoir réintégré dans le ventre la partie supérieure de l'anse herniée. Avec une aiguille courbe, on passe un gros fil de soie, n° 3 ou 4, à travers les couches musculeuses de l'intestin, sur son bord mésentérique, sans intéresser la muqueuse; on charge en même temps le mésentère sur une étendue de 2 centimètres environ et perpendiculairement à l'axe de l'intestin; on fixe ensuite les parties saisies dans l'anse du fil, soit à l'aponévrose du muscle iliaque, soit à l'arcade crurale qu'on va accrocher au moyen de la même aiguille avant de la ramener sur le bord inférieur de la plaie que l'on accroche également. Ce point doit être large, comprendre beaucoup de tissus, et pas de vaisseaux. On noue les deux bouts de fil. Trois sutures semblables et distantes d'au moins trois centimètres sont faites en intéressant l'intestin et le mésentère dans leur segment découvert par l'incision. Surjet au catgut sur le péritoine; surjet musculo-aponévrotique; crins sur la peau. »

Reprenons chacun de ces temps.

1. *Incision.* — L'incision latérale gauche, plus ou moins oblique, plus ou moins voisine de l'arcade crurale, est universellement adoptée; les chirurgiens qui ont eu recours à l'incision médiane l'ont fait dans des cas où il y avait à la fois prolapsus rectal et génital et où l'hystéropexie devait être combinée à la colopexie; seul Ewald a fait la laparotomie médiane chez une femme, qui n'avait qu'un prolapsus rectal, et il la conseille, comme permettant une reconstitution de la paroi plus parfaite et plus solide que l'incision latérale. Cet avantage me paraît largement compensé par l'accès moins direct sur la région où doit être fixé l'intestin.

L'incision latérale gauche étant admise, faut-il la faire, comme le dit Jeannel, parallèle à l'arcade crurale, donc très externe, en coupant sur une longueur de dix ou douze centimètres les muscles larges de l'abdomen? Une telle incision donne beaucoup de jour, et c'est l'essentiel; mais elle compromet certainement la solidité de la paroi et expose peut-être plus qu'une autre à l'éventration. On a proposé, pour cette raison, de la remplacer, soit par l'incision dans la gaine du grand droit avec réclinaison temporaire de ce muscle qui est ensuite étalé au-devant de la suture, soit par la dissociation

des muscles larges de l'abdomen sans section de leurs fibres, telle que l'emploient Hartmann dans la colostomie iliaque et Mac Burney dans l'appendicectomie.

L'incision dans la gaine du droit a été employée par von Eiselsberg dans un cas et par Knapp; elle a le double inconvénient d'être située trop en dedans et de donner trop peu de jour; elle oblige en effet à se tenir entre deux des faisceaux vasculo-nerveux du grand droit; si, pour agrandir, on sectionne un de ces faisceaux, on énerve un segment du muscle et l'on perd ainsi le bénéfice du procédé.

La même objection, insuffisance du jour obtenu, s'adresse à la dissociation en étoile des muscles larges. Meyer l'a proposée; Kirck et Bardenheuer l'ont exécutée et probablement aussi Le Dentu, qui dit avoir fait son incision « en éraillant les muscles, plutôt qu'en les coupant »; moi-même j'y ai eu recours chez mes trois premiers opérés; et, si je l'ai abandonnée, c'est pour avoir constaté combien cette étroite ouverture rendait difficile et défectueuse la fixation du côlon. Suffisante pour attirer au dehors l'anse intestinale qu'on va ouvrir ou l'appendice qu'on va extirper, la dissociation des muscles ne permet pas de faire une suture étendue et soignée du côlon à la paroi pelvienne. Pas plus que l'incision dans la gaine du droit, je ne la crois préférable à la grande incision parallèle à l'arcade crurale.

2. *Réduction du prolapsus et détermination de la partie d'intestin à fixer.* — Avec une incision suffisamment grande, il est toujours facile de reconnaître l'anse pelvienne du côlon, sur laquelle doivent être exercées les tractions. Il faut tirer sans violence, avec une force modérée et continue, jusqu'à ce que le prolapsus soit complètement réduit et que l'anus, attiré vers la profondeur, prenne un aspect infundibuliforme. Cette réduction se fait toujours sans la moindre difficulté, à moins que l'on ne pratique la colopexie dans un cas de prolapsus irréductible, c'est-à-dire alors qu'elle est formellement contre-indiquée. Je ne connais que deux tentatives faites dans de telles conditions : l'une par Carlier, qui ne put réduire, referma le ventre, et fit incontinent la résection du prolapsus; l'autre par Carlyon, qui parvint, après quinze minutes de tractions combinées à des manœuvres externes, à réduire un prolapsus étranglé chez une enfant de vingt mois. Ce ne sont pas là des exemples à suivre.

La réduction étant complète, c'est l'extrémité toute inférieure de l'anse pelvienne qu'il faut fixer à la paroi. Cabanié a bien vu, en

effet, que la traction sur les segments supérieur et moyen de cette anse n'exerce aucune action sur le rectum, le segment inférieur étant seul attiré et ne pouvant remonter suffisamment, retenu qu'il est par un méso trop court; au contraire, la traction sur le segment inférieur lui-même, saisi par son bord libre, agit sur le rectum dont les parois sont tendues et attirées en haut. Réopérant une récidive, von Eiselsberg put constater que, lors de la première intervention, il avait fixé l'anse, non par sa partie inférieure, à son union avec le rectum, mais par son milieu, de telle sorte qu'au-dessous du point fixé, il restait un segment libre d'intestin. Il faut probablement aussi attribuer l'échec de Le Dentu à ce que, craignant une trop forte tension des sutures, il laissa rentrer quelques centimètres d'intestin avant de le fixer.

3. *Fixation de l'anse côlique.* — Quelques chirurgiens, surtout au début de l'emploi de la colopexie, ont eu recours à des procédés manifestement insuffisants : ainsi Verneuil, se contentant de fixer l'intestin par deux crins traversant, l'un le mésentère, l'autre tous les appendices graisseux de l'S iliaque réunis en une seule masse. Il est bien entendu que toutes les fixations par le méso, seul ou avec les appendices épiploïques, sont infidèles, et que c'est l'intestin lui-même qui doit être amarré à la paroi.

Le matériel de suture est assez indifférent; je préfère cependant au catgut les fils non résorbables, soie fine ou fil de lin.

Il est plus important de savoir où et comment fixer pour le mieux l'intestin. J'ai indiqué déjà mes préférences, en montrant la supériorité de la fixation à une surface dépourvue du péritoine et à un plan d'une solidité immuable comme celui que fournit l'aile iliaque.

Ce n'est pas là ce qui a été fait dans la majorité des cas. La plupart des chirurgiens se sont contentés d'attacher le côlon aux lèvres de l'incision abdominale, donc à la paroi antérieure. La fixation à l'arcade crurale, déjà bien supérieure, a été employée par Jeannel dans ses dernières opérations; par Berg, Borelius, par moi-même chez mon premier malade. Cinq fois seulement, on a eu recours à la fixation à la fosse iliaque interne, c'est-à-dire à la paroi pelvienne elle-même (Kirck, Kocher, 2e observation de Rotter, 2 cas personnels); on peut y ajouter une intervention très complexe de Bardenheuer, dans laquelle l'anse côlique fut suturée à la paroi

postérieure du bassin dans toute sa largeur, en même temps qu'à la face postérieure de l'utérus et des ligaments larges.

La disposition des sutures varie presque avec chaque cas; mais, lorsqu'il s'agit de fixer le côlon à la paroi abdominale antérieure, toutes peuvent, en somme, se ramener à deux groupes, suivant qu'on se contente d'accoler deux surfaces séreuses, l'une intestinale, l'autre pariétale, ou que l'on fixe l'intestin au contact direct des couches musculo-aponévrotiques de la paroi.

La manière la plus simple de réaliser l'accolement séro-séreux consiste à passer un certain nombre de fils, prenant à la fois les deux lèvres du péritoine pariétal et le bord libre de l'intestin; en serrant ces fils, on réalise à la fois la fermeture de l'incision péritonéale et la colofixation. Pour obtenir des adhérences plus larges et plus solides, d'autres ont multiplié les sutures et les surjets : c'est ainsi que von Eiselsberg dispose une couronne de points encerclant, sur l'intestin, une surface elliptique des dimensions d'un œuf; sur la lèvre interne de l'incision, il fixe directement le côlon à la tranche péritonéale; du côté externe, au contraire, il place la suture colo-pariétale à un travers de pouce du bord libre de l'incision péritonéale, laissant ainsi un lambeau séreux libre qui sera abattu au devant de la suture et réuni à l'autre lèvre du péritoine. On peut aussi conserver des deux côtés un lambeau péritonéal semblable et, après la fixation colo-pariétale, suturer ces deux lambeaux l'un à l'autre en reprenant encore l'intestin (Pachnio). Si compliqués qu'ils soient, tous ces procédés ne donnent pas des adhérences constamment solides, parce qu'ils accolent simplement séreuse à séreuse.

Aussi les procédés du second groupe, dans lesquels on accole l'intestin aux plans musculo-aponévrotiques de la paroi, sont-ils à ce point de vue bien préférables. Potockij, Tuttle ont disposé leur suture comme pour faire une colostomie iliaque avec ouverture immédiate de l'intestin. Bryant a fixé l'intestin par six points à la soie maintenant sa bandelette longitudinale antérieure entre les lèvres de la plaie pariétale, dans toute l'épaisseur de la paroi; et Carlyon agit d'une manière analogue. Rotter, dans son premier cas, fixa le côlon de telle sorte qu'il était accolé directement aux couches pariétales, sans interposition de péritoine, sur la largeur d'un travers de doigt. On pourrait aussi, plus simplement, suivant l'exemple de Schwartz et le conseil donné par J.-L. Faure, faire une

colopexie sans suture en exécutant le premier temps de la colostomie par le procédé de Maydl-Reclus : la partie inférieure de l'anse pelvienne est extériorisée et maintenue au dehors par une mèche traversant son méso; au bout de six ou huit jours, quand les adhérences sont solides, on enlève la mèche et on laisse la plaie se fermer par seconde intention.

Ces six opérations n'ont pas donné de récidive : ce qui témoigne de la solidité des adhérences obtenues; mais le malade de Carlyon a eu, au cinquième jour, une désunion de la suture pariétale avec issue de l'intestin; et celui de Bryant une éventration au bout de quelques mois. Là, en effet, est le point faible de la fixation extrapéritonéale, lorsqu'on l'applique à la paroi abdominale antérieure : elle compromet la solidité de cette paroi, déjà médiocre chez beaucoup des sujets atteints de prolapsus; et elle expose singulièrement à l'éventration.

Mais cet inconvénient disparaît lorsqu'on amarre l'intestin, non plus aux lèvres de l'incision abdominale, mais à la fosse iliaque interne. On peut alors, sans aucun risque, réséquer le péritoine pariétal sur une étendue suffisante pour accoler directement le côlon au tissu cellulaire sous-péritonéal et au fascia iliaca; c'est ce qu'ont fait Kirck et Rotter chez son second malade, et cette technique, que j'indiquerai plus loin, me paraît la meilleure.

4. *Suture de l'incision abdominale.* — Ce temps n'offre rien de spécial; il faut faire une suture à trois plans très soignée pour éviter l'éventration. Le drainage est inutile et compromettrait la solidité de la cicatrice.

Pour me résumer, voici quelle est, à mon sens, la technique capable de donner la fixation la plus solide et la plus durable, en même temps que la cicatrice la meilleure, d'éviter, dans la mesure du possible, la récidive et l'éventration; c'est, à peu de chose près, celle recommandée par Rotter.

Faire une grande incision, parallèle à l'arcade crurale, dans les deux tiers externes de cette arcade, à 3 ou 4 centimètres au-dessus d'elle; cette incision doit mesurer 12 centimètres environ; le péritoine ouvert, placer une grande valve sur la lèvre interne de l'incision, de façon à bien y voir (fig. 1).

Réduire le prolapsus par traction sur le côlon et reconnaître

le point à fixer, c'est-à-dire la partie tout inférieure de l'anse pelvienne; l'attirer le plus haut possible et l'amener au contact de la paroi pelvienne latérale (fosse iliaque interne); l'y disposer, bord libre en dehors, dans la position qui paraîtra la plus naturelle,

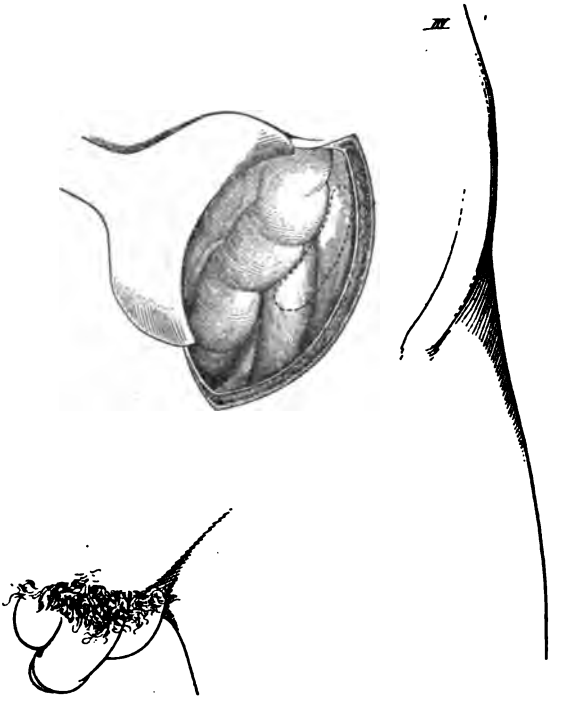

Fig. 1. — Colopexie : 1er temps. — Une valve écarte les lèvres de l'incision et met à découvert le côlon descendant; en pointillé, tracé du lambeau péritonéal qui sera réséqué.

la plus voisine de la normale, en évitant toute coudure. La fixation devra être étendue, occuper huit à dix centimètres de la longueur de l'intestin, de façon à ne pas faire d'éperon.

Au point choisi pour y amarrer le côlon, disséquer et réséquer un lambeau de péritoine pariétal, dont les dimensions correspondent à l'étendue de la fixation à réaliser, c'est-à-dire mesurant huit à dix centimètres en hauteur et quatre ou cinq en largeur.

Amener l'anse côlique au contact de la surface ainsi dépéritonisée; faire alors un premier surjet au fil de lin, réunissant le bord mésentérique de l'intestin avec la tranche péritonéale, au niveau du bord interne de la surface avivée (fig. 2); coucher ensuite l'anse

au contact de la surface avivée et faire un second surjet, unissant son bord libre à la tranche péritonéale externe (fig. 3); charger à ce niveau profondément les tissus pariétaux, de façon à prendre,

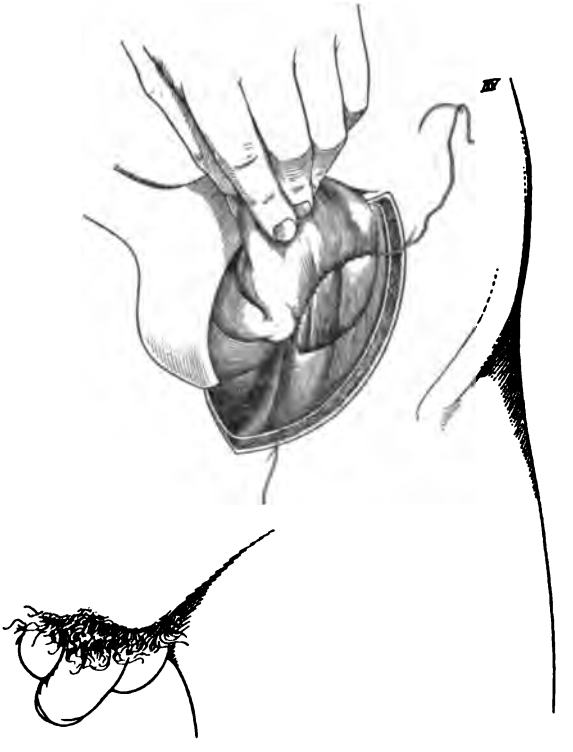

Fig. 2. — Colopexie : le surjet unissant le bord mésentérique de l'intestin à la tranche péritonéale interne est terminé.

avec le péritoine et le tissu cellulaire sous péritonéal, le fascia iliaca et les fibres les plus superficielles du musle iliaque. Le côlon se trouve alors fixé à la paroi par une double suture et accolé, dans toute la largeur de sa face externe, à une surface dépourvue de péritoine.

Terminer par une reconstitution exacte des divers plans constituant la paroi abdominale antérieure.

Modifications répondant à des indications spéciales.

Je réunis, sous ce titre, un certain nombre d'interventions plus

ou moins complexes, inspirées par les circonstances d'un cas déterminé et qui n'ont que d'assez rares indications.

1. Le prolapsus rectal peut, chez la femme, coexister avec un prolapsus génital ou une rétroversion utérine ; il est alors indiqué, et

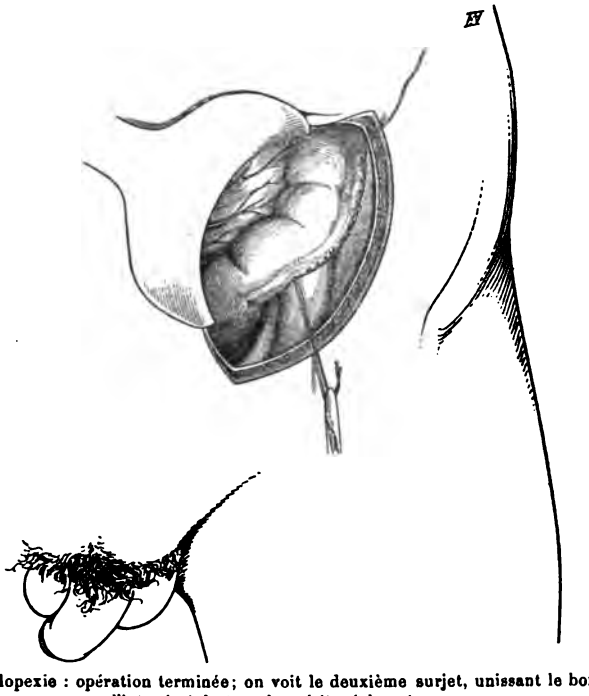

Fig. 3. — Colopexie : opération terminée; on voit le deuxième surjet, unissant le bord libre de l'intestin à la tranche péritonéale externe.

on l'a fait dans huit cas, de *pratiquer simultanément la colopexie et l'hystéropexie*; l'intervention est des plus simples. La laparotomie médiane s'impose; on fixera d'abord l'utérus à la paroi par un des procédés en usage; ensuite, ayant réduit le prolapsus rectal, on pourra, soit fixer le côlon pelvien à la face postérieure de l'utérus, comme l'ont fait Defontaine, W. Bovée, Berger et Wenzel; soit l'amarrer isolément à la paroi, au-dessus de l'utérus, suivant l'exemple d'Ewald et d'Herzen. Je crois qu'il vaudrait mieux encore, après avoir ouvert le ventre sur la ligne médiane, commencer par fixer le côlon à la fosse iliaque interne, comme il a été indiqué plus haut, puis faire l'hystéropexie.

2. Craignant le relâchement des adhérences produites par la colo-

pexie simple, Ludloff a cherché à obtenir une fixation aussi solide que celle que réalise la colopexotomie, sans cependant ouvrir l'intestin. Il propose dans ce but l'opération suivante, qu'il n'a d'ailleurs exécutée que sur le chien : l'anse pelvienne du côlon, ayant été reconnue et attirée en haut, est sectionnée; son bout inférieur est fermé par une suture et fixé, après traction, dans l'épaisseur des muscles de la paroi abdominale et le prolapsus se trouve ainsi maintenu réduit; on termine par une implantation latérale du bout supérieur dans le bout inférieur, au-dessous de la fixation (fig. 4).

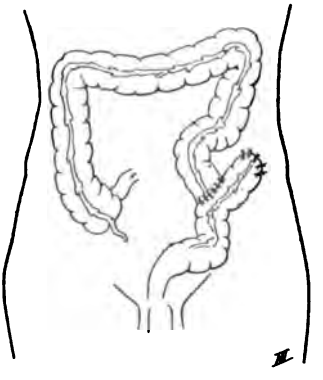

Fig. 4. — Procédé de Ludloff.

Morestin, qui conseille, sans l'avoir employé en clinique, ce même procédé, ajoute qu'il faut faire l'implantation le plus bas possible et sur le côté gauche du bout inférieur. Cette opération complexe n'a été exécutée, jusqu'ici, qu'une fois chez l'homme par Gangitano (de Naples), après échec de deux colopexies ordinaires. Gangitano a, du reste, quelque peu modifié la technique de Ludloff : il a réséqué l'anse pelvienne sur une longueur de trente centimètres et fixé le bout inférieur ouvert à la paroi, pour faciliter l'issue des gaz; en même temps il implantait le bout supérieur dans l'inférieur; la fistule intestinale se ferma spontanément et son opéré resta définitivement guéri. Ce beau résultat empêche de rejeter formellement la colopexie par le procédé de Ludloff, qui peut être une ressource utile dans certains cas rebelles; mais c'est une intervention certainement grave, beaucoup plus grave que la colopexotomie, qui donne d'aussi solides adhérences.

3. C'est aussi dans le but d'éviter la récidive, mais en se basant sur des idées théoriques, que Bardenheuer et Wenzel ont complété la fixation du côlon par la *suppression du cul-de-sac de Douglas*. On sait le rôle capital qu'on fait jouer à ce cul-de-sac et aux anses grêles qu'il peut renfermer, dans la pathogénie du prolapsus rectal, en Allemagne surtout; si la théorie est vraie, la suppression du cul-de-sac est la meilleure garantie contre la récidive.

Wenzel, ayant constaté, chez son opérée, que le Douglas était anormalement profond et que les tractions exercées sur le côlon pelvien n'en élevaient qu'à peine le fond, disséqua le péritoine à ce niveau, le détachant de la face postérieure de l'utérus et du vagin et de la face antérieure du rectum; puis il réunit par 3 ou 4 points de suture les surfaces ainsi dénudées des deux viscères.

L'adhérence du péritoine viscéral sur le rectum doit rendre bien difficile, souvent même impossible, cette dissection de la séreuse dans le fond du bassin; en admettant même qu'on puisse la mener à bien, il resterait des surfaces cruentées propices à l'hémorragie et à l'infection. Aussi l'Exclusion du cul-de-sac de Douglas par suture de ses feuillets antérieur et postérieur me paraîtrait-elle bien préférable, si l'on croyait réellement utile d'en diminuer la profondeur ou même de le supprimer complètement; Bardenheuer l'a faite dans une opération très complexe, en même temps que l'hystéropexie et colopexie (obs. LXXXIV).

4. Il est enfin des cas où, le ventre ouvert, on se trouve en présence d'un côlon pelvien anormalement long (50 cent. et plus) et très mobile, dont les deux extrémités sont très rapprochées. Fixer simplement cette anse munie d'un long méso, c'est réaliser les meilleures conditions pour que se produise un volvulus; et beaucoup de chirurgiens ont hésité à le faire. Restent alors deux moyens : la résection de l'anse et son exclusion par entéro-anastomose.

Von Eiselsberg a eu recours, chez deux de ses malades, au premier de ces moyens, et il a réséqué la totalité de l'anse; il rétablit la continuité de l'intestin, chez l'un par une suture termino-terminale; chez l'autre par une anastomose latérale avec le bouton de Murphy; l'intestin fut fixé à la paroi au-dessous de la suture.

Herzen et Rotter se sont contentés d'établir une anastomose large entre les deux extrémités de l'anse pelvienne, de façon à l'exclure du circuit intestinal; comme l'anse forme alors un anneau complet, dans lequel pourrait venir s'étrangler l'intestin grêle, ils ont jugé prudent de suturer l'une à l'autre les deux branches de l'anse dans toute leur étendue; la fixation pariétale est ensuite établie au-dessous de l'anastomose.

5. Dans un cas publié au dernier Congrès de Chirurgie, Le Nouëne (du Havre) a complété lui aussi la colopexie par une entéro-anastomose, mais dans un but tout différent de celui cherché par Herzen

et par Rotter; il voulait mettre au repos le cæcum et le côlon énormément dilatés chez son malade et espérait ainsi les voir revenir à des dimensions normales, sinon s'atrophier. Il s'agissait, d'ailleurs, non pas d'un prolapsus rectal véritable, mais d'une énorme invagination de tout le gros intestin qui venait, à chaque défécation, faire à l'anus une saillie de 10 à 15 centimètres. Après avoir désinvaginé et suturé une perforation, qui siégeait à l'union du cæcum et du côlon ascendant, Le Nouëne pratiqua d'abord une colopexie classique en fixant l'anse pelvienne à la fosse iliaque par un surjet de soie sur une longueur de 3 centimètres environ; puis, pour remédier à la ptose des parties supérieures du gros intestin, il fixa, par deux autres surjets, le côlon transverse et la partie supérieure du côlon ascendant au péritoine pariétal antérieur; enfin il termina son opération par une iléo-sigmoïdostomie, établie au dessous de la fixation du côlon pelvien.

II. — *Colopexie avec ouverture de l'intestin* (*Colopexotomie*).

La colopexotomie se compose de deux actes opératoires distincts, devant être exécutés à intervalle plus ou moins éloigné : d'abord l'établissement de l'anus iliaque; plus tard sa fermeture. Le malade ne peut être regardé comme guéri véritablement qu'après le rétablissement du cours naturel des matières. Je dois dire cependant que l'une des cinq malades ayant subi cette intervention, celle de von Eiselsberg, quitta l'hôpital avec son anus contre nature, en refusant toute autre opération.

1. *Établissement de l'anus artificiel.* — Jeannel, Berger, von Eiselsberg ont fait la colostomie en deux temps par le procédé de Maydl-Reclus, en prenant toutefois cette précaution, contraire à la pratique ordinaire, de placer l'anus le plus bas possible sur le côlon pelvien. L'intestin a été ouvert le sixième jour (Jeannel), ou le neuvième jour (Berger).

Richelot a fixé l'intestin à la paroi par une collerette de sutures et l'a ouvert immédiatement.

Je crois que chacun de ces deux procédés a ses indications : la colostomie de Maydl-Reclus donne un anus avec éperon qui empêche tout passage des matières dans le bout inférieur, mais dont plus tard la fermeture sera d'autant plus difficile; je la réserverais

donc aux prolapsus avec rectite grave, dans lesquels la mise au repos absolu du rectum est indispensable. Dans les autres cas, je donnerais la préférence à la colostomie en un temps, à la simple fistulisation de l'intestin qui, tout en laissant passer une partie des matières par les voies naturelles, assure cependant de solides adhérences et se laisse bien plus aisément fermer.

2. *Fermeture de l'anus artificiel.* — La cure de l'anus iliaque, partie la plus difficile de la colopexotomie, ne doit être entreprise qu'au bout d'un certain temps, nécessaire à la constitution d'adhérences solides et à la guérison de la rectite.

Jeannel, dans son premier cas, ne la commença, par suite de circonstances indépendantes de sa volonté, que huit mois et demi après l'opération; Berger attendit sept mois; Richelot, huit mois et demi. On pourrait néanmoins, dans la plupart des cas, abaisser de beaucoup la durée de cette période d'attente. Jeannel conseille de commencer la fermeture de l'anus artificiel au bout d'un mois, et c'est ce qu'il a fait chez son second opéré.

La nécessité de respecter les adhérences colo-pariétales rend difficile et lente cette cure de l'anus artificiel. La méthode la plus simple, qui consiste à libérer l'intestin et à fermer par des sutures l'orifice anormal, est formellement contre-indiquée, puisqu'elle détruirait tout l'effet utile de la colopexie. Berger l'a employée, involontairement du reste, chez son opéré et a eu une récidive rapide. Richelot a eu recours, lui aussi, après échec de plusieurs tentatives d'avivement et de suture, à la libération intra-péritonéale de l'anse; mais il eut soin de la faire partielle et de respecter une partie des adhérences fixatrices; il libéra entièrement l'intestin sur les trois quarts environ de son étendue, mais laissa la partie supérieure de l'anse fixée à la paroi par des adhérences qui furent soigneusement ménagées; puis il ferma l'orifice intestinal par trois étages de sutures à la soie fine, ramena l'épiploon par-dessus et ferma la plaie abdominale comme après une laparotomie. Il obtint un succès complet. Il est à noter que, dans son cas, le procédé employé pour la colostomie n'avait pas donné d'éperon et qu'il n'eut pas à se préoccuper de cette complication dans la fermeture de l'anus; au contraire, lorsqu'on a fait, comme Jeannel et Berger, la colostomie par le procédé de Maydl-Reclus, il faut, avant toute tentative de fermeture, détruire l'éperon par une ou plusieurs applications d'entérotome.

Jeannel, chez trois malades, a fermé l'anus artificiel par un procédé extrapéritonéal d'invagination et de suture à étages, dont voici la technique : « On circonscrit l'anus par une incision circulaire tracée à 1 centimètre de l'orifice et pénétrant parallèlement aux parois du trajet anal jusqu'au péritoine exclusivement; si, dans cette dissection, on ouvre par hasard la séreuse, on la referme aussitôt par un point de suture.

« On invagine alors le trajet anal en lui-même, sans en rien réséquer et on en adosse exactement les surfaces cruentées, qu'elles soient ou non séreuses, par un surjet à points entrelacés. On ferme ainsi l'anus aussi hermétiquement que possible au moyen des parois disséquées et retroussées du trajet anal. Cela fait, sur la coupe pariétale, on extirpe le tissu inodulaire de manière à découvrir pour le mieux les couches normales de la paroi. Pour cela, il faut, par excision ou dissection, dédoubler, pour ainsi dire, la paroi au niveau de la couche musculaire sans réséquer la peau; on a l'avantage précieux de multiplier ainsi les surfaces cruentées à suturer.

« Lorsque les couches de la paroi sont bien reconnaissables, on les suture méthodiquement par trois plans, en ayant soin d'affronter non pas des bords, mais des surfaces larges, ce qu'on obtient en renversant en dedans les couches musculaires et aponévrotiques et en dehors la couche cutanée. »

Quel que soit le procédé choisi, la fermeture de l'anus iliaque est toujours délicate; elle demande beaucoup de temps et souvent des interventions répétées. Il fallut, chez la première opérée de Jeannel, trois applications d'entérotome et une autoplastie, dans une période de quatre mois; le malade de Richelot subit, en six mois, toute une série d'opérations; chez le second opéré de Jeannel, la durée du traitement fut de quatre mois environ. Chirurgien et malade doivent, par conséquent, s'armer de patience.

Résultats immédiats de la colopexie.

Les résultats immédiats de la colopexie sont excellents et l'opération, très facile à exécuter, a toujours eu des suites parfaitement régulières.

La *mortalité* est nulle. Les 101 observations, dont on trouvera plus loin le résumé et qui représentent en réalité 108 opérations, — puisque deux malades de von Eiselsberg (obs. XXVII et XXXIII),

deux de Jeannel (obs. XLIV et C) et un de Jaboulay (obs. XLIII) ont été opérés chacun deux fois et celui de Gangitano (obs. XCIII) trois fois, — n'ont donné qu'une seule mort, et, encore, tout à fait indépendante de la colopexie. Il s'agit d'une femme de cinquante-huit ans, chez laquelle von Eiselsberg avait combiné la colopexie à la résection de l'anse pelvienne du côlon; les suites furent parfaitement normales pendant les deux premières semaines; puis, le seizième jour, la malade eut une hématémèse; les vomissements de sang se reproduisirent les jours suivants et l'opérée succombait le dix-neuvième jour à ces hémorragies répétées. L'autopsie révélait, en même temps que la réunion parfaite de l'intestin et de la paroi, l'existence d'un ulcère duodénal, siégeant à 4 centimètres du pylore et qui avait ouvert une branche de l'artère gastro-duodénale. Cette mort accidentelle ne peut être portée au passif de la colopexie.

Je le répète, la mortalité peut être regardée comme nulle pour la colopexie simple, la colopexie combinée à l'hystéropexie et la colopexotomie qui n'est, en somme, qu'une colostomie iliaque. Mais je crois qu'on ne peut affirmer qu'il en est de même dans les procédés complexes qui combinent à la colofixation une entéro-anastomose ou une résection du côlon, comme ceux employés par von Eiselsberg, Ludolff-Gangitano, Rotter et Herzen; sans vouloir exagérer la gravité de la chirurgie intestinale, on ne peut nier qu'elle donne encore à l'heure actuelle une mortalité appréciable, et si, parmi les opérations dont je viens de parler, il n'y a pas eu une seule terminaison malheureuse, cela tient certainement à leur petit nombre.

Les suites immédiates de la colopexie simple ne sont qu'exceptionnellement troublées par un incident quelconque. La *suppuration* de la plaie pariétale n'est signalée que dans 7 observations et paraît avoir été, le plus souvent, très superficielle et n'avoir compromis en rien le résultat de l'opération; elle a été cependant suivie de récidive assez rapide dans un cas d'Oderfeld et dans deux cas de von Eiselsberg; l'un de ces derniers fut particulièrement grave; mais il s'agissait d'une réopération chez un individu ayant subi une première colopexie, seize mois auparavant : l'intestin fut déchiré pendant le décollement des anciennes adhérences et il en résulta un phlegmon, puis une fistule stercorale, qui persistait encore au bout de quatre mois.

Un incident plus rare et qui pourrait être beaucoup plus grave, a

été observé par Carlyon : c'est la *désunion de la suture pariétale* suivie d'éviscération. Au cinquième jour après l'opération, Carlyon trouva sa petite malade dans le collapsus; il défit aussitôt le pansement et constata que les sutures avaient coupé la lèvre droite de l'incision et que la plus grande partie de l'intestin grêle et du gros intestin étaient hors du ventre; le côlon restait fortement adhérent à la lèvre gauche de la plaie; Carlyon nettoya et réduisit l'intestin et referma le ventre; la guérison suivit son cours, malgré cet accident, et la malade quittait l'hôpital vingt jours après.

En dehors de ces incidents plus ou moins graves de la période de cicatrisation, on a reproché à la colopexie d'exposer les opérés, dans un avenir plus ou moins proche, à deux complications sérieuses : l'*éventration* et l'*étranglement interne*. J'ai déjà parlé de la première et montré comment les procédés de fixation de l'intestin, par interposition aux lèvres de la plaie pariétale, y exposaient particulièrement. De fait, cette complication a été observée 4 fois : par Bryant (obs. XVIII), par Jaboulay (obs. XLIII), par Jeannel (obs. XLIV), et par Poncet (obs. LXV). Jeannel fut le seul à tenter, sans succès d'ailleurs, la cure radicale de cette éventration; les autres se contentèrent de faire porter une ceinture à leurs opérés. Comme je l'ai dit plus haut, en suspendant le côlon à la paroi pelvienne postérolatérale et non à la paroi abdominale antérieure, et en soignant la reconstitution de celle-ci, on se mettra dans les meilleures conditions pour éviter l'éventration.

L'*occlusion intestinale post-opératoire* est indiscutablement possible *a priori*. Elle peut se produire soit par coudure brusque de l'anse au niveau du point de fixation, soit par volvulus. Le premier mode peut et doit être évité, si, comme je l'ai recommandé, on fixe l'intestin à la paroi par une surface étendue, et non par un point, c'est-à-dire sur une longueur de 8 ou 10 centimètres. Le volvulus est à redouter, lorsqu'on fixe à la paroi abdominale un côlon pelvien très long et partant très mobile : l'anse pourra aisément se tordre autour de son point d'attache; si cet accident ne s'est jamais produit jusqu'ici, il a paru tellement à redouter dans certains cas d'anse longue que c'est pour l'éviter que von Eiselsberg a réséqué le côlon pelvien, qu'Herzen et Rotter ont établi une anastomose entre ses deux extrémités. Même dans ce cas de côlon anormalement long, le volvulus n'est pas fatal, puisque Bunge a fait, sans accident, la colo-

pexie simple à des sujets dont l'anse pelvienne mesurait 60 centimètres.

Toujours est-il que l'occlusion consécutive à la colopexie, théoriquement possible, doit être en réalité extrêmement rare, car il n'y en a pas une seule observation convaincante dans les 96 cas que j'ai réunis. Trois faits seulement sont discutables à ce point de vue. Chez le premier opéré d'Erdmann (obs. XXXVIII), on dut faire ultérieurement, à une date indéterminée, un anus artificiel; l'observation ne dit pas s'il s'agissait de phénomènes d'occlusion; mais le fait que le malade mourait au bout de seize mois avec de la tuberculose rectale permet de penser que c'est de ce côté qu'il faut chercher les accidents ayant nécessité la colostomie. Un malade de Jeannel (obs. XLVI) eut, presque immédiatement, des signes d'occlusion si graves et si nets qu'il fallut, le cinquième jour, ouvrir l'intestin fixé. Jeannel en profita pour explorer avec une sonde les deux bouts de l'intestin : le bout inférieur était libre, le bout supérieur coudé par de vieilles adhérences de péritonite. Enfin, chez une opérée de von Eiselsberg (obs. XXIII), le toucher rectal permit de reconnaître que les accidents d'obstruction chronique présentés par la malade avaient pour cause un rétrécissement circulaire du rectum, qu'il suffit de dilater pour obtenir une guérison rapide.

Aucun de ces cas n'est donc absolument démonstratif et l'existence de l'occlusion après la colopexie, théoriquement indiscutable, n'est établie, jusqu'à présent, par aucun fait clinique.

Résultats éloignés. Récidives et guérisons prolongées.

Il faut, à ce point de vue, qui est le plus important pour apprécier la valeur de la méthode, séparer la colopexie simple de la colopexie avec ouverture de l'intestin.

1. *Colopexie simple.* — Les observations ci-jointes comprennent 103 opérations de colopexie sans ouverture de l'intestin faites sur 97 malades; un des opérés est mort d'une affection intercurrente (v. plus haut). Restent donc 102 interventions dont je vais maintenant exposer les résultats au point de vue de la cure du prolapsus rectal.

Ces 102 opérations donnent, en bloc, 27 récidives et 75 guérisons. La proportion des récidives, 26,4 p. 100, est notablement inférieure

à celle des statistiques intégrales de la clinique de Von Eiselsberg (7 récidives sur 17 opérations, soit 41 p. 100), et de la clinique de Garré (6 récidives sur 12 cas, soit 50 p. 100); ceci s'explique en partie, parce que les cas de ces deux séries ont été presque tous suivis à longue échéance, tandis que, dans ma statistique globale, un grand nombre de malades sont perdus de vue au bout de peu de temps. Or la récidive n'est pas toujours immédiate ou rapide; elle peut ne se produire que plusieurs mois après la colopexie, ainsi qu'il résulte de l'examen des observations.

Sur 27 cas, la récidive est survenue 4 fois presque immédiatement, dans les quinze premiers jours après l'intervention : Draudt, Jaboulay, Lenormant, Verneuil.

Elle est survenue :

1 fois au bout de 3 semaines : Le Dentu;
2 fois après 1 mois : von Eiselsberg, Vieusse;
3 fois après 2 mois : Bunge, von Eiselsberg, Jeannel;
1 fois après 2 mois et demi : Bunge;
3 fois après 3 mois : Bunge, Jeannel, Stieda;
1 fois après 4 mois : von Eiselsberg;
4 fois après 6 mois : Borelius, von Eiselsberg (2 cas), Tuffier;
1 fois après 8 mois : Erdmann;
1 fois après 11 mois : von Eiselsberg;
1 fois au bout d'un an : von Eiselsberg;
1 fois au bout de 15 mois : Stieda.

Enfin la date de la récidive n'est pas précisée chez les malades de Berg et d'Oderfeld et chez celui de Gangitano qui eut successivement deux récidives.

Les résultats de la colopexie seraient, malgré ces récidives, tout à fait brillants, si les 75 p. 100 de malades restants pouvaient être regardés comme définitivement guéris; ce serait un remarquable succès dans une affection aussi rebelle à la thérapeutique que le prolapsus du rectum. Il est malheureusement loin d'en être ainsi. Sur les 75 malades qui sont considérés comme guéris, 23 ont été perdus de vue immédiatement après leur sortie de l'hôpital; 21 ont été suivis moins d'un an; il est impossible de tenir compte de ces cas dans l'appréciation des résultats éloignés : rien ne prouve, en effet, qu'un certain nombre d'entre eux n'aient pas récidivé ultérieurement.

Restent donc, comme guérisons à longue échéance, 31 cas dans lesquels les malades ont été revus sans récidive 1 an et plus après l'opération. Je ne veux pas dire, du reste, que, passé ce délai d'un an, toute récidive soit impossible, et qu'on ait la certitude absolue d'une guérison définitive; je crois seulement que les opérés, qui ont franchi sans encombre la première année, ont des chances très sérieuses de rester guéris et qu'il est légitime de compter ces cas comme des résultats franchement bons. Il y a d'ailleurs quelques guérisons à échéance très éloignée et qui sont indiscutablement définitives. Voici, en effet, à quelle date ont été vérifiées ces 31 guérisons d'un an ou plus :

4 fois au bout d'un an : von Eiselsberg, Matthews, Oderfeld, Stieda;

1 fois au bout de 13 mois : Bardenheuer;

1 fois après 14 mois : Lennander;

1 fois après 15 mois : von Eiselsberg;

1 fois après 16 mois (date de la mort du malade) : Erdmann;

1 fois après 17 mois : von Eiselsberg;

7 fois au bout de 18 mois : Bunge, Kocher, Lennander, Lenormant, Le Nouëne, Simon, Stieda;

2 fois au bout de 21 mois : von Eiselsberg (2 cas);

2 fois au bout de 2 ans : Borelius, Stieda;

3 fois après 2 ans et demi : Berg (2 cas), von Eiselsberg;

4 fois après 3 ans : Boiffin, Defontaine, Gangitano, Jeannel.

1 fois après 4 ans : Jaboulay;

1 fois après 5 ans : Jeannel;

1 fois après 7 ans : Poncet;

1 fois après 10 ans : Poncet.

Le pourcentage des guérisons d'un an et plus, dans cette statistique d'ensemble (30,8 p. 100), est plus élevé que celui obtenu chez les opérés de von Eiselsberg (23,5 p. 100); mais il est notablement moins bon que celui des cas relevés par Pachnio à la clinique de Garré (41,6 p. 100).

Si, pour apprécier la méthode, on ne tient compte que des cas réellement valables et si l'on élimine toutes les guérisons de moins d'un an, ou trouve que 58 cas suivis pendant un temps suffisamment long pour que le résultat obtenu puisse être regardé comme probablement définitif, ont donné 31 guérisons (d'un an et plus) et

27 récidives, c'est-à-dire 46,5 p. 100 d'échecs complets. La proportion est considérable; nous verrons tout à l'heure si l'on obtient mieux avec les autres méthodes de traitement du prolapsus du rectum.

2. *Colopexie avec ouverture de l'intestin.* — Il faut auparavant exposer les résultats éloignés de la colopexotomie. Le nombre des cas est très peu considérable : 5 seulement; et ceci s'explique facilement : l'établissement d'un anus iliaque, même avec la perspective de le fermer plus tard, n'est accepté par les malades qu'en cas d'absolue nécessité; et, le plus souvent, le chirurgien ne le propose même pas.

La colopexotomie donne cependant des résultats du plus haut intérêt. Des 5 opérés, l'un a été perdu de vue (von Eiselsberg), ayant quitté l'hôpital avec son anus contre nature et refusant toute intervention nouvelle; un second a récidivé (Berger), mais la récidive est indiscutablement la conséquence d'une faute de technique dans la fermeture de l'anus et serait donc évitable; les trois autres ont été radicalement guéris, et de leur prolapsus et de leur anus artificiel; et ces guérisons ont été constatées au bout de 2 ans (Jeannel, Richelot) et de 3 ans et demi, date de la mort de la malade (Jeannel); dans ce dernier cas, l'autopsie confirma la solidité du résultat obtenu.

C'est donc une proportion de 20 p. 100 de récidives et de 60 p. 100 de guérisons définitives.

(A suivre.)

SUR UN MODE SPÉCIAL DE SUTURE

DE

CERTAINES PERFORATIONS DU GROS INTESTIN

Par le Dr SOUBEYRAN

Professeur-agrégé à la Faculté de médecine de Montpellier.

Nous avons eu l'occasion, il y a quelques années, en intervenant pour une appendicite accompagnée d'un volumineux abcès, de rencontrer une vaste perforation du côlon ascendant, siégeant sur son segment circonférentiel postéro externe, tout contre la paroi iliaque; et nous utilisâmes pour fermer le gros intestin un procédé spécial, que nous croyons intéressant de publier[1].

TECHNIQUE DE CETTE SUTURE (*Autoplastie intestino-pariétale*). — Cette suture s'adresse aux perforations intestinales qui siègent au voisinage du point d'implantation du gros intestin sur la paroi

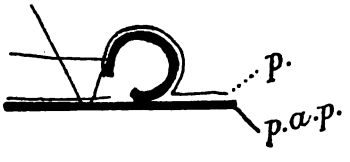

Fig. 1. — Suture autoplastique intestino-pariétale (côlon ascendant) : *p.*, peritoine; *p. a. p.*, paroi abdominale postérieure.

abdominale postérieure. Elle exige de plus que le méso qui rattache le gros intestin à cette paroi soit absent ou très court.

Pour l'exécuter, il convient de mettre la lèvre antérieure de la brèche intestinale au contact du péritoine de la paroi abdominale postérieure. C'est ce que montre la figure 1, qui représente une coupe schématique du côlon ascendant à son origine et qui réalise bien le type de la perforation que nous avons eu à suturer. Ainsi

1. Nous n'avons trouvé aucune mention de ce procédé dans les livres de Chaput, Jeannel, F. Terrier et M. Baudouin, qui sont consacrés à la chirurgie de l'intestin.

qu'on le voit la perte de substance siège tout contre le point d'attache du colon à la paroi abdominale postérieure et sur le côté *externe* de l'intestin; pour la fermer il suffit de mener tout le long de sa hauteur un surjet de catgut prenant :

1° La lèvre antérieure de la brèche, en traversant les tuniques intestinales sauf la muqueuse.

2° Le même fil traverse ensuite le péritoine pariétal, dans un point suffisamment rapproché, de telle sorte que la paroi intestinale vient s'appliquer sur ce péritoine et fermer ainsi l'intestin.

Le surjet est mené sur toute la hauteur de la perforation qu'il doit dépasser largement en haut et en bas, afin que l'occlusion soit complète.

Indications. — La technique de cette suture nous montre qu'elle exige certaines conditions :

1° Le grand axe de la perforation doit être approximativement parallèle à la direction de l'intestin.

2° Il faut qu'elle siège en un *point rapproché de la face postérieure* (face d'implantation) de l'intestin.

3° Il faut enfin que l'intestin ne possède pas de méso, ou bien que ce méso soit très court.

Ces dernières conditions ne sont évidemment réalisées que sur le gros intestin et plus spécialement en certaines régions des côlons. Il nous reste à préciser quelles sont ces régions.

Dispositions des mésos du gros intestin.

Cæcum. — Complètement entouré par le péritoine, le cæcum repose dans la fosse iliaque. Ce n'est que très rarement (une fois sur dix) qu'il existe un méso-cæcum.

Côlon ascendant. — Il existe deux dispositions.

1° Le plus souvent (64 p. 100 des cas d'après Tréves), le péritoine revêt les parois externe, antérieure, interne de ce côlon, et la face postérieure repose sur les plans sous-jacents.

2° Dans 36 p. 100 des cas (Tréves), le péritoine recouvre tout le pourtour du côlon, sauf en arrière où il forme le méso-côlon ascendant qui a de 1 à 2 centimètres de long.

Côlon transverse. — La longueur du méso rend ce procédé inapplicable pour ce côlon.

Côlon descendant. — La disposition est la même que pour le côlon ascendant.

1° Le péritoine passe en général au-devant de lui, en l'appliquant directement contre la paroi abdominale.

2° Plus rarement (26 p. 100 des cas d'après Tréves), il existe un très court méso-côlon descendant.

Côlon ilio-pelvien. — Dans sa première portion qui est en rapport

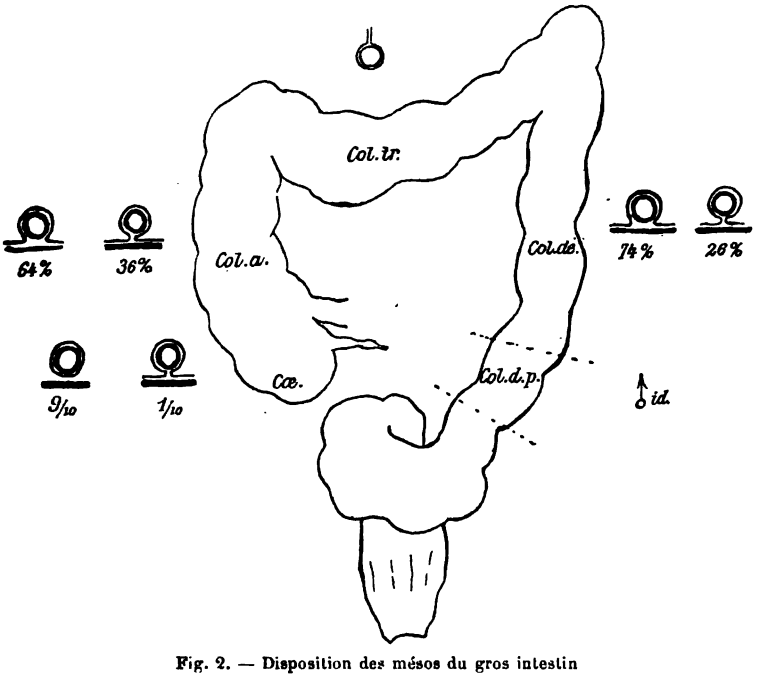

Fig. 2. — Disposition des mésos du gros intestin

avec la fosse iliaque, le péritoine se comporte comme sur le côlon descendant; il forme ensuite un long méso.

Nous avons schématisé ces dispositions diverses du péritoine au niveau du gros intestin dans la figure 2, qui donne également une idée de la façon dont on peut exécuter cette suture[1].

Conclusions. — Il résulte de ces données que cette suture, véritable *autoplastie intestino-pariétale*, est applicable (quand ces conditions sont réalisées) :

1. Ce schéma des côlons est fait d'après les figures d'Addison, Jonnesco, Charpy et Buy; et il est dû à l'obligeance de notre ami le Dr Rouvière.

Au cæcum, lorsqu'il possède un méso;

Au côlon ascendant, surtout lorsqu'il est dépourvu de méso (cas le plus fréquent), et même quand il possède un méso court.

Au côlon descendant, comme au précédent.

Au côlon ilio-pelvien dans sa portion initiale.

Observation. — *Appendicite. Volumineux abcès de la fosse iliaque droite avec vaste perforation postéro-externe du côlon ascendant. — Laparotomie. Suture intestino-pariétale du côlon. — Guérison rapide.*

T. G., âgé de dix-huit ans, soldat au 2e génie, entre à l'hôpital Saint-Eloi, Suburbain, au n° 23 de la salle Lallemand, le 3 septembre 1903, avec le diagnostic d'appendicite aiguë, dans le service de M. le professeur Tédenat, que je suppléais.

Maladie actuelle. Deux jours auparavant, en pleine santé, le malade fut pris brusquement d'une vive douleur dans la fosse iliaque droite. Cette crise douloureuse dura environ une heure; elle ne fut pas accompagnée de vomissements, et fut suivie d'un endolorissement de la région, avec ballonnement persistant. Le malade s'alite à l'infirmerie et est ensuite envoyé à l'hôpital.

Les *antécédents* sont sans intérêt; le sujet est robuste et c'est la première fois que se manifestent de pareils accidents.

Examen le 3 septembre 1903. Le ventre est légèrement ballonné du côté de la fosse iliaque droite; la circulation collatérale de ce côté est un peu plus accentuée. A la palpation, on constate de la contracture musculaire de la paroi abdominale et on réveille une douleur vive dans la région de l'appendice qui paraît très nettement être le siège d'un empâtement diffus.

Il existe de la constipation; les autres appareils sont sains.

La température est à 39°2, le pouls à 98.

Diagnostic. Il s'agit évidemment d'une appendicite aiguë que nous essayons de refroidir par le traitement habituel : glace sur le ventre, diète, opium, etc.

5 septembre, Temp. 39°9; P. 100. Le faciès se cerne légèrement.

7. — Temp. 37°8; P. 88.

10. — Puis la température se maintient entre 38°5 et 39° et le pouls aux environs de 80. — L'état général reste assez bon; mais une voussure très nette se montre au niveau de la fosse iliaque droite; et il devient évident qu'un abcès volumineux et fluctuant s'y est collecté; aussitôt je décide d'intervenir.

14. — *Opération.* Chloroforme. Incision de Roux dans la fosse iliaque droite; dès l'ouverture du péritoine, il s'écoule un pus abondant, jaunâtre, d'odeur infecte, parsemé de quelques débris stercoraux; la perforation intestinale est évidente.

L'ouverture péritonéale est agrandie aux ciseaux et l'index introduit dans la plaie repère une vaste perforation siégeant sur le côlon ascendant:

en même temps je sens des adhérences, limitant l'abcès que je me garde bien de rompre.

La cavité est délicatement asséchée et l'on voit alors au niveau de la naissance du côlon ascendant une perforation allongée suivant le grand axe de l'intestin et longue de *trois centimètres* au moins; elle siège sur le côté droit du côlon ascendant et sur le segment postérieur de sa circonférence, tout contre la paroi de la fosse iliaque (fig. 1).

A l'aide d'un surjet de catgut, je ferme cette perforation en prenant, comme il a été déjà indiqué, d'une part la lèvre antérieure de la déchirure intestinale par des points non perforants, et en la réunissant au péritoine de la fosse iliaque. La perte de substance est hermétiquement fermée. L'appendice, un instant cherché, n'est pas visible : il s'est détaché et a disparu.

Un gros drain est laissé dans la fosse iliaque et la paroi est fermée à deux places.

Suites opératoires. — Le 15, temp. 37°1, et 96 pulsations; le faciès est grippé; pas de vomissements. On continue l'opium et la diète.

16. — La température remonte à 38°5; facies meilleur; le malade a rendu des gaz par l'anus.

18. — Temp. : 37°1-37°9. — Pansement : écoulement abondant de pus; pas de matières fécales.

Dès lors, la température oscille entre 37° et 38°, pour tomber complètement le 3 octobre.

A aucun moment, il n'est produit de fistule stercorale; la suture a parfaitement tenu et le malade sort guéri fin octobre.

Nous l'avons revu un an après; il était resté parfaitement guéri.

L'APPENDICECTOMIE SOUS-SÉREUSE

(APPENDICECTOMIE DE PONCET)

Par le Dr L. THEVENOT

Assistant du professeur A. Poncet.

Lorsque le chirurgien veut pratiquer une appendicectomie, le seul manuel opératoire qu'il trouve formulé dans les ouvrages classiques est le suivant.

L'incision de Jalaguier, ou mieux, ainsi que le montrait récemment Gosset[1], l'incision de Roux, conduisent immédiatement sur la région appendiculo-cæcale. Le cæcum est relevé; les anses intestinales refoulées et l'appendice se présente au fond de la plaie. Son méso est pincé, puis lié et sectionné le long de l'appendice. Ce dernier à son tour est pincé, lié et sectionné à sa base. Pour que la tranche de section n'infecte pas le péritoine, la muqueuse en sera détruite au thermo-cautère.

Certains auteurs, au lieu de sectionner complètement l'appendice, ne coupent que la séreuse, et la décollent ensuite sur une petite longueur avant de finir la section appendiculaire. Ce lambeau séreux, suturé ensuite, va recouvrir le moignon appendiculaire, à la façon d'un lambeau cutané recouvrant la tranche de section dans l'amputation d'un membre. C'est là le procédé dit à manchette, qui a l'inconvénient de laisser persister un rudiment d'appendice. L'expérience a montré que ce dernier pouvait être encore le siège d'une poussée nouvelle et qu'il valait mieux enfouir ce moignon dans un repli de la paroi cæcale.

A côté de ces procédés vient se placer celui décrit par M. Poncet sous le nom d'*appendicectomie sous-séreuse*. Il y a, entre les précédents et lui, la même différence qu'entre une résection ordinaire et

1. Gosset, Technique de l'appendicectomie, *Presse médicale*, 23 sept. 1905.

une résection sous-périostée, qu'entre une néphrectomie banale et une néphrectomie sous-capsulaire.

L'incision de la paroi abdominale importe peu; et, suivant ses préférences, le chirurgien aura recours au procédé de Jalaguier ou à l'incision de Roux.

On arrive ensuite sur l'appendice. Deux cas peuvent se présenter : ou bien l'appendice n'est adhérent que sur quelques points de son

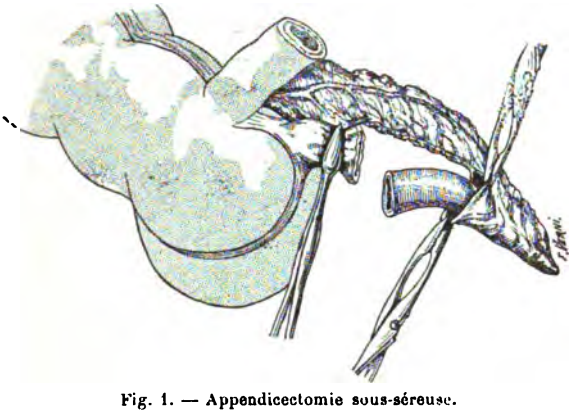

Fig. 1. — Appendicectomie sous-séreuse.

trajet et reste libre en certains autres; ou bien il est complètement perdu dans les adhérences. Nous laissons naturellement de côté ceux où il est libre, car ils relèvent alors des procédés que nous avons rappelé plus haut.

Supposons d'abord l'appendice libre en certains points, ordinairement à sa base. On profite de ce détail pour faire, en cet endroit, une incision circulaire du péritoine jusqu'à ce qu'on soit arrivé sur la musculeuse. Cette section est faite autant que possible à 2 ou 3 centimètres de cæcum. Avec des ciseaux courbes, ou avec la pointe de fins ciseaux, on décolle alors la séreuse de la musculeuse jusqu'à ce qu'on soit arrivé sur la paroi même du cæcum en éversant cette collerette vers la racine de l'organe. Ce premier temps étant fini, on écrase l'appendice à sa base avec une pince; ou mieux, on met à ce niveau un fil à ligature. Une autre pince est placée sur le segment périphérique; et l'on sectionne l'appendice entre les deux. Il ne tient plus alors que par sa portion périphérique, par les adhérences qui l'enserrent.

On recommence la même manœuvre du côté de la périphérie. A

mesure que le décollement progresse, il faut exercer des tractions progressives sur l'appendice. Lorsque le décollement est fait sur une longueur de quelques centimètres, il devient impossible de le continuer. On fend alors la collerette péritonéale dans une portion qui ne présente aucun danger; et ces alternatives de décollement, puis de section longitudinale de la collerette, amènent ainsi progressivement jusqu'à la pointe de l'organe. Dans les cas moins difficiles, cette fente de la collerette est inutile; et l'organe entier sort de cette espèce de gaine comme une épée de son fourreau.

Supposons maintenant que l'appendice soit complètement perdu dans les adhérences, comment débutera l'opération? Faut-il, envers et contre tout, dénuder la base de l'appendice, pour revenir aux conditions précédentes? Peut-on au contraire aborder l'appendice en un point quelconque de son trajet? L'expérience de chaque jour nous apprend que c'est à ce dernier parti qu'il faut se résoudre. On cherche, en explorant la plaie opératoire avec le doigt, à reconnaître l'appendice à la sensation de résistance spéciale qu'il donne au milieu des adhérences qui le masquent. On le libère par quelques coups de sonde cannelée sur 2 ou 3 millimètres, sans s'inquiéter de savoir sur quel point de son trajet on se trouve. On le décortique successivement du côté central et du côté périphérique, en commençant par celui qui paraît le plus court ou le plus facile.

Mais il peut se faire que, perdu dans des masses épaisses, l'épiploon par exemple, l'appendice ne soit absolument pas perceptible. Il ne faut pas, pas des coups de sonde donnés au hasard, chercher à le trouver dans les adhérences qui ferment le champ opératoire; on doit alors se porter sur le cæcum, rechercher le point de jonction de ses bandelettes longitudinales; et quelques coups prudents de bistouri conduisent bien vite sur la base de l'appendice.

Deux points maintenant doivent être précisés. Comment va-t-on assurer l'occlusion du segment restant de l'appendice, comment va se faire l'hémostase?

L'appendice, avons-nous déjà dit, sera sectionné et lié à sa base; cette ligature se fera avec n'importe quel fil, du catgut de préférence. Par mesure de prudence, la muqueuse sur la tranche de section sera détruite au thermo-cautère, puis le pédicule enfoui. Cette dernière manœuvre sera facile, s'il a été possible de rabattre une collerette péritonéale; cette dernière est fermée en bourse au catgut par

quelques points séparés. Si les tissus sont friables et se laissent couper par les fils, il est inutile d'insister, de vouloir s'acharner à recouvrir la tranche de section. Parfois l'appendice aura été abordé vers sa pointe; et sa base apparaît à peine au fond de la gaine décollée. Là encore, une simple ligature du conduit suffit, sans que son enfouissement soit nécessaire. Il nous souvient même d'un cas où une traction exercée sur un appendice trop friable le rompit vers sa base, avant que toute ligature fut faite. On ne pouvait songer à le ressaisir avec des pinces; on ne pouvait davantage ouvrir cette gaine qui s'enfonçait au milieu des anses intestinales et des franges épiploïques. Un drain y fut engagé et la plaie suturée. Ce drain ne donna issue ni à des matières ni à des gaz; il fut enlevé le quatrième jour et la plaie se cicatrisa très rapidement. Il est probable que l'appendice se recroquevilla à la façon d'une artère qui se rompt, et surtout que les parois de la gaine s'accolèrent en oblitérant la surface de section.

Quant à l'hémostase, on voit que jusqu'à présent nous n'en avons pas parlé. C'est qu'en effet l'artère appendiculaire se comporte vis-à-vis de l'appendice comme l'utrine par rapport à l'utérus. Elle chemine dans le méso le long de cet organe et lui envoie chemin faisant des vaisseaux extrêmement grêles. Au cours du décollement, ils sont bien déchirés sans doute; mais l'hémorragie qui en résulte est une vraie hémorragie capillaire, qui s'arrête d'elle-même bien vite, ou qui cède rapidement au tamponnement. On ne lèse aucun vaisseau important qui demande de ligature, et des sutures hémostatiques ne sont même jamais de mise; cela est d'ailleurs fort heureux, car ligature ou suture pourraient être fort difficiles à faire sur des adhérences qui se laissent couper souvent par les fils.

Tel est le manuel opératoire de cette intervention, qui fut pratiquée par M. Poncet pour la première fois en 1899. Nous insistons sur cette date, car ce même procédé opératoire a été proposé depuis, dans le *Medical Record* du 15 avril 1905, sous le nom de *décapsulation de l'appendice* par un chirurgien américain, Isaacs.

Voici le résumé qui en est donné par la *Gazette des Hôpitaux* du 4 mai 1905; nous le reproduisons *in extenso*.

« *Décapsulation de l'appendice* (*Medical Record*, 15 avril 1905). — Sous ce titre, Isaacs prône une méthode employée par beaucoup de chirurgiens en cas de nécessité, mais qui n'a pas encore trouvé

place dans les traités classiques. C'est l'ablation des tuniques internes malades de l'appendice, en laissant en place la tunique séreuse, lorsque celle-ci est trop adhérente. Moins de temps sur la table d'opération, pas de risques de déchirure de l'intestin, pas d'hémorragie produite au cours de décollements étendus, tels sont les avantages de ce procédé que l'auteur a employé dix fois sur 100

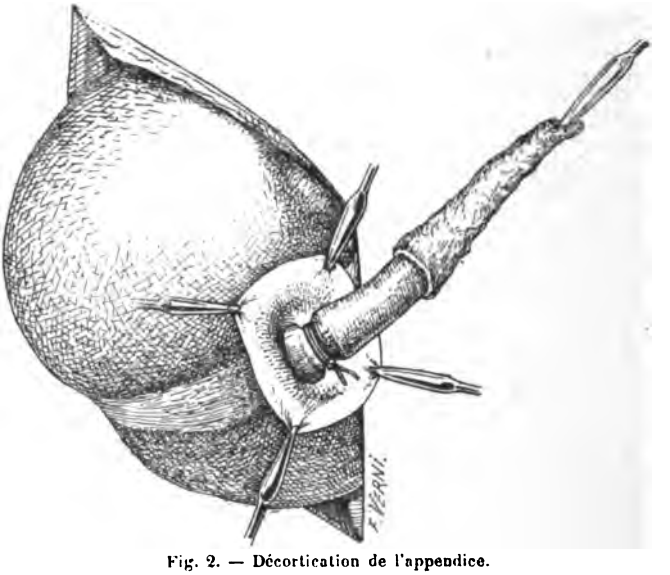

Fig. 2. — Décortication de l'appendice.

appendicectomies. Mais, comme il n'a commencé à l'employer systématiquement que dans la seconde moitié de sa série, il pense que la proportion des cas où elle peut être utile doit être beaucoup plus forte. Voici la technique qu'il préconise. Incision de la capsule péritonéale en un point accessible, et de préférence en un point opposé à l'insertion mésentérique. Dès que l'on est parvenu sur la couche moyenne blanche et brillante, on commence le décollement en général facile. En incisant la capsule et en décollant tour à tour, l'appendice entier vient, sans hémorragie appréciable. Les seuls points d'adhérence notable des tuniques internes au péritoine se trouvent aux points de pression nécrotique correspondant à une concrétion soit fécale, soit d'autre nature. »

Tel est le procédé d'Isaacs; on voit que c'est absolument le même que celui de M. Poncet. Il n'y a entre les deux qu'une différence de

nom. Mais, de même qu'on dit cholécystectomie sous-séreuse, il nous paraît plus naturel de maintenir le terme d'appendicectomie sous-séreuse. La même idée est venue, comme cela se voit souvent, à deux chirurgiens se trouvant aux prises avec les mêmes difficultés. L'avantage de la priorité reste à notre maître, puisque son opération date de 1899 et qu'Isaacs, en supposant qu'il ignorât la description de M. Poncet, ne décrivit le même procédé que six ans après.

En voici d'ailleurs le compte rendu, tel qu'il est reproduit dans la thèse de Vignard [1].

Le 24 avril 1899, M. Poncet fut appelé à la campagne pour pratiquer une appendicectomie chez une jeune fille de quinze ans. Les accidents dataient de trois ou quatre jours; il n'y avait pas de tumeur dans la fosse iliaque; le ventre était peu ballonné et presque pas douloureux, sauf à droite.

A l'incision, il s'écoula une cuillerée de liquide séreux. L'intestin était rouge et le cæcum très difficilement mobilisable.

L'appendice était très adhérent aux anses intestinales voisines et donnait l'impression de ne pouvoir être libéré.

Se guidant sur la bandelette postéro-interne du cæcum, M. Poncet arriva jusqu'à la base de l'appendice et pratiqua la section de ce dernier entre deux pinces. Essayant alors de dégager le bout inférieur avec le doigt, il vit la séreuse épaissie se dégager comme un doigt de gant et il amena au dehors l'appendice tout entier qui ressemblait à un gros lombric et était pelé sur toute sa longueur. A l'extrémité, on voyait une perforation de 3 à 4 millimètres de diamètre. Il était libre dans toute sa longueur, et ne présentait ni rétrécissement, ni corps étranger.

Une pince fut laissée à demeure sur le bout supérieur et la plaie drainée à la gaze iodoformée.

A noter que tout à fait au début de l'opération et en cherchant, comme on le fait d'ordinaire, l'extrémité de l'appendice, un abcès à pus très fétide s'était crevé tout d'un coup et avait failli inonder le péritoine.

C'est alors que M. Poncet, conscient du danger qu'entrainaient de pareilles manœuvres, se porta vers la base de l'appendice et essaya du procédé que nous avons relaté.

La guérison fut lente; et la malade fut, quelque jours après, incisée sur la ligne médiane par M. Delore, chef de clinique, pour drainer un abcès qui s'était formé au-devant de la vessie et au-dessus du pubis.

A la suite de cette deuxième intervention, la guérison survint rapidement.

En rapportant cet observation, Vignard parle en quelques mots

1. Vignard, th. de Lyon, 1898-1899, *De l'appendicectomie; indications, contre-indications et manuel opératoire; nécessité de l'appendicectomie précoce.*

de l'appendicectomie sous-séreuse, de ses indications, de ses avantages. Depuis lors, la question a été reprise par lui dans la *Revue de Chirurgie*[1], puis par le Dr Delore[2]; enfin elle fut l'objet de la thèse de Poncin[3].

A l'heure actuelle, c'est une intervention qui est du domaine de la chirurgie courante; et il est par cela même facile de porter sur elle un jugement d'ensemble. Nous allons voir quelles sont ses indications; nous examinerons ensuite ses résultats.

Les indications de l'appendicectomie sous-séreuse sont des plus variées, et, pour mieux les préciser, il faut les envisager successivement dans chacune des périodes au cours desquelles on peut être appelé à intervenir.

Sous le nom d'opération précoce, on désigne aujourd'hui celle qui est pratiquée dans les 48 premières heures. Nous ne reprendrons pas ici la question de savoir s'il faut ou non enlever l'appendice à ce moment. Toutes les statistiques allemandes établissent les avantages d'une pareille façon de faire; et nous en avons rapporté, en collaboration avec M. le prof. agrégé Durand[4], deux observations très probantes.

Lorsqu'on intervient le premier jour, on trouve un appendice congestionné, tuméfié, il est ordinairement libre; ou bien il devient le point d'insertion d'adhérences molles, fragiles, qui cèdent à la moindre traction et pratiquement tout se passe comme si l'organe était libre.

Le second jour, les adhérences sont plus fréquentes et plus solides. Leur résistance n'est pourtant pas encore telle qu'elles ne puissent se rompre avec le doigt.

Dans un cas comme dans l'autre, l'appendicectomie sera pratiquée suivant le procédé ordinaire; et les interventions sous-séreuses n'ont pas lieu d'être appliquées.

Avec le troisième jour, commence la période de l'appendicite à chaud. Il n'y a pas très longtemps encore, la question de l'appendicectomie ne se serait point posée. Il était classique d'inciser

1. Vignard, De l'appendicectomie sous-séreuse, *Rev. de Chir.*, déc. 1901.
2. Delore, De l'appendicectomie sous-séreuse, *Gaz. hebd. de Méd. et de Chir.*, 13 février 1902.
3, Poncin, th. de Lyon, 1900-1901, *De l'appendicectomie sous-séreuse;* procédé de M. le Professeur Poncet.
4. Durand et Thévenot, *Lyon médical*, 1906, Traitement de l'appendicite aiguë par l'appendicectomie pratiquée dans les 24 premières heures.

seulement l'abcès, et de n'enlever l'appendice que s'il se présentait de lui-même, libre au milieu du pus. Toute une série de travaux étrangers, plus près de nous les recherches de Villard, la thèse de son élève Madranges [1], ont montré les avantages qui découlent de la résection de l'appendice. La thèse du Duteil [2], plus récente, faisait ressortir les inconvénients et les dangers de la simple incision.

Si cette ablation offre tant d'avantages, pourquoi ne l'a-t-on pas toujours pratiquée systématiquement? Cela tient à trois causes.

D'abord on croyait que la suppuration suffisait à détruire l'appendice; l'inexactitude de cette idée est tellement prouvée à l'heure actuelle que nous ne nous y arrêterons pas.

En second lieu, il faut tenir compte des difficultés que l'on éprouve à reconnaître la position de l'appendice. Les cas où il a son extrémité plus ou moins flottante dans la cavité de l'abcès sont relativement exceptionnels. Pour le découvrir, on doit le rechercher d'ordinaire avec soin. Il est perdu en totalité dans l'épaisseur de la paroi de la poche, ou bien il est plongé au milieu de masses épiploïques que le processus inflammatoire a soudé les unes aux autres. Parfois il est caché derrière le cæcum; et il est très difficile de le trouver en pareil cas. Pour le repérer, il faut explorer soigneusement avec le doigt toute la paroi de la poche et chercher la sensation de cordon, dur, irrégulier, et qui révèle sa présence. La constatation sur le cæcum du point de jonction des bandelettes longitudinales, en indiquant son point d'implantation, facilitera beaucoup cette recherche. Il est des cas où, malgré tout, celle-ci est infructueuse et où il faut se résigner à le laisser en place.

L'appendice une fois trouvé, la difficulté était de l'enlever. Pour le dégager, pour libérer ensuite son méso, il va falloir tailler en pleines adhérences. On a beau agir très prudemment, sectionner millimètre par millimètre; on ne sait pas si le prochain coup de ciseau ou de bistouri ne va pas ouvrir le grand péritoine ou faire pénétrer dans la cavité intestinale. S'aidera-t-on de tractions; la résistance des adhérences est parfois telle qu'elles déchireront la paroi intestinale au lieu de se rompre. Pour toutes ces raisons,

1. Madranges, th. de Lyon, 1903, *De la résection systématique de l'appendice dans les appendicites suppurées.*

2. Duteil, th. de Lyon, 1905, *De l'incision simple des collections appendiculaires suppurées. Accidents consécutifs.*

l'opération à chaud consistait en une simple incision de l'abcès. Actuellement nous pouvons mieux faire. Tout d'abord, il faut se débarrasser du pus, soit en l'enlevant avec des tampons, soit en se servant de l'aspirateur de Villard. La cavité étant bien asséchée, on repérera l'organe; on recherchera son point le plus facilement accessible. Partant de là, on enlèvera l'appendice avec grande facilité.

Aspiration du pus, résection sous-séreuse font donc de l'ablation de l'appendice une opération qu'il est possible de pratiquer aisément et sans danger.

Là où la question se posera encore avec toute sa fréquence, c'est à propos de l'appendicite à froid.

Lorsqu'on intervient alors, il est un certain nombre de cas, où l'appendice est relativement libre dans la cavité péritonéale. D'autres fois, il est bien fixé aux organes voisins, à la paroi abdominale par quelques adhérences; mais celles-ci sont lâches, et se laissent déchirer facilement; ou bien, sont-elles longues, avasculaires, et leur section n'offre aucune difficulté.

Ce sont là des cas favorables; mais il est loin d'en être toujours ainsi.

L'appendice est très souvent soudé par sa pointe, plus rarement par tout ou partie de son corps aux organes avoisinants : le cæcum, sur la paroi postérieure duquel il se plaque et devient malaisé à reconnaître; les anses grêles, la vessie, l'utérus, les vaisseaux iliaques, etc.

Il ne s'agit plus alors d'adhérences décollables; il y a une véritable soudure des organes, par des fausses membranes très résistantes, très vasculaires. Plus solides que la paroi des viscères voisins, elles vont déchirer celles-ci, si on essaie de les rompre par des tractions. Il faut les couper très lentement, par petits coups de ciseaux pour ne rien léser, et cette section s'accompagne parfois d'une hémorragie veineuse en nappe difficile à arrêter. Nous connaissons des cas de mort par persistance de ces hémorragies.

Sans doute, au prix de difficultés parfois inouïes, un chirurgien rompu aux opérations abdominales arrive souvent à conduire à bien l'intervention; mais il est des cas où, malgré tout, il est obligé de laisser l'appendice en place. Sans vouloir multiplier les exemples, nous rappellerons ici quelques faits connus.

C'est ainsi que Legueu rapporte une observation de Schwartz, qui, pendant une demi-heure, s'efforce sans résultats de libérer l'appendice accolé à la fosse iliaque; il est obligé d'y renoncer.

Gérard Marchant, au cours de recherches laborieuses, déchire le cæcum sur une longueur de 3 centimètres.

Dans un cas de M. le prof. Terrier, l'appendice se présentait comme une bride allant du cæcum à l'utérus et s'accolait à une anse intestinale; en voulant le décoller, celle-ci fut largement déchirée.

Lorsqu'il s'agit de la vésicule biliaire, lorsqu'il s'agit du rein, le chirurgien qui se heurte à de telles difficultés n'hésite pas : il recourt à la méthode sous-séreuse, pour le rein à la méthode sous-capsulaire. Du même coup il se met à l'abri des hémorragies, à l'abri surtout des déchirures des organes voisins, et, ce faisant, il conjure des accidents, des complications graves.

N'est-il pas tout naturel d'adopter la même ligne de conduite pour l'appendice? Mais ici deux questions se posent. L'appendice n'est pas un organe encapsulé; est-il toujours possible de décoller la séreuse de la musculeuse? En second lieu, la trop grande longueur de l'appendice ne créera-t-elle pas un obstacle à l'appendicectomie sous-séreuse?

Pour trancher le premier point, nous avons d'abord les recherches expérimentales de Vignard; et voici les conclusions qu'il a données dans son article de la *Revue de Chirurgie* (*loc. cit.*), à propos du décollement du péritoine intestinal, et, en particulier, du péritoine appendiculaire.

« Au niveau de l'intestin grêle et sur toute son étendue, la séreuse péritonéale est intimement unie à l'organe sous-jacent.

« Toute tentative faite pour trouver entre les deux un plan de clivage utile est infructueuse.

« Sur le gros intestin, la séparation paraît plus facile, surtout si l'on expérimente sur des intestins de sujets jeunes et, notamment, d'enfants.

« *Mais, de toutes les parties du tractus intestinal, c'est sans contredit l'appendice qui se laisse le plus aisément dépouiller de son enveloppe péritonéale.*

« En effet, si, ayant incisé circulairement la séreuse en un point quelconque, on tente de la disséquer, on s'aperçoit que cette

manœuvre est des plus simples, sauf cependant pour les premiers millimètres, car il faut avoir amorcé un peu le décollement et formé une très légère collerette, pour que l'opération se continue avec facilité.

« Cette constatation anatomique n'a pas seulement, depuis les recherches de M. Vignard, été vérifiée par l'expérience clinique; mais celle-ci a montré qu'il se faisait là, qu'il se produisait pour l'appendice enflammé ce qui se produit pour le périoste enflammé par exemple. On sait que les processus inflammatoires font du périoste une membrane épaisse, résistante, beaucoup mieux décollable par les rugines qu'un périoste sain. Pour l'appendice, les adhérences viennent renforcer la capsule, sans jamais la souder à la musculeuse, et par cela même simplifient encore la manœuvre.

« Celle-ci sera-t-elle possible pour de longs appendices? L'expérience a montré que, en s'aidant au besoin de fentes longitudinales faites sur la manchette séreuse, à mesure que progresse le décollement, on arrivait à retirer de longs appendices (17 cm. dans un cas de Villard, 16 cm. dans un autre de Delore, etc.). L'appendice se laisse étirer d'une façon extraordinaire; mais plus l'on va, plus il faut agir avec douceur, si l'on ne veut provoquer que la rupture.

« Ainsi donc, pourvu que l'on puisse repérer la position de l'appendice (et nous avons vu plus haut comment), l'appendicectomie est toujours praticable.

« Il nous reste enfin à juger l'appendicectomie sous-séreuse d'après ses résultats. M. Villard a présenté à la Société de Chirurgie de Lyon, en 1906, 68 cas d'appendicites opérées à chaud, dont 29 figurent déjà dans la thèse de Madranges. Or, sur ces 68 cas, il n'y a eu que 5 morts.

« A côté de cette très belle statistique, nous aurions voulu apporter celle de nos différents maîtres dans les hôpitaux. Celle-ci est très difficile à établir, parce que beaucoup font aujourd'hui de l'appendicectomie sous-séreuse un procédé opératoire tellement courant qu'ils ne le mentionnent pas dans les observations. En recueillant celles de M. Poncet et de ses élèves directs (Bérard, Vignard, Delore), et les quelques cas que nous avons eu l'occasion d'opérer, nous trouvons 14 opérations à chaud, avec 5 morts. La mort est arrivée dans les conditions suivantes, tout à fait indépendantes du manuel opératoire. 2 fois, il y avait déjà de la péritonite généralisée, sur laquelle l'intervention est restée sans effets. 3 fois, les accidents

septicémiques ont continué à évoluer, malgré l'ablation de l'appendice. Chez de tels malades, les accidents mortels sont, comme on le sait, complètement indépendants de tel ou tel procédé opératoire.

« A froid, l'appendicectomie sous-séreuse donne des résultats tout différents. Sur 38 cas, nous n'avons qu'une mort par pneumonie au 6e jour. La durée moyenne du traitement a été de 20 jours. Nous ne trouvons noté aucun accident, soit au cours de l'intervention, soit dans les suites opératoires.

« Ces diverses données nous permettent de conclure que l'appendicectomie sous-séreuse est une opération des plus faciles. Elle abrège notablement la durée de l'intervention; elle la rend simple et surtout innocente pour les viscères voisins, pour la grande cavité péritonéale, etc. Elle met à l'abri des hémorragies, à ce point que l'appendicectomie se fait sans une seule ligature, et, grâce à elle, la région malade n'a pas à redouter d'infection par la tranche de section. En un mot, l'appendicectomie sous-séreuse, atténue, dans une proportion considérable l'*aléa*, les dangers possibles de l'ablation de l'appendice. »

De telles conclusions avaient déjà été formulées dans les divers travaux sortis de la Clinique de M. Poncet (Vignard, Delore, Poncin, etc.). Elles sont corroborées par nos recherches personnelles, par la pratique de nombre de chirurgiens, en particulier par celle de plusieurs de nos maîtres.

Elles rendent aujourd'hui classique l'appendicectomie sous-séreuse de Poncet.

L'ADÉNOME VRAI DANS LE TESTICULE ECTOPIQUE

Par P. LECÈNE et M. CHEVASSU

Prosecteurs à la Faculté de médecine de Paris.

Nous avons eu l'occasion d'observer, dans des testicules en ectopie, des formations épithéliales singulières, que nous considérons comme des lobules d'*adénome vrai* ou *pur* du *testicule*.

Il s'agit là d'une variété de tumeur extrêmement rare, puisqu'elle n'avait jamais été signalée avant le mémoire très documenté de Pick, paru récemment dans les *Archiv für Gynäkologie* (1905, volume 76, page 191). Nos observations personnelles sont antérieures à l'apparition de ce mémoire; mais, comme nous ne les avons pas publiées, il est inutile d'entamer ici une discussion, forcément stérile, de priorité.

Voici tout d'abord nos observations anatomiques.

Observation I. — Le testicule provient d'un jeune homme de vingt ans, atteint de hernie inguinale gauche, avec ectopie inguinale, opéré en avril *1903*, à l'hôpital Lariboisière par l'un de nous (Lecène). Le testicule fut enlevé, car il était impossible de l'abaisser utilement. Cet organe avait le volume d'une noisette. Le testicule fut fixé, sans être ouvert, dans le formol à 10 p. 100; un seul petit fragment fut placé dans l'acool absolu. En coupant l'organe fixé suivant son grand axe, on s'aperçut qu'il existait dans l'épaisseur du parenchyme testiculaire, sous l'albuginée, en un point opposé au corps d'Highmore, trois petits îlots blanchâtres, translucides, tranchant nettement par leur couleur sur le reste de la glande jaunâtre et opaque.

Nous avons cru tout d'abord qu'il s'agissait là de nodules tuberculeux. L'examen histologique nous montra qu'il n'en était rien. En effet ces îlots, bien isolés par une capsule fibreuse du reste du parenchyme testiculaire (v. figure 1), sont formés par des tubes épithéliaux à lumière très étroite présentant des caractères particuliers. A un fort grossissement, ces tubes très contournés et tassés apparaissent constitués (fig. 2) : 1° en dehors par une *paroi conjonctive mince*, renfermant quelques fibres élastiques très fines; 2° *par un revêtement épithélial* : les cellules épithéliales sont en majorité très hautes, de forme générale cylindrique, avec un gros noyau fortement coloré

Fig. 1. — Coupe d'ensemble du testicule ectopique de l'observation I, vue à un très faible grossissement. — On aperçoit en bas les îlots d'adénome, très fortement colorés et tranchant sur le reste de la glande.

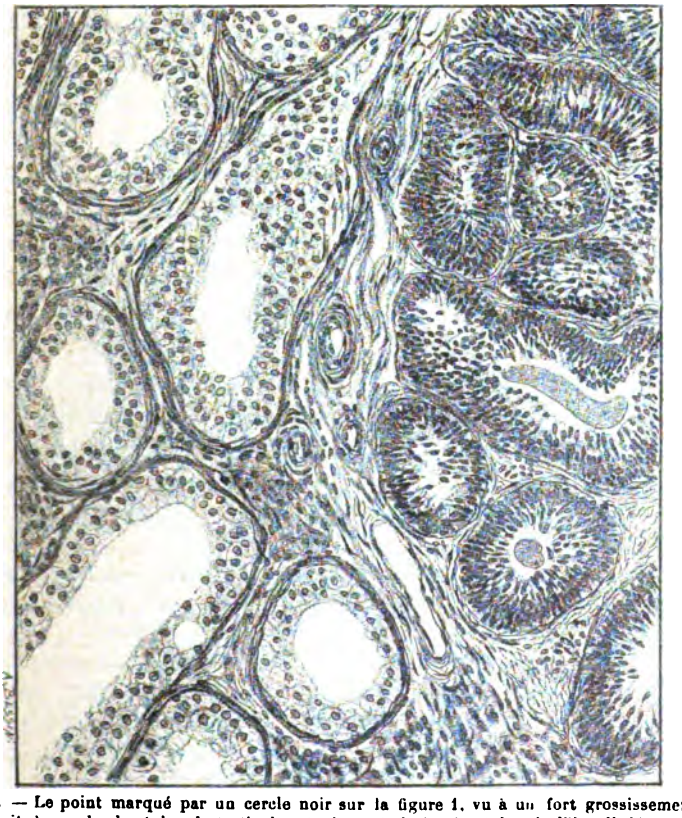

Fig. 2. — Le point marqué par un cercle noir sur la figure 1, vu à un fort grossissement. — On voit, à gauche, les tubes du testicule ectopique; à droite, les tubes de l'îlot d'adénome avec leur épithélium proliféré.

à la partie moyenne; l'extrémité de la cellute qui regarde l'axe du tube est tantôt coupée carrément (et il n'existe pas de cils vibratiles à ce niveau), tantôt irrégulière, composée d'un protoplasma filamenteux qui parfois se continue avec celui de la cellule du côté opposé, si bien qu'il y a une sorte d'engrènement des cellules épithéliales tapissant le tube. Entre ces cellules, qui rappellent tout à fait les cellules de Sertoli, on trouve, disséminées et tassées, des cellules plus petites, arrondies ou ovoïdes, à protoplasma peu abondant, à noyau volumineux; c'est l'abondance extrême de toutes ces cellules épithéliales à noyaux fortement colorés, qui donnent aux tubes que nous décrivons leur *coloration foncée, qui tranche nettement* sur les coupes vues à un faible grossissement (voir figure 1) sur la teinte plus pâle du reste du parenchyme testiculaire. Parfois, à l'intérieur de ces tubes épithéliaux, il existe une formation arrondie, fortement colorée par l'éosine ou la fuchsine du van Gieson, qui rappelle tout à fait les *sympexions* des acini prostatiques. L'épithélium des tubes est *riche en glycogène*, comme on peut le voir sur les coupes traitées par la gomme iodée; mais en aucun point nous n'avons trouvé dans les cellules épithéliales de figures de Karyokinèse.

Dans les îlots qu'ils forment, les tubes épithéliaux sont tassés, tous au contact les uns des autres; et nous n'avons pas vu entre eux de cellules interstitielles, si abondantes dans le reste du parenchyme, comme c'est la règle dans le testicule ectopique (voir figure 2).

En résumé, *nous avons trouvé, dans ce premier testicule ectopique d'adulte, des formations particulières, visibles à l'œil nu, sous forme de petites taches transparentes, ressemblant au premier abord à des tubercules, et constituées histologiquement par des tubes épithéliaux à paroi mince, à lumière étroite, contenant parfois des pseudo-sympexions, et dont l'épithélium est formé de cellules très nombreuses, très tassées, à noyaux volumineux, très fortement colorés, les unes hautes, cylindriques, les autres plus petites, disséminées entre les précédentes.*

Comme c'était la première fois que nous rencontrions ces formations épithéliales dans les nombreux (plus de 30) testicules ectopiques d'adulte que nous avions examinés, nous avons hésité longuement avant de les interpréter; mais finalement nous avons conclu qu'il s'agissait là de *lobules d'adénome vrai du testicule.*

Dans la suite, nous avons eu l'occasion de retrouver, une seconde fois, un îlot d'adénome tout à fait analogue, dans un autre testicule ectopique.

Obs. II. — Le testicule provient d'un jeune homme de dix-neuf ans, opéré en juillet 1904, à la Pitié, dans le service de notre maître, le prof. Terrier, pour une hernie inguinale droite de la variété interstitielle, avec ectopie

testiculaire. Le testicule fut enlevé, car il était impossible de l'abaisser. Cet organe avait le volume d'une noisette : nous le fixâmes en entier dans le formol à 10 p. 100 (sauf un tout petit fragment qui fut placé dans l'alcool absolu). En coupant ce testicule fixé dans le sens antéro-postérieur, nous fûmes heureux d'y trouver, tout près du centre de l'organe (voir figure 3) un noyau translucide, de couleur blanchâtre, qui rappelait tout à fait à l'œil les îlots d'adénome, que nous avions observés précédemment. L'examen histologique (voir fig. 4 et fig. 5) confirma de tout point notre opinion; et l'identité est complète entre l'aspect des tubes épithéliaux, contournés, tassés les uns contre les autres, tranchant par leur coloration intense de leur épithélium, sur les tubes environnants plus pâles et plus clairsemés. Nous avons retrouvé ici tous les caractères particuliers signalés plus haut; et nous ne pourrions que répéter textuellement ce que nous avons déjà dit : les figures 4 et 5 montrent bien l'aspect de ces tubes d'adé-

Fig. 3. — Le testicule de l'observation II, grandeur naturelle; — on voit, au milieu du parenchyme testiculaire, le nodule d'adénome, sous forme d'une tache blanchâtre bien circonscrite.



Fig. 4. — Coupe d'ensemble de la moitié supérieure du testicule, représenté figure 3. — L'îlot d'adénome fortement coloré est bien limité et tranche nettement sur le reste du parenchyme glandulaire.

nomes testiculaires et les caractères de leur structure histologique.

Depuis lors, nous avons recherché vainement de pareilles formations adénomateuses dans les trois testicules ectopiques d'adulte que nous avons eu l'occasion d'examiner histologiquement.

De son côté, l'un de nous, en faisant des recherches pour sa thèse sur les tumeurs du testicule, eut l'occasion d'observer des *lobules*

d'adénome tout à fait comparables à ceux que nous venons de décrire. Les observations ont déjà été publiées (Voir Chevassu, *Thèse de Paris*, *1905*); et nous ne faisons que les résumer ici.

Fig. 5. — Le point marqué d'un cercle noir sur la figure 4, vu à un fort grossissement. — En haut, les tubes de l'adénome; en bas, ceux du testicule ectopique à paroi épaissie et entourés de nombreuses cellules interstitielles.

Obs. III. — Testicule provenant d'un malade atteint d'ectopie testiculaire, qui avait été opéré d'orchidopexie et mourut plusieurs années après d'une affection tout à fait indépendante. M. Durante fit l'autopsie et recueillit le testicule qui était plus petit que normalement, mais d'ailleurs sain en apparence. Sur certaines coupes totales du testicule, on constate sur le centre de l'organe, l'existence d'un *nodule jaunâtre*, plus petit qu'une tête d'épingle, visible à peine l'œil nu. Ce nodule est constitué par deux glomérules accolés, ressemblant grossièrement par l'*enroulement de leurs éléments constituants à des glomérules sudoripares*. Ils sont formés par l'enchevêtrement de *tubes à paroi mince*, mais très nette, à lumière presque comblée

par une palissade de *cellules très hautes, très serrées à noyaux allongés, entre lesquelles se pressent de petites cellules arrondies.* On n'aperçoit pas de cellules interstitielles entre les tubes, tant ils sont pressés les uns contre les autres. De plus on peut suivre presque jusqu'au contact d'un des lobes un *tube séminipare, qui va en diminuant de volume et en accentuant sa striation transversale, grâce à la prédominance croissante des cellules de Sertoli.*

Obs. IV. — Hermaphrodite de quarante ans, marié comme femme depuis vingt ans; il a toujours eu deux tumeurs inguinales; son aspect est absolu-

Fig. 6. — Coupe du testicule de l'observation IV (Chevassu).

ment féminin; mais Tarnier jadis lui a conseillé de ne pas se marier. La tumeur inguinale gauche ne rentre jamais dans le ventre : celle de droite est d'habitude cachée dans le canal inguinal. On fit la castration bilatérale. Le testicule gauche est le plus volumineux des deux : l'épididyme renferme trois kystes. Le testicule présente tous les caractères habituels des testicules en ectopie (sclérose tubulaire, lignée séminale seulement ébauchée, prolifération conjonctive, augmentation du nombre des cellules interstitielles); de plus on trouve, à la coupe de ce testicule, *un certain nombre de nodules arrondis, de 1 à 4 millimètres de diamètre.* Ils sont formés par des amas (voir figure 6) *de tubes épithéliaux* ayant à peine en dimensions le tiers des tubes occupant les régions voisines : ces tubes, toujours délimités par une paroi conjonctive nette, bien que très mince, sont tapissés par une ou plusieurs couches de cellules rondes, à gros noyau nucléolé; entre elles, se

disposent de longues cellules irrégulièrement cylindriques qui arrivent jusqu'au centre du tube et rappellent tout à fait des cellules de Sertoli. Beaucoup de tubes n'ont pas de lumière visible; certains contiennent en leur centre des *concrétions rappelant les sympexions prostatiques.*

Obs. V. — Hermaphrodite de trente-six ans, dont le testicule gauche, en ectopie abdominale, était le siège d'un cancer volumineux, qui fût enlevé comme fibrome par M. Marion : à droite, le testicule siégeait à l'orifice inguinal et formait là une tumeur du volume d'un œuf de pigeon, qui fût prise pour un fibrome du ligament rond. Ce testicule droit fut enlevé : il est petit, aplati en haut par un kyste de la tête de l'épididyme; dans la substance testiculaire qui est nettement limitée par l'albuginée, il existe *trois noyaux blancs, assez durs, à contours arrondis très nettement arrêtés* : le plus gros de ces noyaux a le volume *d'un pois.* A l'examen histologique, on reconnait qu'il s'agit ici encore d'*adénome testiculaire.* Les noyaux adénomateux sont comme encapsulés par le refoulement excentrique des parties voisines; dans cette coque conjonctive, on retrouve de grands tubes séminipares tout à fait aplatis. Les nodules ne diffèrent de ceux des observations précédentes que par leur volume bien plus considérable et par ce fait que les tubes épithéliaux ne sont pas accolés les uns contre les autres, mais séparés par des espaces conjonctifs, *bourrés de cellules interstitielles.* Les tubes ont le tiers des dimensions normales; ils ont conservé une membrane conjonctive très nette; leur lumière est presque constamment comblée par des cellules arrondies ou allongées qui les remplissent. Le reste du testicule qui contient de gros tubes à paroi extrêmement épaissie et à lignée séminale seulement ébauchée présente d'énormes amas de cellules interstitielles.

Voici donc cinq observations, presque tout à fait identiques au point de vue anatomique, *d'adénome vrai du testicule.* Trois fois il s'agissait de glandes en ectopie chez des sujets normaux d'ailleurs; deux fois les testicules ectopiques ont été trouvés chez des *hermaphrodites*, qui furent considérés comme des femmes jusqu'au moment où on les opéra. Dans le fait rapporté par Pick (*loc. cit.*), il s'agit aussi d'un hermaphrodite de trente-huit ans, considéré jusqu'à l'autopsie comme une femme : les testicules étaient gros comme des noisettes et l'examen histologique y montra la présence de *noyaux d'adénome*, caractérisés, *visibles à l'œil nu sous forme de petites taches jaunâtres, opaques plus ou moins allongées* : ces noyaux existaient dans les deux testicules et en grand nombre (plus d'une douzaine). D'après Pick, leur structure était la suivante : « ils sont formés par un *stroma conjonctif*, d'épaisseur très variable, renfermant de *nombreux canalicules pelotonnés* et formés de tubes dont l'épithélium très fortement coloré permet de les reconnaître, sous

forme de taches sombres, même à un très faible grossissement ». Pick donne une figure très caractéristique de ces tubes et leur identité avec ceux que nous avons décrit plus haut est complète.

Voici tous les documents que nous avons pu rassembler sur cette intéressante question. Il faut remarquer qu'il ne s'agit pas ici de *tumeur* au sens clinique du mot, car les testicules, dont nous avons donné la description, n'étaient guère plus volumineux que des testicules ectopiques ordinaires : nulle bosselure, nulle saillie anormale ne révélait extérieurement la présence de ces *adénomes* intratesticulaires; seule la coupe totale de l'organe permettait de reconnaître, sur la surface de section, *des taches ou des nodules blanchâtres, blanc-jaunâtres, nettement circonscrits et tranchant sur le parenchyme avoisinant*. Nous croyons que, dorénavant, un observateur, prévenu de l'existence possible de ces nodules d'adénome dans le testicule ectopique, les rencontrera assez fréquemment, pourvu qu'il les recherche systématiquement.

Nous avons dit, dès le début de cet article, que nous considérions comme des *adénomes vrais* ces altérations particulières du testicule ectopique : ceci mérite quelques explications. Au début de nos recherches, nous avons cru qu'il s'agissait là de débris embryonnaires : le fait n'avait rien d'étonnant *a priori* dans un organe arrêté au cours de son développement; mais une étude plus approfondie nous a permis de constater que ces tubes épithéliaux ne présentaient aucune analogie de structure avec les dérivés wolffiens ou pflugériens, que l'on peut rencontrer autour ou à l'intérieur même des glandes génitales, chez l'homme. D'autre part, et ceci est beaucoup plus important, *en étudiant avec soin la partie périphérique de nos îlots épithéliaux, nous avons pu saisir en certains points des transitions graduelles entre les petits tubes à épithélium tassé et très coloré des îlots et les tubes séminifères plus volumineux des zones voisines*. Pick, de son côté, a fait la même constatation : il a pu apercevoir aussi des transitions insensibles entre l'épithélium des tubes séminifères arrêtés dans leur développement, comme c'est la règle dans le testicule ectopique, et l'épithélium proliféré et très coloré des tubes disposés en lobules. Ce fait est très important et nous permet de conclure que les îlots *sont formés de tubes provenant des tubes séminifères, mais très différents d'eux cependant par l'active prolifé-*

ration de leur épithélium, le tassement des cellules et la colorabilité très marquée des noyaux. En les étudiant de près, on voit que les cellules épithéliales qui tapissent les tubes des îlots sont tout à fait analogues à celles que l'on trouve dans les tubes séminifères; on y retrouve en effet, nous l'avons vu, *des cellules de Sertoli* et des *cellules de la lignée séminale, non différenciées*, interposées aux précédentes : ceci nous permet de conclure que ces nodules, en apparence bien isolés du reste de la glande, *se continuent en réalité par d'insensibles transitions avec les tubes séminifères voisins*, et qu'ils *représentent simplement un stade de prolifération de ces tubes*. Ce sont donc des nodules d'*adénome pur*, ce mot signifiant dans le langage ontologique *hyperplasie typique de l'élément glandulaire d'un organe donné*. Un autre caractère montre aussi que les tubes des nodules adénomateux proviennent bien réellement des tubes séminifères : c'est la présence, inconstante il est vrai, mais possible (observ. V et Pick) de *cellules interstitielles* entre les tubes tassés et pressés les uns contre les autres.

L'*adénome vrai* du testicule est une lésion très rare; en effet, nous n'en connaissons que les cinq observations personnelles que nous venons de rapporter et le fait cité par Pick. Jusqu'à présent cette lésion n'a été rencontrée que dans des glandes en ectopie, c'est-à-dire dans des testicules frappés de dystrophie congénitale et surtout en grande partie de *sclérose* : à ce propos, l'on ne peut s'empêcher de rapprocher la présence *d'ilots adénomateux* dans le testicule sclérosé des nombreux faits analogues observés dans les autres organes glandulaires : on sait en effet la fréquence des îlots d'*adénome* dans le parenchyme du *foie* atteint de cirrhose ou du rein frappé de néphrite chronique scléreuse, pour ne citer que ces deux exemples classiques.

Nous avons appliqué à plusieurs reprises au cours de cet article l'épithète de *vrai* ou *pur* au mot *adénome* : ce n'est pas sans intention; en effet, on a désigné longtemps, à la suite de Langhans (1887), par le terme d'*adénome* des tumeurs du testicule qui n'ont aucun rapport avec les formations que nous venons de décrire. D'après les descriptions de Langhans, on voit que cet auteur donnait le nom d'*adenoma testis* à des tumeurs fort complexes, composées d'un stroma formé de *cartilage*, de *fibres musculaires lisses*, voire de tissu adipeux et de *tubes épithéliaux* plus ou moins kystiques,

revêtus d'épithélium cylindrique simple, cylindrique cilié ou même pavimenteux.

Nous savons aujourd'hui, depuis les travaux de Wilms surtout, qu'il s'agit là en réalité de tumeurs à tissus multiples, de *tumeurs embryoïdes* ou d'*embryomes* [1], qui ne méritent à aucun titre l'épithète d'*adénome*. S'entêter à désigner d'un même nom des choses aussi différentes que les adénomes purs que nous venons de décrire et les tumeurs embryoïdes décrites par Langhans serait vouloir entretenir la confusion dans la question déjà si complexe pourtant des néoplasmes du testicule.

L'adénome vrai ou pur que nous venons de décrire n'a pas d'histoire clinique : c'est seulement une lésion anatomique fort intéressante, qu'il faut encore ajouter au chapitre déjà chargé des altérations de structure du testicule ectopique. Cet adénome peut-il être le point de départ d'une tumeur maligne du testicule? C'est possible; mais jusqu'ici rien ne le prouve et aucun fait ne nous permet actuellement de rattacher les différentes variétés de tumeurs du testicule ectopique que nous connaissons à l'adénome testiculaire tel que nous venons de le décrire.

En résumé, nous pouvons conclure de notre étude que :

1° *On rencontre parfois dans les testicule en ectopie* (peut-être aussi dans la glande en situation normale, mais nous n'en connaissons pas encore d'observation) *une lésion que nous proposons d'appeler Adénome vrai ou pur du testicule.*

2° *Cette lésion est caractérisée : à l'œil nu, par la présence, dans le parenchyme testiculaire, d'un ou de plusieurs nodules, généralement bien limités, de forme ovoïde ou arrondie, de dimensions variant entre celles d'une tête d'épingle et celles d'un pois, de couleur blanc-laiteux ou jaunâtre, en tous cas tranchant toujours nettement sur le reste du parenchyme glandulaire.*

3° *Au microscope, on voit que ces nodules sont formés : 1° par un stroma conjonctivo-vasculaire peu abondant, renfermant parfois, mais non toujours, dans ses mailles des amas de cellules interstitielles; 2° par des tubes pelotonnés, très tassés, formés d'une paroi conjonctivo-élastique très mince, et renfermant des cellules épithéliales serrées, à*

1. Chevassu, Thèse de Paris, 1905.

noyaux volumineux, très riches en chromatine, fixant énergiquement les colorants nucléaires. Certaines de ces cellules correspondent aux cellules de Sertoli; les autres aux cellules de la lignée séminale non différenciées; à l'intérieur des tubes, dont la lumière est toujours fort étroite, il n'est pas rare de rencontrer des formations analogues aux sympexions des acini prostatiques.

4° *Ces îlots de tubes pelotonnés et tassés ne sont pas toujours absolument isolés du reste de la glande par une membrane conjonctive; en certains points, il est possible de trouver des transitions insensibles entre les tubes séminifères du testicule ectopique et les tubes des îlots.*

5° *Ces îlots nodulaires sont, d'après nous, des adénomes vrais ou purs du tissu glandulaire du testicule; ils répondent à un stade de prolifération des cellules qui tapissent normalement les tubes séminifères du testicule ectopique.*

6° *Il faut absolument séparer ces adénomes vrais ou purs des tumeurs du testicule que décrivit autrefois Langhans sous le nom d'adénomes et qui sont en réalité des Embryomes à structure complexe.*

LE
LIGAMENT ROND DANS LES HERNIES CRURALES

Par L. CHEVRIER
Prosecteur des hôpitaux de Paris.

La présence du ligament rond, doublant le sac des hernies crurales, n'est point signalée dans nos classiques. On en cherche vainement trace dans les divers articles de nos Dictionnaires, de nos traités et dans les monographies les plus récentes. J'ai exploré toutes les thèses françaises, qui, depuis trente ans, ont été consacrées à la hernie crurale et au ligament rond : aucune ne signale contre le sac le ligament rond, ni les accidents qu'il peut déterminer. Les quelques recherches que j'ai pu faire dans les littératures étrangères ont été aussi infructueuses.

J'ai eu l'honneur de prendre l'avis de M. le professeur Berger, et de M. Lucas Championnière, dont on connaît la compétence incontestée et la pratique étendue en matière de hernies.

Ils m'ont fort aimablement engagé à publier les faits dont le hasard m'a fait le témoin, et dont ils ne connaisssent pas d'autre exemple.

Voici les deux observations qui font la base de mon modeste travail.

Observation I. — B. Antonia, femme C..., couturière, âgée de vingt-sept ans, entre à l'hôpital Saint-Louis le 21 décembre 1903. Elle est porteuse depuis quelques années d'une tumeur dans l'aine droite, qui paraît quand la malade tousse ou reste debout, qui augmente par la fatigue et disparaît dans la position horizontale. Cette tumeur, qui a tous les caractères d'une hernie crurale, s'est developpée peu à peu, sans que la malade puisse en préciser le début. Elle n'a jamais donné lieu à des crises douloureuses et a toujours pu être réduite facilement par la pression. Il y a deux jours que la malade souffre de sa tumeur et ne peut plus la réduire.

Les phénomènes fonctionnels sont peu intenses : douleur locale légère,

mais sans météorisme abdominal; pas de vomissement; pas d'arrêt des matières et des gaz.

A l'examen direct, on trouve une tumeur occupant la partie interne du triangle de Scarpa et soulevant légèrement les téguments à ce niveau. La tumeur est tout entière située au-dessous de l'arcade crurale. A la palpation, elle est légèrement douloureuse, peu tendue, mollasse, tenant dans la profondeur, présentant de l'impulsion à la toux.

En présence de ces symptômes, on pose le diagnostic de hernie épiploïque étranglée; et on opère le lendemain matin 22 décembre.

L'opération est pratiquée par M. Launay, que j'assiste. Après section de plusieurs feuillets décollables, on en coupe un dernier qu'on prend pour le sac : on aperçoit en effet dans la cavité limitée par ce feuillet une masse granuleuse, violacée, ecchymotique, qu'on pense être l'épiploon. En voulant attirer cette masse, on voit qu'elle est étranglée par une bride située à sa face profonde, bride régulière, arrondie, semblant homogène, libre de toute adhérence avec le voisinage : cette bride décrit une anse et les deux extrémités de cette anse entrent dans le ventre par l'anneau crural qui reçoit facilement le doigt. Cette exploration au doigt montre que l'extrémité interne de l'anse se dirige dans la profondeur et un peu en dedans; on ne peut la suivre très loin d'ailleurs; elle disparait sans qu'on puisse sentir où elle va.

L'extrémité externe de l'anse peut être suivie beaucoup plus loin. On la sent, toujours isolée se porter en haut et en dehors derrière la paroi abdominale; puis, au bout de quelques centimètres, on la perd; il semble qu'elle ait pénétré dans la paroi. Nous ne comprenons pas très bien ce que peut être cette bride; l'ayant sectionnée entre deux pinces, nous constatons qu'elle n'offre aucune lumière cathétérisable : ce n'est donc ni l'appendice étiré, ni le diverticule de Meckel. Nous en réséquons une partie pour en pratiquer l'examen histologique.

Puis nous continuons l'opération. Nous nous mettons en demeure de réséquer ce que nous croyons être de l'épiploon étranglé. Nulle part nous ne pouvons passer entre le sac et cette masse épiploïque : en fixant la masse par traction légère, nous essayons de décoller au doigt les adhérences qui l'unissent au collet du sac. Le doigt ne parvient point à pénétrer dans le ventre et ne réussit qu'à arracher la masse graisseuse par fragments. Ces dilacérations involontaires saignent d'ailleurs très peu. Regardant avec attention pour essayer de trouver la raison de ces incidents que nous ne comprenons pas très bien, nous apercevons, derrière la masse graisseuse en partie arrachée, une sorte de bourse membraneuse, blanchâtre, qui sort du ventre par l'anneau crural. Nous nous assurons par un examen attentif à l'œil et au doigt qu'il ne s'agit ni de la vessie, ni du gros intestin; elle a absolument l'aspect d'un sac de hernie. Nous l'ouvrons et reconnaissons qu'il s'agit bien d'un sac et d'un sac vide; nous le disséquons rapidement et terminons la cure radicale d'une façon typique.

Nous nous rendons alors compte que l'enveloppe, primitivement prise pour le sac, n'était qu'un feuillet condensé limitant un espace décollé,

dans lequel siégeait *un étranglement extra-sacculaire d'un lipome préherniaire par une bride en anse sous-péritonéale*, dont les deux extrémités entraient dans le ventre.

Cette bride, examinée histologiquement, s'est montrée constituée uniquement de fibres musculaires lisses, englobant quelques vaisseaux et en particulier une petite artère : c'était donc indiscutablement le ligament rond.

Les suites opératoires ont été des plus simples. Les fils ont été enlevés le huitième jour et la malade s'est levée dans les délais normaux.

Obs. II. — A. Emilie, femme de chambre, âgée de vingt-cinq ans, entre à l'hôpital Saint-Louis le 8 mars 1904.

Elle est porteuse d'une hernie crurale, réductible, se manifestant par sa symptomatologie habituelle. Nous l'opérons le 10 mars, mon excellent collègue Andrieu et moi. L'intervention se déroule sans incident. A la dissection du sac, à la compresse, nous notons très nettement que, à la face profonde du sac le ligament rond, sous forme d'une bandelette un peu aplatie, adhérait au péritoine et décrivait une anse légère. Après ligature du sac, nous réduisons ce ligament rond décollé et respecté et nous faisons la cure radicale par le procédé de l'abaissement de Proust et Guibé, que nous exécutons très facilement. C'est une des premières malades opérées à Paris par ce procédé, sinon la première.

Ces deux observations, dont l'une a été accompagnée d'un examen histologique, établissent d'une façon indiscutable qu'on peut rencontrer le ligament rond dans la cure radicale des hernies crurales. Elles montrent aussi qu'on peut le trouver dans deux situations et dans deux états : *devant le sac, sous forme d'un cordon libre de toute connexion avec lui; derrière le sac, sous l'aspect d'une bandelette adhérente au péritoine.*

De ces deux dispositions je n'ai trouvé nulle trace dans les nombreuses observations contenues dans les thèses que j'ai consultées [1], non plus dans que les quatre-vingt deux observations inédites de hernies crurales que m'a permis de compulser mon excellent maître, M. Schwartz. De ces deux dispositions, dis-je, si l'une doit être exceptionnelle, l'autre, la seconde, ne doit pas être très rare : j'espère le prouver et expliquer d'ailleurs pourquoi elle est passée inaperçue.

Anatomiquement, la présence du ligament rond tout contre le sac des hernies crurales n'est point faite pour étonner; bien au con-

1. Je n'en puis préciser le nombre, car certaines se trouvent plusieurs fois reproduites.

traire, on doit plutôt être surpris de ne pas la voir signalée depuis longtemps.

Quand le péritoine se réfléchit de la paroi abdominale sur la fosse iliaque et le bassin, il ne tarde pas à rencontrer le ligament rond, qui, venu du pelvis, entre dans la partie antérieure de la fosse iliaque, et croise les vaisseaux iliaques externes, avant de s'engager dans l'orifice inguinal profond. Il forme là une petite bandelette, large de 5 à 6 millimètres chez l'adulte, plus étroite chez l'enfant, mais beaucoup plus visible à cet âge à cause de la transparence et de la flaccidité du péritoine. Le ligament rond est dans sa partie iliaque, comme dans tout son trajet, adhérent au péritoine : sans doute cette adhérence n'est pas intime; le décollement est possible, et, depuis la thèse de Beurnier[1], on sait que le ligament rond se décortique facilement du péritoine; mais il n'en reste pas moins vrai, et je l'ai vérifié mainte fois, que, *si on soulève le péritoine, le ligament vient avec lui.*

Le ligament rond, par son relief qu'on voit chez l'enfant, qu'on devine chez l'adulte, contribue même à former la fossette crurale, inconstante, il est vrai, mais parfois très nette, et qu'il n'est pas encore classique de décrire en France : car, si Fredet[2], dans son article Péritoine du Traité d'Anatomie de Poirier, dit que la séreuse « correspond à la fossette crurale ou à l'orifice herniaire », il ne décrit point de dépression péritonéale à ce niveau. Il ne fait qu'analyser le travail de Dixon et Birmingham[3].

Ceux-ci signalent cependant, sans la décrire d'ailleurs, la fossette péritonéale : « à la partie inférieure et externe du triangle (Trigonum femorale) se trouve la fossette fémorale, ou dépression correspondant à l'aire de l'anneau crural »; mais ils n'individualisent pas cette fossette et ne lui précisent aucune limite.

Merkel[4] la décrit comme déterminée par la saillie du ligament ombilical latéral (artère ombilicale) et du canal déférent (ou du ligament rond). Il ne l'indique d'ailleurs pas sur ses figures. Ce sont en effet les limites qui conviennent le plus fréquemment chez

1. Beurnier, *Anatomie, physiologie et médecine opératoire des ligaments ronds*, thèse de Paris, 1885-1886.

2. Fredet, Art. Péritoine; in *Traité d'Anatomie de Poirier*, 2e édition, t. IV, p. 1067.

3. Dixon et Birmingham, The peritoneum of the pelvic cavity, *Journal of anatomy and physiology*, 1902, Vol. XXXVI, New Series, vol. XVI, p. 131.

4. Merkel, *Handbuch der topographischen Anatomie*, t. II, p. 469.

l'adulte à cette fossette crurale que j'ai étudiée plus longuement ailleurs [1]. Cette fossette crurale est limitée en avant par la réflexion du péritoine de la partie tout interne de la fosse iliaque sur la paroi abdominale antérieure; au-dessus d'elle, la séreuse se relevant tapisse une *gouttière* limitée en dedans par l'artère ombilicale, en dehors par l'artère épigastrique, dont on ne voit la saillie que chez l'enfant; c'est ce qu'on est convenu de nommer la fossette inguinale moyenne de Tillaux. Aucun accident, aucune saillie ne sépare la vraie fossette crurale de la soi-disant fossette inguinale moyenne.

Mais cette fossette crurale péritonéale n'existe pas toujours. Souvent le péritoine se réfléchit de la paroi abdominale sur la fosse iliaque, suivant un angle dièdre régulier, sans aucune dépression digitiforme derrière l'arcade crurale. Il est séparé à ce niveau des plans fibreux et des vaisseaux par une couche graisseuse un peu spéciale, dont Bogross a signalé l'importance dans la ligature de l'iliaque externe et que je n'ai garde d'oublier. Mais, si aucune dépression ne vient trahir la présence de l'orifice du canal crural, il n'en reste pas moins constant qu'à proximité de cet orifice, sous le péritoine rigide, passe le ligament rond.

Qu'une hernie crurale se développe? Le péritoine, pour descendre dans le canal crural, repoussera devant lui la couche graisseuse de Bogross, en déterminera souvent par irritation chronique l'hypertrophie : d'où la gaine adipeuse qui enrobe le sac des hernies crurales, le lipome herniaire qui englobe parfois son fond.

Mais comment se forme le sac lui-même? On sait fort bien que le sac des hernies crurales naît et croît, non pas par distension, comme le sac des hernies ombilicales, mais par locomotion, comme celui des hernies inguinales acquises. Il serait bien extraordinaire que, pour constituer ce sac, qui se développe à l'union de la paroi abdominale et de la paroi iliaque, seul le péritoine de la paroi abdominale entrât en jeu. Il faut évidemment admettre que la locomotion porte à la fois sur le péritoine de la paroi, et sur le péritoine iliaque, que le premier descend et se continue dans la face antérieure, le second dans la face postérieure du sac. Mais la locomotion du péritoine iliaque entraîne le ligament rond qui lui adhère et le glissement n'a pas besoin d'être considérable, d'après ce que j'ai dit plus haut, pour que le ligament, assez proche de l'anneau crural, soit

1. Chevrier, *Bulletin de la Société anatomique de Paris.*

amené sous forme d'une anse, concave en haut, à la face postérieure du sac.

J'en arrive donc à conclure que *la présence du ligament rond à la face postérieure du sac devrait être la règle très fréquente.*

Pourquoi le fait n'a-t-il pas été déjà signalé?

Je crois que dans un certain nombre de cas la présence du ligament rond est passée inaperçue au cours de l'opération. Tous les opérateurs savent que le sac des hernies crurales est entouré de graisse et de couches cellulaires multiples, qu'on ne s'amuse point à disséquer et à analyser au bistouri, cette analyse ne présentant aucun intérêt. On va au sac; quand on l'a trouvé, on le dissèque à la compresse et on le lie à sa base. La dissection à la compresse refoule en bloc tout ce qui lui est accolé, et la graisse qui avoisine son fond, et le ligament rond s'il croisait plus haut sa face postérieure. Je suis persuadé que, maintes fois, on a écarté le ligament rond sans le voir, sans le sentir, et que, si on avait voulu s'astreindre par curiosité à y regarder de plus près, on l'aurait rencontré depuis longtemps, sous forme d'une *bandelette, accolée en anse à la face postérieure du sac* des hernies crurales, *disposition primitive* que je persiste à ne pas considérer comme exceptionnelle.

Il y a une autre raison qui explique le silence si longtemps prolongé sur le point que j'étudie : c'est que cette disposition primitive ne doit pas persister très longtemps. Je crois qu'on ne doit la rencontrer que : 1° dans les hernies crurales récentes, à marche rapide; 2° dans les cas dans lesquels l'adhérence du ligament rond au péritoine est anormalement forte et résistante.

Dans les cas ordinaires, voyons ce qui doit se passer. Le péritoine, mobilisé et qui a pénétré dans le canal crural et donné naissance au sac herniaire, reste déplacé quand rentre dans l'abdomen le contenu de la hernie. Il reste hors du ventre pour deux raisons : par défaut d'élasticité et de tonicité personnelles; il se laisse facilement distendre[1], sans avoir tendance à reprendre sa forme, sa légère

1. Ne pas voir dans cette phrase une contradiction avec l'affirmation ci-dessus : le sac ne se forme pas par distension. Le premier des facteurs est bien la locomotion péritonéale, rendue possible par l'absence d'adhérence du péritoine au pourtour de l'anneau crural ou à son voisinage. La formation d'un sac herniaire équivaut à l'agrandissement de la cavité abdominale. Comme il n'existe pas, dans tous les cas, des plissements péritonéaux de réserve, dont l'étalement permettrait cet agrandissement de la cavité abdominale, sans augmentation de la surface péritonéale, force est d'admettre une distension du péritoine. Mais cette

tension primitive; ses connexions lâches avec les parois abdominale et iliaque ne le sollicitent pas à rentrer dans le ventre.

En est-il de même pour le ligament rond, attiré à la face postérieure du sac, sur laquelle il décrit une anse? Non, certes. Le ligament rond est formé de fibres musculaires lisses, c'est-à-dire d'un tissu éminemment élastique, qui permet un allongement temporaire facile, mais doué d'une tonicité constante qui ramène le cordon à sa longueur primitive et normale. Or le ligament rond est fixé à ses deux bouts, en dehors par sa pénétration dans la paroi abdominale, en dedans par sa fixation à l'utérus. Si, sous la poussée abdominale, le ligament rond facilement distendu grâce à son élasticité, mais vite ramené par sa tonicité à sa longueur première, sort du ventre et décrit une anse dans le canal crural, il y a raccourcissement apparent, sinon réel; il faut que ses deux extrémités se rapprochent. Comme l'extrémité pariétale est fixe, tous les frais du déplacement doivent être faits par l'extrémité utérine; l'utérus doit donc se dévier légèrement du côté de la hernie. Mais il opère sur le ligament une traction dont les causes génératrices sont un peu le poids de l'organe et surtout la résistance des autres ligaments qui le maintenaient dans sa position de repos.

La traction utérine lutte donc contre le raccourcissement effectif dû à l'anse crurale décrite par le ligament rond à la face postérieure du sac. L'anse n'est maintenue que par les adhérences du ligament rond au péritoine, adhérences un peu étendues à cause de l'étalement du ligament en bandelette, mais adhérences normalement peu résistantes qui céderont au bout de quelque temps, sous la traction continue qui tend à les détruire. Si les adhérences sont anormalement fortes ou si la traction utérine est nulle, une laxité anormale de ses moyens de suspension rendront son orientation indifférente; l'anse crurale du ligament peut persister (coudure fixée, coudure par laxité utérine) : c'est l'exception.

Le plus souvent, le ligament rond, libéré *secondairement* de toute connexion avec le péritoine, remontera dans la fosse iliaque : désormais il ne descendra plus contre la paroi du sac; *il se contentera, transformé en un cordon arrondi et libre, de border la lèvre profonde*

distension est minime pour l'unité de surface, car elle porte sur une grande étendue, non seulement sur le péritoine du sac, mais sur le péritoine intra-abdominal à une certaine distance du collet du sac.

du collet; la cure radicale ne le mettra plus en évidence, à moins qu'on n'attire le péritoine au delà du collet d'une façon exagérée (ce qu'on ne fait pas) : le ligament, libéré en regard de l'anneau crural, a en effet gardé des connexions péritonéales en dehors et en dedans de la région du collet; il peut encore descendre, si on détermine une locomotion extemporanée notable du péritoine.

En résumé, il n'est plus hernié avec le sac; mais il l'a été, et il peut l'être encore temporairement.

Je m'explique. Au moment des efforts de toux, le contenu de la hernie, augmentant brusquement sous la poussée abdominale, détermine une locomotion brusque du péritoine; de ce fait, le ligament rond redescend dans le trajet crural derrière le sac. Temporairement, il y décrit une anse à concavité supérieure, entraîné par deux forces : l'une indirecte, la locomotion brusque du péritoine; l'autre directe qui met en jeu son élasticité propre. Le ligament qui borde le collet est comme accroché par la masse qui à travers le collet se précipite brusquement au fond du sac; comme il est très élastique, sous l'impulsion, il s'allonge temporairement. Dès que l'effort a cessé, tout rentre dans l'ordre et le ligament réduit son anse momentanément herniée.

Mais, si l'effort a été par trop brusque, l'anse étirée du ligament peut descendre jusqu'en regard du fond du sac : un degré de plus, elle le dépassera légèrement, et, si la force qui pousse le ligament en bas agit un peu obliquement sur lui, l'anse distendue pourra passer un peu en avant du sommet du sac. Que, dès lors, l'effort cessant le ligament reprenne sa longueur première, il tendra à remonter au niveau du collet, mais *devant le sac* : il n'y pourra pas arriver, car, au fond et à la face antérieure du sac, il trouve la graisse diffluente, qui l'enrobe. Elle le retient et il l'accroche, l'étranglant véritablement en avant du sac.

C'est là une *position tertiaire*, accidentelle, du ligament rond, qui, *passé devant le sac* et absolument libre, détermine *un étranglement extra-sacculaire* du lipome ou des tissus graisseux préherniaires : c'est l'explication qui me paraît vraisemblable de la première observation rapportée.

Une comparaison la fera encore mieux comprendre : le sac sautillant, agité par les secousses de toux, et enrobé de sa graisse périphérique, est comme une petite danseuse de corde qui se prépare à

sauter, vêtue d'une robe souple, mais trop longue, qui traîne; la corde, balancée par deux petites amies derrière la danseuse, représente bien le ligament projeté en bas et en arrière du sac par les efforts abdominaux. Tant que la corde ne descend pas au-dessous des pieds de la danseuse, et tant qu'elle n'est pas amenée d'arrière en avant, la petite fille ne peut que sauter sur place, dès que la corde descend assez bas et est projetée d'arrière en avant, elle passe au-dessous des pieds de la fillette; mais elle accroche la jupe trop longue, et ne saurait remonter en avant jusqu'au niveau de la tête.

L'étranglement présacculaire est donc réalisé, quand *le sac a sauté la corde du ligament rond ou plutôt quand la corde a passé au dessous du sac et sur un plan antérieur.*

Cette position accidentelle tertiaire du ligament doit être, je crois, très rare : il faut tout un concours de circonstances pour que la possibilité de l'étranglement présacculaire par le ligament soit réalisée. En revanche, la cure radicale ne laissera jamais passer inaperçue, dans ce cas, la bride du ligament : on la reconnaîtra à ce que, rentrant dans le ventre par ses deux extrémités, elle se perd en dehors dans la paroi, en dedans dans le bassin; la graisse ecchymotique se distinguera de l'épiploon à ce qu'elle est plus molle, qu'elle se laisse arracher, quand on veut la décoller du voisinage, et que sa dilacération saigne peu. Le point capital sera de reconnaître, en arrière de la graisse ecchymotique, le sac avec ses caractères normaux : il était vide dans notre cas; il pourrait fort bien, dans un autre, contenir un peu d'épiploon adhérent.

Des trois situations primaires, secondaire et tertiaire du ligament rond dans les hernies crurales, les deux premières échappent absolument à la *clinique*. Peut-être pourrait-on sentir, dans le premier cas, par le toucher vaginal et le palper combinés, le fond de l'utérus dévié du côté de la hernie; dans le second cas, le toucher révélerait pendant la toux (le palper est impossible, à cause de la contraction des muscles abdominaux) une inclinaison brusque du col utérin du côté opposé. Ce sont là des signes théoriques, qui n'ont point été recherchés sur nos malades; leur constatation me semble difficile à affirmer et mieux vaut admettre que la présence du ligament hernié à la face postérieure du sac, ou la hernie temporaire du ligament rond libéré, n'ont pas d'histoire clinique et ne seront vraisemblablement jamais diagnostiquées avant l'opération. Quant à l'étran-

glement présacculaire par le ligament rond devenu antérieur, il est caractérisé par l'irréductibilité de la tumeur et la douleur locale en même temps que par une légère déviation du fond de l'utérus du côté de la hernie. Sauf le dernier signe, qui aura une réelle importance, quand on l'aura constaté, le tableau est celui d'une hernie épiploïque, légèrement enflammée ou étranglée : et, bien que dans ce dernier cas il y ait souvent des phénomènes réflexes un peu plus accentués, qui manquent dans l'étranglement présacculaire, c'est ce diagnostic qu'on fera à cause de la fréquence. Je crois qu'on pourra émettre l'hypothèse d'étranglement présacculaire par le ligament rond quand on constatera l'absence de tout phénomène réflexe, et la déviation utérine du côté de la hernie; même avec cette double raison, on ne pourra pas l'affirmer, la déviation utérine pouvant relever d'une tout autre cause. On devra en tout cas se comporter comme s'il s'agissait d'un étranglement vrai, et opérer le plus tôt possible.

Je n'ai parlé jusqu'ici que de la *hernie crurale banale*, chez la femme. Cette même hernie banale, *chez l'homme*, doit entraîner de la même façon, pourra-t-on m'objecter, l'organe homologue du ligament rond, le canal déférent; or on n'a jamais parlé de la présence de cet organe contre le sac des hernies crurales.

Je ferai remarquer que le silence est moins complet sur le canal déférent que sur le ligament rond; et Richelot a dit en propres termes : « Quand on dissèque le sac jusque dans l'abdomen, on voit parfois arriver, sur le côté interne du sac, un cordon qui n'est autre que le canal déférent : il est bon d'être prévenu de ce fait; il faut décoller et repousser ce cordon avant de faire la ligature[1]. »

Je m'empresse d'ajouter, d'ailleurs, que tout ce que j'ai dit du ligament rond ne doit point s'appliquer au canal déférent : il y a entre les deux organes une homologie simplement topographique; mais leurs qualités personnelles sont absolument dissemblables : le canal déférent, cordon petit et dur, n'a pas avec le péritoine des connexions aussi étendues que la bandelette souple, un peu diffuse et étalée, du ligament rond; de plus l'élasticité et la tonicité lui manquent absolument; il ne saurait prêter aux allongements momentanés comme le ligament rond; enfin, rigide sous le péritoine flasque, il

1. Richelot, *Bull. de la Société de Chirurgie*, 1892, séance du 4 mai, t. XVIII, p. 349.

doit perdre ses adhérences avec lui dès les premières mobilisations.

Aussi suis-je persuadé que, si le ligament rond descend dans les trajets herniaires, ne se libérant du péritoine que plus tard, le canal déférent prend sa liberté beaucoup plus vite et ne descend point dans les hernies crurales : une traction extemporanée seule peut l'attirer légèrement, comme le prouve la remarque de Richelot. Dépourvu d'élasticité, il ne se laissera point repousser brusquement et comme accrocher par les organes brusquement projetés dans le sac : jamais il ne passera devant le sac et ne donnera naissance à des étranglements présacculaires.

Laissant de côté le ligament rond et son homologue dans les hernies crurales banales, il me reste à envisager la présence du ligament rond dans les *hernies crurales génitales*.

Mes recherches sur ce point ont été absolument négatives. Dans aucune des observations de hernie crurale génitale que j'ai pu compulser, je n'ai vu signalé le ligament rond. Je reste persuadé que, dans la plupart des cas, le ligament rond devait quelque part croiser la paroi du sac; mais l'observateur a fixé son attention sur l'organe rare et important que contenait la hernie, ovaire, trompe ou utérus, et n'a point songé à chercher le ligament rond, dont il importe peu de se préoccuper. Je crois que, si, dans les prochains cas de hernie génitale, on veut se donner la peine de le chercher, on le trouvera en situations diverses : peut-être derrière le sac et adhérent à lui (situation primaire de la hernie banale); peut-être libre derrière le sac (situation secondaire); peut-être devant le sac adhérent, ou libre, sans étranglement présacculaire. Je ne serais pas étonné qu'on vérifiât ces dernières situations qui n'existent pas, je crois, dans la hernie crurale banale. Je prévois la possibilité de ces dernières positions pour deux raisons. La hernie génitale doit s'accompagner d'un glissement marqué du péritoine iliaque et pelvien : ce qui permet au ligament de devenir antérieur. La déviation des organes génitaux, qui existe par définition et qu'on a constatée par le toucher, relâche le ligament et doit lui permettre d'être antérieur sans déterminer d'étranglement.

J'admettrais volontiers que ces déplacements du ligament rond, qu'on a omis de constater dans les hernies crurales génitales, jouent un rôle dans la pathogénie de ces dernières. Je ne veux point parler d'un rôle direct du ligament, tirant sur les organes

génitaux : chez l'adulte, il ne pourrait tirer que sur l'utérus qu'on n'a trouvé qu'une fois dans un sac de hernie crurale (Lallement[1]); dans la vie embryonnaire, il peut entraîner l'ovaire, quand il n'est qu'une partie du gubernaculum; s'il joue nettement ce rôle dans les hernies génitales inguinales, dont beaucoup sont congénitales, il n'a pas de raison d'entraîner la glande dans le canal crural[2], et de fait les hernies crurales de l'ovaire isolé ne sont rien moins que démontrées : des trois cas que rapporte Boulfroy[3], dans sa thèse, deux (Verdier, Loumaigne) ne sont appuyés que sur un examen clinique. L'observation de Deneux, après constatation opératoire, reste le seul exemple de hernie crurale de l'ovaire; mais on imagine quelle précision et quelle valeur pouvaient avoir les constatations opératoires en 1813!

Presque toutes les hernies crurales génitales sont des hernies isolées de la trompe, sur laquelle le ligament rond n'a pas d'action directe; et les dix-sept observations qu'en rapporte Garrigues[4] concernent toutes des adultes. Je crois qu'alors le ligament rond, ayant peut-être des adhérences péritonéales plus fortes que d'ordinaire et poussé dans une petite hernie crurale, tire fortement sur le péritoine du ligament large. Celui-ci vient plus vite que le péritoine pariéto-abdominal ou celui de la fosse iliaque, et la trompe est amenée à proximité de l'orifice crural, dans lequel elle peut dès lors s'engager. Cette locomotion progressive de la trompe sous l'influence indirecte du ligament rond est un temps préparatoire nécessaire. Car peu importe de savoir que, chez le nouveau-né, comme l'a observé Kousmine, la trompe n'est distante du canal crural que de 1 cent. 3, puisque la hernie crurale de la trompe ne s'observe que chez l'adulte. Or, chez l'adulte, la trompe est beaucoup plus éloignée et jamais elle ne pourrait entrer dans un sac crural si elle n'était amenée au voisinage par un glissement péritonéal auquel je ne crois pas le ligament rond étranger.

Mes conclusions seront les suivantes.

1. Lallement, *Bulletin de la Faculté de médecine de Paris*, t. I, p. 1, 1816.
2. Sauf anomalie d'insertion du gubernaculum, par analogie avec les ectopies testiculaires crurales de l'homme, et en admettant que celles-ci soient sous la dépendance unique du vice d'insertion gubernaculaire, ce qui est une hypothèse, car on n'a jamais constaté objectivement ces insertions vicieuses.
3. Boulfroy, *Des hernies des organes génitaux de la femme*, Thèse de Lyon, 1904-1905.
4. Garrigues, *Les hernies de la trompe utérine*, Thèse Paris, 1904.

1° On peut observer le ligament rond contre le sac des hernies crurales.

2° Dans les hernies crurales banales, il peut occuper trois situations.

a) Situation primaire. Sous forme d'une bandelette adhérente au péritoine, il décrit une anse à concavité supérieure à la face postérieure du sac.

b) Situation secondaire. Libéré du péritoine, il borde la lèvre profonde du collet et peut se hernier temporairement dans les brusques poussées abdominales.

c) Situation tertiaire. Il peut, au cours d'une de ces hernies temporaires, franchir le fond du sac et remonter devant lui, déterminant un étranglement présacculaire des tissus graisseux qui enrobent le sac.

3° Il doit exister sous des formes diverses et dans des situations variables dans les hernies crurales génitales.

4° Les hernies du ligament rond anormalement adhérent au péritoine doivent jouer un rôle dans la pathogénie des hernies crurales génitales qu'elles préparent.

BIBLIOGRAPHIE

Pour éviter les recherches inutiles à qui voudrait reprendre la question, je donne ici la liste des ouvrages que j'ai consultés, sans y trouver ni observations ni renseignements. Cette bibliographie négative évitera au chercheur de tourner dans un même cercle.

Autefage, *Résultats éloignés et valeur comparée des différents procédés de cure radicale des hernies crurales et inguinales*, Thèse de Paris, 1904-1906 (14 cas de h. c. chez femme).

Andrews, Hernie of the tube without the ovary, *Journ. of the Amer. med. Assoc.*, 25 nov. 1905.

Barbieri, Un cas de hernie étranglée cruro-propéritonéale, *Gazz. degli ospedali*, 4 juin 1905, n° 67, p. 707.

Berger, Art. Hernie du *Traité de chirurgie* Duplay et Reclus.

Bonsdorff, Procédé de cure radicale de la hernie crurale. Finsk. lekares., 1901, an. in *Presse médicale*, n° 46, p. 271, 1901.

Bonsdorff, *Centralblatt fur Chirurgie*, n° 35, 2 sept. 1905, p. 928.

Bordeau, *Hernie complète en dehors de la grossesse des organes génitaux profonds de la femme*, Thèse de Paris, 1904-05.

Boulfroy, *Des hernies des organes génitaux de la femme*, Thèse de Lyon, 1904-1905, n° 31.

Bousquet, Hernie crurale étranglée ayant nécessité l'établissement d'un anus

artificiel. Cure radicale de cet anus; guérison, *Province médicale*, n° 12, 24 mars 1906.

Bresset, *Des résultats éloignés de la cure radicale de la hernie crurale*. Thèse Paris, 1895 (345 obs. de femme, très résumées).

Bruchi, Un cas de volumineuse hernie crurale (chez un homme), *Gazzetta degli ospedali et delle cliniche*, n° 9, 21 janvier 1906.

Camson, *Sur la cure radicale de la hernie crurale*, Thèse Lyon, 1893-94 (50 observations).

Cavazzani, Un nouveau procédé pour la cure radicale de la hernie crurale, *Clinica moderna*, 22 juillet 1903, p. 342.

Chatard, *Cure radicale des hernies par la méthode directe*, Thèse Paris, 1884-85 (14 observ. de femme).

Clauda, *Résultats éloignés de la cure des hernies inguinales et crurales*, Thèse Toulouse, 1894-95.

Clerici, Contributo alla casuistica delle ernie della tuba, *Gaz. degli ospedali*, 18 décembre 1904 (6 observ. de hernie crurale).

Conte, *De l'étranglement herniaire par pincement latéral à signes latents*, Thèse de Lyon, 1901-02 (3 observat.).

Cottu et Kuss, Sac de hernie crurale déshabité et ayant subi la transformation kystique, pris pour une tumeur kystique du ligament rond, *Soc. Anat.*, Paris, 1904, p. 367.

Demirleau, *Procédés modernes de la cure radicale des hernies crurales et nouveau procédé de Delagenière*, Thèse Paris, 1897-98 (5 observations femmes).

Dictionnaire Dechambre, t. XV, p. 702, Art. Villemin.

Dictionnaire Jaccoud, t. X, p. 399, Art. Gosselin.

Douhairet, *Étude des procédés opératoires appliqués à la cure radicale de la hernie crurale*, Thèse Lyon, 1895-96.

Dussuc, *De la cure radicale de la hernie crurale par voie inguinale*, Thèse Lyon, 1900-01.

Faligan, *Étude critique. Procédés modernes de la cure radicale de la hernie crurale*, Thèse Toulouse, 1897 (6 observat.).

Garrigues, *Les hernies de la trompe utérine*, Thèse Paris, 1904 (17 observ. de hernies crurales).

Gesland, *Myoplastie dans la cure de la hernie crurale*, Thèse de Paris, 1896-97 (4 observ.).

Girard, *Tumeurs extra-inguinales du ligament rond*, Thèse Paris, 1904-05.

Grandjean, *Contribution à l'étude des hernies inguinales et crurales du diverticule de Meckel*, Thèse Nancy, 1901-02.

Guinement, *Cure radicale des hernies crurales par la voie inguinale*, Thèse Paris, 1901-02 (14 observ.).

Ilüne, *Cures radicales des hernies crurales par le procédé de Delagenière et ses résultats éloignés*, Thèse Paris, 1901-02 (19 observ.).

Ivanoff, *Hernie de la trompe de Fallope*, Thèse de Lille, 1901-02.

Jaboulay, Articles Hernie du *Traité de Chirurgie* Le Dentu et Delbet.

Küttner, Démonstration seltener Hernien präparate, *Centralblatt für Chirurgie*, n° 50, 16 décembre, 1905, p. 1364.

Lafont, *De la cure radicale de la hernie crurale par le procédé Guibé-Proust*, Thèse de Bordeaux, 1905.

Lucas-Championnière, *Cure radicale des hernies*.

Mauviez, *Contribution à l'étude des résultats éloignés de la cure radicale des hernies*, Thèse de Lyon, 1893-94 (5 observ.).

Mercadé, Cystocèle crurale extrapéritonéale, *Gaz. des hôpitaux*, 3 juillet, 1902, p. 141.

Nicoll, The radical cure of severe femoral and inguinal hernie, *Ann. of Surgery*, janvier 1906.

Ogé, *Hernie de l'utérus et des annexes*, Thèse Paris, 1899-1900.

Penzo, Contribution au traitement de la hernie crurale étranglée, *Gazz. degli ospedali*, 22 mars 1903, p. 367.

Poumier, *Traitement des hernies crurales irréductibles*, Thèse Paris, 1898-99 (2 observ.).

Rochard, *Les Hernies* (Collection Ricard et Rochard).

Roux, Résultats de la cure radicale de la hernie crurale par le procédé du clou, *Congrès de Chirurgie*, Paris, 1904.

Schiassi, Hernie crurale et varicocèle crural, *Gazz. degl. osped.*, 8 nov. 1903, 1414.

Schultz, *Contribution à l'étude des hernies de la trompe de Fallope sans hernie de l'ovaire*, Thèse Paris, 1898-99 (21 observ.).

Sebian, *Des hernies de la trompe et de l'ovaire*, Thèse Paris, 1903-1904.

Segond, *Cure radicale des hernies*, Thèse d'agrégation, 1882-83.

Termet, *Cure radicale des hernies crurales par le procédé de Championnière*, Thèse Paris, 1898-99 (49 observ.).

Thiéry, Considérations pratiques sur la hernie crurale, *Bulletin médical* 19 oct. 1901.

Tiché, *Hernies propéritonéales*, Thèse Montpellier, 1901-02.

Tuffier, Opération de la hernie crurale par voie inguinale, *Rev. de Chirurgie*, 1896, p. 240.

LES ÉCRASEMENTS DU MEMBRE INFÉRIEUR
CONSERVATION OU AMPUTATION?

Par le Dr Léon IMBERT
Professeur de Clinique Chirurgicale à l'École de médecine de Marseille.

Je ne crois pas que la question du traitement des écrasements du membre inférieur puisse être considérée comme définitivement tranchée. Sans doute, dans ces dernières années, les idées ont évolué vers la conservation — « à outrance », a-t-on-dit; mais il est bien difficile d'appliquer dans tous les cas une règle aussi générale. Et surtout, m'a-t-il semblé, tous les auteurs ne s'entendent pas sur le terme écrasement. Nul ne peut nier qu'il n'y ait une différence grande entre une fracture comminutive largement ouverte et un véritable écrasement. Je reviendrai plus loin sur ce point; mais je tenais à le signaler dès le début de cette étude, car je crois qu'il faut y voir pour une bonne part la raison des divergences de vue entre chirurgiens.

On *conserve* donc dans les écrasements, et je crois en effet qu'il faut conserver le plus possible; mais, en relevant les cas d'écrasements que j'ai pu observer dans mon service de l'Hôtel-Dieu de Marseille depuis le 1er janvier 1905, j'ai trouvé, sur 12 écrasés du membre inférieur, 11 amputations. La proportion est forte ; il m'a paru que, de la considération de ces faits notés, observés et soignés par le même chirurgien, quelques conclusions pouvaient suivre.

Il importe d'abord de s'entendre, ainsi que je viens de le dire, sur les limites mêmes du sujet.

Voici un homme qui a reçu le choc violent d'un quartier de pierre ou d'une lourde pièce de bois ; la peau est intacte ou ne présente que des lésions insignifiantes, sans relations avec le foyer de fracture, laquelle, du reste, peut être comminutive; considérerons-nous, à l'exemple de certains auteurs, ce malade comme atteint d'écrasement de la jambe. Je crois qu'il serait excessif de le prétendre : c'est une fracture par cause directe, une fracture comminutive, mais

point un écrasement à proprement parler. En somme, les éléments constitutifs de la lésion que nous étudions aujourd'hui me paraissent être les suivants :

1° *Lésions des os*, fractures multiples comminutives;

2° *Lésions de la peau*, qui est non seulement déchirée, mais plus ou moins largement décollée; le foyer de fracture, dans la pratique, est toujours en relation d'infection avec la plaie des téguments, bien que l'on puisse concevoir théoriquement que les masses musculaires mettent obstacle à cette communication.

3° *Attrition toujours très prononcée des parties molles*, des muscles toujours, des nerfs et des vaisseaux souvent; décollements musculaires très étendus; ces dernières lésions donnent au traumatisme des caractères spéciaux sur lesquels je reviendrai.

En résumé, fracture comminutive ouverte, avec lésions larges de la peau, attrition profonde et décollement des parties molles, le tout causé par une compression directe et violente : tels me paraissent être les caractères essentiels des plaies par écrasement du membre inférieur [1].

De même qu'il convient de s'entendre sur la nature des lésions qui caractérisent l'écrasement du membre inférieur, de même il est nécessaire d'en préciser le siège. Il serait assurément abusif de faire entrer dans la présente étude les faits dans lesquels un orteil, par exemple, a été broyé; ceci n'est guère discutable : l'écrasement d'une phalange ne saurait être confondu avec celui du membre. Mais où doit-on s'arrêter dans ce sens ? J'estime que les lésions de la région antérieure du pied demandent aussi à être étudiées séparément. Ces traumatismes ont en effet une gravité restreinte; et l'amputation, lorsqu'elle est nécessaire, peut se borner à détacher l'avant-pied. Par contre, les écrasements portant sur l'arrière-pied et la région tibio-tarsienne doivent être rangés parmi les écrasements du membre inférieur pour deux raisons : d'une part, en effet, leur gravité est incontestable (un de nos malades a succombé à cette lésion et deux autres ont dû être amputés); d'autre part, l'amputation, lorsqu'elle devient nécessaire, doit porter sur la jambe, à sa partie inférieure, et parfois même au lieu d'élection.

1. L'un de mes malades (fracture de cuisse, gangrène du membre, amputation) ne répond pas à cette définition ; je l'ai compris dans la statistique, en raison de la gravité des lésions qui ont obligé à l'amputation.

Ces préliminaires posés, je donnerai immédiatement les résultats bruts de ma petite statistique; je reviendrai au cours de cette étude sur ces divers éléments.

Du 1er janvier 1905 au mois de juin 1906 (déduction faite des vacances), j'ai eu à soigner, à l'Hôtel-Dieu de Marseille, 12 malades atteints d'écrasement de jambe. Les lésions étaient naturellement de gravité différente suivant le siège; mais il faut remarquer que trois malades, dont l'arrière-pied seul avait été écrasé, ont du subir l'amputation de la jambe; et il me sera permis d'ajouter dès maintenant que je suis en principe beaucoup plus porté à conserver qu'à amputer. Sur ces 12 malades, un seul a pu être traité par la conservation ; les 11 autres ont tous été amputés, un immédiatement après le traumatisme (je reviendrai plus loin sur ce malade chez lequel on s'est borné à compléter le détachement du membre déjà à peu près séparé par le traumatisme), 9 dans les dix premiers jours après le traumatisme, un tardivement au 55e jour. Il se trouve par conséquent que ma statistique comprend des cas très divers, puisque toutes les méthodes, amputation immédiate, primitive, secondaire, conservation, ont été employées.

I. — Considérations étiologiques.

Les écrasements du membre inférieur sont dus soit à la chute d'un objet très lourd, qui écrase simplement le pied, ou bien qui renverse d'abord le sujet et secondairement réalise le broiement du membre, soit au passage d'un véhicule lourdement chargé sur le membre atteint. Il est rare que de simples voitures de place produisent un véritable écrasement. Sur mes douze malades, deux ont été atteints par des objets lourds (pièce de fer, porte-manteau de navire), 1 par un wagon de chemin de fer, 5 par des tramways, 4 par des charrettes.

Il est bien certain que le poids et la force vive de l'agent traumatisant exercent une influence considérable sur la suite de l'accident; c'est ainsi que le seul de ces blessés qui soit mort rapidement avait eu la jambe écrasée par un wagon de chemin de fer.

Je signale également l'importance du rebord tranchant qui borde les roues de tramways et de wagons ; il en résulte que ces corps agissent à la façon d'un couperet mousse; les lésions n'en sont

guère moins étendues, mais elles en sont plus profondes, en ce sens que l'attrition des parties molles porte non seulement sur les muscles, mais encore sur les nerfs et les vaisseaux; la suppression de la circulation dans le membre écrasé conduit dans ces cas à la gangrène qui se manifeste par des signes non douteux dès le 2e ou 3e jour et même immédiatement après l'accident; sur les trois amputations, faites pour gangrène du membre au-dessous de la lésion, il s'agissait deux fois d'accidents de tramways, le 3e cas étant tout à fait spécial.

On ne saurait être surpris que le nombre des hommes dépasse de beaucoup celui des femmes : 9 hommes contre 3 femmes. Les femmes sont ordinairement victimes d'accidents de la rue; pour les hommes ce genre d'accidents est fréquent; mais il s'agit souvent aussi de traumatismes professionnels.

II. — Etude anatomo-pathologique.

L'état des divers tissus, qui entrent dans la constitution du membre, est intéressant à considérer au point de vue de la conduite à tenir dans les différents cas, puisque c'est sur l'aspect de la lésion que l'on est amené à intervenir ou à s'abstenir dans les premières heures après l'accident, tandis que plus tard l'apparition de phénomènes généraux domine d'habitude la scène.

La *peau*, ainsi que nous l'avons dit, présente deux sortes de lésions apparentes; elle est déchirée et elle est décollée; en outre, elle est fortement contuse et se sphacèle souvent secondairement; mais il est difficile de dire dès les premières heures si ce sphacèle se produira et quelles en seront les limites. Des solutions de continuité, il y a peu de choses à dire, si ce n'est qu'elles créent le danger d'infection et qu'elles sont généralement en rapport avec le foyer de fracture. Les décollements présentent plus d'importance, parce qu'ils passent fréquemment inaperçus; il n'est pas rare que toute une manchette plus ou moins irrégulière soit soulevée et détachée des tissus sous-jacents. Or, cette lésion constitue un grave danger; c'est en effet en ces points (de même du reste que dans le foyer de fracture et dans les décollements musculaires) que les phénomènes infectieux graves prendront leur point de départ; lorsque la gangrène gazeuse survient, il n'est pas rare de constater le début de la crépitation dans ces culs-de-sac où stagnent les liquides. Il faut donc de toute néces-

sité surveiller de près ces décollements, les rechercher de propos délibéré, les ouvrir largement et les drainer ; en raison de leur disposition circulaire, plusieurs incisions sont souvent nécessaires.

Les *masses musculaires* sont violemment contuses et on les voit quelquefois se sphacéler secondairement ; mais là n'est point, je crois, le véritable danger. Le traumatisme, en dehors du siège précis de l'écrasement, réalise une sorte de dissection qui provient de ce que le corps contondant a entraîné avec lui les divers corps musculaires : ceux-ci sont donc isolés les uns des autres au-dessus de la lésion ; les aponévroses sont déchirées ou décollées ; il en résulte la production de décollements intermusculaires généralement étendus, et qu'il est assez difficile d'explorer en raison de la facilité avec laquelle on les aggrave, même par un examen prudent. Or, comme les clapiers sous-cutanés, ces clapiers inter-musculaires sont dangereux, parce qu'ils donnent asile aux microorganismes les plus gravement offensifs, ceux de la septicémie gangréneuse, du tétanos, etc. Il convient donc de les nettoyer très attentivement et de les débrider, si l'on veut tenter la conservation.

Je ne parlerai guère des *lésions osseuses*; elles sont faciles à deviner : fractures comminutives à fragments irréguliers, dont quelques-uns subissent souvent des déviations plus ou moins prononcées et dirigent leurs piquants contre la peau, les nerfs ou les vaisseaux. La mobilité anormale est extrême et le membre est le plus souvent ballant ; mais il serait évidemment superflu de rechercher ici une crépitation qui fait défaut le plus habituellement et dont la constatation est du reste complètemement inutile pour établir le pronostic.

Les *articulations* sont quelquefois atteintes. Pour les écrasements du pied, les interlignes tarso-métatarsiens sont si nombreux que le traumatisme en intéresse toujours un ou plusieurs ; il ne m'a pas semblé que ces lésions articulaires, si redoutées autrefois, aggravent sensiblement le pronostic de ces écrasements, déjà suffisamment sombre par lui-même ; et de fait les écrasements de l'avant-pied sont précisément beaucoup moins graves que ceux de la jambe, peut-être en partie parce qu'il ne peut se produire ici de ces décollements musculaires signalés plus haut. L'ouverture de l'articulation tibio-tarsienne elle-même ne présente pas une très grande importance en ce qui concerne les accidents infectieux précoces

et graves, auxquels succombent nos malades lorsqu'ils doivent mourir. Il n'en est évidemment pas de même de l'articulation du genou dont l'ouverture demande à être soigneusement traitée par des lavages et des incisions de décharge.

Reste enfin l'état des *vaisseaux*, dont l'appréciation est essentielle pour les suites immédiates et la conduite à tenir. Il n'est pas rare que, dans le foyer traumatique, les veines soient thrombosées; cette coagulation ne compromet pas immédiatement la circulation du membre, et l'on peut voir le segment sous-traumatique continuer à vivre en dépit d'elles : mais elle est une cause adjuvante incontestable de la mortification. Il est en effet de ces cas dans lesquels le membre demeure chaud à la suite du traumatisme : on peut espérer par conséquent que les tissus continueront à vivre ; or, au 2e ou 3e jour, des plaques de sphacèle apparaissent, qui gagnent bientôt tout le membre au-dessous de la lésion ; on peut supposer, que, dans ce cas, la gangrène est due à l'arrêt de la circulation veineuse. C'est ici le lieu de mentionner une observation qui ne rentre pas à proprement parler dans les cas d'écrasement. Un homme, à la suite de la chute d'un porte-manteau de navire, est atteint de fracture de cuisse, non exposée. La fracture évolue simplement pendant les premiers jours; puis, vers le 10e jour, se produit une gangrène du membre qui, commençant par les orteils, envahit rapidement la jambe. L'amputation de la cuisse montre une thrombose généralisée de tout le système veineux du membre inférieur. Au niveau même de la section du membre, les veines sont oblitérées; et cependant le malade guérit sans incidents et sans sphacèle des lambeaux. Il est d'autres cas, plus rares il est vrai, mais d'explication très claire, dans lesquels le membre est et demeure froid après le traumatisme : la circulation y est supprimée, soit par déchirure, soit par coagulation artérielle ; la gangrène est inévitable ; nous avons observé ce fait chez deux de nos malades ; on verra plus loin qu'il constitue une indication formelle à l'amputation primitive.

III. — Évolution.

L'évolution des plaies par écrasement est variable suivant la région atteinte; et c'est ici le lieu de rappeler l'importante distinction signalée plus haut. Les broiements, limités aux orteils, ne

présentent naturellement que peu d'intérêt; ils guérissent avec ou sans conservation des orteils contus ; ce n'est point de ce genre de lésions, très habituellement bénignes, qu'il doit être question ici; cette catégorie mise à part, l'écrasement peut atteindre le pied, la jambe ou la cuisse ; mais la cuisse elle-même est assez rarement le siège d'un écrasement comportant une intervention thérapeutique ; les lésions de ce segment de membre se combinent en effet habituellement à de violentes contusions pelviennes ou abdominales, immédiatement mortelles, ou au moins prépondérantes. Il en résulte que, dans les cas les plus fréquents, on aura affaire à un écrasement du pied ou de la jambe. Or, les préoccupations du médecin seront en principe différentes dans l'un et l'autre cas. Le broiement de la jambe ou de la région tibio-tarsienne est une lésion immédiatement grave, qui menace directement l'existence ; la conservation de la fonction passe en conséquence au second plan. Au contraire, dans les écrasements de l'avant-pied, il arrive fréquemment que les phénomènes spéciaux ne prennent à aucun moment une allure menaçante ; par contre la fonction peut être très facilement compromise, car la correction du déplacement est ici beaucoup plus difficile que pour la jambe. Je n'en veux pour preuve que le cas de ce jeune malade, non compris dans la statistique, chez lequel j'ai réussi à conserver le pied, mais qui marchait fort mal au moment de sa sortie de l'Hôtel-Dieu ; il s'était produit chez lui une déformation en patin qui l'obligeait à se servir de béquilles; je n'en ai plus eu de nouvelles depuis sa sortie de nos salles, mais je doute qu'il arrive jamais à marcher facilement. Je laisserai donc de côté ces écrasements limités à l'avant-pied, pour ne m'occuper que de ceux qui atteignent une région plus rapprochée de la racine du membre.

Ceci dit, il y a lieu à mon avis de diviser en quatre périodes l'évolution des plaies du membre inférieur par broiement ; il est bien évident que cette division est en grande partie schématique, comme toutes les divisions médicales du reste; mais elle a l'avantage, je crois, de mieux faire saisir la succession des phénomènes. Je distinguerai donc :

1° La période immédiate, qui comprend les premières heures écoulées après l'accident.

2° La période primitive, qui comprend les 8 à 15 jours qui se passent à la suite de l'accident.

3° La période secondaire, qui s'étend de la précédente à la cicatrisation avec ou sans consolidation.

4° La période tardive après consolidation ou constitution d'une pseudarthrose définitive.

Chacune de ces périodes présente des complications particulières et comporte des indications thérapeutiques fort différentes.

1° *Période immédiate.* — Dans les premières heures, quelquefois les deux ou trois premiers jours qui s'écoulent après la blessure, le malade est dans un état de choc, ordinairement facile à constater, quelquefois très prononcé et même menaçant. Il n'entre pas dans le cadre de cette étude de décrire le choc traumatique. S'il est des malades chez lesquels on l'observe, c'est bien chez les écrasés. Je signalerai plus loin les indications qui en résultent; mais il ne faut pas oublier dès maintenant que certains malades ne survivent pas au choc ; ce sont précisément ceux chez lesquels le traumatisme a été plus violent, du fait de la force vive ou du poids de l'agent offensif. Un seul de nos malades a succombé dans ces conditions ; il avait eu le membre inférieur écrasé par une roue de wagon; on avait, il est vrai, fait l'amputation immédiate; mais cette opération s'était limitée à la section, sans anesthésie, d'un lambeau de parties molles; il a donc bien succombé au choc de l'accident et non à celui qu'aurait pu provoquer une intervention hâtive. Au cours de cette même période qui suit immédiatement l'accident, il faut signaler encore l'absence habituelle d'hémorragie notable; cela est dû assurément à l'attrition de vaisseaux et quelquefois à leur thrombose.

2° *Période primitive.* — Cette période immédiate écoulée, vient alors ce que j'ai appelé la période primitive; c'est au bout de deux jours surtout que l'attention du chirurgien doit être en éveil, car c'est à ce moment que se produisent ou plutôt se manifestent les infections les plus redoutables. Le tétanos se rencontre encore trop souvent ; en réalité, il est devenu rare depuis l'application systématique et préventive de la sérothérapie antitétanique ; cette méthode est appliquée régulièrement chez tous nos écrasés et j'ai eu la satisfaction de ne pas compter parmi eux un seul cas d'infection par le bacille de Nicolaïer. Par contre, je signale, en passant, ce fait un peu singulier que j'ai observé deux fois le tétanos comme complication de plaies par coups de feu, chez des malades qui n'avaient pas été soumis à la sérothérapie. Si le tétanos peut être considéré comme

un danger négligeable, il n'en est malheureusement pas de même de la septicémie gangréneuse ; malgré toutes nos précautions, en dépit de l'emploi de l'eau oxygénée et de l'ectogan, je l'ai observée deux fois ; l'un des malades a guéri après amputation, mais le diagnostic était demeuré douteux ; le second, au contraire, a succombé avec phénomènes généraux à marche ultra-rapide. La gangrène simple par lésion vasculaire serait assez fréquente, puisque je la trouve notée trois fois ; elle comporte forcément le sacrifice du membre ; mais, si nos trois malades ont perdu leur jambe, nous avons pu leur conserver la vie. Enfin la plupart des blessés présentent au cours de cette période des phénomènes d'infection plus ou moins graves, quelquefois très graves, indépendants de la septicémie gangréneuse et coincidant avec les signes d'une infection locale abondante. C'est quelquefois une pyohémie ; mais il s'agit le plus souvent d'une septicémie caractérisée par une fièvre élevée, un pouls rapide, une aggravation brusque de l'état général, une teinte pâle, particulière de la peau. Ce sont là les cas les plus fréquents, ceux qui soulèvent les plus grosses difficultés au point de vue de la détermination opératoire. Je passe sur la suppuration simple du foyer de fracture, avec quelques symptômes fébriles. Malgré tous nos soins, il ne nous est guère possible d'éviter ce genre d'infection que l'on peut qualifier d'atténuée, eu égard à la gravité des complications précédentes.

3° *Période secondaire.* — La période précédente traversée, la première ou les deux premières semaines écoulées, on entre alors dans la période secondaire, qui est celle d'infection simple ; tous les incidents, susceptibles de se produire pendant l'évolution d'une plaie suppurée à foyer osseux, peuvent se rencontrer ici ; la suppuration est plus ou moins abondante : puis elle diminue progressivement ; on observe quelquefois un sphacèle de la peau d'étendue variable ; cette mortification reconnaît pour cause soit la contusion violente des téguments (écrasement par une roue de charrette), soit les décollements étendus ; enfin les esquilles osseuses se mortifient, la nécrose atteint plus ou moins les extrémités des fragments ; il s'ensuit quelquefois des éliminations spontanées, plus souvent des séquestres adhérents qu'il faudra détacher.

4° *Période tardive.* — La fracture s'est consolidée ; deux ou trois mois se sont écoulés depuis l'accident ; il persiste parfois quelques trajets fistuleux qui finiront un jour où l'autre par s'oblitérer sponta-

nément. L'accident est donc cicatrisé, mais il n'est pas guéri ; le malade commence à marcher péniblement ; de longues semaines seront encore nécessaires avant que le membre puisse être utilisé sans trop de fatigues et sans trop de douleurs. Mais il arrive aussi que la fracture ne se consolide pas, et que la pseudarthrose oblige à une intervention secondaire.

Dans la description qui précède, j'ai omis de mentionner la guérison pure et simple sans incidents, ni accidents, ni infection. Elle n'est guère possible dans les écrasements tels que je les ai définis ; je ne nierai point assurément qu'une fracture directe, exposée, ne puisse se cicatriser et se consolider ainsi ; mais, lorsque les téguments sont largement déchirés et décollés, les parties molles violemment, contuses, les os brisés en plusieurs fragments, il n'est pas de lavage antiseptique, si complet qu'on le suppose, qui puisse chasser les germes introduits dans la plaie ; les tissus résistent plus ou moins à l'infection : mais celle-ci est la règle.

Pour me résumer, je crois que l'on peut reconnaître, dans l'évolution d'une plaie par écrasement, quatre périodes successives :

a) Période immédiate : dans les heures qui suivent l'accident, il faut combattre l'hémorragie et surtout le choc.

b) Période primitive : dans les 8 ou 15 premiers jours, on redoutera l'apparition des grandes complications, tétanos, gangrène gazeuse, gangrène, septicémie.

c) Période secondaire : la suppuration, la nécrose des téguments et des os, viendront créer des indications spéciales.

d) Période tardive : le défaut de consolidation peut conduire à la pseudarthrose.

IV. — Traitement.

La conduite à tenir dans les deux dernières périodes n'est guère discutée et je ne m'y arrêterai pas longtemps ; j'insisterai par contre sur la question toujours préoccupante du traitement chirurgical à appliquer dans les premiers jours.

1° **Traitement médical.** — Le traitement des grands écrasements du membre inférieur comprend une partie médicale et une partie chirurgicale. De ce que la première n'est point discutée, il ne faudrait pas conclure que son importance est secondaire ; elle est

grande, au contraire, car c'est en donnant aux blessés les ressources vitales nécessaires que nous accroissons le plus sûrement les chances de guérison.

Les potions toniques, l'alcool sous toutes ses formes, me semblent, quoiqu'on en ait dit, formellement indiqués. Il en est de même de l'alimentation; bien que ces blessés présentent souvent une fièvre intense, il convient de les nourrir; je ne crois pas que l'on courre ainsi le risque d'aggraver le mouvement fébrile; et ils trouvent, dans une nourriture substantielle et concentrée, les forces qui leur sont nécessaires pour lutter contre l'infection.

Il est élémentaire de pratiquer des injections de sérum antitétanique; 3 ou 4 doses de 15 à 20 gr., administrées dans les trois ou quatre premiers jours, n'ont rien d'excessif; je suis bien convaincu que c'est à cette excellente pratique que nous devons de n'avoir eu aucun cas d'infection par la bacille de Nicolaïer; je sais bien que le sérum n'a pas été toujours efficace; on a rapporté quelques observations probantes à ce point de vue ; cela prouve que, comme toute médication, il n'est point infaillible, et cela doit surtout engager à en multiplier les doses; car certains échecs que l'on a signalés sont dus, bien probablement, à l'emploi de doses insuffisantes.

L'emploi du sérum isotonique est une excellente pratique et l'on ne doit pas le négliger.

Une recommandation formelle. Il faut voir souvent le blessé; deux fois par jour et même davantage, si c'est possible; une seule visite journalière est insuffisante, car la septicémie gangréneuse peut parfaitement se développer et faire des progrès inquiétants en 24 heures. A chaque visite, on prendra la température; on notera le pouls, on examinera la langue; on appréciera l'état général, la coloration de la face, la couleur des téguments autour de la lésion; on recherchera surtout la crépitation, indice d'un commencement de gangrène gazeuse. Il faut reconnaître du reste que l'emploi si répandu et si rationnel de l'eau oxygénée peut créer quelques difficultés à cet égard; les bulles gazeuses qu'elle dégage au contact des tissus peuvent faire croire à un début de gangrène gazeuse; ou bien, erreur plus grave, celle-ci pourra être rattachée aux injections oxygénées faites antérieurement : il faut soigneusement se mettre en garde contre ce genre d'erreurs, et, si on observe des gaz ou si on note de la crépitation, revoir le blessé quelques

heures après pour se rendre compte des progrès de la lésion.

2° **Traitement chirurgical.** — La question du pansement mérite de nous arrêter; doit-on le faire aseptique, suivant les préceptes modernes; ou faut-il recourir aux antiseptiques. La réponse me paraît aisée et je suis formellement d'avis de s'adresser à ces derniers.

Sans doute nous pouvons faire des opérations dans lesquelles nous demeurons purement aseptiques : mais, pour le pansement et les instruments, cette asepsie est réalisée par la chaleur, c'est-à-dire par le plus sûr des antiseptiques. Seuls nos téguments et ceux du malade, qui ne peuvent supporter la chaleur, sont lavés à l'eau stérilisée; encore ne doit-on pas oublier que nous ne procédons ainsi que chez des malades qui ne sont pas infectés, et nous nous gardons nous-mêmes de souiller nos mains au point de nous adresser aux gants en caoutchouc; on conçoit donc l'utilité de la méthode aseptique ainsi comprise. Mais il serait pleinement illogique à mon avis de l'appliquer à nos écrasés, très certainement infectés, infectés au point que pas un seul chirurgien ne consentirait à opérer une hernie, après avoir fait, sans gants, un pansement de ce genre. Donc les antiseptiques doivent être appliqués; mais il convient assurément de ne pas en exagérer l'efficacité. Quant au choix à faire, c'est plutôt question d'impression que d'opinion vraiment scientifique. Nous avons cru d'abord au sublimé, puis au permanganate de potasse; plus tard, le formol au 200e, au 400e, eut notre préférence; certains, comme Lejars, sont revenus ensuite à l'alcool employé par nos pères; les antiseptiques les plus en faveur paraissent être maintenant l'eau oxygénée et l'ectogan, et ce sont ceux que nous employons couramment; outre que, pratiquement, ils donnent de bons résultats, ils ont encore l'avantage de répondre à une idée théorique : dégageant de l'oxygène, ils combattent probablement mieux la septicémie gangréneuse qui est une infection anaérobie. Au demeurant, l'antiseptique importe sans doute; mais, comme en toutes choses, il y a la manière. Or, notre manière est en général insuffisante : il nous est à peu près impossible de nettoyer suffisamment tous ces décollements inter- et intra-musculaires, toutes ces fissures osseuses qui deviendront autant de clapiers, échapperont à notre action et seront le point de départ d'accidents infectieux.

Il faut maintenant aborder les questions vraiment embarrassantes, celles qui mettent en jeu le plus gravement notre responsabilité :

Faut-il amputer nos malades? Quand faut-il les amputer? A quel niveau faut-il les amputer? Je laisse de côté bien entendu les cas légers : tel orteil écrasé demande à être désarticulé et pourra l'être, un peu plus tôt, un peu plus tard, suivant la décision du malade, le tempérament du chirurgien, etc. Mais l'arrière-pied ou le segment inférieur de la jambe étant écrasés, l'amputation n'est certes point une intervention indifférente ; elle importe à la vie du malade, qu'elle peut sauver ou définitivement compromettre; elle importe aussi pour les services qu'il demandera plus tard à son membre. La question mérite donc d'être étudiée de près ; mais il faut reconnaître dès maintenant que, en ces matières comme pour bien d'autres, il est impossible de formuler des règles absolues; il demeure malgré tout une part de décision personnelle toujours importante; je crois cependant qu'il est possible de tracer quelques règles générales, bonnes à servir de point de repère.

L'époque est encore peu éloignée, où l'amputation était en grande faveur; on amputait primitivement tout écrasé, dans le but louable de le soustraire aux complications infectieuses; puis Reclus nous montra que l'on pouvait faire des pansements soigneux, que l'*embaumement* des membres permettait de conserver souvent. La doctrine de la conservation a fait encore des progrès dans ces dernières années; et l'on admet couramment à l'heure actuelle qu'il faut conserver; *conserver à outrance*. Je ne crois pas qu'il soit jamais bon de faire quoi que ce soit à outrance; et je vois des dangers à soumettre nos écrasés à cette doctrine. Sans doute, il faut conserver plus que nous ne le faisions autrefois; et c'est toujours la première pensée que nous devons avoir; mais les faits nous obligeront bien souvent à agir, lorsque nous préférerions nous abstenir. En outre, il convient de bien préciser les choses et de ne pas additionner des unités différentes. Voici par exemple nos 12 malades; sur ce total additionnel, 11 ont été amputés; un seul a été conservé. Cela représente une proportion énorme d'interventions. En ce qui concerne le seul malade traité par la conservation, le cahier d'observations porte que l'agent d'écrasement était une roue de charrette, sans autre renseignement; mais j'ai conservé très nettement le souvenir de ce blessé; et je suis bien convaincu que la charrette n'était pas lourdement chargée; il n'y avait là rien de comparable à un accident de tramway, par exemple. Je n'ai assurément pas la préten-

tion de déclarer que ces chiffres doivent être considérés comme l'expression de la conduite chirurgicale parfaite; cependant je dois faire observer que, sur les 11 amputés, 4 sont morts; chez aucun d'eux l'amputation n'est responsable de la terminaison fatale; ils sont hors de cause; 3 autres ont été amputés pour gangrène, raison majeure et qui ne prête guère à la discussion; j'y reviendrai plus loin. Sur les 4 autres, je compte une amputation secondaire, au 55e jour, justement réclamée par le malade; une gangrène gazeuse au début, ou du moins je l'ai considérée comme telle; un malade est encore en traitement; bien qu'amputé depuis des semaines, son état général se maintient grave; je n'oserais certes prédire la guérison; et, si je regrette quelque chose, c'est de l'avoir opéré trop tard. Reste donc pour la discussion, un seul malade, que j'ai amputé au 8e jour, et qui, peut-être, aurait guéri sans opération. Je ne crois donc pas, d'après cette courte revue, que l'on puisse m'accuser d'amputer trop souvent; et cependant, tout en cherchant à conserver d'abord, j'ai été conduit à opérer 11 malades sur 12, réserve faite d'écrasements peu importants et limités à la partie antérieure du pied. Rien ne montre mieux, à mon avis, l'opposition trop fréquente entre la théorie et la pratique. En principe, essayons toujours de conserver; mais tenons-nous prêt à intervenir si c'est nécessaire et ne nous exposons pas au regret de voir un de nos malades succomber à la septicémie pour n'avoir pas été amputé.

Ces prémisses générales posées, essayons de les appliquer aux différentes phases de l'évolution clinique.

A. *Période immédiate.* — Dans la première période, celle qui suit immédiatement le traumatisme, les complications à craindre sont, nous l'avons vu, l'hémorragie et le choc. C'est à cette période que s'appliqueront les principes de la conservation, conservation qui malheureusement devra, dans la plupart des cas, être remplacée ultérieurement par l'amputation; mais, à ce moment, il faut bien se garder d'intervenir, de façon à éviter d'aggraver le choc. Il est bien certain cependant que l'hémostase devra être faite et obtenue aussi rapidement que possible; mais, comme je l'ai déjà dit, il n'est pas habituel que ces malades perdent une quantité de sang considérable, et, lorsqu'ils sont soumis à notre examen, l'hémostase spontanée est d'habitude réalisée. Par contre, le choc constitue souvent un danger immédiatement grave. A l'époque que je rappelais tout à l'heure,

conformément aux principes interventionnistes mentionnés plus haut et dans le but d'arrêter les phénomènes infectieux par une mesure radicale, l'amputation était pratiquée ; à cette période, et comme tout le monde, j'ai vu des blessés succomber, soit pendant le chloroforme, soit dans les heures suivantes. Nous sommes obligé de reconnaître que le choc opératoire s'était ajouté au choc traumatique et que le chirurgien n'était point innocent de la terminaison fatale. Aussi suis-je formellement d'avis de s'abstenir à cette période.

Dans ma statistique un seul cas peut être compté au nombre des amputations hâtives, ou immédiates, faites dans les heures qui suivent l'accident; mais il ne s'agissait pas ici d'une amputation proprement dite; ce malade avait eu la jambe broyée par un wagon de chemin de fer et le segment inférieur du membre ne tenait plus que par quelques lambeaux de téguments ; l'interne de garde, et l'on ne peut qu'approuver sa conduite, se considéra comme autorisé à compléter la section d'un coup de ciseaux; il le fit sans anesthésie. Malgré le traitement général institué, le blessé ne put surmonter le choc et mourut le deuxième jour, avant que les phémonènes infectieux n'eussent fait leur apparition. Ainsi que je l'ai dit plus haut, le poids et la force vive de l'agent d'écrasement exercent sur le choc une incontestable influence; et ce blessé en est la preuve, puisqu'il est le seul que nous ayons perdu de choc, comme il est le seul à avoir été victime d'un accident de chemin de fer.

Il ne faut donc point amputer dans cette période qui suit immédiatement le traumatisme; mais il faut panser et panser soigneusement; suivant l'état dans lequel se trouve le blessé, et si le choc n'est pas trop prononcé, on pourra avoir recours à l'anesthésie générale; sinon on s'en abstiendra. Le pansement sera aussi minutieux que possible; il comporte la recherche des décollements cutanés et musculaires, leur ouverture et leur drainage; le foyer de fracture sera soigneusement exploré et les esquilles en seront extirpées; toutes les recherches se feront sous un courant de liquides antiseptiques, que l'on s'efforcera de faire pénétrer dans tous les futurs clapiers : les tissus sphacélés seront ébarbés; le membre sera ensuite recouvert d'un pansement antiseptique humide, ou bien pansé à sec, avec de l'ectogan, par exemple. Cela fait, inutile de faire un appareil plâtré qui prolongerait encore les souffrances du malade et du reste serait un obstacle aux soins ultérieurs; ce qui presse, en ce moment, ce

n'est pas d'assurer une bonne consolidation, qui est encore bien problématique; il faut avant tout pouvoir surveiller l'état local et l'état général, faire des pansements fréquents que ne permet pas aisément un appareil plâtré. Mettons donc le membre dans une gouttière en fil de fer bien rembourrée, et tenons-nous prêt à observer les événements.

B. *Période primitive.* — La seconde période succède à la précédente, laquelle peut faire complètement défaut, durer quelques heures, parfois jusqu'à 2 ou 3 jours. Mais, dès le début, la température commence à s'élever, et elle est communément entre 39 et 40° du deuxième au troisième jour. C'est à ce moment, à mon avis, que se pose la question la plus difficile à résoudre : il faut alors se décider soit à conserver, soit à amputer; je ne prétends pas que l'on arrive forcément trop tard si l'on attend davantage; mais on doit fortement le redouter dans les cas graves. Il convient, pour éclaircir un peu nos idées, de reprendre un à un les différents cas qui peuvent se présenter. Je rappelle tout d'abord que neuf de nos malades ont été amputés à cette période qui comprend les 8 ou 15 premiers jours consécutifs à l'accident, et qui est à proprement parler la période des complications infectieuses d'ordre général; sur ce total 3 blessés ont succombé, donnant ainsi une mortalité brute de 33 p. 100.

Dans les cas de *tétanos*, éventualité que nous n'avons pas eu à envisager heureusement, la discussion n'est guère de mise; les uns voulant lutter jusqu'au bout amputeront, les autres conserveront; et le résultat dans les deux cas sera sensiblement le même : l'immense majorité des malades succombera.

La *gangrène du membre* a été une complication assez fréquente chez nos blessés, puisque nous l'avons observée trois fois. Elle a été due, dans un cas qui, je le reconnais, ne répond pas absolument à la définition de l'écrasement tel que nous le comprenons, à la thrombose de tout le système veineux du membre inférieur; dans les deux autres cas, il s'agisait vraisemblablement d'une obstruction artérielle; nos trois malades ont été amputés et ont guéri. Je ne crois pas que cette conduite puisse être discutée : dès l'instant que la gangrène est avérée, la période de choc étant passée et le membre étant forcément perdu, il n'est à mon avis aucune bonne raison pour prolonger une conservation impossible; au contraire, le foyer de

gangrène ne tardera pas à devenir le point de départ de résorptions septiques dangereuses pour le malade. Il faut donc, à mon sens, amputer aussitôt que la gangrène est constatée; dans ce cas, je suis assez d'avis de sectionner le membre au lieu d'élection, même si la lésion porte sur sa partie inférieure, parce qu'on peut craindre l'influence de tissus sphacélés sur l'évolution de la plaie d'amputation. D'autre part, il ne saurait y avoir gros intérêt à amputer très haut; nous ne nous trouvons pas en effet ici en présence d'une de ces gangrènes, séniles ou diabétiques, dont il nous est impossible de prévoir à l'avance la limitation : celle-ci se produira évidemment au niveau du traumatisme; il suffit donc de faire passer la section du squelette assez haut pour que les lambeaux puissent être largement ménagés.

La question de la septicémie gangréneuse mérite de nous arrêter un instant; nous ne l'avons observée que deux fois : encore pourrait-elle être considérée une fois comme douteuse. Mais j'ai déjà eu l'occasion de l'observer chez d'autres malades; toujours j'ai amputé; toujours les malades ont succombé aux accidents septicémiques. S'agit-il d'une série malheureuse? Je serais tenté de le croire, d'après Thiéry qui en a relevé 11 cas dans sa pratique; 4 de ses malades ont été désarticulés et sont morts; 7 ont été conservés et ont guéri. Certes si l'on pouvait escompter un résultat semblable, on pencherait fortement vers l'abstention. Mais je crois bien que ces chiffres ne sont pas l'expression de la réalité clinique. Est-ce l'amputation ou la désarticulation qui sont responsables de la mort? Il est difficile de le soutenir, et, dès lors, on se demande comment il se fait que tous les malades traités par la conservation ont guéri. Je considère pour ma part la septicémie gangréneuse comme une complication ultra-grave et je conseille formellement l'amputation dans ce cas. Pluyette a eu l'idée de faire, non seulement des lavages avec l'eau oxygénée, mais encore des injections interstitielles d'eau oxygénée vers la racine du membre; il a obtenu dans un cas un beau succès et je crois assurément cette pratique bonne; je serais tout disposé à l'employer à l'occasion, mais pour les écrasements; or ce procédé a été appliqué par Pluyette à une plaie par coup de feu. J'estime qu'il serait plus prudent de l'associer à l'amputation du membre.

Mais, au total, gangrène, tétanos, septicémie gangréneuse ne

représentent pas le cas habituel; et il nous reste, serrant de plus près le problème, à décider de notre conduite en face d'un malade atteint de véritable écrasement du membre inférieur et se présentant non pas avec une de ces complications relativement exceptionnelles, mais avec l'état général habituel à ce genre de blessés. Si la température subit des oscillations pyohémiques, j'estime qu'il y a lieu à intervenir rapidement; mais il est surtout difficile de se décider dans les formes septicémiques simples : le membre sécrète un liquide abondant, qui n'est pas encore du vrai pus; la température est élevée, dans les environs de 39° avec une légère rémission matinale; le pouls est rapide, l'état général s'altère visiblement. Le teint prend une coloration blafarde de mauvais augure; la langue est sèche. Que faire en ces circonstances? Sans doute, l'on peut attendre et conserver à outrance; mais est-ce vraiment la ligne de conduite la plus utile au malade. Je rappelle que, sur nos 9 amputés à cette période, 3 sont morts : l'un d'eux présentait, il est vrai, de la septicémie gangréneuse, mais ce n'était point le cas pour les autres; c'étaient deux femmes qui furent toutes les deux amputées au 3e jour et qui succombèrent plusieurs jours après l'opération. Durant cette période, les accidents septicémiques persistèrent, malgré la suppression du foyer, et se terminèrent par la mort de ces malades. N'y a-t-il pas lieu de supposer dans ce cas que l'amputation a été trop tardive, que, faite plutôt, elle aurait empêché l'imprégnation de l'organisme? J'ai dit plus haut les raisons pour lesquelles je considérais que les amputations faites au 3e ou 4e jour étaient entièrement justifiées, malgré leur nombre relativement élevé et n'étaient point trop précoces; mais je serais tenté de penser que parfois, loin d'être hâtives, elles sont un peu tardives. Il y a dans la statistique un homme dont le pied a été écrasé et qui a été amputé au 4e jour; or, malgré l'amputation, malgré l'excellent état de sa plaie qui bourgeonne parfaitement, il a fait pendant plusieurs semaines des températures vespérales voisines de 39° et quelquefois supérieures. Ce cas n'est pas absolument exceptionnel : il est l'indice, à mon avis, d'une sorte d'imprégnation de l'organisme par les produits septiques, dont les effets persistent alors même que l'on a supprimé le laboratoire dans lequel ils sont fabriqués. Il y a donc intérêt, dans ce cas, à amputer aussitôt que possible. On voit combien la question est difficile à résoudre; il n'est pas possible de la

trancher d'une manière nette et il s'agit-là d'impressions plus que de principes absolus. Je ne crois pas que la fièvre en elle-même soit une indication formelle de l'intervention, même lorsqu'elle s'élève à 39° ou 40°; si, en même temps, et le fait se produit, l'état général se maintient, si le malade s'alimente, on peut attendre. Mais lorsque, avec ce mouvement fébrile, on constate les signes indiqués plus haut, la rapidité persistante du pouls, la pâleur de la face, l'amaigrissement rapide, surtout la langue sèche, alors il n'y a plus d'hésitation possible : Il faut intervenir par l'amputation; et, par la force des choses, on est amené à attendre le 3e ou le 4e jour, c'est-à-dire d'une part la disparition du choc, d'autre part la constatation ferme de signes graves. Telle est à mon avis la règle de conduite la plus sage.

Or, il ne faut pas oublier que cette sorte de septicémie est fréquente à la suite des écrasements; et, si l'on ajoute à cette indication opératoire celles qui résultent du tétanos, de la gangrène et de la septicémie gangréneuse, on comprend comment il se fait que nous avons amputé primitivement 9 de nos malades.

La décision d'intervention prise, une autre question se pose : Où faut-il amputer? Je me borne pour ma part à tracer la section osseuse de telle façon que la taille de lambeaux soit facile; c'est dire que je me rattache d'habitude au lieu d'élection, au-dessous du genou. Mais il est une recommandation opératoire que je considère comme importante : il faut laisser largement ouvert le foyer d'amputation; le fermer même avec de gros drains me paraît imprudent : mieux vaut laisser les lambeaux s'accoler par leur propre poids. Sans doute, on aura plus tard quelques difficultés pour recouvrir l'extrémité osseuse et l'on pourra être amené à faire une seconde section à la scie; mais au moins aura-t-on conscience d'avoir donné à l'écoulement des produits infectés le maximum de facilité.

C. *Période secondaire.* — Enfin il est des cas dans lesquels les symptômes généraux n'ont pas la gravité que je viens de signaler : sans doute, il existe de la fièvre; mais le pouls est bon, la langue n'est pas sèche; le malade s'alimente d'une façon satisfaisante. Il n'y a pas lieu ici de faire l'amputation primitive : mieux vaut attendre, en drainant tous les foyers septiques qui se constituent et surveillant de près l'évolution de la plaie; on obtient quelquefois aussi la consolidation définitive. Cela ne nous est arrivé que chez

deux de nos malades. On n'aura guère à cette période l'occasion d'amputer; le cas peut cependant se produire. Un de nos malades s'est trouvé dans ces conditions. En le surveillant de près, par des incisions multiples et des pansements répétés, nous avons pu lui conserver sa jambe; mais, au 55e jour, la consolidation était bien loin d'être réalisée; l'état général était médiocre; le malade ne s'alimentait guère; la fièvre persistait, malgré un état local relativement satisfaisant; le malade avait comme voisin de lit un homme qui, entré presque en même temps que lui, avait été amputé et se trouvait presque guéri; il pouvait comparer, avec ce résultat, son propre état encore incertain, et il demanda formellement l'amputation; je n'ai pas cru devoir la lui refuser; c'est le seul cas dans lequel nous ayons eu à pratiquer l'amputation secondaire.

D. *Période tardive.* — Enfin, plus tard, il y aura évidemment lieu parfois d'extirper des esquilles, de réséquer des segments nécrosés, de réparer par des greffes les pertes de substance trop étendues de la peau; au besoin, au cas où la consolidation ne se produirait pas, il serait indiqué de faire une suture osseuse ou même une amputation tardive. Les indications ici ne sont guère sujettes à contestation. Je me bornerai à faire remarquer, sans y insister autrement, qu'il ne faut jamais se presser. Le seul de nos malades, qui ait conservé son membre, se trouvait précisément dans ces conditions : deux mois après l'accident, l'état général et local était excellent à cette nuance près que la consolidation n'avait fait aucun progrès; nous avions déjà envisagé l'éventualité d'une intervention sur le foyer de fracture, lorsque, en quelques jours, la consolidation se fit presque parfaite.

Avant de résumer les conclusions qui me paraissent résulter de ce court travail, il ne sera pas sans intérêt de présenter le tableau des faits sur lesquels il repose; il est bien entendu, conformément à ce que j'ai dit au début, que je ne compte comme écrasement vrai du membre inférieur que les cas répondant, par leur importance, à la définition donnée plus haut; j'ai supprimé volontairement les lésions portant sur les orteils ou même sur l'avant-pied; à tous les points de vue, elles sont essentiellement différentes des autres, et ce serait fausser les résultats de la statistique que de les confondre avec les écrasements portant soit sur la région tibio-tarsienne, soit sur le reste du membre inférieur.

SEXE, AGE. SIÈGE DES LÉSIONS	NATURE DE L'ÉCRASEMENT	CAUSE DE L'INTERVENTION	NATURE DE L'INTERVENTION	RÉSULTATS
		1° Amputation immédiate.		
1. H., 30 ans. Jambe, partie inférieure.	Wagon de chemin de fer.	Détachement presque complet du membre.	Amputation de la jambe (sans anesthésie).	M. 2e jour.
		2° Amputation primitive.		
2. H., 35 ans. Cuisse.	Porte-manteau de navire (plusieurs cent. de kilog.).	Gangrène par thrombose veineuse.	Amputation de la cuisse (15e jour).	G.
3. H., 46 ans. Jambe, partie inférieure.	Tramway.	Gangrène.	Amputation au lieu d'élection (5e jour).	G.
4. F., 20 ans. Jambe à la partie moyenne.	Tramway.	Gangrène.	Amputation de cuisse (3e jour).	G.
5. H., 35 ans. Jambe à la partie infér.	Tramway.	Gangrène gazeuse.	Amputation au lieu d'élection (3e jour).	M. 4e jour.
6. F., 25 ans. Jambe à la partie inf. (écrasement du bras, fracture ouverte de l'autre jambe)	Charrette lourdement chargée.	Gangrène, phénomènes généraux.	Amputation au lieu d'élection. Amputation du bras (3e jour).	M. 9e jour.
7. H., 19 ans. Région tibio-tarsienne.	Tramway.	Phénomènes généraux.	Amputation sus-malléolaire (le 8e jour).	G.
8. H., 38 ans. Région tibio-tars. et main	Charrette lourdement chargée.	Phénomènes généraux. Quelques gaz.	Amputation au lieu d'élection (8e jour.)	G.
9. H., 32 ans. Rég. tib. tars.	Tramway.	Gangrène, phénomènes généraux.	Amputation au lieu d'élection (4e jour.)	G (?)
10. F., 65 ans. Région tibio-tarsienne.	Charrette lourdement chargée.	Gangrène, phénomènes généraux.	Amputation au lieu d'élection (3e jour).	M. 8e jour.
		3° Amputation secondaire.		
11. H., 41 ans. Jambe à la partie infér.	Lourdes pièces de fer.	Phénomènes génér. et locaux.	Amputation au lieu d'élection (55e jour.)	G.
		4° Conservation.		
12. H., 46 ans. Jambe à la partie inférieure.	Charrette lourdement chargée.		Conservation; pseudarthrose, guérie spont.	G.

Nous avons donc en résumé :

1° Amputation immédiate. 1. — J'ai condamné plus haut ce genre d'intervention; je dois rappeler que ce malade a été opéré par l'interne de garde et qu'il ne s'agissait pas à proprement parler d'amputation; le membre avait été presque entièrement sectionné; on s'est borné à une simple régularisation; le malade a succombé rapidement au choc.

2° Amputations primitives. 9. — C'est la série la plus nombreuse et en même temps la plus chargée de la statistique. Sur ce nombre 3 malades sont morts; l'un deux a succombé à la gangrène gazeuse; si l'on peut faire un reproche ici à l'intervention, c'est assurément d'avoir été trop tardive; une autre malade, une jeune fille, a succombé plusieurs jours après l'opération, avec des symptômes généraux sans gangrène gazeuse; cette malade avait dû subir également l'amputation du bras; enfin une vieille femme, également amputée au 3e jour, a succombé plusieurs jours après l'opération d'affaiblissement progressif; on ne peut assurément, pour ces morts relativement tardives, incriminer l'opération. Sur les 6 malades qui ont guéri, trois présentaient une gangrène massive du membre au-dessous du traumatisme; je ne crois pas que l'indication de l'opération soit discutable dans ce cas; un 4e, chez lequel la crépitation gazeuse paraissait commencer, a été amputé; je ne suppose pas qu'il y ait lieu de le regretter. Le 5e est sorti de l'hôpital au 46e jour, avec de la fièvre et des symptômes généraux encore inquiétants; sa guérison, malgré le long intervalle écoulé depuis l'accident, ne me paraît pas devoir être considérée comme absolument certaine; mais l'opération n'a été assurément pour rien dans la prolongation des phénomènes infectieux, au contraire. Enfin le dernier présentait des phénomènes généraux inquiétants : il fut amputé au 8e jour; c'est le seul, à mon avis, dans toute cette série, pour lequel la conservation eût pu être discutée : je persiste à croire que l'amputation a été préférable pour lui.

3° Amputation secondaire. 1. — Un seul malade — il en a été question plus haut — a dû subir, sur sa demande, l'amputation secondaire au 55e jour; elle était légitimée par l'état local et général.

4° Conservation. 1. — Un seul malade a pu être traité par la conservation. C'était évidemment celui pour lequel les lésions étaient les moins graves.

J'ai tenu à commenter brièvement ce tableau pour montrer combien la pratique peut être différente des principes posés. Je considère la conservation comme l'idéal du traitement dans les fractures des membres par écrasement; cependant, pour les raisons que j'ai indiquées pour chaque malade et qui me paraissent valables, j'ai dû amputer 11 fois sur 12, le plus grand nombre de malades ayant été opérés primitivement, du 3e au 15e jour. Je n'estime pas que l'on doive faire la conservation « à outrance »; et je pense qu'ici comme ailleurs une formule absolue est dangereuse, et que les indications de la clinique sont variables pour chaque cas. Ainsi que je l'ai dit au début de ce travail, je crois qu'il se produit souvent un malentendu entre les auteurs. Il faut distinguer soigneusement les vrais écrasements des fractures ouvertes comminutives. Pour ces dernières, en effet, la conservation réussit dans la majorité des cas, si elle est faite judicieusement; mais, pour les écrasements vrais, conformes à la définition que j'en ai donnée plus haut, si la conservation doit être le but vers lequel doivent tendre les efforts du chirurgien, je crois que, dans la majorité des cas, il sera contraint à amputer, sacrifiant la conservation du membre à celle de la vie.

V. — Conclusions.

1° Il importe de ne pas confondre avec les écrasements du membre inférieur les fractures comminutives ouvertes. Le véritable écrasement est constitué par :

a) *Des lésions osseuses multiples comminutives.*

b) *Des lésions de la peau*, qui est non seulement déchirée, mais encore décollée.

c) *Des lésions des parties molles*, caractérisées essentiellement par une attrition profonde des masses musculaires, des vaisseaux et des nerfs, et par des décollements étendus des interstices musculaires.

Il faut séparer des véritables écrasements du membre inférieur ceux des orteils et de l'avant-pied, dont le pronostic est beaucoup moins grave.

2° L'évolution de ces lésions peut être divisée en quatre périodes à chacune desquelles la conduite du chirurgien doit s'inspirer de considérations particulières.

a) *Période immédiate*, comprenant les premières heures après le

traumatisme et caractérisée essentiellement par le choc et rarement l'hémorragie.

b) *Période primitive*, s'étendant des premières heures aux quinze premiers jours environ; elle se caractérise par l'imminence des grandes complications d'ordre général, menaçant la vie : tétanos, gangrène, gangrène gazeuse, septicémie.

c) *Période secondaire*, succédant à la précédente et caractérisée surtout par des complications d'ordre local : suppuration, nécrose des téguments et des os.

d) *Période tardive*, comprenant surtout le défaut de consolidation, pouvant conduire à l'amputation.

3° Au point de vue thérapeutique, la période vraiment embarrassante pour le chirurgien est la période secondaire. La question se pose, à ce moment, de l'amputation ou de la conservation. Le chirurgien doit toujours viser à la conservation; mais, dans beaucoup de cas, la majorité je crois, il sera contraint à l'amputation par les considérations suivantes.

Le tétanos doit en principe être hors de cause, grâce au sérum spécifique. La gangrène du membre, la septicémie gangréneuse comportent l'amputation.

La septicémie simple — cas le plus fréquent, et le plus difficile à résoudre —, avec température élevée, pouls rapide, affaiblissement rapide de l'état général, coloration spéciale des téguments, langue sèche, comporte, à mon avis, l'amputation du 3e au 6e jour en moyenne.

4° Quant aux autres cas qui peuvent se présenter, ils prêtent beaucoup moins à la discussion.

L'amputation immédiate, dans les premières heures, est formellement contre indiquée, sauf les cas où, réalisée presque entièrement par le traumatisme, elle se borne à sectionner quelques débris cutanés ou musculaires.

L'amputation secondaire est rarement indiquée; elle serait justifiée surtout par la persistance très prolongée des accidents infectieux et le désir formellement exprimé par les malades d'obtenir une guérison aussi rapide que possible.

L'amputation tardive peut être nécessitée par la constitution d'une pseudarthrose rebelle.

CONTRIBUTION A L'ÉTUDE

DE LA

PYLORECTOMIE DANS LES STÉNOSES BÉNIGNES DU PYLORE

IMPORTANCE DES DONNÉES PHYSIOLOGIQUES ACTUELLES POUR LA CHIRURGIE STOMACALE

Par A. BRÉCHOT

Interne des hôpitaux de Paris,
Aide d'anatomie à la Faculté de médecine.

(*Suite*[1].)

PARTIE CLINIQUE

Lésions pour lesquelles sont pratiquées les interventions opératoires stomacales.
Rôle prépondérant de l'ulcère. — Nécessité de connaître la nature de ses complications, pour choisir le mode d'intervention.

La première partie de ce travail nous a montré vers quel but devait tendre notre effort chirurgical.

Il nous reste à étudier quelles sont les circonstances qui, dans les affections bénignes de l'estomac, forcent à intervenir.

Les malades non néoplasiques, qui n'ont pas bénéficié d'un traitement médical suivi rigoureusement pendant 5 à 6 semaines, doivent, d'après la plupart des auteurs, de Leube, Robson, avoir recours au chirurgien; dans ces conditions, l'immense majorité se présente avec un arrêt dans la canalisation gastro-intestinale. C'est une imperméabilité continue ou non du pylore, avec, presque toujours, une dilatation gastrique rétropylorique importante, suivie elle-même de troubles sécrétoires et moteurs qui les amènent.

L'ulcère est la cause prépondérante de ces lésions; nous nous

1. Voir le numéro de Janvier.

hâterons de rappeler les autres affections pour arriver aux faits qui le concernent.

Les sténoses bénignes du pylore sont congénitales ou acquises. Les premières constituent une rareté. Elles commandent l'intervention; et celle-ci, si toutefois l'enfant offre une résistance suffisante, sera d'autant plus profitable qu'elle rétablira mieux le cours de l'alimentation.

Nous pensons que, dans ces cas, la meilleure opération sera la résection du sphincter pylorique. Cette résection limitée est aisée et doit être suffisante, si l'on s'en rapporte à l'anatomie pathologique de cette lésion; mais, à ma connaissance du moins, elle n'a encore été pratiquée dans ces conditions qu'une fois. Cependant Schudder et Guinby en ont réuni 60 cas, opérés par d'autres procédés.

Les sténoses acquises du pylore sont dues à des causes extrinsèques et intrinsèques.

Les premières prennent généralement leur origine dans les lésions des organes voisins et sont principalement dues aux adhérences qui en résultent. Dans ces cas le degré des lésions voisines, l'état réel du pylore, la difficulté, le danger de sa libération règleront la conduite du chirurgien; et bien souvent la seule intervention possible sera la gastro-entérostomie.

Les secondes, sténoses acquises intrinsèques, constituent la presque totalité des sténoses pyloriques. Elles relèvent de différentes causes.

Les sténoses dues à des tumeurs bénignes sont extrêmement rares; il n'en existe que quelques observations dans la littérature. Ces tumeurs sont surtout des polyadénomes. M. Duparc, dans une thèse de Paris de 1901, pense que le polyadénome à type brunnérien décrit par M. Hayem est développé aux dépens de glandules brunnériennes pyloriques aberrantes. Quelques auteurs ont rangé parmi les tumeurs bénignes des tumeurs inflammatoires sans symptômes d'ulcères; ces lésions, qui s'amendent facilement quand l'on diminue par l'intervention la stase gastrique, ne doivent pas figurer ici : ce ne sont que des réactions inflammatoires contre une épine irritative ignorée.

Les sténoses dues à des lésions de linite plastique localisée au pylore sont également rares; elles ont été étudiées récemment dans la thèse de Tourlet et nous les retrouverons en étudiant les résultats

de la pylorectomie : il s'agit dans ces cas de néoplasmes à forme squirrheuse, commandant donc l'ablation par leur nature même.

Ces causes rares de sténose pylorique étant mentionnées, nous restons en présence de deux grandes classes.

A. Les sténoses fonctionnelles, sans lésions anatomo-pathologiques.

B. Les sténoses anatomiques, cicatricielles.

Les premières comprennent les sténoses par coudure, dues à la gastroptose, et les sténoses par pylorospasme.

Les secondes comprennent les sténoses fibreuses cicatricielles secondaires à l'ingestion de liquide caustique; à la cicatrisation d'ulcères.

A. — Les sténoses dues à la gastroptose essentielle, c'est-à-dire primitive, constituent une lésion assez fréquente. Elles se présentent dans deux circonstances différentes. Souvent elles font partie d'un tableau clinique, que Glénard a bien mis en relief et qui porte le nom de Splanchnoptose. Dans ce cas chez des sujets nerveux, neurasthéniques souvent, différents organes, généralement le foie, le rein droit, l'estomac, l'utérus s'abaissent, se déplacent, s'incurvent par la résistance insuffisante de leurs moyens d'attache et de soutien.

La paroi abdominale de ces malades est si flasque qu'on la supplée par un bandage. La gastroptose dans ces conditions devra provoquer des troubles importants de la digestion, des phénomènes de sténose, pour que, après échec des simples moyens compressifs, l'on pratique l'intervention.

La gastroptose véritable est la dislocation de la partie la plus basse de l'estomac. Cette ptose stomacale isolée est alors seule en jeu; c'est dans son cas principalement que seront justifiées les interventions. L'explication de cette ptose résulte de l'anatomie même de la région pylorique, qui demeure mobile entre 2 segments relativement fixes, le duodénum allant se fixer complètement à la paroi, et le corps de l'estomac puissamment maintenu, surtout suivant son axe vertical. Le pylore lui-même, comme le fait justement remarquer Jonnesco, demeure encore bien fixé par le ligament pyloro-duodéno-hépatique; mais le canal pylorique et le vestibule peuvent soit subir un mouvement de torsion, soit plus fréquemment s'abaisser; et ils forment ainsi une vraie poche gastrique.

La première intervention pour gastroptose semble due à Kam-

merer, qui la communique en 1901 à la New-York Surgical Society. Cet auteur pratiqua la gastro-entérostomie; le résultat obtenu ne semble pas très bon, puisque le malade vomit assez souvent.

Nous verrons en étudiant les résultats de la pylorectomie que M. Lambotte a obtenu des guérisons remarquables.

Les sténoses par pylorospasme offrent un grand intérêt; nous devons nous y arrêter un instant.

Le pylorospasme a été nié par quelques auteurs, et surtout par W. J. Mayo, qui dit ne pas l'avoir rencontré au cours de ses interventions. La clinique cependant atteste sa fréquence; mais, dans l'immense majorité des cas, ce spasme pylorique est dû à la présence d'une épine irritative voisine : presque toujours un ulcère. Jonnesco en a rapporté 8 cas, dont 6 étaient symptomatiques d'ulcères; ceux-ci occupaient 4 fois sur 6 la région pylorique, qui est le lieu d'élection de l'ulcère stomacal.

Ce fait est particulièrement important; nous aurons l'occasion d'y revenir.

Sur 61 cas, Doyen a rencontré 24 fois un spasme pylorique, dont la cause était un ulcère juxta-pylorique; dans ses 22 autres cas, il ne trouva pas de lésions apparentes et incrimina l'hyperesthésie pathologique de la muqueuse gastrique.

Cependant quelques auteurs pensent que le pylorospasme est assez souvent idiopathique. Planchu, dans sa thèse de Lyon (pyloroplastie pour lésions bénignes), en a réuni 15 cas. Il nous semble que cet auteur s'est illusionné sur un certain nombre d'entre eux. Carle et Fatino, sur 41 cas, observèrent 9 fois le pylorospasme simple, et Eiselsberg, dont les résultats ont été soigneusement étudiés dans le mémoire de son élève Clairmont, a rencontré trois fois un spasme pylorique qu'il n'a pu rattacher à aucune cause. Krause, opérant un malade chez lequel il avait diagnostiqué un cancer du pylore, trouva une petite tumeur dure et la réséqua; à l'examen microscopique et histologique l'on ne découvrit aucune lésion. Cet examen anatomopathologique concorde avec ceux pratiqués dans les rares cas de résection pour spasme pylorique essentiel; et ces faits nous invitent à penser qu'il faut chercher autre part qu'en lui la cause de la contracture.

L'origine du pylorospasme a été discutée dans ces cas. M. le prof. Hayem pense qu'il est réellement primitif. M. le prof. Debove pense

que le spasme est secondaire et que l'hyperchlorhydrie est primitive. Cette opinion paraît vraisemblable; l'observation des cas de pylorospasme dans les ulcères, les renseignements fournis par l'étude des lésions périsphinctériennes, laisse penser que, dans les cas où il paraît essentiel, le pylorospasme est en réalité secondaire à une ulcération minime, à une érosion. Cette opinion est du reste celle de M. Soupault dans son ouvrage.

L'on peut conclure de ces faits que, si le pylorospasme idiopathique existe, c'est dans un nombre très restreint de cas. Le plus souvent le pylorospasme est causé par un ulcère voisin; dans d'autres cas, il est consécutif à une gastrite aiguë ou chronique avec hyperchlorhydrie; enfin il fait partie du syndrome dit Maladie de Reichmann.

Dans certains cas, l'évolution de ce pylorospasme peut engendrer une véritable sténose fibreuse. M. Jonnesco a rapporté, dans la *Presse médicale* (1905, n° 52), une observation de ce genre, d'autant plus intéressante que le pylorospasme primitif semblait idiopathique.

Pour nous, un spasme existant sans cause et continu nous semble aussi inadmissible au pylore que partout ailleurs, qu'au rectum par exemple. Nous pensons également qu'il n'est pas susceptible d'engendrer une sténose fibreuse.

Spasme et sténose ultérieure ne sont que les aboutissants d'une lésion souvent minime et inapparente, dont ils constituent successivement les signes évolutifs.

B. — Les sténoses fibreuses cicatricielles avec des lésions anatomiques évidentes sont de beaucoup les plus nombreuses.

Dans quelques cas rares, elles sont consécutives à la transformation d'un pylorospasme, vraisemblablement sous l'influence des causes mêmes qui le produisent et qui à la longue altèrent plus profondément les tissus.

Si nous mentionnons également les cas rares encore de sténoses consécutives à des ulcérations tuberculeuses ou syphilitiques, nous nous trouvons en présence des deux grandes causes de sténoses fibreuses :

Celles consécutives à l'ingestion d'un liquide caustique.

Celles consécutives à la cicatrisation d'un ulcère rond.

Les premières sont beaucoup moins fréquentes que les secondes; leurs indications sont nettes; elles s'effectuent rapidement et constituent par elles-mêmes toute la lésion. MM. Quénu et Petit leur ont

consacré une étude intéressante dans la *Revue de Chirurgie* de 1902 et en ont réunis 59 cas.

Il nous reste donc les sténoses consécutives à la cicatrisation d'un ulcère rond. Celles-ci constituent une grande part des sténoses bénignes; elles nous intéressent tant par leur fréquence que par l'importance de leur lésion initiale.

Si, maintenant, nous jetons un coup d'œil général sur les causes mêmes des sténoses bénignes, que nous venons d'énoncer, nous sommes frappés par ce fait que parmi elles les unes constituent par elles-mêmes toute la lésion, tandis que les autres sont symptomatiques d'une lésion qui est presque toujours l'ulcère. Il nous semble que cette division est importante au point de vue chirurgical. Les premières, que l'on pourrait appeler à ce point de vue sténoses simples, comprennent : les sténoses congénitales, les sténoses par ptose gastrique, par pylorospasme dit idiopathique, par rétrécissement fibreux, soit secondaires à un pylorospasme en apparence, soit secondaires à l'ingestion de caustiques.

Les secondes sténoses symptomatiques comprennent :

Les sténoses par tumeurs bénignes.

Les sténoses ulcéreuses provoquées, soit par un pylorospasme, soit par la cicatrisation même de l'ulcère.

Dans les premières, le chirurgien ne doit *s'occuper que de rétablir la continuité du tractus gastro-intestinal*; l'opération qui rétablira le plus normalement les fonctions digestives nous semble la meilleure. Cette intervention devra donc, à moins d'impossibilité opératoire, maintenir le passage du chyme dans le duodénum. Dans les secondes, symptomatiques de l'ulcère, la connaissance de l'évolution de l'ulcère causal est indispensable pour le choix de l'intervention.

Nous pouvons conclure de ces faits que, dans les sténoses ulcéreuses, qui constituent l'immense majorité de toutes les sténoses bénignes, l'indication opératoire doit tenir compte de l'ulcère causal.

Cette notion nous semble suffisante pour devoir étudier les caractères évolutifs, qui, en dehors de la sténose, font de l'ulcère une affection chirurgicale.

La pathogénie de l'ulcère n'est pas connue ; l'expérimentation s'est trouvée impuissante pour le reproduire. L'on attache avec raison de l'importance à deux facteurs.

1° Un état particulier de la muqueuse stomacale, faisant qu'elle ne possède plus sa résistance normale à l'action du suc gastrique.

2° L'hyperacidité du suc gastrique, trouvant un bon terrain d'action sur cette muqueuse anormale.

Ces notions ne permettant pas de s'attaquer à la cause de l'ulcère, le chirurgien est appelé à intervenir pour les complications qui troublent son évolution. Parmi ces complications, il en est qui affectent une telle gravité qu'elles acquièrent immédiatement la place prépondérante : telle est la perforation de l'ulcère.

La perforation est d'autant plus dangereuse qu'elle affecte une gravité plus grande dans les ulcères en pleine évolution, dans les ulcères dits ouverts. Ceux-ci, à moins qu'ils ne s'accompagnent de douleurs intolérables de sténose spasmodique ou d'hémorragies réitérées, ne sont le plus généralement pas envoyés au chirurgien.

La perforation s'est rencontrée également dans les ulcères semblant guéris par le traitement médical.

Dans ces conditions, les perforations provoquent ordinairement une péritonite généralisée, entraînant rapidement la mort.

D'autres fois, c'est au cours d'ulcères d'apparence primitivement grave que survient cette complication; mais elle est alors d'un pronostic un peu plus favorable, car souvent une réaction inflammatoire a eu déjà le temps de se produire.

Les perforations dans les ulcères de l'estomac sont relativement assez fréquentes. Lund en a réuni 181 cas, Finnez 263. Elles comporteraient d'après ces auteurs une mortalité de 45 p. 100, malgré les interventions les plus rapides.

Ces faits permettent de conclure que les perforations tiennent une place appréciable parmi les complications de l'ulcère stomacal; qu'elles se rencontrent surtout dans les ulcères, qui peuvent paraître « les bons ulcères ». Si la péritonite qui en résulte englobe par sa gravité toutes les indications opératoires immédiates, il n'en est pas moins vrai que la possibilité de la perforation, que l'on peut évaluer d'après les statistiques à 6 p. 100 des cas, plaide pour une intervention susceptible d'arrêter l'évolution de l'ulcère. Les cas où la perforation fut ultérieure à la gastro-entérostomie sont assez fréquents; on en relève dans presque toutes les statistiques; nous en trouvons 1 cas sur 33 d'Eiselsberg; et il est bien vraisemblable qu'il y en a un autre.

Les hématémèses constituent un symptôme presque constant de l'ulcère; Mayo Robson dit les avoir rencontrées dans 80 p. 100 des cas. Lund arrive par l'étude des faits à un résultat analogue.

Ces hématémèses revêtent des formes variées. Elles peuvent, dans certains cas, être si abondantes qu'elles constituent un danger mortel; elles sont alors dites foudroyantes. Ces cas ont fait l'objet de nombreuses discussions; il est aujourd'hui acquis que l'intervention ne saurait influer sur leur pronostic, et, comme le montrent les opinions émises sur ce sujet au Congrès de Bruxelles, la majorité imposante des chirurgiens n'intervient pas.

Dans d'autres cas, une hématémèse, quoique très abondante et paraissant compromettre la vie, s'arrête; mais elle est suivie les jours suivants ou quelques heures après d'autres hématémèses abondantes. Ces cas ont été signalés par M. le Dr Savariaud dans sa thèse. Helder, Michaut, Andrew et Hirsch, Robson, Roux, ont publié des cas de mort consécutifs à des hématémèses abondantes et réitérées. Ces hématémèses aiguës réclament un traitement chirurgical; un certain nombre des cas de mort, survenus dans ces conditions, auraient pu certainement être évités; et l'abstention est alors contraire aux lois les mieux établies de la chirurgie.

Étant de garde à l'hôpital Beaujon, nous fûmes appelés près d'un malade dans le service de M. le Dr Lacombe. C'était un homme qui, entré dans la matinée à l'hôpital, était pris vers les six heures du soir d'une hématémèse extrêmement abondante; ce malade mourait quelques moments après. Des renseignements ultérieurs m'apprirent que cet homme avait eu, trois jours auparavant, une hématémèse importante. Il est permis de penser qu'une intervention, pratiquée de suite après le première, eût pu le sauver. Les statistiques de Muller, Welch, Brinton, Debove, Rodmann, Jonnesco, Mayo-Robson, montrent que ces cas fournissent, dans la statistique générale des ulcères non traités chirurgicalement, une mortalité de 5 à 6 p. 100.

Les hématémèses les plus fréquentes sont petites et continues; et, si l'on consulte les statistiques anciennes des ulcères traités médicalement, l'on constate que 50 p. 100 des cas de mort sont dus à la cachexie qu'elles entraînent.

Il résulte de ces faits que les hématémèses constituent, sauf les cas où elles sont foudroyantes, une indication opératoire pressante, mais

que, leur gravité immédiate ne dirigeant pas la nature de l'intervention, le chirurgien peut remonter à leur origine.

Les interventions qui ont été faites pour hématémèses fournissent des résultats variables. Chaque méthode, fût-ce la simple incision de l'estomac, comme l'a pratiquée dans un cas mon maître M. Tuffier, a pu donner des résultats ou mieux paraître en donner. Mais, à l'heure actuelle, c'est la gastro-entérostomie qu'emploient la majeure partie des chirurgiens. L'on peut penser logiquement que cette intervention palliative en laissant subsister la cause laisse persister le danger. Les cas d'hématémèses après gastro-entérostomie montrent bien que *le but à rechercher n'est pas atteint, dans bon nombre de cas.*

Krönlein, Quénu, Hartmann, en ont rapporté des cas. Von Mikuliz sur 14 opérés a obtenu 13 guérisons. Matholi sur 95 opérations rapporte 82 guérisons. Quénu, dans les Bulletins de la Société de Chirurgie (1904), rapporte 7 récidives sur 32 opérés. Clairmont, sur 26 cas gastro-entérostomisés, a vu persister 5 fois les hématémèses. Von Hacker en a observé 4 cas sur une série de 19.

Nous devons nous-même quelques observations inédites à l'obligeance de M. Rivière, interne du prof. Jaboulay, ainsi qu'à celle de M. le Dr Hepp. Il ressort de ces observations mises à la fin de ce travail que le traitement réclamé doit être radical. Dans le cas de M. Hepp, la gastro-entérostomie n'a pu empêcher la mort par hématémèses. Dans les observations du prof. Jaboulay, l'insuffisance de la gastro-entérostomie s'est manifestée d'une façon d'autant plus évidente que la résection ultérieure de l'ulcère a dû être pratiquée *et fut suivie d'un complet succès.* Ces faits sont d'autant plus intéressants qu'ils acquièrent en quelque sorte par cette contre-épreuve la valeur d'une expérimentation sur l'homme. Ils permettent de conclure que la résection de l'ulcère est le traitement de choix pour les hématémèses, principalement pour les hématémèses abondantes aiguës rapidement mortelles.

A côté de ces complications dont la gravité est immédiate, l'on peut considérer comme une véritable complication de l'ulcère l'intensité telle des douleurs que, primant tous les autres symptômes qui les accompagnent, elles prennent le premier rang et constituent par elles-mêmes l'indication opératoire. Dans ces cas comme dans les précédents, la gastro-entérostomie par la diminution de la stase

par l'amélioration du chimisme gastrique qui en résulte, procure souvent un soulagement. Cependant, dans bien des cas, les douleurs s'installent à nouveau quelques mois après et peuvent reprendre une intensité suffisante pour nécessiter une nouvelle opération. Dans ces cas, la résection a fait disparaître les symptômes qui persistaient après la gastro-entérostomie; et l'on trouvera à la fin de ce mémoire des observations probantes à cet égard. Ces faits permettent de conclure que la gastro-entérostomie laisse souvent subsister après elle les douleurs intenses qu'elle devait soulager.

Mais le pronostic de l'ulcère de l'estomac est intimement lié au développement d'une complication tardive, la greffe cancéreuse. A l'heure actuelle où l'intervention permet de saisir les différentes étapes des lésions stomacales graves, les opérateurs doivent formuler pour l'ulcère un pronostic immédiat concernant les douleurs, l'hémorragie, la perforation; un pronostic éloigné pour la sténose par cicatrisation et pour le développement d'un carcinome.

L'on a cru d'abord et beaucoup pensent encore que la transformation néoplasique n'atteint que les ulcères volumineux, indurés, dont la description particulière a provoqué la dénomination de calleux, ulcères anciens avec une réaction violente du tissu voisin. Il n'en est rien. L'ulcère calleux est sans doute plus fréquemment le terrain du néoplasme, parce que les altérations qui l'ont produit, les lésions anatomo-pathologiques qui en résultent, lui préparent le terrain. Cependant les ulcères ordinaires, ceux que nous avons appelés tout à l'heure « les bons ulcères », peuvent se compliquer de greffe cancéreuse. Zencker en a vu sur des ulcères de 1 centimètre de diamètre. Cette greffe est plus fréquente certes que la grande majorité des opérateurs ne semble le penser. J'ai pu voir, chez mon maître M. le prof. Terrier, un malade chez lequel l'intervention fut pratiquée pour lésions ulcéreuses; et l'examen de la pièce montra qu'il s'agissait d'une greffe cancéreuse sur un ulcère. Ces faits ne sont pas rares. Ils deviendront plus fréquents, quand les interventions radicales permettront de les constater.

Il y a déjà longtemps que M. le prof. Hayem a montré l'existence de ces ulcéro-carcinomes; et il y a consacré depuis cette époque de nombreuses leçons. L'on trouve facilement des cas de cette nature dans la littérature. Fuetterer en a rapporté 5, Diettrich 9, Lebert 8. Rokistansky, Liston, Waldeyer, Leube les ont étudié. Potain en

France déclarait en 1883 que les néoplasmes ont une grande tendance à se développer sur de vieilles cicatrices. Hanot, l'année suivante, rapporte, dans les *Archives générales de Médecine*, le cas d'une femme de quarante-deux ans, où il trouva sur les bords d'un ulcus un carcinome.

Thiersh, dans la *Semaine médicale* de Munich en 1886, rapporte la présence d'une greffe à la base d'une ulcère. Rosenheim en cite 3 cas et d'après lui Krugenberg a trouvé un carcinome glandulaire, développé sur les bords d'un ulcus en voie de cicatrisation. Goddhart cite le cas d'un homme de trente-deux ans, chez lequel un néoplasme avait complètement entouré un ulcus. Heberlin en cite 14 cas (*Archives allemandes de Médecine clinique*, 1889). Hoch rapporte un cas de greffe sur une cicatrice d'ulcère pylorique.

Les auteurs qui l'ont recherché avec attention l'ont rencontré et Hamers en aurait trouvé 8 fois sur 42 cas.

Fuetterer a montré que sa localisation la plus fréquente était le bord inférieur de l'ulcère; il a trouvé que l'influence de l'irritation causée par le contact alimentaire était importante. Il est à remarquer que les ulcères de la région pylorique constituent, à cause même de la motilité toute particulière de cette région, un lieu de prédilection. C'est dans cette région que les greffes cancéreuses ont été le plus fréquemment observées.

Nous pouvons conclure des faits précédents que l'ulcère de l'estomac est un terrain tout préparé pour le cancer, surtout dans la région pylorique.

Les statistiques faites ne peuvent renseigner exactement; il faudait pouvoir suivre longtemps un grand nombre de malades ulcéreux. La pratique plus étendue des interventions radicales permettra de le trouver plus souvent et le nombre donné par beaucoup d'auteurs de 6 p. 100 comme fréquence des greffes cancéreuses est certainement très inférieur à la réalité. Cette observation est confirmée par le fait que 60 p. 100 des cas de néoplasme sont précédés par des signes nets d'ulcères.

Ces faits répondent à la loi générale qui montre que le développement du cancer est favorisé par les inflammations antérieures.

Des faits que nous venons d'exposer se détachent les conclusions suivantes :

Les complications immédiates de l'ulcère telles que la perforation et l'hémorragie ainsi que la greffe cancéreuse tardive, constituent un nombre de cas assez considérable. La gastro-entérostomie n'arrête point leur évolution et ils réclament une intervention radicale.

Les ulcères pyloriques, réunissant en un même point les lésions résultantes et causales la pylorectomie, qui s'adresse aux deux, sera l'intervention de choix chaque fois qu'elle sera praticable.

Complications et résultats de la Gastro-entérostomie.

Les chapitres précédents nous ont montré d'une part que la gastro-entérostomie ne satisfaisait pas la physiologie normale de la digestion et que l'étude de ses résultats éloignés (physiologie pathologique chirurgicale) se joignait à la physiologie pathologique expérimentale pour le prouver; d'autre part qu'elle constituait, pour les sténoses pyloriques ulcéreuses, une intervention palliative, laissant subsister les dangers qui résultent de l'évolution même de l'ulcère.

Les défenseurs de la gastro-entérostomie invoquent sa bénignité opératoire. Ils ne tiennent pas compte des complications très graves, pouvant résulter ultérieurement de l'évolution des ulcères. Nous voulons inversement montrer que, si l'on ajoute à ces complications celles qui relèvent de l'acte opératoire de la gastro-entérostomie même, les résultats de cette intervention nous paraissent beaucoup moins favorables qu'on ne semble le reconnaître.

La gastro-entérostomie offre des complications postopératoires plus fréquentes qu'on ne le pense. Elles peuvent se diviser en complications immédiates et éloignées. Les premières sont presque uniquement imputables au chirurgien; mais elles sont encore assez fréquentes.

La plus connue, parce qu'elle est particulièrement frappante, est le circulus viciosus; quoique beaucoup de chirurgiens disent qu'il est facilement évitable, la plupart des statistiques, et j'allais dire toutes, en comptent; et les discussions multiples qui ont été entreprises sur ce sujet attestent son importance. Wölfler et Rocknicz pensent qu'il est difficile à éviter certainement. L'on a voulu attribuer une grande importance à l'adossement isopéristaltique de l'estomac et de l'intestin; mais la possibilité du cercle vicieux même dans ces conditions a été observée.

Chlumsky veut qu'on laisse une anse assez longue entre le pylore et la bouche, afin qu'elle ait une puissance péristaltique suffisante. Czerny et Petersen ne laissent, avec raison, qu'une anse courte de 10 centimètres environ. Nous n'avons pas ici à rechercher les causes de circulus viciosus ; l'on a incriminé l'éperon formé entre les anses afférente et efférente, l'éperon résultant du raccourcissement par les sutures du côté convexe de l'intestin, d'où plissement consécutif du côté concave.

Sernoff et Stopnicz ont distingué dans la partie supérieure de l'intestin des segments horizontaux réunis entre eux par des anses et ont pensé que la bouche devait être faite sur un de ces segments.

Nous ne rappelons ces faits que parce qu'ils manifestent l'inquiétude causée par cette complication.

Nous pensons, en nous basant sur les faits déjà vus de la physiologie pathologique expérimentale et chirurgicale, que l'exclusion du duodénum, en modifiant la motricité stomacale profondément, y doit participer.

Roux, pour y remédier, a imaginé son ingénieux procédé de gastro-entérostomie en Y; cette méthode seule lui paraît assurer la sécurité; mais elle allonge l'intervention et fait donc tomber l'un des avantages primordiaux de la gastro-entérostomie de pouvoir demeurer une intervention d'urgence dans les cas graves. Du reste, encore à l'heure actuelle, la gastro-entérostomie de Roux plus longue, nécessitant plusieurs fois l'ouverture de l'intestin, n'est pas très communément employée; et il résulte que le cercle vicieux demeure une complication importante de la gastro-entérostomie par sa gravité immédiate.

L'étranglement interne a été observé après gastro-entérostomie un certain nombre de fois. Petersen y a consacré un important mémoire demeuré classique : volvulus de l'intestin après gastro-entérostomie. Cet auteur montre que les causes de cette complication peuvent être diverses. Si elle peut être due à une torsion suivant l'axe, elle est ordinairement causée par l'intromission d'une anse intestinale dans l'anneau formé par la paroi de l'estomac et par l'anse afférente. Terrier et Hartmann ont signalé un cas de hernie intestinale dans les replis du ligament gastro-côlique (*Chir. Estomac*, p. 100). Petersen pense que, pour éviter ces complications, l'anse afférente doit être faite la plus courte possible; mais même

les chirurgiens, prévenus par cette publication et expérimentés, ont pu voir survenir ces accidents; et M. Mayo Robson a rapporté un cas d'étranglement entre la bouche et l'origine du jéjunum.

Les ulcères peptiques après gastro-entérostomie commencent seulement à être connus. Braun le premier les signala en 1899. Max Tiegel, dans un important mémoire, en a réuni 22 cas.

Ces ulcères se développent après les gastro-entérostomies pour lésions bénignes, surtout dans les cas d'ulcères pyloriques ayant provoqué une sténose et une grande dilatation. La majeure partie a été rencontrée dans les cas de gastro-entérostomies antérieures (16 sur 22); mais les autres procédés ne sauraient les éviter et il en est 5 cas de relatés dans des gastro-entérostomies par le procédé de Von Hacker, 1 cas sur une gastro-entérostomie par le procédé de Roux. La symptomatologie de ces ulcères est peu connue; les cas qui nous apparaissent sont en effet les plus graves; ils se révèlent par leurs complications et commandent l'intervention.

La plus grande partie ne sont trouvés qu'à l'autopsie. Il est très vraisemblable qu'ils sont plus nombreux qu'on ne le pense et qu'un certain nombre des symptômes intestinaux doit leur être apporté. M. Gosset, notre maître, vient de publier tout récemment dans la *Revue de Chirurgie* un important et démonstratif article sur ce sujet.

Les ulcères peptiques du jéjunum après gastro-entérostomie siègent presque toujours dans le voisinage de la bouche; leur évolution est le plus généralement rapide; elle s'effectue le plus souvent dans les douze à vingt jours qui suivent l'intervention; mais on a pu les voir survenir un mois ou plus après.

Max Tiegel a relevé 8 fois des cas de perforation subite, entraînant la péritonite généralisée. D'autres fois ce sont des hématémèses, du mælena, qui attirent l'attention; plus souvent encore ce sont des douleurs intenses mal déterminées, s'accompagnant de stagnation stomacale qui les manifestent.

Ainsi donc les ulcères peptiques constituent une complication assez fréquente pour que l'on en doive tenir compte dans l'établissement d'une gastro-entérostomie; cette fréquence apparente est certainement au-dessous de la réalité, et un certain nombre des troubles intestinaux observés chez les gastro-entérostomisés doit en relever.

L'origine de l'ulcère peptique semble résider dans les modifications physiologiques qui résultent de la gastro-entérostomie et que nous avons étudiées dans un des chapitres précédents. L'acidité du chyme stomacal, qui n'est pas neutralisée suffisamment par le contact de la bile et du suc pancréatique quand le duodénum est exclu, devient offensante pour la muqueuse jéjunale. Les aliments dont le séjour dans l'estomac n'est plus régi par le pylore ne sont plus brassés par la puissante musculature de la région pylorique; ils sont mal divisés et agressifs pour le jéjunum. Enfin les conditions opératoires elles-mêmes, par les troubles de la vascularisation, par la contusion, fût-elle légère, des tissus, rend certains points moins résistants. Il est intéressant de faire remarquer que les ulcères peptiques n'ont pas été observés à la suite d'interventions physiologiques.

Nous rappellerons seulement que l'évacuation imparfaite de l'estomac, dont nous avons recherché les causes, explique que la capacité stomacale revienne rarement à la normale après gastro-entérostomie. Si important que soit l'état même du muscle stomacal plus ou moins altéré pour le rétablissement des fonctions motrices, celles-ci, pour les raisons que nous avons vues et qui sont le résultat de l'exclusion duodénale, n'en demeurent pas moins imparfaites.

Les phénomènes de stase gastrique sont en effet constants. Normalement, l'estomac doit être vide au bout d'une heure et demie; or nous trouvons toujours à ce moment chez le gastro-entérostomisé une quantité plus ou moins considérable de liquide, dû à la stase alimentaire et aussi à la sécrétion. Le péristaltisme, les gargouillements, les éructations sont fréquemment observés.

Nous pensons que les cas où ces faits n'existent pas sont ceux, plus fréquents probablement qu'on ne le pense, dans lesquels l'alimentation a repris son cours normal par le duodénum.

Sans parler du circulus viciosus déjà vu, la présence de la bile dans l'estomac, les vomissements bilieux qui en résultent sont fréquents et doivent tenir une place importante, parmi les complications de la gastro-entérostomie. C'est à leur importance qu'est dû le procédé de Roux. Ces cas intenses mis de côté, chez un grand nombre de gastro-entérostomisés, la présence de la bile a été constatée. Elle est admise par tous les auteurs. La lecture des observations montre qu'elle varie de 40 à 50 à 100 cmc. à jeun. L'on a beaucoup discuté pour savoir quels troubles résultaient pour

la digestion de la présence de la bile dans l'estomac. Galien pensait qu'elle supprimait la digestion gastrique. Claude Bernard empêcha la digestion de la fibrine, en ajoutant de la bile au suc gastrique. Ces expériences in vitro ont été reprises in vivo par M. Dastre. Dans les *Archives de Physiologie* en 1890, cet auteur montre que des chiens porteurs d'une fistule cholécysto-stomacale ont une digestion stomacale convenable. Oddi confirma ces faits.

Ces observations permettent de penser que le suc gastrique, obligé de compenser l'alcalinité de la bile, est hypersécrété; ce premier résultat de la gastro-entérostomie dans ces conditions ne paraît pas favorable.

L'action de la gastro-entérostomie sur le chimisme même de l'estomac ne peut être appréciée d'une façon précise que par des études successives d'analyses dans des cas bien déterminés. Nous voulons seulement constater que, si elle diminue généralement le taux de l'acidité, en faisant disparaitre une rétention stomacale excessive, en mettant l'estomac au repos et en diminuant l'irritation de la muqueuse, elle ne saurait cependant changer l'état de cette dernière.

Dans ces conditions, si la gastro-entérostomie a été faite dans un cas de gastrite hypertrophique, le suc gastrique sécrété demeurera abondant et hyperpeptique; si elle a été faite dans un cas de gastrite atrophique, l'on aura après disparition de la rétention une dépression marquée du chimisme stomacal.

Ces considérations sont très importantes, parce qu'il y a bon nombre d'ulcères où après la gastro-entérostomie l'hyperchlorhydrie persiste comme les examens de suc gastrique en témoignent.

Ces cas sont surtout fréquents dans les ulcères pyloriques. Ce fait s'explique, puisque c'est la région principale certainement de sécrétion acide et qu'elle a réagi à l'infection par des lésions de gastrite hypertrophique le plus fréquemment.

Une déduction opératoire en découle; et c'est par elle que nous terminerons.

La gastro-entérostomie de ces cas n'est que palliative; elle laisse subsister la cause de l'hyperchlorhydrie. La pylorectomie, au contraire, la supprime, en supprimant la région qui produit principalement l'acide; ses résultats sont à l'abri des reproches beaucoup plus que ceux de la gastro-entérostomie, et l'étude du chimisme

après pylorectomie montre une diminution bien plus grande de l'acidité (Obs. Grégoire).

M. Gosset attribue également à ces faits une réelle importance et leur trouve une valeur nette comme indication opératoire.

Nous pouvons conclure des faits étudiés dans ce chapitre que :

1° La gastro-entérostomie, ne respectant pas la marche du chyme à travers le duodénum, ne procure pas les bons effets que l'on doit rechercher, comme en témoigne l'étude de ses résultats éloignés.

2° La gastro-entérostomie, quand elle s'adresse à l'ulcère du pylore, est particulièrement illogique; elle laisse subsister les dangers de l'ulcère et doit, pour être efficace, se compléter par la résection de l'ulcère.

La pylorectomie remplit pour l'ulcère pylorique les deux indications réclamées :

Elle rétablit la continuité du tube gastro-intestinal dans de meilleures conditions que la gastro-entérostomie;

Elle constitue le traitement radical de l'ulcère et aussi de l'hyperchlorhydrie intense qui l'accompagne et qui souvent subsite après la gastro-entérostomie.

Résultats de la Pylorectomie.

Nous avons, dans l'introduction même de cette étude, montré que les résultats de la pylorectomie ne pouvaient, sans autre explication, être opposés aux résultats de la gastro-entérostomie, parce que les deux interventions actuellement étaient utilisées dans des cas dont le pronostic est trop différent.

Nous voulons maintenant envisager les résultats obtenus par la pylorectomie, en nous adressant surtout aux observations de la période chirurgicale actuelle.

La pylorectomie dans les lésions bénignes de l'estomac a été pratiquée pour les rétrécissements du pylore, pour les ulcères pyloriques, pour la ptose stomacale.

Parmi ces interventions, les unes ont été pratiquées au début de la chirurgie stomacale sur des malades dont la résistance était minime, dont les lésions locales étaient graves; les autres, faites

actuellement par quelques rares chirurgiens, s'adressent à des malades plus résistants, comparables à ceux chez lesquels l'on pratique généralement la gastro-entérostomie. Ce sont sur ces derniers cas que j'insisterai ici.

La pylorectomie pour sténose bénigne a été pratiquée d'abord, comme nous l'avons vu déjà, par Rydygier, avec un plein succès en 1881. D'autres cas de Czerny, de Van Kleef, sont également suivis de succès (1882); mais en 1885, sans que l'on connaisse d'opérations intermédiaires, Lauenstein, Czerny, Billroth ont trois morts. Nous ne suivrons pas les différentes observations isolées de cette époque et nous arriverons à des travaux réunissant les quelques opérations éparses. Dreydorf en 1894, Marion en 1896, ont réuni les cas antérieurement connus. Marion, sur 52 observations de sténose ulcéreuse, trouve 19 pylorectomies. Celles-ci donnent une mortalité de 10 et 9 guérisons. La cause de ces morts est parfois la péritonite; plus souvent les malades meurent de collapsus. Le premier de ces accidents est imputable au chirurgien; le deuxième résulte souvent de l'état même des malades opérés.

Berg rapporte un cas de pylorectomie pour ulcus suivi de guérison; il avait pratiqué dans ce cas la résection pylorique avec gastro-entérostomie antérieure.

Doyen a un insuccès sur une femme de trente-neuf ans, à laquelle il fait une résection suivie de gastro-entérostomie antérieure.

Elliot a une mort sur un homme de quarante-sept ans.

Murphy a un succès par la méthode de Kocher chez une femme de cinquante-huit ans.

Potenski, Mayo-Robson enregistrent chacun un succès.

Pour nous, ayant vu pratiquer, par MM. le Professur Terrier et le Professeur agrégé Gosset nos maitres, plusieurs pylorectomies, nous avons été frappé de la méthode que ces opérateurs remarquables apportent dans ces interventions. Celles-ci nous ont paru, pour ainsi dire, simples; et les résultats acquis m'ont confirmé dans cette opinion que la pylorectomie bien faite ne présentait pas la gravité immédiate qui semble résulter des observations isolées et disparates d'opérations anciennes sur des malades affaiblis. Cette conviction a été l'origine de ce travail; et la recherche des résultats obtenus actuellement n'a fait que la confirmer. Nous prendrons seulement, pour avoir un élément d'erreur de moins dans la comparaison à

établir, les statistiques d'opérateurs connus, présentant un certain nombre de gastro-entérostomies et de pylorectomies.

Clairmont rapporte dans un travail important et tout récent les cas de Von Eiselsberg. 52 de ces cas s'adressent à des ulcères ouverts; sur ceux-ci 23 furent traités par la gastro-entérostomie postérieure; l'on compte 18 guérisons et 5 morts; parmi ceux-ci l'on trouve 2 péritonites, un cas d'hémorragie, deux cas de broncho-pneumonie. Parmi ces cas de broncho-pneumonie, l'un (3e cas du mémoire de Clairmont, p. 23) est mort le lendemain de l'intervention; il doit entrer dans le compte des complications immédiates.

Dix furent traités par la gastro-entérostomie antérieure avec 7 guérisons et 3 morts.

Cinq par la pylorectomie (Billroth 1), avec 3 guérisons et 2 morts.

Deux par la pylorectomie (Billroth 2), avec 2 guérisons.

Donc, si nous faisons le pourcentage, nous avons une mortalité de 21,5 p. 100 pour les gastro-entérostomies postérieures, de 30 p. 100 pour les gastro-entérostomies antérieures; le Billroth 1 donnerait 40 p. 100; le Billroth 2 a donné 2 succès. Il est bien évident que ces conclusions de statistique ne peuvent être justes; l'établissement d'un pourcentage n'est pas défendable. Nous devrons seulement retenir de l'énoncé même des cas que, dans les statistiques des interventions pour ulcères ouverts, les résultats immédiats de la pylorectomie sont satisfaisants, quand on les compare aux résultats immédiats de la gastro-entérostomie faite dans ces statistiques pour des lésions généralement moins graves. Les résultats éloignés sont dans la statistique d'Eiselsberg pour les gastro-entérostomies :

Sur les 18 cas, guéris immédiatement par gastro-entérostomie postérieure, 6 malades continuèrent à souffrir de l'ulcère; et l'on dut chez deux d'entre eux pratiquer de nouvelles interventions. Sur les 7 survivants des dix malades opérés par gastro-entérostomie antérieure, nous en trouvons trois chez lesquels les accidents continuèrent bien marqués. Les guérisons de la pylorectomie sont toutes marquées comme définitives.

Les interventions pour cicatrices ulcéreuses sont les suivantes : 24 gastro-entérostomies postérieures avec 23 guérisons. Parmi ces malades, 16 semblent guéris; mais il n'est marqué comme non guéris dans les statistiques que les malades présentant des accidents sérieux.

A côté de ces malades, il en est un non guéri et 5 dont le résultat est inconnu. 5 gastro-entérostomies antérieures ont donné 4 guérisons et 1 mort par circulus viciosus. 1 pylorectomie d'après Billroth 1 donne une guérison.

Cette statistique prouve dans son ensemble que les résultats de la gastro-entérostomie et de la pylorectomie sont voisins. Elle prouve que les guérisons complètes après gastro-entérostomie sont loin d'être constantes. Actuellement les statistiques modernes donnent 5 à 10 p. 100 de mortalité pour la gastro-entérostomie.

Celles de Chlumsky donnent 10 p. 100; celles de Carle, 5,87 p. 100; de Petersen, 6,25 p. 100; Schoffer, 10 p. 100; Mayo-Robson, 5 p. 100; Hartmann, 6 p. 100; Terrier, 4,5 p. 100.

On ne peut comparer les statistiques de pylorectomie portant sur des cas trop peu nombreux. Nous ne pouvons que relater les différents cas isolés.

M. Monprofit a pratiqué dans 2 cas avec succès la pylorectomie. Le premier cas s'adressait à un rétrécissement fibreux et le deuxième à un ulcère de l'estomac diagnostiqué cancer.

M. Lejars a pratiqué également avec succès la pylorectomie pour ulcère.

M. Ricard a bien voulu me laisser consulter ses registres; j'ai trouvé trois cas de pylorectomie avec trois succès. M. Hartmann a eu la grande obligeance de m'autoriser à publier ses observations; sur 6 pylorectomies il a obtenu 5 succès. MM. Bousquet, Delbet, Chaput, ont chacun pratiqué avec succès la pylorectomie. M. le prof. agrégé Tuffier a obtenu une guérison tout à fait remarquable pour pylorectomie dans un cas d'ulcère. M. Jonnesco a eu deux succès et se déclare partisan de cette intervention. Garre a pratiqué 7 pylorectomies avec 1 mort.

M. le prof. Terrier a 7 cas, avec 1 mort.

Si nous prenons maintenant les résultats de M. Maydl, de M. Lambotte, qui pratiquent la pylorectomie dans une grande partie de cas où leurs collègues font la gastro-entérostomie, nous voyons s'équilibrer encore mieux les résultats immédiats de ces interventions.

Jedliczka a publié les cas de la Clinique de Maydl; la résection de l'ulcère est généralement faite et l'on pratique la pylorectomie pour

les ulcères du pylore. Les résultats obtenus sont remarquables; la mortalité est de 5,88 p. 100.

M. Lambotte a eu l'obligeance de nous faire parvenir le résultat de ses interventions. Les observations qui sont à la fin de ce mémoire montrent les brillants résultats obtenus par cet habile opérateur. L'on trouve pour les ulcèces pyloriques : 5 gastro-entérostomies antérieures avec 5 guérisons; 21 gastro-entérostomies postérieures avec 4 morts, dont 1 survenue au 12e jour par pneumonie; une gastro-entérostomie en Y. Globalement, il y a donc 4 morts sur 27 interventions de gastro-entérostomies.

La pylorectomie pour les mêmes cas a donné, sur 16 interventions. 4 morts, se répartissant ainsi : 8 Kocher avec une mort; 7 Billoth 1 avec 3 morts; 1 Billroth 2, avec 1 succès.

Mais, si les résultats immédiats sont tels, nous trouvons parmi les gastro-entérostomies des accidents ultérieurs; l'on note : un circulus, une hématémèse abondante, une cancérisation secondaire, un mauvais résultat accentué. Les résultats des pylorectomies sont régulièrement bons.

M. Lambotte, dans les cas de gastrites chroniques de ptose stomacale, dans les sténoses simples ou fibreuses du pylore, pratique ordinairement la pylorectomie. Il fait alors la résection limitée au sphincter pylorique et lui donne le nom de Sphincterectomie. Dans ces conditions, la région pylorique est généralement libre, facilement mobilisable; il n'existe pas de phénomènes inflammatoires diffusés rendant septique la zone opératoire. L'intervention pratiquée est rapide, aisée. Le duodénum se trouve réuni facilement à la fin du canal pylorique, puisque le calibre de l'ouverture de ces canaux est à peu près équivalent. Le bon résultat des sutures est donc plus facile. Sur les 98 cas ainsi opérés, M. Lambotte a une mortalité de 7.

(*A suivre.*)

REVUE DES SOCIÉTÉS SAVANTES

SOCIÉTÉ DE CHIRURGIE

Du 19 décembre 1906 au 16 janvier 1907.

M. Barnsby (de Tours). — *Plaie grave de la rate par coup de couteau, guérie par le splénectomie.*

Rapport de M. Legueu.

Un garçon boucher reçoit un coup de couteau dans le 8e espace intercostal gauche. Quand M. Barnsby le voit, six heures après l'accident, le blessé présente, très accentués, tous les signes d'une hémorragie interne; et l'examen clinique permet de poser avec réserves le diagnostic de plaie grave de la rate. Après avoir réchauffé le blessé et remonté le pouls et la température par une injection de 1000 grammes de sérum, l'intervention est pratiquée neuf heures après l'accident. M. Barnsby fit une incision transversale, commençant à 4 centimètres de la ligne médiane et s'arrêtant en arrière dans le voisinage de la masse sacro-lombaire, après avoir suivi le rebord costal à un bon travers de doigt de cette saillie osseuse. Par cette incision la cavité abdominale est largement ouverte et peut être facilement explorée. On tombe tout d'abord sur l'épiploon dont plusieurs gros vaisseaux ont été sectionnés; une ligature est placée sur l'épiploon. Celui-ci relevé, un flot de sang noir fait irruption de la profondeur; on tamponne rapidement et l'on peut apercevoir un fragment assez volumineux de la rate complètement détaché; on saisit le pédicule splénique, on libère rapidement toute la rate; l'on place deux clamps sur le pédicule vasculaire et on le sectionne après ligature. On tamponne provisoirement la face splénique, et on explore les autres viscères. On trouve le jéjunum blessé en cinq points; mais la séreuse et la musculeuse sont seules déchirées; on pratique ces cinq sutures. Puis on s'aperçoit que le diaphragme porte une plaie correspondant à celle du 8e espèce intercostal. Cette plaie draphragmatique est suturée et fixée à la plèvre pariétale. Puis on agrandit la plaie externe et on place un drain dans la plèvre. Un gros drain est placé également dans la cavité abdominale. A la fin de l'opération, l'état du blessé est très précaire. Mais peu à peu il se remonte, et, au bout de douze jours, la réunion des plaies est complète.

A l'occasion de cette observation, sur la rareté de laquelle il insiste, M. Legueu signale les points par lesquels les plaies de la rate se distinguent des ruptures. Il mentionne surtout la coexistence des lésions viscérales por-

tant sur l'estomac et le foie, sur le rein, sur l'intestin, et surtout la blessure existante de la plèvre et du diaphragme.

Au point de vue du traitement, deux points sont intéressants : celui de la conduite à tenir par rapport à la rate, et celui de la voie à suivre pour l'atteindre. Quant au premier point, il n'y a que deux moyens : la splénectomie ou la suture. En effet, le tamponnement ne peut donner aucune sécurité avec un organe mou et mobile comme la rate. La suture est la méthode de choix pour toutes les plaies linéaires, nettes, si elles sont facilement accessibles. Pour les autres cas, la splénectomie est la seule opération praticable avec sécurité et doit être préférée à la ligature des vaisseaux spléniques.

Quant à la voie à suivre, M. Legueu repousse absolument la voie transpleurale, qui a été préconisée. Il ne reste que la voie antérieure ou latérale. L'incision franchement horizontale, faite par M. Barnsby, lui paraît très heureuse, car elle permet non seulement d'aborder facilement la rate, mais encore de faire la suture de la plaie diaphragmatique.

M. Michaux a, dans un cas de plaie de la rate par balle de revolver, pratiqué une laparotomie médiane exploratrice. Celle-ci fut tout à fait insuffisante pour faire la splénectomie qui s'imposait. Il dut brancher sur cette incision médiane une grande incision transversale. Il pense que cette incision doit être l'incision de choix.

M. Hartmann croit, qu'étant donnée l'incertitude du diagnostic, on sera toujours amené à commencer par une laparotomie médiane, qui est la meilleure comme voie d'exploration. Elle lui a permis, dans un cas de plaie de la rate par arme à feu, de faire la splénectomie sans grandes difficultés.

M. Savariaud. — *Fibrome utérin et cancer du col ignoré.*

Rapport de M. Ricard.

Chez une malade atteinte de fibrome utérin et chez laquelle le toucher vaginal n'avait rien en réalité d'anormal au niveau du col, M. Savariaud pratiqua une hystérectomie abdominale subtotale. Au moment de la section sus-vaginale du col, il découvrit avec surprise que, par l'orifice béant, s'écoulait une sanie putrilagineuse; il existait concurremment un épithélioma de la cavité du col. M. Savariaud pratiqua l'ablation du col et de la portion attenante du vagin et termina par un drainage vaginal. La malade mourut le cinquième jour, après avoir présenté du délire pendant trois jours, même sans réaction péritonéale, sans élévation de température, avec un pouls normal et des urines abondantes. M. Savariaud attribue cette mort à une intoxication iodoformée.

Cette observation jette la lumière, selon le rapporteur, sur la prétendue fréquence des dégénérescences cancéreuses du moignon du col utérin après les hystérectomies subtotales. Dans nombre d'observations rapportées, cette prétendue dégénérescence aurait suivi de quelques semaines ou de quelques mois l'ablation utérine. Or M. Ricard ne doute pas que le cancer du col fût concomitant au fibrome et passât inaperçu au moment de l'opération. Il a eu lui-même l'occasion d'opérer deux malades de cette catégorie, chez lesquelles

il eût laissé passer ainsi une dégénérescence cancéreuse, si son attention n'avait pas été particulièrement éveillée et s'il n'avait fait faire un examen histologique extemporané.

Quant à l'issue fatale du cas de M. Savariaud, que ce dernier attribue à une intoxication iodoformée, M. Ricard a la conviction intime qu'il s'est agi de septicémie. Les malades cancéreux présentent un terrain éminemment favorable aux ensemencements septiques.

M. Quénu appuie cette dernière opinion de M. Ricard. Il a vu lui-même des opérés succomber à une septicémie, sans qu'il y eût ni élévation de température, ni accélération du pouls.

M. Rouvillois. — *Fracture verticale des branches horizontales et descendantes du pubis gauche. Déchirure de l'urètre membraneux. Incision périnéale. Cystotomie sus-pubienne. Drainage abdomino-périnéal. Guérison.*

Rapport de M. Bazy.

Chez un ouvrier d'administration militaire, qui avait été violemment serré entre un wagon et l'arête tranchante d'un petit pont-volant, et qui présentait à la fois une voussure ecchymotique au-dessus de l'arcade crurale gauche et une autre au niveau du périnée, M. Rouvillois fit le diagnostic de fracture du bassin avec déchirure des voies urinaires inférieures, sans pouvoir préciser s'il s'agissait d'une rupture sus-péritonéale de la vessie ou d'une déchirure de l'urètre. Penchant cependant vers une déchirure vésicale, il fit la taille hypogastrique qui lui permit d'évacuer de nombreux caillots de la cavité de Retzius et de constater l'existence d'une fracture de la branche horizontale du pubis gauche; mais la vessie était intacte. Il l'ouvrit néanmoins, mais ne trouva qu'une urine claire. Il s'agissait donc d'une rupture de l'urètre. M. Rouvillois fit alors une incision périnéale médiane, tomba dans un foyer de caillots sanguins au fond duquel il sentait une fracture de la branche ascendante du pubis. Pour s'attarder à la recherche du bout postérieur de l'urètre, puisqu'il avait incisé la vessie, il plaça une sonde en caoutchouc dans l'urètre antérieur et termina par un drainage de tous les foyers sans suture. Les suites opératoires furent simples. Tous les drains furent supprimés successivement au bout de quinze jours à trois semaines; la fistule hypogastrique se ferma spontanément; la plaie périnéale guérit, grâce à une sonde à demeure placée sans difficulté dans la vessie par l'urètre, et, grâce à une dilatation postérieure, les mictions deviennent faciles et à large jet.

Le rapporteur fait observer qu'il existe un signe qui permet de faire le diagnostic entre la rupture sous-péritonéale de la vessie et la déchirure de l'urètre; c'est l'urétrorragie, qui n'existe que dans la seconde de ces blessures. De toute façon il estime qu'il vaut toujours mieux commencer par l'incision périnéale qui eût suffi dans le cas particulier et qui peut toujours être suivie de la cystotomie avec cathétérisme rétrograde, s'il est nécessaire. C'est la conduite que M. Bazy a tenue dans un cas dont il rapporte l'observation.

M. Jeanbrau (de Montpellier). — *Fistule urétéro-vaginale. Sonde urétérale à demeure. Guérison.*

Rapport de M. Bazy.

Il s'agit d'une jeune femme qui, à la suite d'une colpotomie pour suppuration pelvienne, s'aperçut qu'elle perdait une partie de ses urines par le vagin. Les circonstances de l'opération ayant permis d'écarter la possibilité d'une blessure de l'uretère ou de la vessie, on conclut à une ulcération d'un de ces organes par le pus; et un examen clinique permit de mettre immédiatement hors de cette cause la vessie. Une séparation des urines avec l'appareil de Luys fit reconnaître que l'uretère lésé était le gauche. Les phénomènes inflammatoires aigus une fois tombés, M. Jeanbrau fit une tentative heureuse de cathétérisme de l'uretère gauche avec le cystoscope à vision directe de Luys et laissa la sonde à demeure. Deux jours après, il procéda à l'hystérectomie abdominale avec ablation des annexes. Au cours de cette opération, il voulut rechercher l'uretère gauche; mais il ne put le trouver au milieu des tissus indurés qui tapissaient le petit bassin. Six jours après cette intervention, la sonde urétérale fut retirée et la malade ne fut plus souillée par de l'urine. Depuis, la malade est restée guérie.

M. Bazy est d'accord avec M. Jeanbrau pour conclure qu'il s'agissait d'une fistule latérale de l'uretère, fait rare dont il a lui-même observé un exemple chez une femme qui avait subi une hystérectomie abdominale subtotale pour suppuration pelvienne. Chez cette malade il s'était établi une fistule urétérale avec la cavité du moignon de col resté en place. Elle guérit d'ailleurs spontanément par le fait de la rétraction cicatricielle.

M. Barnsby (de Tours). — *Pseudo-hermaphrodisme par hypospadias périnéo-scrotal.*

Rapport de M. Pozzi.

M. Barnsby rapporte l'observation d'un enfant, qui, inscrit à l'état civil comme fille et élevé comme telle jusqu'à l'âge de douze ans, lui fut amené à cet âge par ses parents. Il n'eut aucune peine à reconnaître qu'il s'agisait d'un cas de pseudo-hermaphrodisme par hypospadias périnéo-scrotal; d'un côté le testicule et son cordon étaient facilement reconnus. Par quatre interventions successives qui comprirent : 1° la section de la bride, 2° la création d'un canal balanique; 3° la création d'un canal pénien depuis le gland jusqu'au voisinage de l'ouverture hypospadienne; 4° l'abouchement des deux parties de l'uretère, M. Barnsby réussit à créer un urèthre complet avec abouchement à l'extrémité du gland et à donner à ce garçon méconnu une verge complète.

M. Cerné (de Rouen). — *Vaste kyste hydatique du foie réduit sans drainage. Pneumatose kystique post-opératoire compliquée de choléragie septique. Ponction. Guérison.*

M. Cerné rapporte l'observation d'un énorme kyste hydatique du foie qu'il traita par l'incision, l'extraction de la membrane mère et des hyda-

tides après formolage, et par la suture sans drainage. Cette intervention fut suivie, d'une part, de complications pleuropulmonaires assez graves, et, d'autre part, de complications du côté de la poche, caractérisées par l'accumulation d'une certaine quantité de bile et d'une très notable quantité de gaz. Une ponction aspiratrice, pratiquée 14 jours après l'opération, retira à la fois gaz et liquide. Mais les mêmes phénomènes se reproduisirent s'accompagnant de phénomènes d'infection générale, une nouvelle ponction est pratiquée quinze jours après, retirant à nouveau du gaz et la même quantité de liquide. Les mêmes phénomènes se présentèrent encore, bien que l'examen physique montrât que la poche avait subi une rétraction très notable. Une troisième ponction fut nécessaire, à la suite de laquelle les phénomènes d'infection tombèrent définitivement et le malade guérit.

M. Cerné insiste spécialement sur le secours apporté par la radioscopie pour vérifier la présence de l'air dans la cavité kystique.

M. Auvray. — *Hydro-hématonéphrose calculeuse. Hématuries très abondantes. Néphrectomie. Ablation suivant la méthode de Grégoire.*

Rapport de M. Picqué.

Il s'agit d'un homme de cinquante et un ans, présentant pour la première fois des hématuries extrêmement abondantes et rebelles à tout traitement radical. Il avait dans le flanc gauche une tumeur très considérable qui présentait tous les caractères d'une tumeur rénale. Comme il n'y avait aucun antécédent lithiasique, en raison même des hématuries d'apparence spontanée et de l'état général cachectique, du malade, M. Auvray porta le diagnostic de tumeur maligne du rein gauche. Après avoir, par la séparation des urines et l'examen cystoscopique, établi l'intégrité de la vessie et de l'autre rein, il procéda à la néphrectomie, et eut recours au procédé préconisé pour les tumeurs du rein par Grégoire. Cette incision donna un jour très considérable qui permit un décollement facile de toute la tumeur jusqu'au niveau du hile. A ce moment, M. Auvray sentit dans l'uretère un corps dur manifestement calculeux. Il ponctionna alors la tumeur rénale, dont il retira près de 900 grammes de liquide uro-hématique. Il fit alors les ligatures sur le pédicule rénal et retira d'une seule masse le rein avec le calcul en place. Les suites opératoires furent simples.

M. Picqué fait observer que, dans ce cas, la voie lombaire eût été suffisante, mais qu'étant parti sur un diagnostic erroné de tumeur maligne du rein, M. Auvray a eu raison d'employer l'incision de Grégoire qui seule donne un jour suffisant pour aborder la sphère ganglionnaire du rein et la zone graisseuse, dont il est logique de faire l'extirpation comme pour les cancers des autres régions.

M. Duval. — *Appendicectomie par l'incision transversale de Chaput.*

Rapport de M. Chaput.

M. Duval rapporte trois observations d'opération d'appendicite, dans lesquelles il eut recours à l'incision transversale de Chaput, laquelle part de l'épine iliaque antéro-supérieure pour se diriger horizontalement en dedans;

elle empiète plus ou moins sur le muscle droit, qu'elle peut ne pas atteindre ou qu'elle peut entamer en partie ou en totalité selon le jour dont on a besoin.

Les avantages de cette incision sont les suivants : 1° elle est parallèle aux interstices musculaires dans une région où les faisceaux du petit oblique et du transverse sont eux-mêmes parallèles; 2° elle ne sacrifie aucun filet nerveux du grand droit; 3° le passage à travers les interstices de faisceaux musculaires, ne sacrifiant aucune fibre musculaire, évite plus sûrement l'éventration; 4° en cas de drainage, elle expose moins à l'éventration; 5° elle donne plus de jour que les autres incisions; 6° elle permet de drainer facilement dans toutes les directions.

M. Michon. — *Extirpation du ménisque externe du genou pour subluxation récidivante de cet organe avec douleurs et poussées d'hydarthrose.*

Rapport de M. Chaput.

Il s'agit d'un homme, qui, il y a douze ans, étant accroupi et voulant se relever, ressentit une violente douleur avec craquement dans le genou. Il eut un gonflement douloureux qui dura une dizaine de jours, puis tout rentra dans l'ordre. Au bout de cinq ans les mêmes phénomènes se reproduisirent et depuis lors ces crises se répétèrent à l'occasion de certains mouvements et, dans ces derniers temps, se produisirent avec une telle facilité que le malade réclama le secours de la chirurgie. A l'examen M. Michon constate un épanchement du genou, de l'atrophie du triceps et une douleur au niveau de la partie antérieure du ménisque externe avec un épaississement à ce niveau. M. Michon fit une incision transversale sur l'interligne articulaire entre le tendon rotulien et celui du biceps, et tomba sur la face cutanée du ménisque externe qui débordait nettement le plateau tibial. L'insertion antérieure du ménisque fut sectionnée aux ciseaux; l'organe se déroula et fut coupé aussi loin que possible en arrière; mais on laissa en place son extrémité postérieure. Suture avec drainage. La réunion se fit par première intention; et le malade ne vit plus se reproduire les crises douloureuses du genou.

M. Vallas (de Lyon). — *Dix-neuf pharyngectomies pour cancers oro-pharyngés.*

Rapport de M. Hartmann.

M. Vallas rapporte dix-neuf observations de pharyngectomies avec résection maxillaire pour des cancers oro-pharyngiens avec des résultats qui sont de nature à faire revenir les chirurgiens du découragement résultant de la publication des statistiques antérieures. Ces 19 observations ont donné 12 guérisons opératoires et 7 morts (5 broncho-pneumonies, 1 syncope le lendemain de l'opération, 1 cause non indiquée). Cette mortalité, encore considérable, tient à ce que ces opérations ont été faites pour des lésions étendues et ont nécessité le sacrifice d'une moitié du maxillaire inférieur. Une série de 10 pharyngectomies faites sans résection du maxillaire lui a donné 9 guérisons et une seule mort. Au point de vue des résultats éloignés, sur les 12 opérés qui guérirent, 3 présentèrent des récidives rapides

dans les six mois; 1 fut revu deux ans après avec une récidive ganglionnaire à laquelle il succomba; 1 mourut dix-huit mois après de pneumonie franche sans récidive; 3 furent retrouvés six mois, un an, quatre ans après en bonne santé; pour 4, les renseignements ultérieurs font défaut. En présence de ces résultats, on peut conclure à la légitimité de l'intervention, malgré les risques auxquels elle expose.

Comment faut-il pratiquer cette intervention? M. Hartmann rejette d'emblée l'ablation par les voies naturelles, l'incision oro-jugale de Jæger et l'incision coudée-jugale inférieure de Maunoury-Verneuil comme ayant toutes l'inconvénient de ne pas permettre une ablation complète des ganglions. Quant aux procédés qui permettent d'agir à la fois sur la tumeur et les ganglions, il faut distinguer suivant que la lésion occupe le pharynx inférieur ou l'oro-pharynx. Pour les premiers, M. Hartmann, considérant que les néoplasmes pharyngiens sont généralement latéraux, recommande une incision latérale transversale, légèrement courbe, passant suivant les cas au-dessus ou au-dessous de l'os hyoïde.

Pour les cancers de l'oro-pharynx une incision latérale sous-angulo-maxillaire peut suffire quand les lésions sont peu étendues. Mais, pour peu qu'elles aient pris de l'extension, la branche remontante du maxillaire devient gênante, parce qu'elle recouvre les lésions; et il est nécessaire de s'attaquer à elle. M. Vallas préconise la résection définitive d'une partie du maxillaire et procède de la façon suivante. Le malade est dans la position demi-assise. M. Vallas fait deux incisions : l'une verticale, le long du bord antérieur du sterno-mastoïdien allant de l'apophyse mastoïde à la corne supérieure du thyroïde; l'autre, horizontale, perpendiculaire à la précédente, branchée sur celle-ci à un centimètre au-dessous du bord inférieur de la mâchoire et longue de 7 à 8 centimètres. Des deux lambeaux ainsi délimités le supérieur est relevé, l'inférieur abaissé. On place deux ligatures sur la jugulaire externe. Les ganglions carotidiens sont alors disséqués du haut en bas le long de la jugulaire interne; puis on pratique l'évidement de toute la loge sus-maxillaire, en procédant systématiquement à la ligature de tous les vaisseaux que l'on rencontre. Avec la rugine, on dénude les deux faces du maxillaire, coupant l'os à deux centimètres et demi en avant du masséter, à un centimètre et demi au-dessous du condyle et de l'apophyse coronoïde qu'on laisse en place. Toute la paroi du pharynx est alors découverte, et, à l'aide de ciseaux, on pratique en dernier lieu l'ablation de la tumeur qui reste adhérente avec les parties qui la rattachent aux ganglions. Après l'ablation de la tumeur on réunit la muqueuse du pharynx à la muqueuse inférieure de la base de la langue ou de la joue, afin de reconstituer une cavité bucco-pharyngienne, isolée de la plaie résultant de la résection osseuse. Drainage à la gaze iodoformée. Suture de la plaie.

M. Faure a eu l'occasion d'opérer une trentaine de cas de cancers du pharynx, mais n'a malheureusement pas pu suivre ses opérés, et ne possède de notes que sur quelques-uns d'entre eux.

La position qu'il donne à ses malades pour l'opération est celle qu'il a

vu employer à Verneuil, c'est-à-dire les épaules assez élevées, la tête légèrement renversée en arrière, le cou bien exposé; cette position est préférable à celle de Rose. M. Faure a fait pendant longtemps la trachéotomie préventive, mais y a définitivement renoncé; néanmoins, si, au cours de l'opération, des accidents d'asphyxie se produisent, il fait rapidement la laryngotomie inter-crico-thyroïdienne et place une canule qu'il retire à la fin de l'opération. Les voies d'accès sur la tumeur pharyngée varient avec sa situation : les tumeurs de la partie inférieure du pharynx doivent être abordées directement par une incision sous-angulo-maxillaire. Pour les tumeurs situées plus haut, il est indispensable de se débarrasser de la branche montante du maxillaire inférieur. L'incision, que M. Faure emploie depuis 1895, part de la commissure labiale, descend en formant une courbe à concavité antérieure, vient croiser le bord du maxillaire à 4 ou 5 centimètres du bord de la mâchoire et descend dans la région sous-maxillaire, vers le bord antérieur du sterno-mastoïdien, sur lequel on peut le prolonger à volonté. Par cette incision, rien n'est plus facile que de disséquer toute la région des vaisseaux et des ganglions et d'enlever, après l'extirpation de la branche montante, tout ce qui peut paraître malade du côté du pharynx, des amygdales, de la base de la langue et du voile du palais. Mais la résection de la branche montante est une mutilation grave et doit être évitée quand cela est possible. Il en est ainsi pour les néoplasmes siégeant près du pilier antérieur du voile du palais, pour les tumeurs situées à la base de la langue, sur la partie médiane, en avant de l'épiglotte. M. Faure insiste particulièrement sur les vices consécutifs. Les résultats thérapeutiques qu'il a obtenus sont médiocres, attendu que tous les malades qu'il a revus ont récidivé; mais il y a des survies assez longues pour justifier l'intervention dans les cas d'urgence.

M. Berger. — *Goitre lingual.*

Chez une jeune femme de trente-deux ans, présentant depuis plusieurs années une tuméfaction de la région sous-hyoïdienne avec répercussion fonctionnelle du côté de la voix et de la déglutition, M. Berger constata l'existence d'une tumeur très volumineuse occupant la base de la langue, au-dessous de laquelle elle faisait saillie, et refoulant la paroi pharyngée; la consistance, en apparence fluctuante, fit porter le diagnostic de kyste d'origine congénitale, peut être dermoïde. M. Berger a pratiqué l'extirpation par voie sus-hyoïdienne avec assez de difficulté, en raison de ses adhérences avec les parties voisines et en raison de la consistance de la tumeur qui n'était pas liquide, mais constituée par un tissu solide, mou, comme aréolaire, d'apparence colloïde; la curette ramenait un peu de tissu gélatineux, semblable à celui d'un goitre colloïde. Il s'agissait en effet d'une tumeur thyroïdienne, ainsi que le montra l'examen histologique; et ce diagnostic fut encore confirmé par les événements ultérieurs, cette malade ayant présenté après l'opération tous les phénomènes du myxœdème. La palpation du cou ayant montré, chez cette malade, l'absence des lobes et de l'isthme du corps thyroïde,

M. Berger admet qu'il ne s'agissait pas d'une thyroïde accessoire, mais bien d'une ectopie de la thyroïde normale.

M. Baudet. — *Observation de plaie du rectum.*

Rapport de M. Quénu.

Il s'agit d'une plaie du rectum par empalement chez un enfant de dix ans qui s'amusait à escalader une grille à barreaux pointus. Le fer pénétra par l'anus et ressortit un peu en arrière des bourses par le périnée, en déterminant une hémorragie abondante par l'anus et par la plaie périnéale. M. Baudet, appelé douze heures après l'accident, trouva l'enfant pâle, anxieux, et avec un pouls fréquent. Sous chloroforme, il pratiqua une dilatation anale, appliqua une valve et put apercevoir sur la paroi antérieure du rectum une plaie verticale qu'il put suturer sans difficulté. Puis il fendit le périnée sur la ligne médiane et put constater que le corps étranger avait labouré le périnée depuis le rectum jusqu'au bulbe, détruisant le repli ano-bulbaire et déterminant une abondante hémorragie. Après hémostase, M. Baudet sutura le rectum par le dehors, puis sutura la plaie péritonéale après avoir placé un drain. Les suites furent des plus simples.

Pour M. Quénu, en présence d'une plaie du rectum la question qui prime les autres est celle de l'intégrité ou non du péritoine. Les plaies de la portion péritonéale du rectum commandent la laparotomie ; la thérapeutique des autres est purement ano-rectale. Or le diagnostic ne repose que sur la constatation directe ; et M. Quénu loue hautement la conduite de M. Baudet qui a endormi son malade et pratiqué la dilatation anale pour faire un examen à la vue.

M. Baudet. — *Observation de plaie pénétrante du ventricule droit du cœur, traitée par la suture et suivie de guérison.*

Rapport de M. Quénu.

Il s'agit d'une plaie du ventricule droit, observée chez un porteur aux halles de vingt-deux ans. Le blessé eut encore la possibilité de faire une centaine de pas, puis tomba sans connaissance et fut transporté à l'hôpital.

M. Baudet arrive une heure après l'accident, le malade étant déjà tout préparé pour l'intervention ; il trouve un pouls déjà incomptable et paradoxal, et 40 respirations par minute ; la plaie thoracique siège dans le 5e espace intercostal gauche. Anesthésie au chloroforme. M. Baudet a recours au volet à charnière externe, ouvre franchement la plaie qui ne contient qu'une quantité insignifiante de sang. Il observe alors une plaie du péricarde. Cherchant à inciser ce dernier avec des ciseaux et ne pouvant y parvenir, il se rend compte qu'il y a symphyse cardiaque. Néanmoins, à travers le péricarde, il aperçoit la plaie du ventricule droit. A ce moment le cœur est presque immobile : ce qui permet de placer rapidement un fil dans la plaie péricardique. M. Baudet ayant saisi le cœur dans la main pour faciliter la manœuvre, le cœur se remit à battre, et aussitôt un peu de sang noir sortit de derrière le fil. Immédiatement le fil fut

[illegible] il arrêta net l'hémor-[illegible] et le volet thoracique [illegible] Les jours suivants [illegible] le côté et de la [illegible] blessé demanda [illegible] l'épanchement pleural. [illegible]

[illegible] par implantation.

[illegible] anastomose hépatico-[illegible]

[illegible] trente ans, qui subit en [illegible] A la suite de cette crise, elle [illegible] sous chloroforme une [illegible] monte à 40 degrés, et la [illegible] Ces phénomènes ne [illegible] M. Terrier pratique une [illegible] mais au bout de [illegible] la fistule biliaire, pendant [illegible] les périodes de rémission. [illegible] température élevée, M. Terrier [illegible] consiste dans l'opération de Kehr, [illegible] du canal cystique suivie [illegible] opération n'amène encore [illegible] ayant une tendance à s'obli-[illegible] Devant la menace de nou-[illegible] M. Terrier pratique une troisième opération, qui le mène [illegible] l'hépatique. Il constate à [illegible] au-dessus de laquelle l'hépa-[illegible] complètement oblitéré à sa [illegible] M. Terrier place un drain n° 12 dans l'hépatique et un drain n° [illegible] dans le cholédoque et, entre les deux drains, fait, à l'aide de l'épiploon, une sorte d'autoplastie destinée à recons-[illegible] la partie antérieure du canal qui manque. Cette intervention ne donnant encore pas le résultat cherché, M. Terrier se décide à une qua-trième intervention, dans laquelle il fit la section du canal hépatique et pratiqua son implantation dans le duodénum. A la suite de cette interven-tion, le malade guérit complètement.

Dans la seconde observation, il s'agit d'une malade atteinte d'ictère chronique, chez laquelle l'exploration au cours de l'intervention fit constater l'existence d'une oblitération du cholédoque au niveau de la tête du pancréas par un noyau d'induration siégeant dans cette dernière. M. Terrier résolut alors de pratiquer une hépatico-duodénostomie, par implantation. Les suites opératoires furent des plus simples; l'ictère dis-parut rapidement et la malade sortit de l'hôpital complètement guérie au bout de trois semaines.

M. Gaudier (de Lille). — *Rachistovaïnisation en chirurgie infantile.*

Rapport de M. Kirmisson.

M. Gaudier a employé la rachistovaïnisation pour deux opérations pratiquées sur les membres inférieurs ou sur les régions inguinales, chez 24 enfants dont l'âge variait de huit à treize ans. La dose injectée ne dépassait pas un centigramme. Il n'a observé aucun accident. Quelques malades ont eu un vomissement; d'autres un peu de céphalée. Les résulats ont été satisfaisants. Le grand avantage, c'est que l'opération ne laisse aucun état de choc, et les opérés peuvent manger immédiatement après l'opération. Pour les cures radicales des hernies inguinales seules, M. Gaudier se montre peu satisfait, les malades présentant une agitation peu compatible avec la bonne conduite de l'opération. Aussi préfère-t-il ici l'emploi du chloroforme.

M. Bonnet. — *Appendicite incluse dans la terminaison du mésentère. La recherche par décollement du segment iléo-côlique.*

Rapport de M. Michaux.

Chez un jeune soldat qu'il opérait d'appendicite, M. Bonnet ne trouve nulle part l'appendice. Supposant qu'il était situé en arrière et inclus dans le mésentère, il incise le péritoine de la fosse iliaque à la partie externe du cæcum, décolle le segment cæcal, le relève en haut et arrive ainsi sur le bord interne du cæcum au niveau de la terminaison du mésentère. Après avoir écarté quelques ganglions engorgés, il trouve l'appendice altéré, entouré d'une petite collection purulente.

M. Bonnet estime que cette situation anormale de l'appendice n'est pas tout à fait exceptionnelle et qu'il l'a plusieurs fois rencontrée au cours de recherches cadavériques.

M. Lop (de Marseille). — 1° *Ostéome de la région du coude*; 2° *Grossesse extra-utérine*; 3° *Adénite inguinale d'origine exotique.*

Rapport de M. Reynier.

1° La première observation concerne un cas d'ostéome du coude, dont l'apparition fut constatée vingt-quatre jours après la réduction d'une luxation en arrière. Cet ostéome, qui gênait considérablement les mouvements de l'articulation, fut diagnostiqué grâce à la radiographie. Son extirpation ne présenta aucune difficulté; il siégeait dans l'épaisseur du brachial antérieur.

M. Reynier n'est pas éloigné de croire que, dans ce cas, le massage a favorisé l'apparition de l'ostéome, et il appuie son opinion sur plusieurs observations personnelles et sur des faits de ce genre signalés par d'autres auteurs.

2° La seconde observation a trait à une grossesse tubaire, survenue chez une femme en traitement pour des lésions salpingiennes doubles. Cette observation est rapportée pour fournir un argument contre ceux qui prétendent que le passé génital d'une femme n'est pas une cause prédisposante de la grossesse ectopique.

3° Le troisième travail concerne une série de 16 malades, atteints tous

repassé à travers le myocarde, et la ligature du fil arrêta net l'hémorragie. Deux autres fils non perforants furent placés, et le volet thoracique fut replacé et suturé sans drainage de la cavité pleurale. Les jours suivants le blessé eut un peu de réaction thermique, un point de côté et de la dyspnée, puis tout rentra dans l'ordre, et au 13e jour le blessé demanda à quitter l'hôpital, bien qu'il eut encore un peu d'épanchement pleural. L'auscultation du cœur ne révélait rien d'anormal.

M. F. Terrier. — *De l'hépatico-duodénostomie par implantation.*

M. Terrier a été amené à pratiquer deux fois l'anastomose hépatico-duodénale par implantation.

Dans le premier cas, il s'agit d'une femme de trente ans, qui subit en juillet 1905 une crise dysentérique avec fièvre. A la suite de cette crise, elle se plaint d'une fissure à l'anus pour laquelle on fait sous chloroforme une dilatation anale. Le soir même, la température monte à 40 degrés, et la région de la vésicule devient douloureuse et empâtée. Ces phénomènes ne se dissipant pas et des vomissements survenant, M. Terrier pratique une cholécystostomie. Cette intervention amène une accalmie; mais au bout de peu de semaines la fièvre reparait, et, malgré la fistule biliaire, pendant plusieurs mois il y eut des périodes de fièvre et des périodes de rémission. Plusieurs grands frissons survenant avec température élevée, M. Terrier pratique une seconde intervention qui consiste dans l'opération de Kehr, c'est-à-dire dans l'ablation de la vésicule biliaire et du canal cystique suivie du drainage du canal hépatique. Cette seconde opération n'amène encore qu'une accalmie passagère, la fistule biliaire ayant une tendance à s'oblitérer, malgré la dilatation par des laminaires. Devant la menace de nouveaux accidents, M. Terrier pratique une troisième opération, qui le mène sur le cholédoque, au niveau de son union avec l'hépatique. Il constate à ce point l'existence d'une virole cicatricielle, au-dessus de laquelle l'hépatique est dilaté. Quant au cholédoque, il est complètement oblitéré à sa partie supérieure et rétréci inférieurement. M. Terrier place un drain n° 12 dans l'hépatique et un drain n° 10 dans le cholédoque et, entre les deux drains, fait, à l'aide de l'épiploon, une sorte d'autoplastie destinée à reconstituer la partie antérieure du canal qui manque. Cette intervention ne donnant encore pas le résultat cherché, M. Terrier se décide à une quatrième intervention, dans laquelle il fit la section du canal hépatique et pratiqua son implantation dans le duodénum. A la suite de cette intervention, le malade guérit complètement.

Dans la seconde observation, il s'agit d'une malade atteinte d'ictère chronique, chez laquelle l'exploration au cours de l'intervention fit constater l'existence d'une oblitération du cholédoque au niveau de la tête du pancréas par un noyau d'induration siégeant dans cette dernière. M. Terrier résolut alors de pratiquer une hépatico-duodénostomie, par implantation. Les suites opératoires furent des plus simples; l'ictère disparut rapidement et la malade sortit de l'hôpital complètement guérie au bout de trois semaines.

M. Gaudier (de Lille). — *Rachistovaïnisation en chirurgie infantile.*

Rapport de M. Kirmisson.

M. Gaudier a employé la rachistovaïnisation pour deux opérations pratiquées sur les membres inférieurs ou sur les régions inguinales, chez 24 enfants dont l'âge variait de huit à treize ans. La dose injectée ne dépassait pas un centigramme. Il n'a observé aucun accident. Quelques malades ont eu un vomissement; d'autres un peu de céphalée. Les résulats ont été satisfaisants. Le grand avantage, c'est que l'opération ne laisse aucun état de choc, et les opérés peuvent manger immédiatement après l'opération. Pour les cures radicales des hernies inguinales seules, M. Gaudier se montre peu satisfait, les malades présentant une agitation peu compatible avec la bonne conduite de l'opération. Aussi préfère-t-il ici l'emploi du chloroforme.

M. Bonnet. — *Appendicite incluse dans la terminaison du mésentère. La recherche par décollement du segment iléo-côlique.*

Rapport de M. Michaux.

Chez un jeune soldat qu'il opérait d'appendicite, M. Bonnet ne trouve nulle part l'appendice. Supposant qu'il était situé en arrière et inclus dans le mésentère, il incise le péritoine de la fosse iliaque à la partie externe du cæcum, décolle le segment cæcal, le relève en haut et arrive ainsi sur le bord interne du cæcum au niveau de la terminaison du mésentère. Après avoir écarté quelques ganglions engorgés, il trouve l'appendice altéré, entouré d'une petite collection purulente.

M. Bonnet estime que cette situation anormale de l'appendice n'est pas tout à fait exceptionnelle et qu'il l'a plusieurs fois rencontrée au cours de recherches cadavériques.

M. Lop (de Marseille). — 1° *Ostéome de la région du coude*; 2° *Grossesse extra-utérine*; 3° *Adénite inguinale d'origine exotique.*

Rapport de M. Reynier.

1° La première observation concerne un cas d'ostéome du coude, dont l'apparition fut constatée vingt-quatre jours après la réduction d'une luxation en arrière. Cet ostéome, qui gênait considérablement les mouvements de l'articulation, fut diagnostiqué grâce à la radiographie. Son extirpation ne présenta aucune difficulté; il siégeait dans l'épaisseur du brachial antérieur.

M. Reynier n'est pas éloigné de croire que, dans ce cas, le massage a favorisé l'apparition de l'ostéome, et il appuie son opinion sur plusieurs observations personnelles et sur des faits de ce genre signalés par d'autres auteurs.

2° La seconde observation a trait à une grossesse tubaire, survenue chez une femme en traitement pour des lésions salpingiennes doubles. Cette observation est rapportée pour fournir un argument contre ceux qui prétendent que le passé génital d'une femme n'est pas une cause prédisposante de la grossesse ectopique.

3° Le troisième travail concerne une série de 16 malades, atteints tous

d'adénite inguinale suppurée, dont il était impossible de découvrir la cause. Tous ces malades présentaient cette particularité de débarquer à Marseille, en venant de la même région de la côte des Indes néerlandaises.

M. Lop serait disposé à en faire une affection spéciale à cette région, dont la cause serait à trouver.

SOCIÉTÉ DE CHIRURGIE DE LYON

Séance du 20 décembre 1906. — *Présidence de M. Vincent.*

Pseudarthrose du cubitus.

M. Durand présente un blessé auquel il a fait une suture osseuse, à l'aide des agrafes de Dujarier, pour une pseudarthrose du cubitus consécutive à un traumatisme direct de l'avant-bras dans sa partie inférieure. Guérison complète.

Résection du poignet.

M. Gangolphe, à propos d'un de ses opérés qu'il présente, indique sa manière habituelle de procéder actuellement : il fait systématiquement la suture immédiate du 3e métacarpien à la face radiale avivée. On supprime ainsi une cavité lente à se combler, dans laquelle les fongosités peuvent repulluler. La réunion par première intention s'obtient avec un résultat fonctionnel très satisfaisant au point de vue des fonctions de préhension de la main. En pareille occurrence, il est inutile de raccourcir les tendons, qui très rapidement s'adaptent aux dimensions réduites de la main.

Kyste hydatique du foie chez l'enfant.

MM. Vignard et Thévenot montrent un petit malade qu'ils ont opéré d'un volumineux kyste hydatique par un double drainage antérieur et postérieur. Guérison complète.

Volumineux séquestre du maxillaire inférieur.

M. Rouvillois présente un militaire qui, consécutivement à l'éclosion de la dent de sagesse inférieure gauche, eut une ostéite qui se termina par l'expulsion d'un volumineux séquestre, comprenant la moitié du maxillaire inférieur, moins le condyle. Les suites ont été excellentes. Le maxillaire s'est régénéré en grande partie, sans déviation, grâce aux appareils prothétiques de Martin.

M. Martin insiste sur la facilité avec laquelle on peut redresser les déviations du maxillaire en les prenant au début.

Il n'a vu que 3 autres cas de séquestre aussi volumineux.

Traumatisme du carpe.

M. Rouvillois présente deux militaires porteurs de dislocation du carpe :

luxation du semi-lunaire en avant et fracture du scaphoïde. La réduction a été obtenue, dans les deux cas, avec un résultat satisfaisant, surtout pour l'un d'eux qui fut réduit au huitième jour.

M. Destot insiste sur la fréquence de cette lésion. Il en a vu dans une seule année 18 cas appartenant à divers chirurgiens.

Cancer aigu de la thyroïde.

M. Bérard montre une jeune fille à laquelle il a fait une thyroïdectomie du lobe droit pour un goitre malin dont le développement rapide faisait songer à une strumite ou à une hémorragie intra-kystique. L'intervention date d'un mois et la récidive se montre déjà.

Il rappelle une observation à peu près identique qu'il a notée antérieurement.

De tels faits sont rares; sur plus de 400 cas de cancers thyroïdiens qu'il a réunis, il n'en trouve qu'une quarantaine au plus.

Tumeurs de l'ovaire secondaires à des néoplasies du tube digestif.

M. Gouilloud fait une communication détaillée sur ce sujet. Il a opéré 4 malades pour des cancers ovariens secondaires à des tumeurs de l'estomac, de l'intestin ou des voies biliaires, et possède plusieurs constatations cadavériques. La littérature allemande est très riche en faits de ce genre, habituellement appelés « tumeur de Krukenberg ».

Histologiquement, il y a relation évidente entre les deux néoplasies ou simple coïncidence. Mais la question est difficile à trancher.

Pratiquement il faut, en présence d'une tumeur ovarienne, explorer le tube digestif et inversement.

M. Villard, se basant sur la fréquence des tumeurs de généralisation dans les cancers ovariens, penserait plutôt à une tumeur ovarique primitive dans nombre de cas.

M. Durand cite une castration pour tumeur ovarienne; à l'autopsie, un peu plus tard, on trouva un noyau néoplasique des voies biliaires.

M. Gouilloud montre que, dans ses observations, la tumeur ovarienne apparaît si longtemps après la pylorectomie ou la résection intestinale qu'on ne saurait songer à considérer le néoplasme intestinal comme secondaire.

Séance du 27 décembre 1906. — *Présidence de M. Vincent.*

Sarcome périostique suppuré du tibia.

MM. Nové-Josserand et Viannay présentent une pièce de sarcome périostique du tibia, qui offrit, au début de son évolution, un phénomène spécial : *une suppuration en nappe*, infiltrant le tissu de la tumeur : ce qui contribua à faire porter le diagnostic de lésion inflammatoire. Dans ce cas, tout concourait à donner le change : l'aspect clinique de l'affection, la radiographie, qui montrait un tibia intact, la constatation, au cours d'une première intervention, de la présence d'un pus bien lié, dans lequel l'examen bactériologique révéla de nombreux staphylocoques.

Une première incision fut pratiquée le 27 juillet; mais, devant l'exubérance des bourgeons, et après examen histologique, l'amputation de cuisse fut faite le 27 août.

En somme, il y avait *coexistence d'un ostéo-sarcome et d'une suppuration à staphylocoques* au sein même de la tumeur, en l'absence de toute ulcération de la peau et de toute porte d'entrée appréciable, à une p oque très rapprochée du début de l'ostéo-sarcome.

M. Gangolphe a observé un fait identique.

Il s'agissait d'un malade, à propos duquel il fit le diagnostic de sarcome, après avoir hésité en faveur de l'ostéomyélite. Avant l'amputation, l'incision de la tumeur conduisit dans un abcès et ce n'est qu'au-dessous qu'on trouva le tissu caractéristique du sarcome.

M. Albertin cite un cas analogue.

M. Durand. — Sur la radiographie, l'os paraît sain, ce qui permet d'éliminer formellement le diagnostic d'ostéomyélite chronique et de faire le diagnostic de sarcome. Il rapporte une observation de sarcome périostique du cubitus, à propos duquel le diagnostic s'appuya précisément sur la radiographie, qui révélait un os de contours réguliers. Il s'agissait d'un sarcome fibroïde.

Pessaire quadrangulaire à bords excavés en aluminium.

M. Vincent présente un nouveau pessaire de forme carrée et fait en aluminium plein. Il est imité de celui d'Hoffmann. Expérimenté en Amérique et en Angleterre, il aurait donné de bons résultats. Il gêne, en effet, moins la vessie et le rectum, et prend appui sur les branches ascendantes du pubis.

Les indications sont surtout dans ces prolapsus utérins, avec cystocèle et rectocèle, chez les femmes âgées qui sont incapables de supporter une opération plastique.

Séance du 10 janvier 1907. — *Présidence de M. Vincent.*

Kyste hydatique du foie.

M. Vignard présente un enfant qu'il a opéré d'un kyste hydatique du foie. Ces observations sont rares. Il n'en a vu que deux. Dans le premier, il y eut guérison : dans le second, qui était suppuré après une rougeole, l'issue fut fatale. Dans ce dernier, on reconnaît, à l'autopsie, un second kyste du foie, qui avait passé inaperçu pendant l'opération. Le foie lui-même était atrophié.

M. Vincent n'a jamais observé de kyste du foie chez l'enfant. Il a vu quelquefois des hydrocèles de la vésicule biliaire, atteignant parfois un volume considérable.

Sténose pylorique biliaire.

M. Jacques (de Montceau-les-Mines) envoie une observation de cette complication, qui fut guérie par une gastro-entérostomie.

Cancer de l'amygdale.

M. Durand présente un homme qu'il a opéré d'un cancer de l'amygdale gauche. Son état était cachectique.

Le néoplasme envahissait la base de la langue, le voile du palais, et se compliquait d'une grosse adénopathie carotidienne.

Pour tout enlever, incision de résection du maxillaire inférieur, puis résection limitée de l'angle de la mâchoire, ablation des ganglions et de la tumeur en un seul bloc.

Après l'opération, asphyxie. On fit la trachéotomie, l'aspiration trachéale, qui ramena de gros caillots. Dès lors, guérison rapide.

Actuellement petite récidive qui sera vite enlevée, avec peu de frais.

Bon résultat orthopédique, grâce à la limitation de la résection, et cela sans prothèse.

Le pronostic de ces interventions est réservé, à cause de la *broncho-pneumonie*. Or l'irruption du sang dans le larynx et la trachée en est souvent la cause. Pour y remédier, on a proposé la trachéotomie, puis le tubage avec tamponnement du pharynx pendant 2 ou 3 jours. Glück a préconisé l'exclusion des voies respiratoires; mais elle n'est guère pratique, en cas de tumeur oro-pharyngée.

Enfin M. Durand tenterait plutôt une trachéotomie basse; il tamponnerait le larynx. Quelques jours après, il enlèverait la tumeur.

M. Tixier préfère une large brèche osseuse à la petite brèche faite par M. Durand. On éviterait peut-être mieux les récidives locales et ganglionnaires.

Quant au tamponnement du larynx, il exposerait peut-être à l'infection secondaire.

M. Bérard ne croit pas que le tamponnement du larynx empêche la broncho-pneumonie : ne la favoriserait-il pas plutôt?

Pour l'hémostase, on peut avoir recours, au préalable, à la ligature de la carotide externe.

M. Durand. — La récidive s'était faite dans les ganglions sus-hyoïdiens médians, en un point par conséquent où l'évidement ganglionnaire n'avait pas été tenté. Il ne semble donc pas que, dans mon cas, on doive mettre cette récidive sur le compte d'une parcimonie dans la résection osseuse.

Paralysie infantile.

M. Vignard présente un enfant atteint de paralysie infantile très prononcée ayant produit un pied ballant. Pour y remédier, le tendon d'Achille fut rattaché aux tendons extenseurs du pied par un fil de soie passant à travers l'espace interosseux, suivant la méthode de Lange. Amélioration. La marche est actuellement possible, quoique difficilement : le pied est fixé.

Néanmoins, ceci ne vaut pas une arthrodèse.

Dans ce cas, la transplantation tendineuse n'était pas possible, tous les muscles étant paralysés.

Fracture de la rotule.

M. L. Rouvillois présente un jeune homme qui avait subi un cerclage de la rotule pour une fracture comminutive, au mois de mai 1906. Malheureusement, il y eut une ostéite secondaire. La rotule, atteinte d'ostéite, fut donc enlevée, puis le tendon du quadriceps suturé au tendon rotulien. Excellent résultat fonctionnel.

M. Bérard a vu des luxations congénitales de la rotule, sans gêne fonctionnelle. Il a enlevé une rotule tuberculeuse, avec un bon résultat.

Amputation abdomino-périnéale du rectum.

M. Tixier présente une tumeur, qu'il a enlevée par voie abdomino-périnéale.

Dans un premier temps, il a sectionné l'S iliaque, fait un anus sur le bout supérieur, puis suturé le bout inférieur, qui fut réduit dans l'abdomen. De plus, hystérectomie abdominale pour se donner du jour.

Dans un second temps opératoire, le bout inférieur fut enlevé par la voie périnéale. Ce temps fut particulièrement difficile, à cause d'une fistule abdominale qui s'était produite, quelques jours après l'opération première. Néanmoins, la malade, opérée depuis vingt-quatre heures, a bien supporté ce traumatisme.

X. Delore.

ACADÉMIE DE MÉDECINE

Séances du mois de janvier. — *Présidence de MM. Guéniot et A. Gautier.*

M. L.-E. Bertrand discute la communication de M. Chantemesse relative à la *dysentérie bacillaire et aux abcès du foie.* Il cite les travaux de Morgenroth et de Birt. Ces travaux font voir, dans les abcès hépatiques, des microbes pyogènes; il n'y a même que du *Staphylococcus aureus* dans les observations de Birt. Ce sont là de nouveaux arguments en faveur de *l'origine et de la nature microbiennes non spécifiques de l'hépatite suppurée.*

Sans ces agents pyogènes, on ne comprendrait pas que des collections purulentes développées dans le foie, sous l'influence de la dysentérie, fussent suivies de formations de pus dans d'autres tissus ou d'autres organes.

L'abcès encéphalique paraît être le plus commun de ces foyers de suppuration à distance.

Une remarque de Kartulis prouve bien, d'ailleurs, que la présence de microbes pyogènes dans le foie suppuré n'est pas due à une infection contingente et secondaire, puisqu'une ponction capillaire, faite dans des foies atteints d'hépatite, mais où le pus n'est pas encore formé, donne quelques gouttes de sang, qui, ensemencé sur agar-agar, fournit du *Staphylocoque.*

Si nombre d'abcès du foie ne contiennent que des microbes pyogènes, il en est qui donnent, à l'analyse, un mélange de ces microbes et de bactéries diverses. Ainsi il y a des cas de Morgenroth où le pus des abcès hépatiques paraît avoir renfermé un bacille dysentérique.

M. Bertrand relate l'observation d'un caporal d'infanterie de marine, qui avait eu la fièvre typhoïde en Tunisie, puis la dysentérie au Tonkin huit ans plus tard, et chez qui le pus d'un abcès hépatique opéré montrait à l'analyse, avec les trois variétés, aureus, albus et citreus, du Staphylocoque pyogène, un bacille *éberthiforme*.

Si la fièvre typhoïde se montre, dans la pathologie des armées en campagne et des villes assiégées, fréquemment associée à la dysentérie, elle est, après la dysentérie, dans les conditions ordinaires de la vie urbaine, la cause la plus commune de l'*abcès hépatique nostras*.

M. Lancereaux revient sur l'*origine du cancer*. Il déclare que certains cancers peuvent guérir à la suite de l'ablation, mais qu'il est difficile de prévoir les non-récidives. Il divise les tumeurs cancéreuses en deux grandes classes suivant leurs origines; les unes *néoplasies épithéliales* ou *cancers*; les autres *néoplasies conjonctives*. Celles-ci appartiennent de préférence au jeune âge, celles-là à l'âge avancé de l'existence. Les premières débutent par un foyer unique, se généralisent par le système lymphatique, et sont d'autant plus redoutables qu'elles ont pour point de départ des éléments situés dans un organe plus riche en vaisseaux. Les secondes se développent sur plusieurs points à la fois, et, lorsqu'elles se généralisent, c'est ordinairement par le système veineux; elles sont d'autant plus graves qu'il leur est difficile de parvenir à l'état adulte.

Les cancers, dont le point de départ constant est un épithélium, se développent à la façon d'une glande. Leur généralisation a lieu par greffe, et non par infection : du foyer initial partent des cellules épithéliales, qui vont s'arrêter dans différentes parties de l'organisme, où elles se multiplient et colonisent.

Ces faits sont en apparence d'accord avec la théorie parasitaire du cancer épithélial; néanmoins, si on considère que ce mal commence par un foyer unique, qu'il évolue du centre à la périphérie, ainsi que la plupart des affections parasitaires, il y a des raisons sérieuses pour admettre qu'un agent animé puisse, en s'infiltrant dans une cellule épithéliale, faire végéter cette cellule, à la façon du spermatozoïde, par rapport à l'ovule ou à l'œuf.

« En tout cas, conclut M. Lancereaux, la clef de la pathologie du cancer est dans la connaissance de l'histologie et du développement; mais il reste à chercher la substance ou l'agent, qui en est le *primum movens*, la cause initiale. »

M. P. Reclus ne croit pas qu'une opération large, précoce, logiquement conduite, puisse toujours guérir le cancer. Ce sont, dit-il, de bonnes et logiques conditions; cependant le cancer est tellement variable en ses manifestations qu'il est fréquent de voir des tumeurs largement opérées récidiver très vite, alors que les cancers de la langue, extirpés par des opérations de faible étendue, ne récidivent point durant des années. Et M. Reclus cite une dizaine d'opérations de cancers de la langue, où l'intervention chirurgicale fut des plus restreintes. Il a eu ainsi des cas de can-

cers de la langue, qui n'ont pas eu de récidive depuis treize, dix-sept et vingt ans.

Lorsqu'un carcinome retarde son allure, ralentit son évolution, s'arrête ou même régresse, on crie presque au sortilège; et c'est ce qui explique comment les inventeurs de sérum se trompent eux-mêmes et trompent le public.

M. Reclus ajoute :

« Nous ne connaissons que peu de choses sur l'évolution du cancer; c'est pourquoi la création d'une ligue contre ce fléau me paraît absolument désirable. »

M. Le Dentu apporte à la discussion le résultat de sa pratique personnelle dans le traitement sanglant du cancer du sein.

Sur 53 malades, dont il a réuni et analysé les observations, 26, soit 49,05 p. 100, ont eu une survie dépassant trois ans et allant, pour certaines, jusqu'à huit, neuf, dix, quatorze et dix-neuf ans; une malade sur 7 ayant vécu dix ans et au delà; lors d'un relevé fait en 1901, M. Le Dentu comptait plus de 1 sur 10 ayant dépassé douze ans.

Aujourd'hui, de ces 53 malades, 8 sont encore vivantes avec des survies allant de six ans à dix-neuf ans.

Ces faits montrent qu'en matière de cancer du sein, sauf pour quelques cas mauvais d'emblée, des chances sérieuses de guérison définitive sont assurées par l'intervention précoce et large. Les chirurgiens ne doivent pas se lasser de le répéter, dans l'espoir que leur voix sera enfin plus généralement et plus favorablement écoutée.

MM. A. Poncet et R. Leriche étudient *la tuberculose inflammatoire et l'arthritisme*. Pour eux, les lésions dites arthritiques ne sont souvent que l'expression de tuberculoses locales atténuées, et, si le mot arthritisme doit être conservé, c'est à la condition qu'on ne lui donne pas d'autre signification que celle de terrain vacciné contre une tuberculose maligne.

L'histoire du rhumatisme tuberculeux est trop récente pour qu'on ait oublié la régularité avec laquelle les rhumatisants subaigus ou chroniques sont des tuberculeux : 50 fois p. 100, disent J. Teissier et G. Roque dans leur dernier article [1].

La tuberculose inflammatoire a le même schéma anatomique que l'arthritisme : Hyperémie primitive, inflammation secondaire, sclérose finale. Tous deux apparaissent avec les mêmes symptômes cliniques, chez des sujets porteurs de tuberculoses frustes, larvées, qui veulent être cherchées, et souvent n'apparaissent manifestement que très tard.

Pour tous, la phtisie viscérale est alors une complication fâcheuse, précipitant le dénouement. Étant donné les lois de coïncidence habituelle, on se demande s'il n'y a pas lieu de renverser complètement la proposition et de voir, dans la tuberculose, non point un épisode clôtural, mais la maladie initiale, d'abord cachée, ne se traduisant à la périphérie que par des lésions spécifiques et banales en apparence. Puis, jetant plus ou moins

1. J. Teissier et G. Roque, *Traité de méd. de Brouardel et Gilbert*, Paris, 1905.

brusquement le masque, pour prendre enfin l'aspect classique, granulique ou caverneux.

La tuberculose ne peut plus tenir aujourd'hui dans l'étroite formule du passé. Anatomiquement, MM. Poncet et Leriche ont montré que le tubercule n'était plus le minimum exigible pour pouvoir en prononcer le nom. Bactériologiquement, Arloing a établi que, par divers artifices de laboratoire, on obtenait des bacilles de virulence de plus en plus faible, et qu'à ces bacilles, de moins en moins actifs, correspondaient des lésions de moins en moins spécifiques, jusqu'à devenir franchement banales.

Quand on transporte ces données sur le terrain clinique, on en trouve journellement l'application intégrale. L'histoire d'un tuberculeux n'est pas réductible à la phtisie pulmonaire qui l'emporte; elle commence souvent, aux débuts mêmes de sa vie, par une scrofule dont il triomphe. Elle se poursuit par une série de manifestations variées, très atypiques, dont on méconnaît la nature et qu'on dit arthritiques; elle s'achève, un jour, par des lésions du sommet. Atténués tout d'abord et peu virulents pendant longtemps, les bacilles prennent tardivement une activité plus grande à l'heure où une déchéance organique quelconque vient donner un terrain favorable à leur pullulation rapide.

Le tubercule est une néoplasie inflammatoire, à double tendance fibreuse et caséeuse. La tendance fibreuse, il ne l'a pas qu'autour de lui. Par les toxines diffuses du microbe causal, il réagit à distance et fait partout de la sclérose, qui prédomine en différents points ou sur certains appareils, variables avec les individus. Tous les anatomistes connaissent cette densification des tissus fibreux chez les tuberculeux. Pourquoi vouloir la méconnaître en clinique? Pourquoi surtout chercher à l'expliquer par l'intervention providentielle d'un agent nouveau, l'arthritisme, que nul ne connaît? N'est-il pas plus simple, plus conforme à la vérité clinique, de rattacher entre elles toutes ces lésions plus ou moins semblables, et d'établir une filiation continue, un même lien causal, toutes choses du reste, que tendent à imposer, de plus en plus, et l'examen des malades et les recherches du laboratoire.

M. Lagrange (*de Bordeaux*), lit un travail intitulé : *Nouveau traitement du glaucome chronique simple. Iridectomie et sclérectomie combinées.*

L'auteur considère que le seul moyen d'être utile aux malades atteints de glaucome chronique simple consiste à créer, chez eux, une cicatrice filtrante, permettant aux liquides intra-oculaires trop abondants de sortir facilement de l'œil et de se répandre sous la conjonctive.

Le procédé qu'il emploie pour obtenir cette cicatrice filtrante consiste essentiellement dans la résection d'un lambeau sclérotical au niveau de l'angle de filtration de l'œil. Les voies de l'excrétion sont ainsi ouvertes d'une façon durable et définitive; et l'œil est désormais à l'abri de l'hypertension. M. Lagrange a déjà fait cette opération sur de nombreux malades et il a pu suivre pendant plusieurs années les résultats favorables de l'intervention.

M. Ch. Monod apporte le résumé des publications faites sur le *sérum anti-tuberculeux de Marmorek* en France et à l'étranger.

Ces travaux, au nombre de 43, se groupent de la façon suivante : 5 publications donnant les résultats de 39 observations, concluant contre la méthode; tandis que 38 publications, s'appuyant sur 590 observations, se prononcent en sa faveur.

Après l'analyse détaillée de ces travaux, M. Ch. Monod formule les conclusions suivantes :

1° L'application du sérum antituberculeux de Marmorek est d'une innocuité absolue. La technique en est simple et facile.

2° L'action du sérum se manifeste sur toutes les formes de la tuberculose : pulmonaire, articulaire, osseuse, ganglionnaire, etc., etc.

3° Cette action, d'après les recherches de Lewin, de Hoffa et Van Huellen, porte, dans la tuberculose pulmonaire, sur tous les symptômes morbides, ainsi que sur la douleur, la suppuration, les lésions anatomo-pathologiques, etc.

4° Enfin, dans un grand nombre de cas, son action a été si complète que certains praticiens n'ont pas hésité à prononcer le mot de *guérison*.

Dans la tuberculose pulmonaire, les auteurs préfèrent dire *amélioration considérable*, sachant qu'il faut attendre bien longtemps pour pouvoir affirmer la guérison définitive.

M. Ch. Monod termine en répétant ce qu'il disait il y a trois ans, à la même tribune, que les résultats obtenus sont encourageants et que l'expérience doit être poursuivie. D'accord avec le professeur Hoffa, il croit « qu'on ne pourra plus désormais refuser au sérum antituberculeux de Marmorek la place qu'il mérite dans la lutte contre la tuberculose ».

M. Péraire.

BIBLIOGRAPHIE

L'HYGIÈNE DES MALADIES DE LA FEMME, par **A. Siredey**. — Paris, Masson et Cie, éd., 1907.

Ce nouveau volume de 346 pages, de la Bibliothèque d'Hygiène thérapeutique, fondée par le professeur Proust, a été conçu dans un but essentiellement pratique. L'auteur, M. Siredey, y donne d'utiles indications pour le diagnostic des maladies des femmes, et une règle de conduite parfaitement logique au point de vue thérapeutique. Dans la première partie de l'ouvrage, il consacre quatre chapitres, l'un à l'hygiène de la première enfance, l'autre à celle de la puberté, le troisième à l'hygiène de la femme mariée, et enfin le dernier à l'hygiène de la ménopause.

Le cinquième chapitre étudie les troubles de la menstruation.

La deuxième partie est consacrée aux dystrophies et déviations utérines; la troisième aux infections génitales; la quatrième aux maladies des annexes; et enfin la dernière, aux tumeurs. Dans ces différents chapitres, où tout est exposé et étudié avec une lumineuse simplicité, l'auteur établit les indications opératoires des affections incurables par les procédés purement médicaux.

Lorsque la médecine a dit son dernier mot, il n'hésite pas à conseiller l'intervention du chirurgien. On voit donc que, non seulement les étudiants consulteront avec fruit cet ouvrage, mais qu'aussi les praticiens y puiseront d'utiles enseignements.

M. PÉRAIRE.

LA CHIRURGIE DES VEINES, par le Dr **Joseph Mariotti**, professeur libre de médecine opératoire, chirurgien en chef et directeur de l'hôpital Ste-Marie de Trévise. — Trévise, Messaggi, éditeur-typographe, 1906.

La chirurgie des vaisseaux est à l'ordre du jour; depuis quelques années, nombre de chirurgiens ont bien mis en lumière cette question, et, pour ne parler que des travaux les plus récents, au Congrès français de Chirurgie qui s'est tenu à Paris l'an dernier, M. Lejars a fait un très remarquable rapport sur les interventions pratiquées sur les gros troncs veineux.

C'est dire que le livre de Joseph Mariotti vient bien à son heure. Cet ouvrage, que nous signalons aujourd'hui, ne peut être écrit utilement que pour un chirurgien familiarisé depuis longtemps, non seulement avec l'étude de l'anatomie et de la physiologie, mais rompu aussi à toutes

les questions de pratique chirurgicale courante, dont la connaissance ne s'acquiert que par un exercice étendu et prolongé. A cet égard, nul n'était mieux préparé que Joseph Mariotti, l'élève du professeur Ceccherelli ; et son œuvre porte partout la marque de l'érudition et de la grande expérience clinique de son auteur.

L'ouvrage, qui comprend 429 pages, est divisé en deux grandes parties.

La première, d'ordre général, renferme les notions préliminaires et l'exposition des généralités anatomiques, physiologiques et pathologiques, communes à toutes les veines du corps. J. Mariotti décrit ensuite la technique des opérations qui se pratiquent sur les veines en général, et les expériences personnelles qui ont contribué à faciliter ces interventions.

La seconde partie, d'ordre spécial, traite des opérations pratiquées sur les veines des différentes parties du corps. Là encore, à côté des descriptions techniques des méthodes employées, se trouvent répétées toutes les notions anatomiques, physiologiques et pathologiques, spéciales à ces différentes veines. Ainsi compris, l'ouvrage gagne en clarté. C'est avec fruit que l'on consultera tout ce qui a rapport à la chirurgie des sinus crâniens, à la chirurgie des veines du cou, du membre supérieur, du thorax, de l'abdomen et en particulier de la veine cave et de la veine porte. Il en est de même des interventions intéressant les veines du membre inférieur, des organes génito-urinaires, et enfin celles du rectum. Il est fâcheux que J. Mariotti n'ait pas émaillé son ouvrage de figures multiples, rendant ses descriptions plus lumineuses et plus intéressantes pour le lecteur, au lieu de les réunir dans 2 tableaux placés l'un à la fin de la première partie et l'autre à la fin de la seconde partie de l'ouvrage.

M. Péraire.

Manuel d'Histologie pathologique, par les Prof. **Cornil** et **Ranvier**, publié avec la collaboration des Drs Brault et Letulle. 3e édition entièrement refondue. *Tome troisième*, avec la collaboration de MM. les Drs Gombault, A. Riche, Nageotte, Durante, F. Bezançon, R. Marie et Th. Legry. (*Cerveau, Centres nerveux inférieurs, Nerfs, Cœur, Artères et Veines, Vaisseaux et Ganglions lymphatiques, Rate, Larynx*). 1 fort vol. grand in-8°, de 1 170 p., avec 388 grav. en noir et en couleurs, Félix Alcan, édit.

Le troisième tome du Manuel d'histologie pathologique, impatiemment attendu, vient de paraître. Le système nerveux occupe la partie de beaucoup la plus importante du volume.

Dans le *Cerveau* (MM. Gombault et Riche), les lésions des méninges, celles de l'encéphale, celles des méningo-encéphalites proprement dites, sont passées en revue d'une façon claire et complète, suivant « la simplicité pratique des éditions anciennes », voulue par M. Gombault, mais avec un luxe de gravures que celles-ci ne possédaient pas. Notons aussi les chapitres un peu succints relatifs aux tumeurs cérébrales, à la topographie de l'écorce, aux fibres d'association et de projection et aux principales localisations corticales qui terminent cette partie.

Ce sont deux véritables traités du plus haut intérêt que les pages consacrées ensuite, avec la compétence que l'on sait, aux centres nerveux inférieurs (Nageotte et Riche), aux nerfs (Durante). De nombreuses figures en rendent la lecture facile et attrayante; il faudrait tout citer : le chapitre des dégénérations fasciculées et systématiques secondaires, des lésions syphilitiques de la moelle et de ses enveloppes, et, pour les nerfs, les pages relatives à la régénération, à l'atrophie rétrograde, aux polynévrites, aux tumeurs primitives. L'atrophie rétrograde, les lésions précoces du bout central après la section, les lésions tardives non limitées au névrome terminal, mais se retrouvant au moins sous forme d'atrophie simple jusque dans les racines et même dans l'axe médullaire, enfin la pathogénie de ces lésions, font l'objet d'une étude des plus intéressantes et des mieux documentées. Viennent ensuite les névromes vrais : neuro-fibromes, neuromyxomes, neuro-sarcomes, étant considérés comme tels au même titre que les névromes myéliniques ou amyéliniques; et ce point de vue original de l'auteur est basé sur l'identité du point de départ, des premières phases de développement, et des complications. Ces tumeurs ont la même valeur embryologique; leurs dissemblances ne portant que sur une certaine période de leur évolution, ce sont des « métaplasies cellulaires ».

Nous n'avons parlé jusqu'ici que du système nerveux; *le système vasculaire*, cœur, artères, veines, est traité par M. R. Marie; *le système lymphatique* et *la rate* par M. F. Bezançon en quelques chapitres que l'autorité de l'auteur nous font paraître trop courts. Enfin *le larynx*, par M. Legry, termine le volume et annonce l'étude du système respiratoire qui sera continuée dans le tome IV.

G. Legros.

Lehrbuch der speziellen Chirurgie; herausgegeben von **Pr. Hochenegg**. Erster Band, 1 Th., mit 256 Abbildungen. — 1906, Urban und Schwartzenberg, Berlin et Vienne.

Ce traité est une édition complètement remaniée du livre d'Albert. De nombreuses et nouvelles figures illustrent l'ouvrage. Ce premier fascicule du tome I comprend :

Les maladies du crâne, par *Schnitzler*.

Les maladies de la face, par *Friedländer*.

Les maladies du nez et de ses annexes, par *Harmer*.

Les maladies de la bouche et des glandes salivaires, par *Friedländer*.

Les maladies du pharynx, par *Harmer*.

Les maladies des mâchoires, par *Gnesda*.

Les maladies des dents, par *Jarisch*.

Les maladies de l'oreille, par *Alexander*.

Les maladies du cou (torticolis, traumatismes, inflammations), par *Lorenz*; les tumeurs, par *Ewald*; le corps thyroïde, par *Payr*.

Les maladies du larynx, de la trachée et de l'œsophage, par *Harmer*.

Ce livre, écrit pour les étudiants et les praticiens, remplit bien son but.

Ch. Dujarier.

NÉCROLOGIE

M. le Prof. BUDIN (de Paris).

La Faculté de Médecine de Paris et le corps des hôpitaux viennent de faire une grande perte en la personne du Dr Budin, professeur de clinique obstétricale, accoucheur des hôpitaux, membre de l'Académie de Médecine.

Ce maître, l'un des plus brillants représentants de l'obstérique française, est mort récemment, emporté en peu de jours par une maladie infectieuse, au cours d'un voyage à Marseille, ayant pour but une conférence sur la puériculture. Il est donc mort en combattant sur son propre champ de bataille. Il avait soixante et un ans.

Interne des hôpitaux en 1871, professeur agrégé d'accouchements en 1880, il était entré à l'Académie de Médecine dès 1889. En 1898, il était nommé à la Faculté en remplacement de Tarnier.

On lui doit un très grand nombre de travaux de sa spécialité ; mais il se consacra surtout avec beaucoup d'énergie à son enseignement et aux œuvres de protection de la première enfance, qu'il patronnait de toutes ses forces, auxquelles il consacra la plus grande partie de son temps en ces dernières années.

M. le Prof. Joseph WEINLECHNER (de Vienne).

M. le Dr Joseph Weinlechner (de Vienne) est mort récemment.

Il était né à Althenis, en Autriche, en 1829, et avait étudié la médecine à l'Université de Vienne. En 1854, il avait été reçu docteur et était devenu assistant de chirurgie à la clinique de Schuh ; il avait été nommé privat-docent la même année.

En 1868, il entra à l'hôpital Rudolph, et plus tard il passa à l'hôpital général de Vienne.

C'est en 1871 qu'il fut nommé professeur extraordinaire de chirurgie ; puis il devint professeur ordinaire. Il s'était retiré de l'enseignement en 1900.

C'était un excellent chirurgien et un homme d'un grand jugement. On lui doit des mémoires sur les *corps étrangers de l'urèthre et de la vessie* (1878) ; *le rétrécissement de l'œsophage* (1882) ; un travail sur le *traitement chirurgical des maladies de la peau*, paru dans les *Maladies des enfants* de Gerhardt, encyclopédie bien connue (1882) ; des notes sur les *tumeurs de la paroi thoracique* (1882) ; *les fractures sous-cutanées du crâne* (1885), etc.

C'était un ami du congrès et des sociétés savantes de langue allemande.

M. B.

Le propriétaire-gérant : Félix Alcan.

Coulommiers. — Imp. Paul BRODARD.

DE LA CALCIFICATION PLÈURALE

PAR MM.

Th. TUFFIER,
Professeur agrégé à la Faculté de médecine de Paris.
Chirurgien de l'hôpital Beaujon.

JARDRY et GY,
Internes des hôpitaux de Paris.

Nous avons eu l'occasion d'observer récemment chez un individu, présentant un empyème chronique, une pétrification complète de la séreuse pleurale. Cette évolution ultime des suppurations chroniques a été déjà signalée par plusieurs auteurs; et nous avons pensé, d'après les cas antérieurs et le nôtre, pouvoir en donner une description d'ensemble.

Louis paraît être avec Rayer[1] l'un des premiers auteurs qui aient signalé l'existence des concrétions calcaires dans la plèvre; Andral[2] et Lobstein[3], étudiant surtout le mécanisme présidant à la constitution de la calcification, considéraient ces formations pathologiques comme une véritable « ossification morbide ». Dans la seconde moitié du XIXe siècle, Cruveilhier[4] rejeta cette théorie et montra les profondes différences existant entre l'os et les « plaques ossiformes ». Cette idée fut dès lors admise, ainsi que le montre Talamon[5] dans un mémoire très documenté. « Il s'agit d'une infiltration des tissus par des granulations plus ou moins abondantes, formées de phosphate tribasique de chaux et de carbonate de chaux. »

ANATOMIE PATHOLOGIQUE

I. Macroscopiquement, la calcification pleurale se présente sous des aspects divers.

1. Rayer, *Arch. génér. de Méd.*, I, 1823. Rapport sur l'ossification morbide, considérée comme une terminaison des phlegmasies.
2. Andral, *Précis d'Anat. Path.*, I, 1829.
3. Lobstein, *Anat. Path.*, 1829.
4. Cruveilhier, *Traité d'Anat. Path.*, t. III, p. 841, 1856.
5. Talamon, De la calcification, *Revue de Méd.*, 1877.

Tantôt les fausses membranes, « devenues très résistantes, fibroïdes ou même cartilagineuses », peuvent revêtir toute la plèvre, en formant une sorte de sac ou de cavité alors incluse dans la séreuse : c'est le kyste pseudo-pleural, bien décrit par Oulmont (Fernet et d'Heilly [1]).

Tantôt, d'autres auteurs (Poulalion)[2] décrivent un véritable « capuchon fibreux ». Cette coque est alors constituée ainsi : « elle présente la forme et l'étendue de la face externe du poumon, sur laquelle elle était appliquée. Sa face externe ou pariétale présente une série de gouttières et de saillies parallèles, obliques dans le sens des côtes et des espaces intercostaux. En effet, les côtes ont laissé des dépressions correspondantes séparées par d'épais tractus fibreux détachés des espaces intercostaux. A la face interne ou viscérale, nous voyons une énorme stalactite calcaire, suivant l'épaisseur d'une bande fibreuse qui s'insinuait dans la scissure interlobaire, sans cependant y adhérer. Cette coque est entièrement fibreuse dans son tiers supérieur; au contraire, elle est résistante, dure, calcaire, dans les deux tiers inférieurs.

« En pratiquant une coupe verticale sur la portion calcifiée, on voit qu'elle contient dans toute son épaisseur une cavité délimitée par deux parois : externe et interne, toutes deux calcaires et réunies sur leurs bords par des tractus fibreux. Ces parois présentent par leur face externe un aspect lisse, poli; sur leur face interne il existe des rugosités et des aspérités très résistantes; ces parois ne sont pas uniformes dans leur continuité; elles sont constituées par des parties les unes fibreuses, très denses, les autres calcaires, très dures; d'autres hyalines et transparentes à la coupe, d'autres extrêmement dures au contraire et se brisant comme de la porcelaine.

« Dans cette cavité intra-lamellaire se trouvent des détritus très variés, sous forme de magma épais; il y a des parties qui ressemblent à de la matière caséeuse; d'autres sont grenues, sablonneuses. Il y a des fragments calcaires de toutes dimensions et de toutes formes. Dans la portion déclive se trouve une masse rougeâtre, hématique. Enfin, on voit des petites masses de matière gélatiniforme, s'écrasant facilement sous le doigt. »

1. Fernet et d'Heilly, *Dict. Jaccoud*. Art. Pleurésies chroniques.
2. Poulalion, *Soc. Anat.*, juillet 1890. Pleurésie fibro-calcifiante; 3 observations de pétrification de la plèvre.

L'existence de cette cavité a été indiquée par plusieurs autres observateurs; Cornil et Ranvier[1] décrivent aussi une sorte de cuirasse pleurale, de coque fibro-cartilagineuse, fibro-calcaire, limitant une cavité intra-lamellaire. Sénas[2], de même, signale ces cas sous le nom de pleurésie scléro-calcaire.

Dans d'autres circonstances, la calcification ne s'est pas étendue à toute la plèvre et ne s'est pas faite en nappe (Brin[3]), mais s'est au contraire localisée à certains points de la séreuse sous forme de plaques saillantes, le plus souvent multiples (8 à 10 dans un cas de Pilliet[4]), ayant un relief d'un centimètre, de dimensions fort variables, quelquefois quadrilatères (Cruveilhier[5], Gilbert[6]), avec un bord irrégulier et dentelé. D'autres rappellent des coulées inégales de cire (Pilliet).

Leur *consistance* est remarquable, comparable à celle de l'os; sous le frottement ces concrétions donnent lieu à une véritable crépitation (Rudaux[7]). Frappées par un stylet, elles sonnent à la façon d'un os dénudé ou d'un séquestre (Cormak[8]).

Dans d'autres cas encore, au lieu de plaques, la pétrification se présente sous l'apparence d'une pointe, d'une *aiguille*, d'une *stalactite* calcaire (Pozzi et Hudelo[9]), appendue à la plèvre épaisse et fibreuse. Il peut même se faire que la néoformation calcaire se rencontre en pleine cavité pleurale, sous la forme d'un *pseudo-séquestre*. Si on coupe un de ceux-ci, on voit qu'il est constitué par une coque fibreuse entourant un noyau crétifié. Cette conformation se retrouve dans les plaques et nous explique la différence de résistance qu'on rencontre chez elles, suivant qu'on en considère les bords uniquement fibreux ou le centre fibro-calcaire. Parfois même, l'incrustation pleurale est beaucoup moins apparente et se

1. Cornil et Ranvier, *Histologie pathologique* (Paris, F. Alcan).
2. Sénas, *Dict. Dechambre*. Art. PLEURÉSIES.
3. Brin, *Soc. Anat.*, 29 oct. 1897. Pleurésie purulente enkystée avec large calcification de la plèvre. Latence absolue.
4. Pilliet, *Soc. Anat.*, 1889. Fibromes calcifiés de la plèvre.
5. Cruveilhier, *Loc. cit.*
6. Gilbert, *Soc. Anat.*, 16 mars 1883. Calcification de la plèvre.
7. Rudaux, *Soc. Anat.*, 1897. Incrustations pleurales. Asystolie pulmonaire et cardiaque.
8. Cormak, *France Méd.*, 13 déc. 1879. Pleuro-pneumonie consécutive à un choc sur la paroi pectorale au siège même d'une formation pseudo-osseuse dans la plèvre; thrombose; mort subite.
9. Pozzi et Hudelo, *Gaz. méd. de Paris*, 17 nov. 1888. Des concrétions calcaires de la plèvre et du poumon.

présente seulement sous forme de particules crayeuses, de débris calcaires. Le cas de Paton[1] en est un exemple.

La *coloration* des plaques est variable. Superficiellement, elles sont opalines, plus ou moins opaques en raison de leur épaisseur. Lisses et brillantes sur leur face extérieure, elles sont au contraire irrégulières et plus mates du côté de la cavité séreuse. Si on les coupe, les plans profonds de ces plaques paraissent jaunâtres et lamelleux (Pilliet).

Le siège de prédilection des formations ostéoïdes parait être le diaphragme et le centre phrénique. Dans un cas de Cruveilhier, « la plaque ossiforme occupait à la fois le centre aponévrotique et la partie voisine des fibres charnues; l'adhérence était intime, entre l'aponévrose et la plaque dont elle était cependant parfaitement distincte. La surface adhérente présentait beaucoup de rugosités ou tubercules, disposés linéairement suivant la direction des fibres aponévrotiques et charnues. »

La plèvre costale, au voisinage du rachis, et surtout le sinus costo-diaphragmatique, sont souvent aussi le siège de formations calcaires (Poulalion, Pilliet, Cruveilhier, Gilbert).

Dans des cas plus marqués toute la séreuse peut se présenter sous la forme d'une sorte de blindage (Brin).

Enfin, exceptionnellement, *tout le poumon est englobé* et renfermé dans une masse calcaire (cas personnel).

L'épaisseur est essentiellement variable, non seulement quand on compare une formation ossiforme à une autre, mais encore suivant les points considérés sur une même plaque : mince sur les bords, elle peut avoir jusqu'à 3 cm. 5 d'épaisseur au centre (Pozzi[2]).

Il nous reste à étudier les *lésions pleurales* et l'état des parties environnantes, parenchyme pulmonaire et paroi thoracique. Quand la calcification est limitée à des plaques disséminées sur toute l'étendue de la séreuse, celle-ci présente dans les points intermédiaires des lésions banales de sclérose, comme il est de règle de les trouver dans les cas d'empyème chronique. Mais, sur cette plèvre devenue fibreuse, la crétification ne s'établit pas d'emblée; ainsi que nous le verrons plus loin, elle passe par deux phases intermédiaires :

1. James Paton, *Glascow Med. Journal*, mai 1885. Masses calcaires trouvées dans la plèvre.
2. Pozzi, *Soc. Anat.*, 1873.

un premier stade, simple épaississement local de la plèvre; un deuxième stade, hyalin. On comprend dès lors qu'une plaque, calcifiée dans sa partie centrale, puisse être constituée sur ses bords de tissu uniquement fibreux, se continuant directement avec la séreuse sclérosée; et l'on s'explique comment on peut, chez un même sujet, trouver des plaques à différentes époques de leur évolution : les unes calcaires, telles qu'on les a décrites (stade définitif); d'autres hyalines, transparentes, cartilagineuses (stade intermédiaire); d'autres enfin simplement fibreuses, épaississement de la membrane sous endothéliale de la plèvre (stade primitif) (Poulalion). C'est en effet dans le tissu sous-séreux que les sels calcaires se déposent suivant les recherches contemporaines, contrairement à l'ancienne opinion de Cruveilhier, pour lequel la crétification débuterait dans les fausses membranes et non dans l'épaisseur de la plèvre elle-même.

Il semble que le poumon sous-jacent doive être toujours lésé par contiguité; en réalité, le fait est loin d'être constant. Si on lit les observations, on voit que, tantôt, il n'existe aucune altération à la surface du parenchyme (Pilliet); tantôt, au contraire, le viscère est recouvert de fausses membranes, constituant une sorte de symphyse pleuro-pulmonaire. Parfois des adhérences existent, mais lâches, formées de tissu lamineux, facile à dissocier, friable (Poix [1]).

La même variabilité dans les altérations de voisinage se rencontre quand on examine le *plastron thoracique*. Poulalion signale des adhérences lâches et quelquefois l'existence d'un véritable moulage du gril costal sur la séreuse épaissie. Dans d'autres cas, au contraire, les adhérences sont des plus fortes; les muscles intercostaux ont subi une atrophie assez marquée. Tous les plans de la paroi sont fusionnés et perdus dans un tissu scléreux; parfois même le *périoste costal* peut lui-même réagir sous forme d'un *ostéophyte costal pleurétique* (Parise [2]). Ajoutons cependant que ce fait paraît rare. D'après la lecture des observations que donne cet auteur, il semble qu'il ait confondu des cas de crétification lors de pleurésie chronique avec des exostoses costales qui se seraient produites dans le même cas. Quand on parcourt au contraire les faits contemporains, on est frappé de la *fréquence des plaques calcaires* et

1. Poix, *Soc. Anat.*, 1896. Dégénérescence calcaire de la plèvre.
2. Parise, *Arch. génér. de Méd.*, t. XXI, p. 320, 1849. Sur l'ostéophyte costal pleurétique.

de la *rareté des néoformations osseuses* proprement dites, d'origine costale, dont aucun auteur ne parle, sauf Cruveilhier dans un travail déjà ancien. Bien plus, Pilliet signale que la côte est atrophiée, friable, que sa cavité médullaire est élargie et remplie de moelle graisseuse.

II. L'examen *microscopique* d'une plaque peut être fait en coupant le tissu à l'état frais ou après décalcification préalable.

Nous n'avons pu trouver que l'observation de Pilliet, dans laquelle la première méthode ait été employée. On constate ainsi la présence de faisceaux de fibres englobées dans une substance calcaire; « l'ensemble, dit l'auteur, rappelle l'aspect d'une tresse de paille, trempée dans l'eau et gelée ensuite. La substance déposée est formée de très fins globules tassés par places; sur d'autres points, elle apparait amorphe. »

Les plaques que nous avions ont été décalcifiées par un mélange d'acide picrique et d'acide nitrique et incluses dans la celloïdine. Nous avons ainsi constaté l'existence d'un tissu complètement avasculaire, stratifié, dans lequel, malgré une coloration nucléaire énergique (hématoxyline ferrique de Heidenhain), il nous a été impossible de déceler des noyaux. Par places, ce tissu présente une sorte de piqueté plus ou moins dense suivant les points, piqueté répondant aux dépôts calcaires, qui ont été dissous par le mélange décalcifiant. En aucune zone, nous n'avons pu constater la présence d'ostéoblastes ni de fibres de Sharpey, en un mot d'aucun des éléments caractéristiques du tissu osseux.

L'ensemble de ce tissu fibro-calcaire se colore d'une façon élective par le mélange de Van Gieson et le picro-carmin : ce qui indique bien sa nature conjonctive. Pilliet compare très heureusement ce stroma-fibreux au tissu cornéen.

Cette description répond exactement à celle donnée antérieurement par tous les auteurs qui se sont occupés de la question. Déjà Cruveilhier notait expressément que ces productions ossiformes n'étaient pas de nature à proprement parler osseuse, car on n'y relevait, disait-il, « ni canalicules, ni les points noirs, en forme de mouches, caractéristiques ».

De même que l'examen histologique, l'analyse chimique démontre qu'il existe des variations notables dans la proportion des éléments entrant dans la constitution d'une plaque; alors que ces mêmes élé-

ments, considérés dans la composition d'un os, ont toujours entre eux des rapports identiques.

Si nous consultons les chiffres donnés par Hugounencq[1], nous avons les résultats suivants :

Matières minérales	70 p. 100
Matières organiques	30 —

Les premières se décomposent en :

Phosphate de chaux	83 à 85 p. 100
Phosphate de magnésie	1 à 2 —
Carbonate de chaux	9 à 11 —
Fluorure de calcium	1 à 3 —

En regard de ces chiffres, Gilbert, analysant une plaque calcaire, a obtenu les données suivantes :

Poids total du tissu analysé	8 gr. 23
Substances minérales	5 gr. 65
Substances organiques	2 gr. 58

La proportion centésimale serait donc :

Matières minérales	68,65 p. 100
Matières organiques	31,35 —

L'analyse de concrétions calcaires trouvées par Pozzi et Hudelo, faite par Wurtz, a donné des résultats différents. Ces auteurs signalent la présence en quantité notable de phosphates de soude et de potasse. Ce fait, paradoxal au premier abord, s'explique par la présence normale de soude et de potasse dans le tissu cartilagineux hyalin; et nous avons vu que la calcification passait par un stade intermédiaire, répondant précisément au cartilage hyalin.

PATHOGÉNIE

L'étude de la formation des plaques calcaires a donné lieu à deux grandes théories.

L'une d'elles reconnaît dans la calcification une *ossification véritable*; c'est l'idée qui vint d'abord à l'esprit des observateurs; aussi fut-elle adoptée par eux. C'est ainsi que Rayer parla de l'« ossification morbide », sans entrer dans les détails de la nature de cette ossification. Andral et Löbstein se rangèrent au même avis dans leurs traités d'anatomie pathologique. Cependant Andral remarqua que ce tissu osseux « accidentel » offrait de grandes variations, tant dans sa structure que dans sa composition chimique, et qu'il différait

1. Hugounencq, *Précis de chimie physiologique et pathologique*, Collect. Testut.

ainsi de la substance osseuse proprement dite, toujours identique à elle-même.

Ultérieurement, Cruveilhier rejeta la théorie jusqu'alors admise et affirma expressément que, suivant son opinion, ces productions étaient *ossiformes, et non osseuses*, qu'il s'agissait non pas d'ossification, mais de fausses membranes organisées.

Les recherches qui suivirent ne purent que confirmer cette opinion (Talamon, Pilliet, Poulalion, Pozzì et Hudelo, etc.); et il fut établi que la calcification était bien un phénomène indépendant de toute ossification.

Toute pleurésie chronique, qui évolue vers la guérison, laisse après elle des traces plus ou moins grandes de sclérose. Ce tissu fibreux est un tissu de faible vitalité, comme le prouve sa faible vascularisation. Il peut demeurer à ce stade; mais, dans d'autres cas, sous l'influence de causes que nous essaierons d'élucider, sa vitalité déjà compromise peut s'amoindrir encore; ses vaisseaux disparaissent complètement. La néoformation pathologique se présente alors sous la forme d'un tissu rappelant en tous points le cartilage hyalin, dont la nutrition se fait seulement par inhibition : c'est le deuxième stade de la lésion : cartilaginiforme ou intermédiaire. Enfin des dépôts de sels calcaires peuvent se faire dans ce tissu sans qu'aucune règle préside à cette crétification : c'est le troisième stade : calcaire ou définitif. — La plaque est dès lors constituée.

Telles sont les différentes phases par lesquelles passe le tissu fibreux. Il est facile de les retrouver en faisant une coupe d'une plaque ostéoïde. On y trouve au centre une concrétion calcaire, entourée d'une gangue fibreuse.

Le *dépôt des sels calcaires* lui-même a donné lieu à des controverses. Les uns admettent une certaine participation du milieu dans lequel la précipitation des sels se fait. D'autres, pour expliquer celle-ci, invoquent une théorie purement chimique.

Déjà Dumas[1] en 1805 avait dit : « Les transformations d'organes occasionnées par la prédominance de la terre calcaire peuvent être singulièrement aidées par la destruction de la gélatine, de l'albumine, et de tous les principes avec lesquels les sels de chaux se trouvent combinés dans chaque tissu. » Il semble donc que le

1. *Jnal génér. de Méd.*, t. XXIII. Aperçus physiologiques sur la transformation des organes.

ralentissement de la nutrition, en faisant régresser les tissus à un état voisin de la nécrobiose, favorise le dépôt des matières calcaires. Gubler, Cornil et Ranvier, Ziégler[1], admettent cette théorie. « La calcification est un dépôt formé par les liquides séreux traversant des tissus nécrobiosés » (Gubler).

A cette théorie, physiologique autant que chimique, d'autres auteurs ont opposé une explication uniquement d'ordre chimique. D'après Rindfleisch[2], les sels de chaux se déposent, « soit lorsqu'ils trouvent dans le protoplasma des cellules des substances qui s'unissent à eux, soit lorsque les tissus que traverse le sang, étant appauvris en lymphatiques, ne sont plus le théâtre d'une circulation normale des liquides nutritifs ».

M. Gautier[3] a serré le problème de plus près, en étudiant la calcification dans le tissu osseux normal. « Comment le phosphate tribasique de chaux de nos aliments vient-il se déposer sous forme de sel insoluble dans le tissu osseux? Ce sel se dissout-il dans les liquides chargés d'acide carbonique, acide qui transforme partiellement en présence de l'eau le phosphate tribasique en phosphate acide et en bicarbonate de chaux? Et le bicarbonate de chaux mélangé au phosphate acide se précipiterait-il en présence des alcalis du sang en donnant de nouveau du phosphate tribasique de chaux et du carbonate alcalin comme cela a lieu artificiellement? Ou bien le phosphate tribasique de chaux est-il dissous à la faveur de la matière organique et le mélange intime d'osséine et de phosphate se précipiterait-il dans l'os par une cause qui nous échappe? On ne saurait aujourd'hui donner à cet égard une réponse satisfaisante. »

Dans ces derniers temps, les travaux de Mörner, Bödeker, Schmiedeberg et Chabrié ont montré que la substance fondamentale de l'os et du cartilage hyalin avait même composition, sauf la présence dans ce dernier d'un acide dont on a isolé les sels, l'acide chondroïtine-sulfurique. La disparition de cet acide, lors de la calcification d'un cartilage hyalin, donnerait peut-être la clef des réactions chimiques favorisant le dépôt des sels calcaires.

En résumé, certaines modifications (de quelque nature qu'elles soient) apportées à la vitalité des tissus paraissent être une cause locale de la précipitation des sels de chaux.

1. Ziegler, *Traité d'Anat. path.*, t. I.
2. Rindfleisch, *Hist. path.*
3. Gautier, *Chimie physiologique*, 1874.

Si ces conditions ne se trouvent pas réalisées seulement au niveau de la plèvre, mais encore se rencontrent en des points multiples de l'économie, des dépôts variés de calcaire se feront : dans le péritoine splénique ou hépatique, dans le péricarde, la dure-mère, la vaginale, etc. Un bel exemple nous en est donné par le cas de Pierre[1].

Chez une femme morte de carcinome utérin, l'autopsie révéla, outre les lésions causes de la mort, « un foie recouvert dans toute son étendue de larges plaques de périhépatite d'aspect cartilagineux. La vésicule biliaire était épaissie; la rate recouverte dans toute l'étendue de sa face externe par une large plaque de périsplénite d'aspect également cartilagineux. Enfin il y avait une symphyse péricardique totale. Le poumon droit, atélectasié par compression, présentait une plèvre énormément épaissie et tellement adhérente aux côtes que la dissection était devenue impossible. L'utérus présentait à sa face postérieure quelques plaques blanchâtres de périmétrite chronique. »

Ce sont des cas analogues qui ont fait parler d'une véritable « diathèse calcaire », d'une anomalie de l'acte nutritif dévié (Löbstein). M. Talamon accorde dans la production de dépôts de sels de chaux une importance égale aux causes locales et générales : « affaiblissement ou disparition de la vitalité des tissus, excès de sels de chaux dans les liquides, telles paraissent être les deux conditions intimes les plus importantes de la calcification pathologique de l'économie. »

D'où provient ce pouvoir calcificateur que possèdent certains organismes? Existe-t-il réellement une diathèse calcaire? Faut-il au contraire en rejeter l'existence toute problématique et faire jouer un rôle encore inconnu à des toxines microbiennes, agissant *in situ*, et déterminant des modifications cellulaires dont le mécanisme intime nous échapperait? En faveur de cette hypothèse, nous rappellerons les expériences de Petrone qui a pu troubler l'ossification en injectant dans les veines du chien le microbe nitrificateur de Winogradsky.

Symptômes et Diagnostic.

Les plaques calcaires ont toute leur histoire clinique confondue avec celle des pleurésies chroniques. Souvent le diagnostic exact de

1. Pierre, *Soc. belge d'Anat. path.*, 18 mars 1898.

la nature de la lésion n'a pu être fait qu'à la faveur d'une intervention chirurgicale ou d'une exploration avec un stylet introduit dans une fistule et butant contre une concrétion.

Quand on lit les observations, on est frappé de voir combien fréquemment la calcification existait à l'état latent. L'un des cas les plus intéressants de Poulalion[1] est celui d'un vieillard mort d'un épithélioma du rein droit. « Rien dans son passé pathologique ni dans ses manifestations cliniques ne pouvait attirer l'attention du côté de ses organes respiratoires. » — De même, l'observation de Pilliet concerne un vieillard succombant à une néphrite interstitielle; celle de Gilbert a rapport à un sujet porteur d'un cancer gastrique; Brin, citant un cas de calcification chez une femme ayant une oblitération du cholédoque, insiste sur la latence des lésions pleurales. Le malade de Poix était un vieil hémiplégique; celle de Mlle Pelletier[2] était une aortique.

Tous ces faits démontrent l'existence possible d'altérations très marquées de la plèvre, sans qu'*aucun signe morbide* attire l'attention du clinicien; et la plupart des cas cités dans la littérature médicale entrent dans le cadre des trouvailles d'autopsie.

Parfois les lésions de la séreuse demeurent latentes jusqu'au jour où une affection intercurrente vient les révéler à l'observateur, en provoquant une insuffisance respiratoire. MM. Faisans et Audistère[3] en rapportent un exemple bien net. Un homme a souffert d'une pleurésie qui a laissé par la suite une rétraction notable de la paroi. Sa santé se maintient excellente pendant quarante ans; une cirrhose se déclare; l'apparition d'une ascite révèle par la gêne qu'elle apporte à la respiration l'existence de lésions jusque-là inconnues du malade.

Le cas de Rudaux appartient au même ordre de faits. Un malade de quarante-trois ans, sans antécédents pathologiques notables, a eu une pleurésie qui a passé inaperçue; à la suite d'un coup de froid probable, il présente tout le tableau de l'asystolie d'origine pulmonaire.

Vergely[4] signale l'histoire d'un homme qui meurt de broncho-

1. Poulalion, thèse Paris, 1891.
2. Pelletier (Mlle), *Soc. anat.*, avril 1904. Pleurésie chronique avec large plaque ostéoïde.
3. Faisans et Audistère, *Soc. méd. des Hôp.*, 1901. Pleurésie purulente datant de 40 ans.
4. Vergely, *Bordeaux méd.*, n° 22, 23, 24, 1873.

pneumonie et de thrombose cardiaque; et ce n'est qu'à l'autopsie qu'on trouve une calcification complète de la plèvre.

De ce qui précède, nous pouvons conclure que le plus souvent la transformation calcaire est latente ou presque telle.

Les signes fonctionnels et physiques qu'on peut constater sont ceux d'une pleurésie chronique banale et rien de plus. Le malade éprouve une gêne dans le côté primitivement lésé; la dyspnée est variable, souvent nulle au repos; elle ne se montre que dans les efforts violents.

Si on procède à l'examen du thorax, on constate une rétraction et une immobilisation plus ou moins considérables de la paroi.

Les vibrations à ce niveau sont abolies ou fort amoindries et le murmure vésiculaire très diminué, sinon même complètement supprimé.

Vienne une grippe, une bronchite, une pneumonie et le malade meurt à la suite d'accidents cardio-pulmonaires (cas de Rudaux, Vergely et Pozzi).

L'observation de Sainsbury[1] entre dans ce cadre et est d'autant plus intéressante que des symptômes de compression se montrèrent, alors que la séreuse ne renfermait que de petites quantités de liquide : symptômes dus à une médiastinite scléreuse associée à une calcification pleurale complète.

Cependant, dans quelques circonstances, rares il est vrai, le diagnostic fut posé pendant la vie, grâce à une intervention chirurgicale pour une pleurésie purulente ou à une exploration au stylet d'une fistule résultant d'un vieil empyème. Ajoutons que, dans ce dernier cas, on crut le plus souvent, d'après la sensation perçue, à l'existence d'un séquestre costal et non à une calcification pleurale.

Le cas de Routier[2] en est un exemple. « Un stylet introduit dans la fistule arrivait contre une des plaques, qui, à ce niveau, se terminait par un bord irrégulier et s'imbriquait pour ainsi dire sur ses voisines; de sorte que le pus venait non pas d'une carie costale, mais de ce foyer. »

1. Sainsbury, *The Lancet*, 30 nov. 1895 (Résumé in *Rev. de Méd.*, t. II, p. 144, 1896). Pleurésie chronique droite avec constriction de la veine cave supérieure simulant une tumeur intra-thoracique.

2. Routier, *Soc. anat.*, 1873, p. 73. Pleurésie chronique purulente, calcification des parois du foyer.

Les deux observations de Paton[1] et de Poulalion[2] sont également des plus probantes. Le malade dont Platon rapporte l'histoire clinique est un homme de soixante-dix ans, sans antécédents pathologiques, qui subit sans succès une ponction, puis une résection costale, pour une pleurésie purulente. « Pendant l'opération de l'empyème, on put noter l'épaississement considérable de la plèvre et la présence de particules crayeuses dont on retira les débris. »

Le malade de Poulalion avait été atteint cinq ans avant d'une pleurésie purulente pour laquelle il avait subi une thoracotomie. Par la suite une fistule persista, laissant s'écouler d'une façon intermittente une quantité variable de pus. Quand l'auteur l'examina, il constata que la plèvre était notablement épaissie. « L'exploration au stylet, dit-il, permit de sentir une surface dure, résistante, anfractueuse, au point qu'on crût avoir affaire à une carie costale, consécutive à une pleurésie purulente, un ostéophyte pleural; et on songea à l'existence de plusieurs séquestres, car avec le stylet, il semblait bien qu'on pouvait mobiliser plusieurs petits fragments osseux. Pour mieux se rendre compte de la lésion, on dilata le trajet avec une laminaire et on fit sortir un fragment allongé, esquilleux, ressemblant complètement à un séquestre; l'apparence fut si réelle qu'on ne chercha pas à vérifier le diagnostic par l'examen histologique. » Une seconde exploration fut aussi concluante; et on décida une intervention chirurgicale. L'intégrité absolue de la côte suspectée fut constatée; mais, par contre, « la plèvre était considérablement épaissie, dure, ossifiée en apparence ». On put extraire un large fragment, irrégulier, dont l'examen montra la nature exacte et on découvrit l'existence d'une « espèce de cavité étroite, mais remontant très haut jusque sous la clavicule et en arrière vers la gouttière costo-vertébrale, cavité limitée par deux sortes de plastrons calcifiés et renfermant une matière caséeuse, sablonneuse, grenue, avec des particules plus dures les unes que les autres ».

Tout récemment, Gabszewicz[3] décrit un cas analogue. Le malade se présente à l'hôpital avec un abcès gros comme un œuf de poule, siégeant au niveau de la 9e côte gauche. Le malade étant endormi, l'abcès fut incisé, la côté réséquée, et l'opérateur arriva dans la

1. Paton, *Loc. cit.*
2. Poulalion, *Loc. cit.*
3. Gabszewicz, *Gaz. lekarska*, 17 fév. 1906. Un cas de calcification de la plèvre. — L'auteur cite un cas de Wetzel, que nous n'avons pu retrouver.

cavité pleurale. « En introduisant le doigt dans le trajet, l'auteur se heurta aussitôt à des saillies dures et aiguës rappelant des esquilles osseuses. »

Voici l'histoire clinique de notre malade, qui se rapproche beaucoup des 3 précédentes.

I... Jean, camionneur, âgé de quarante ans, entre salle A.-Paré le 19 septembre 1905. Il ne présente comme antécédents qu'une fièvre typhoïde à l'âge de vingt-cinq ans.

En septembre 1902, il y a donc trois ans, le malade portant un sac de charbon sur son épaule fait un faux pas et tombe. Son bras gauche, élevé pour maintenir le sac, laissait à découvert le thorax, et c'est cette région qui vient heurter le sol représenté par une planche. Il entre à l'hôpital Beaujon, où M. Tuffier lui fait une incision au niveau du 5e espace intercostal gauche. Il sort du sang et un peu de pus; au bout de 10 jours, tout semblait terminé : la plaie était presque entièrement cicatrisée. Le malade sort et après quelques pansements se trouve guéri. Cependant l'état général était resté médiocre; les forces diminuaient, l'appétit devenait capricieux, irrégulier; quelques douleurs persistaient au voisinage de la cicatrice; de temps à autre le malade se voyait forcé d'interrompre son travail. Le 14 septembre 1905, il déchargeait un tonneau; celui-ci, glissant trop vite, il fait un effort extrêmement violent du bras gauche pour l'arrêter. Le soir même, de violentes douleurs se firent sentir dans la région malade et il dut s'aliter. Cinq jours se passèrent sans apporter d'amélioration; il se décide, sur les instances du médecin qui le soignait, à entrer à l'hôpital et, le 19 septembre, il revenait salle A.-Paré.

On constate alors la présence d'une fistule au niveau de la cicatrice opératoire précédente, fistule donnant issue à une très notable quantité de pus. Après quelques jours de repos et de pansements, l'état demeurant stationnaire, une intervention est décidée, et exécutée le 5 octobre. Incision courbe d'environ 15 centimètres au niveau de la 5e côte gauche partant sous le mamelon et se dirigeant vers l'aisselle On tombe sur un abcès froid et sur une côte dénudée. Au-dessous de cette côte se trouve une cavité d'où sort du pus. Pour faire du jour on résèque 5 à 6 centimètres de cette côte et l'on constate alors que l'abcès se prolonge au-dessous d'elle et une nouvelle résection permet de trouver un orifice communiquant avec la plèvre. La sonde cannelée introduite dans le trajet bute sur une masse dure, granuleuse, ostéoïde, dont on retire un fragment assez volumineux. Cette masse se continue avec la plèvre.

Après plus de quatre mois de traitement, le malade sort de l'hôpital avec une petite fistule. Mais il a engraissé un peu; les forces, l'appétit ont augmenté; il n'y plus de douleurs locales

Un mois à peine après il revient et se trouve de nouveau admis le 21 mars. Son état est redevenu le même qu'avant la précédente intervention. La fistule laisse écouler une grande quantité de pus. M. Tuffier

l'opère le 27 mars. De nouvelles résections costales permettent un accès facile de la cavité pleurale; et l'on extrait encore de nombreux fragments ostéoïdes. La plaie est en partie réunie; mais de gros drains sont laissés.

Pendant trois mois, le malade est pansé avec un grand soin et l'abondante suppuration du début est partiellement tarie. Cependant, le 15 juin, on opère de nouveau pour retirer ce qui reste de la carapace calcaire. Malgré l'agrandissement du champ opératoire, cette intervention n'est pas encore radicale.

Actuellement, le malade est en bon état. Il a beaucoup engraissé, mange de fort bon appétit; la suppuration est peu abondante, inodore; la plaie bien bourgeonnante. Cependant il faut s'attendre à intervenir encore, car la guérison ne semble pas possible, tant qu'il restera le moindre fragment.

Pronostic.

De toute l'étude qui précède, des observations que nous avons pu recueillir, il résulte que la calcification, lésion définitive vers laquelle tend la sclérose, n'aggrave guère le pronostic d'une pleurésie chronique banale, tout au moins quand la cavité séreuse demeure close. L'état du poumon sous-jacent est surtout à considérer par la plus ou moins grande gêne mécanique qu'il éprouve; cette gêne peut donner lieu à des accidents d'ordre circulatoire ainsi que le montrent les observations de Rudaux et Verjely.

Mais si, au contraire, du fait d'une thoracotomie, la séreuse est ouverte, il demeure une fistule intarissable, tant que reste le moindre fragment calcaire. Le pronostic est assombri par la durée de la suppuration, dont le malade doit faire les frais.

Traitement.

La thérapeutique d'une affection ne peut secréer de toutes pièces, sans confirmation clinique. Or, de toutes les observations que nous ayons colligées, il n'y en a que trois, dans lesquelles on note que le diagnostic ait été fait pendant la vie : celles de Pozzi, de Gabszewicz, et la nôtre. De ces 3 malades deux sont morts des suites opératoires; le nôtre seul survit, mais non guéri. Nous ne pouvons donc qu'indiquer ce qui a été tenté.

Le but à atteindre, c'est l'extirpation totale de la partie calcifiée, quelle que soit son étendue. Cela sera aisé pour des plaques limitées, faciles à atteindre et à dégager. L'élargissement de la plaie opératoire, parallèlement ou perpendiculairement aux côtes, telle est la

seule modification que l'on apportera à la thoracotomie normale.

Mais, en présence de ces carapaces englobant un poumon, peut-on songer à une intervention totale d'emblée? Doit-on, comme Gabszewicz, utilisant le procédé de Schede, réséquer six côtes, multiplier les hémorragies superficielles du poumon, au risque de pénétrer dans le parenchyme de l'organe, d'ouvrir une caverne? Nous ne le croyons pas; et d'ailleurs cette tentative n'a pas été couronnée de succès.

Au contraire, comme pour notre malade, il sera préférable, par une série d'interventions, portant sur deux côtes environ, d'aborder le plastron ossiforme. Par la brèche ainsi faite, on extirpe toute la partie qui se trouve dans le champ des instruments.

Après la thoracotomie, on tombe sur un véritable mur ébréché et décrépi; il faut décoller prudemment cette cloison calcaire des parties molles sous-jacentes, puis, avec une pince gouge, élargir la brèche, gruger progressivement cette plaque. La fixité des lésions oblige à les attaquer et à les détruire sur place; c'est donc à travers un orifice relativement restreint et inextensible qu'il faut aller détruire la plus grande étendue possible de la calcification pleurale : il y a là une réelle difficulté opératoire; dès que la libération pulmonaire est assez large, le poumon vient la remplir. — Il est très difficile de préciser ici un modus faciendi, les limites de l'ablation de la cloison calcaire variant avec son épaisseur, son adhérence, sa localisation, avec la facilité plus ou moins grande de l'ablation et surtout avec l'état général du malade, à qui on devra épargner un choc trop considérable. On peut ainsi circonscrire dans une série de zones opératoires toute la plaque à enlever, laissant, entre chaque intervention, s'écouler une période assez longue, pour permettre au malade de reprendre des forces pour subir une nouvelle intervention dont le siège et l'étendue seront commandés par les constatations anatomiques faites pendant la première opération.

Pendant ces périodes de repos, l'état général devra particulièrement être soigné; on doit redouter en effet la dégénérescence amyloïde, qu'annoncera l'apparition de l'albumine dans l'urine. Il ne faut pas craindre d'alimenter le malade, quand bien même la température demeurerait un peu au-dessus de la normale. C'est en grande partie aux soins apportés à son état général que nous devons la survie de notre opéré.

BIBLIOGRAPHIE

Angelo, Résection des côtes dans un cas de pleurésie purulente avec concrétions calcaires de la plèvre gauche; *Annali universali di med.*, janvier 1886.

Andral, *Précis d'anatomie pathologique*, I, 1829.

Bouveret, *Traité de l'empyème*, 1888.

Brin, Pleurésie purulente ankylosée avec large calcification de la plèvre; latence absolue; *Société anatomique*, 29 octobre 1897.

Cadiat, *Traité d'anatomie générale*, I.

Clark, Masses calcaires trouvées dans la plèvre; *Lancet*, 4 avril 1885.

Cormack (Sir John), Pleuro-pneumonie consécutive à un choc sur la paroi pectorale au siège même d'une formation pseudo-osseuse dans la plèvre; thrombose; mort subite; *France médicale*, 13 décembre 1879.

Cornil et Ranvier, *Histologie pathologique*.

Courtois-Suffit, in *Traité Debove et Achard*, 1re éd., I.

Cruveilhier, *Traité d'anatomie pathologique*, III, p. 841, 1856.

Dumas, *Journal général de médecine*, t. XXIII.

Duplay, Reclus, Grand *Traité de chirurgie*.

Faisans et Audistère, Pleurésie purulente datant de quarante ans; *Société médicale des Hôpitaux*, 1901.

Fernet et d'Heilly, *Dictionnaire Jaccoud*; article PLEURÉSIE CHRONIQUE.

Gabszewicz, *Gaz. Lekarska*, 17 février 1906.

Gautier, *Chimie physiologique*.

Gilbert, Calcification de la plèvre; *Société anatomique*, 16 mars 1883.

Goll, Plaques calcaires, résidu d'un ancien épanchement pleurétique; *Soc. des médecins de Zurich*, 19 janvier 1878 (*Corr. Bl. f. Schweiz. Aerzte*, n° 9, p. 271, mai 1878).

Guinon, Pleurésies chroniques avec épaississement considérable de la plèvre, produisant des troubles circulatoires secondaires qui peuvent amener la mort; *Soc. anatomique*, 1877, p. 701.

Henrot, Kyste pleural droit, pris pour un kyste du foie; concrétions ostéo-cartilagineuses de la plèvre gauche, sclérose du poumon; dilatation du cœur droit; péritonite adhésive; *Notes de clinique médicale*, p. 51, Reims, 1877.

Hudelo et Pozzi, Des concrétions calcaires de la plèvre et du poumon, *Gaz. médicale de Paris*, 17 novembre 1888.

Hugounencq, *Précis de Chimie physiologique et pathologique*.

Löbstein, *Anatomie pathologique*, 1829.

Lancereaux, *Traité d'Anat. pathol.*, II.

Landouzy, Labbé, in *Traité Brouardel-Gilbert*, VIII, 1re éd.

Le Dentu, Delbet, *Traité de chirurgie clinique et opératoire*.

Levrat, Sur les suppurations chroniques de la plèvre; *3e Congrès de chirurgie*, 1898, Lyon.

Michaux, Des empyèmes chroniques avec fistules thoraciques; de leur traitement chirurgical et particulièrement de l'opération d'Estländer [R. G.]; *Gaz. Hôpitaux*, 15 septembre, 1888, n° 106.

Netter, Grand *Traité de médecine Bouchard-Brissaud*.

Parise, Sur l'ostéophyte costal pleurétique, *Arch. gén. Médecine*, XXI, p. 320, 1849.

Paton (James), Masses calcaires trouvées dans la plèvre; *Glascow med. Journal*, mai 1885.

Paulier, Lésions consécutives à une ancienne pleurésie purulente; *Soc. anatomique*, 1873, p. 875.

Mad. Pelletier, Pleurésie chronique avec large plaque ostéoïde; *Soc. anatomique*, avril 1904.

Pierre, Péritonite, péricardite et pleurésie chroniques; *Soc. belge d'anat. pathol.*, 18 mars 1898.

Pilliet, Fibromes calcifiés de la plèvre; *Soc. Anat.*, 1889.
Poix, Dégénérescence calcaire de la plèvre; *Soc. anatomique*, 1896.
Poulalion, Pleurite fibro-calcifiante; trois observations de pétrification de la plèvre; *Soc. anatomique*, juillet 1890.
Poulalion, thèse Paris, 1891.
Pozzi, *Soc. anatomique*, 1873.
Rahn-Escher, Ossifications pleurales; *Soc. des médecins de Zurich*, 19 janvier 1878 (*Corr. Bl. f. Schweiz. Aerzte*, n° 9, p. 279, mai 1878).
Rayer, Rapport sur l'ossification morbide considérée comme terminaison des phlegmasies; *Arch. générales de médecine*, I, 1823.
Rindfleisch, *Histologie pathologique*.
Routier, Pleurésie chronique purulente; calcification des parois du foyer; *Soc. anatomique*, 1873, p. 73.
Rudaux, Incrustation pleurale; symphyse pulmonaire et cardiaque; *Soc. anatomique*, 1897.
Sainsburg, Pleurésie chronique du côté droit avec constriction de la veine cave supérieure simulant une tumeur intra-thoracique; *Lancet*, 30 nov. 1895.
Sénas, Article Pleurésie, *Dict. Dechambre*.
Talamon, De la calcification; *Revue de médecine*, 1877.
Vergely, Observation de thrombose cardiaque chez un malade atteint de pleurésie chronique; *Bordeaux médical*, n° 22, 23-24, 1873.
Ziegler, *Traité d'Anatomie pathologique*, I.

VOLVULUS DE L'INTESTIN GRÊLE
ET DE LA PARTIE INITIALE DU GROS INTESTIN[1]

Par M. GUIBÉ

Chef de Clinique chirurgicale à la Faculté de médecine de Paris.

C'est un fait aujourd'hui bien connu que tous les organes de l'abdomen sont capables dans certaines conditions de se tordre sur eux-mêmes ou plus exactement sur leur pédicule et d'amener ainsi des désordres graves par troubles de la vascularisation du viscère tordu, dus à l'occlusion des vaisseaux du pédicule par la torsion.

Libre dans la cavité péritonéale à la paroi de laquelle il n'est rattaché que par le pédicule mésentérique, l'intestin devait naturellement être le siège fréquent de cette lésion; et c'est ce qui arrive en effet.

Si toutes les parties du tube digestif, sauf le rectum, sont capables de se tordre, elles n'y sont pas toutes également prédisposées et les chances sont d'autant plus grandes que le viscère est plus mobile; aussi n'est-ce qu'exceptionnellement et en cas d'anomalie seulement que le duodénum, les côlons ascendant et descendant se tordent sur leur axe.

Les volvulus de l'intestin atteignent deux segments principaux de ce tractus. Le plus commun et le plus connu est le volvulus de l'S iliaque (V. Flexurae sigmoideae). Il ne reste pas toujours bien localisé à la région de l'anse sigmoïde; lorsque celle-ci est très étendue, c'est-à-dire lorsqu'en haut sa limite supérieure remonte jusqu'à l'angle splénique ou au-dessus, parce que la fusion du mésentère de l'anse terminale avec le péritoine pariétal ne s'est pas effectuée en entier, alors le volvulus peut empiéter sur les segments voisins, c'est-à-dire sur le côlon descendant et la partie gauche du côlon transverse : c'était ce qui existait dans le cas de Littlewood.

1. Ce travail est le résumé d'un mémoire, couronné par la Société de Chirurgie de Paris (Prix Laborie, 1905).

Le deuxième siège des volvulus de l'intestin est beaucoup plus étendu. Sur les intestins normaux, il va de l'angle duodéno-jéjunal au cæcum inclusivement, comprenant donc l'intestin grêle tout entier et le cæcum. Ce n'est pas que toute cette étendue d'intestin, longue de plusieurs mètres, soit toujours dans sa totalité le siège du volvulus : mais celui-ci en occupe une étendue variable, tantôt l'intestin tout entier ou seulement en partie, tantôt le cæcum seul ou avec une étendue variable d'intestin grêle.

Mais ici, de même que pour l'anse sigmoïde, nous voyons les limites possibles de la torsion fortement reculées en cas d'anomalie de fusion des feuillets péritonéaux. C'est ainsi que parfois le duodénum peut faire partie du volvulus, et que, beaucoup plus souvent, c'est le cas du côlon ascendant et de la partie droite du côlon transverse.

Le côlon transverse peut bien à la vérité se tordre isolément, et il existe un volvulus du côlon transverse, tel que Guinard en a rapporté un cas à la Société de Chirurgie en 1901. Mais nous insisterons sur ce fait que, si on excepte ces cas rares, jamais le côlon transverse ne fait partie dans son entier d'un volvulus plus étendu. Il y a là comme une zone limite, au niveau de laquelle s'arrêtent les torsions, qu'elles viennent d'en haut (V. du cæcum ou du grêle) ou d'en bas (V. de l'anse sigmoïde). Cette zone limite correspond à peu près au point où les vaisseaux mésentériques supérieurs croisent le mésocôlon transverse, ainsi qu'il était à prévoir.

Il ne peut en effet y avoir de torsion venant d'en haut et se prolongeant sur le côlon ascendant et le transverse qu'autant qu'une anomalie du péritoine de ces organes le permet, anomalie qui consiste en l'absence de soudure du feuillet postérieur ou droit de leur mésocôlon avec le péritoine pariétal. De même la prolongation d'un volvulus de l'anse sigmoïde sur le côlon descendant et l'extrémité gauche du côlon transverse tient à l'absence de soudure du feuillet gauche ou postérieur du mésentère de l'intestin terminal avec le péritoine pariétal. Or le point où l'anse intestinale primitive s'unit à l'intestin terminal correspond au segment de côlon transverse qui s'étend de ce point à l'angle splénique.

En résumé, l'embryologie nous apprend que les torsions peuvent se produire dans deux territoires distincts : dans le territoire de l'anse intestinale primitive ou de l'artère mésentérique supérieure et

dans le territoire de l'intestin terminal ou territoire de l'artère mésentérique inférieure.

Avant d'aller plus loin, nous croyons nécessaire de bien définir ce que nous entendons par volvulus ou torsion de l'intestin.

Rokitansky, qui le premier s'occupa des rotations de l'intestin sous le nom d'étranglement rotatoire, en distingua 3 variétés :

1° Rotation d'une portion de l'intestin sur son axe propre.

2° Rotation d'une portion de l'intestin autour d'un axe formé par le mésentère.

3° Rotation dans laquelle une partie de l'intestin simple ou double forme l'axe autour duquel s'enroule une autre partie plus étendue avec son mésentère.

D'après lui, la rotation de la première variété se rencontrerait bien difficilement, si ce n'est dans les portions ascendante et descendante du côlon; la deuxième variété n'existerait que pour l'intestin grêle, tandis que, dans la troisième forme, l'axe pourra être constitué par une portion quelconque de l'intestin grêle, le cæcum ou l'S iliaque.

A cette division, Lévêque substitue la suivante :

1° Rotation de l'intestin sur son axe propre ou torsion.

2° Rotation de l'intestin sur un axe emprunté (enroulement ou volvulus), cet axe pouvant être emprunté, soit au mésentère, soit à une autre portion d'intestin.

« Dans le premier cas (rotation sur l'axe longitudinal), on se trouve en présence d'une véritable torsion qu'on ne saurait mieux comparer qu'au mouvement imprimé aux artères par la pince hémostatique dans la manœuvre opératoire de la torsion.

« Le deuxième cas (rotation autour d'un autre axe) ne représente en rien ce qu'on est convenu d'appeler torsion : c'est un simple enroulement, une portion d'intestin s'enroule, comme le fil sur une bobine, sur un axe constitué par le mésentère ou par une autre portion d'intestin. La partie ainsi enroulée à la manière de certaines plantes grimpantes rappelle assez bien la spirale d'un ornement d'architecture bien connu, la volute. »

Pour Lévêque, volvulus est donc synonyme d'enroulement.

A cette deuxième forme, il ajoute deux variétés :

« La portion d'intestin qui sert d'axe peut être la continuation immédiate de la partie enroulée et revêt ainsi, s'il est permis de

risquer la comparaison, la forme d'un solénoïde rudimentaire.

« D'autres fois, les deux bouts d'une anse intestinale s'enroulent l'un autour de l'autre en se servant d'axe réciproquement et alternativement. Aussi pourrait-on qualifier d'enroulement réciproque cette forme de volvulus. Le mécanisme est absolument le même que celui qui préside à l'enroulement des deux extrémités du fil métallique dans la suture entrecoupée. »

Il nous semble que la distinction ainsi établie est assez mal fondée, et qu'il y a lieu de diviser autrement les rotations de l'intestin. Nous distinguerons donc :

1° Rotation autour de l'axe de l'intestin (Torsion ou volvulus).

A. R. autour de l'axe longitudinal.

B. R. autour de l'axe mésentérique.

2° Rotation autour d'un axe emprunté (Enroulement).

A. R. autour d'un axe intestinal lui-même avec ou sans torsion de l'un ou des deux segments (Nœuds intestinaux).

B. R. autour d'un axe formé par le pédicule d'un organe quelconque (kyste de l'ovaire, par exemple).

Dans la première forme nous avons distingué deux variétés.

1° A. *Rotation de l'intestin autour de son axe longitudinal.*

Semblable torsion peut se rencontrer sur toute l'étendue de l'intestin; mais nous allons montrer qu'il n'est qu'en certains points qu'elle puisse nous intéresser.

Sur l'intestin grêle, elle existe; mais ou bien ce n'est qu'une simple curiosité, parce qu'elle n'entraîne pas d'obstruction, ou, si elle en entraîne, c'est qu'il s'y adjoint d'autres lésions.

En se tordant, en effet, l'intestin est arrêté presque immédiatement par la rencontre du mésentère avant qu'il puisse y avoir obstruction. Pour que celle-ci apparaisse, il est nécessaire qu'il y ait à ce niveau une déchirure ou un orifice quelconque dans le mésentère permettant à l'intestin de continuer son mouvement de rotation jusqu'à l'occlusion complète de la lumière. Sans déchirure du mésentère, dit Lévêque, tout étranglement par torsion est matériellement impossible.

C'est donc une forme rare d'occlusion, qui est souvent due à la présence d'un diverticule de Meckel qui entraîne la portion d'intestin grêle sur laquelle il s'insère. Mais le plus ordinairement il s'y joint une coudure ou une torsion suivant l'axe mésentérique qui provoque

l'occlusion. Il est très rare d'avoir simplement une torsion suivant l'axe longitudinal de l'intestin, telle que Lévêque en rapporte un cas fort bien observé et resté presque unique.

Sur le gros intestin. — Tout d'abord, au niveau de l'appendice, on comprend qu'il puisse se faire une torsion suivant son axe longitudinal. Mais semblable fait sortirait de notre sujet : nous ne nous occuperons pas des torsions de l'appendice.

Au niveau du cæcum, au contraire, le cæcum peut se tordre autour de son axe longitudinal, c'est-à-dire vertical, la torsion portant à l'union du cæcum et du côlon ascendant. Mais ici, à moins de siéger très bas, au-dessous de la terminaison de l'intestin grêle, la torsion ne peut exister sans entraîner celui-ci : fatalement, pendant que le cæcum se tord autour de son axe longitudinal, le grêle s'enroule autour du cæcum comme axe : nous étudierons ce point avec plus de détails à propos du volvulus du cæcum.

Lévêque admet que la torsion en forme de solénoïde « ne peut se rencontrer que sur le cæcum, lorsque celui-ci est dépourvu de méso-cæcum (ce qui est fréquent), ou n'a qu'un mésentère flottant. Ce serait l'intestin grêle qui étranglerait le cæcum et déterminerait ainsi l'occlusion intestinale ». Il y a là, croyons-nous, une erreur; en pareil cas, en effet, le fait primitif est la torsion du cæcum, et le fait secondaire, l'enroulement de l'intestin grêle autour du cæcum tordu. Or, en pareil cas, l'obstacle à la circulation des matières est dû à la torsion cæcale; et ce n'est qu'ultérieurement que l'enroulement du grêle peut agir comme lien constricteur pour étrangler le cæcum. Et il est bien vraisemblable que l'observation de Rokitansky que Lévêque donne doit être interprétée comme une torsion de l'iléon et du cæcum.

1° B. *Rotation de l'intestin autour de son axe mésentérique.*

Cette forme correspond exactement à ce que Lévêque désigne sous le nom d'enroulement réciproque. S'agit-il là d'enroulement ou de torsion?

Dans le cas de torsion autour de l'axe mésentérique, la torsion se produit autour d'un axe directement perpendiculaire à l'axe longitudinal, axe qui constitue la partie moyenne de l'anse qui se tord et qui se trouve ainsi représenté dans le mésentère par une ligne fictive qui irait du sommet de cette anse à l'insertion du mésentère à la paroi abdominale postérieure. Or, lors d'une pareille torsion, il

est bien évident que quand la partie initiale ou supérieure (duodénale ou orale) de l'anse se porte par exemple de droite à gauche par en avant, la partie terminale ou inférieure (cæcale ou anale) se portera de gauche à droite par en arrière. Il y a donc bien là torsion et non simple enroulement; nous reconnaissons bien là le mouvement de torsion imprimé à l'artère, pour continuer la comparaison de Lévêque, et nullement le mouvement du fil autour d'une bobine, comme le serait l'enroulement simple.

C'est cette forme qui est de beaucoup la plus fréquente des formes de volvulus, non seulement de l'intestin grêle, mais aussi du gros intestin.

2° Quant aux *enroulements de l'intestin*, qui forment le deuxième groupe des rotations, nous n'en dirons que quelques mots.

A. Dans les *nœuds de l'intestin*, il y a essentiellement deux portions d'intestin plus ou moins éloignées l'une de l'autre qui peuvent être tordues l'une ou l'autre ou même toutes deux à leur base et qui viennent s'enrouler l'une autour de l'autre qui lui sert d'axe, puis s'intriquer de façon à constituer de véritables nœuds presque inextricables.

Ici la rotation est mixte; il y a toujours enroulement, et souvent en plus torsion; mais ici cette torsion est peu importante par rapport à l'enroulement et à l'étranglement par intrication.

B. Enfin, dans le cas où l'intestin *s'enroule* simplement autour du pédicule d'une tumeur (kyste ovarique) ou d'un autre obstacle, il n'y a plus torsion, mais simple enroulement. Nous laisserons cette forme de côté, parce qu'elle ne présente que des rapports trop lointains avec la torsion.

En résumé, pour les raisons que nous venons d'exposer, nous ne nous occuperons dans ce travail à peu près que des volvulus par torsion autour de l'axe mésentérique, sauf pour le cæcum, où nous aurons à y adjoindre les torsions autour de l'axe intestinal. Nous avons dit que pour l'intestin grêle cette forme était très rare et presque jamais pure. Nous ne nous occuperons pas des enroulements proprement dits; mais nous dirons néanmoins quelques mots des nœuds, puisque ceux-ci s'accompagnent généralement de torsion.

ÉTIOLOGIE.

Fréquence. — La première question qui se pose à ceux qui veulent étudier l'affection qui nous occupe est de savoir s'il s'agit d'une rareté, d'un cas pathologique simplement curieux, ou au contraire d'une affection fréquente devant laquelle tout chirurgien peut se trouver en présence un jour ou l'autre?

En France, les cas rapportés sont assez peu nombreux et épars çà et là, sans qu'on puisse trouver de grande statistique qui fournisse une base solide. Pourtant deux choses doivent nous frapper. La première, c'est que, lors des deux discussions qui ont eu lieu à la Société de Chirurgie en 1898 et en 1901, de nombreux chirurgiens vinrent à la tribune rapporter chacun un ou deux cas analogues, observés par eux : Kirmisson, Reynier, Monod, Mignon, Routier, lors de la première discussion; Schwartz, Championnière, Quénu, lors de la seconde. En sorte qu'on pourrait admettre une fréquence beaucoup plus grande que ne le laisse supposer l'absence de documents à cet égard.

Le second fait, c'est qu'à Lyon, Delore et Bérard ont pu en rassembler six cas, qu'ils ont recueillis en deux ans environ à la Clinique du prof. Poncet et qu'à Bordeaux Duvergey en a observé deux cas coup sur coup à la Clinique du prof. Lanelongue.

A l'étranger, grâce à la publication de statistiques intégrales et très importantes, faites par plusieurs chirurgiens, nous avons pu nous faire idée de la fréquence de l'affection.

Si nous examinons le premier tableau, un fait, qui nous frappe immédiatement, est la divergence considérable qui existe entre les différents auteurs, puisque le pourcentage des volvulus va de 7 à 10 p. 100 chez les uns, à 40, 45 et 50 p. 100 chez les autres. Je sais bien qu'on me dira que c'est là un fait ordinaire dans les statistiques et que le hasard seul doit en être considéré comme la cause. Je ne le crois pas et je dirai pourquoi.

Si nous négligeons les statistiques impersonnelles, qui, composées de faits disparates, ont toujours une valeur discutable, il nous reste un nombre suffisant de statistiques personnelles. Quand un auteur réunit 66 cas d'occlusion intestinale comme Bergmann, 96 et 98 cas comme Kocher et Philipowicz, 110 et 156 cas comme Faltin et Rutkowski, cas qui forcément s'échelonnent sur un nombre

I. — Fréquence des volvulus de l'intestin par rapport aux autres causes d'occlusion intestinale.

	CAS D'OCCLUSION OBSERVÉS	VOLVULUS	POUR 100	REMARQUES
Kocher	96	7	7	
Leichtenstern	1 257	97	8	Statistique non personnelle.
Goltdammer	50	4	8	
Saltzmann	166	17	10	
Hepner (Riegner)	31	4	13	
Zeidler	17	3	18	
Gibson	646	121	18,8	Statistique non personnelle.
Heidenhain (Helferich)	30	6	20	
Prutz (von Eiselsberg)	36	8	22	
Albeck	51	15	30	Statistique danoise.
Rutkowski	156	60	38	Y compris la statistique d'Obalinski (110 cas; 36 v. = 33 p. 100).
Von Bergmann	66	28	42	66 cas opérés. Mais en réalité 81 cas observés, ce qui réduit le p. 100 à 34,6.
Philipowicz	98	44	45	
Faltin	152	78	51	Statistique finlandaise.
Simon (Czerny)	51	7	13,7	
Goebell (Helferich)	58	14	24	
Total (non compris les 646 cas de Gibson qui feraient en partie double emploi)	2 315	392	16,9	

II. — Fréquence des différentes formes de volvulus.

	VOLVULUS FLEXURAE	VOLVULUS CAECI	VOLVULUS ILEI	VOLVULUS DIVERS
	p. 100	p. 100	p. 100	p. 100
Leichtenstern	45 (60)		31 (40)	
Hepner	3 (75)		1 (25)	
Zeidler	2 (66,6)	1 (33,3)		
Gibson	58 (48)	15 (12)	36 (30)	12 (10)
Heidenhain	6 (100)			
Prutz	4 (50)	1 (12,5)	3 (37,5)	3 (20)
Albeck			12 (80)	
Rutkowski	31 (51,6)	5 (8,3)	24 (40)	
Bergmann	15 (53)	2 (7)	11 (40)	
Philipowicz	29 (65)	2 (4,5)	11 (25)	2 (4,5)
Faltin	33 (42)	21 (27)	17 (22)	7 (9)
Littlewood	3 (42)	1 (14)	3 (43)	
Simon	2 (28,6)	1 (14,3	4 (57,2)	
Goebell	4 (23,5)	1 (7,25)	9 (64,25)	
TOTAL. 471	235 (50)	50 (10,5)	162 (34,3)	24 (5,2)

d'années assez considérable, il est difficile d'admettre que le hasard ait pu fausser ces statistiques. D'ailleurs les statistiques les plus nombreuses sont justement celles qui contiennent relativement le plus grand nombre de cas de volvulus; si le hasard jouait un rôle sérieux, ce devrait être l'inverse.

Nous sommes donc obligé d'admettre le fait tel qu'il est et d'essayer d'en trouver une explication.

Les statistiques les plus chargées appartiennent presque toutes aux chirurgiens observant dans une même région et sur une même race. Ceux dont la statistique dénote plus de 20 p. 100 de volvulus sont von Eiselsberg à Kœnigsberg (22 p. 100); Albeck en Danemark (30 p. 100), Rutkowski à Cracovie (38 p. 100), Bergmann à Riga (42 p. 100); Philipowicz à Czernovitch (45 p. 100); Faltin à Helsingfors (51 p. 100). A ces auteurs nous pourrions en joindre d'autres qui n'ont pu nous servir, car ils ne donnent pas de statistique comparée : ainsi voyons-nous, à Dorpat, Zœge von Manteuffel recueillir lui-même 7 cas en peu de temps. Tous ces auteurs observent donc chez des Scandinaves, des Finlandais, des Russes ou des Polonais.

De Quervain avait déjà fait remarquer cette fréquence inusitée des volvulus chez les peuples des provinces baltiques. Faltin insiste également sur ce que le volvulus n'atteint pas la même fréquence ailleurs qu'en Finlande, la Russie et la Pologne exceptées. Nous croyons pouvoir conclure qu'il y a en Europe deux races particulièrement prédisposées au volvulus : les Slaves et les Scandinaves.

A cela Gruber et Küttner ont voulu voir une cause anatomique. L'intestin grêle, selon eux, serait, surtout chez les Russes, anormalement long.

S'agit-il là d'un fait congénital ou acquis? On sait que les herbivores ont toujours un intestin grêle plus long que les carnivores. Hyrtl a cherché à savoir si chez un carnivore le régime végétarien déterminerait un allongement de l'intestin grêle et, prenant deux chats d'une même portée, les nourrissant l'un avec de la viande, l'autre avec des aliments végétaux, il a vu qu'au bout d'un an, l'intestin du premier était de trois pouces plus court que celui du deuxième. Il n'y a donc là rien de bien net.

D'ailleurs cette base anatomique est elle-même contestée. Tarenetzky, Dreike et Rolssenn n'ont pas observé de différences entre

les diverses races. Donc, ce n'est pas l'anatomie normale qui nous peut fournir une explication.

Le régime a peut-être à cet égard une importance plus considérable : non pas, nous venons de le voir, qu'il soit capable d'amener une augmentation de longueur du tube digestif; mais il peut provoquer un état d'atonie gastro-intestinale qui favoriserait peut-être le volvulus. Or il est bien certain, à cet égard, que le régime des peuples de la Baltique et des Slaves présente certaines particularités, sur lesquelles Küttner et Faltin ont attiré l'attention. Le régime végétarien est très développé chez ces peuples, non seulement par raison économique, mais encore pour d'autres causes. Küttner insiste sur la fréquence des jours de jeûne où la nourriture est purement végétale (190 jours sur 365, en l'année 1867) et sur l'ordinaire de la nourriture composée de gruau sec, de concombres confits dans la saumure, de choux, d'eau panée et de pain de seigle. Cette nourriture grossière, absorbée depuis la naissance, provoquerait de l'atonie de la musculature intestinale. Chez les Finnois, d'après Faltin, la nourriture, composée surtout de pommes de terre et de pain sûr, ne prédisposerait pas moins. Il faudrait donc admettre que, chez ces différents peuples, sous l'influence d'une nourriture grossière et difficile à digérer, il se produirait une atonie et une distension chronique de l'intestin, qui serviraient peut-être de cause prédisposante au volvulus.

Influence du sexe et de l'âge. — Les hommes sont incomparablement plus souvent atteints de volvulus que les femmes, dans la proportion de deux à un.

Nous avons recueilli 254 cas de volvulus chez l'homme, contre 129 chez la femme; soit à peu près 1 femme pour 2 hommes.

En les décomposant suivant les variétés, nous trouvons :

	Hommes.	Femmes.
Volvulus jéjuno-côlique	13	9
Volvulus de l'intestin grêle	91	50
Volvulus du cæcum	150	70

L'influence de l'âge doit être examinée séparément suivant les variétés de volvulus.

Pour le volvulus jéjuno-côlique, c'est dans le jeune âge qu'il apparaît avec la plus grande fréquence, puisque avant 25 ans ont déjà évolué les trois quarts des cas.

Pour le volvulus de l'intestin grêle, il y a une large répartition sur les différents âges de la vie. Relativement peu fréquent avant vingt-cinq ans, où il représente seulement un peu plus du 1/6 des cas, il se rencontre surtout de vingt-cinq à cinquante ans, période fournissant à elle seule plus de la moitié des cas. Après cinquante ans cette fréquence diminue considérablement, mais reste néanmoins élevée, moitié plus qu'avant vingt-cinq ans (36-56).

Au contraire, le volvulus du cæcum est rare avant vingt ans et absolument exceptionnel avant dix ans (1 cas sur 10); il devient très fréquent à partir de vingt ans et le reste, en diminuant peu, de trente à cinquante ans. A partir de cet âge, sa rareté reparaît.

Il ne semble pas que le sexe ait une influence sur la répartition des cas de volvulus suivant les âges. A quelque âge qu'on envisage les cas, on voit qu'il y a toujours à peu près même rapport entre l'homme et la femme, ou qu'en tous cas les divergences qui pourraient se produire à cet égard sont minimes et restent dans les limites des irrégularités que l'on observe dans toute statistique relativement peu importante,

Influence de la grossesse. — Le rôle que la grossesse peut jouer dans les volvulus de l'intestin semble bien minime. Le volvulus est en effet un accident rare au cours de la grossesse, puisque Braun n'en a vu qu'un cas sur 60 000 accouchements. En réunissant les statistiques de Tenderich et de Leopold sur les occlusions intestinales pendant la grossesse, nous arrivons au chiffre de 41 cas, dont 6 volvulus. On aurait pu croire que, prédisposant à la constipation, la grossesse favoriserait le volvulus du cæcum; or justement il n'y en avait pas un seul cas sur ces 6 cas.

Il semble bien que l'utérus gravide, loin de favoriser la dislocation de l'intestin, soit un obstacle qui empêche les évolutions fâcheuses de cet organe. Toutefois, il ne faudrait pas croire qu'il y ait entre la grossesse et le volvulus un antagonisme absolu, puisque nous n'en avons pas rassemblé moins de 10 cas. Sur ces 10 cas, 4 fois il s'agissait de grossesse à terme, le volvulus ayant éclaté pendant le travail ou peu avant : sur les 6 autres cas il y avait 4 grossesses de 5 mois et de 2 de 6 mois. De ces cas, sept fois il s'agissait d'un volvulus de l'intestin grêle, dont un volvulus jéjuno-côlique et trois fois de volvulus du cæcum.

ANATOMIE PATHOLOGIQUE.

Nous devons au point de vue anatomique étudier successivement deux chapitres distincts : dans l'un, nous nous occuperons des caractères propres à chaque variété de volvulus, tels que siège, étendue, sens de la torsion; dans l'autre, nous verrons quelles sont les lésions communes à ces diverses variétés et quelles différences elles présentent vis-à-vis des lésions communes à toutes les variétés d'étranglement interne.

Nous devons distinguer trois variétés de volvulus.

1° Volvulus de l'intestin grêle.

2° Volvulus du cæcum.

3° Volvulus de l'intestin grêle et du gros intestin (volvulus jéjuno-côlique).

I. — VOLVULUS DE L'INTESTIN GRÊLE.

Les volvulus de l'intestin grêle peuvent occuper une longueur plus ou moins considérable sur cet intestin, entre l'angle duodéno-jéjunal et le cæcum. Jamais dans cette forme le duodénum ne fait partie du volvulus; car le duodénum ne peut se tordre que s'il n'est pas fixé à la paroi abdominale postérieure. Or, quand il y a absence de soudure du duodénum, il y a toujours en même temps absence de soudure du cæcum et du côlon. Et, s'il se produit une torsion, nous aurons un volvulus jéjuno-côlique.

Au contraire, on peut trouver avec un intestin grêle normal un cæcum dont la soudure est plus ou moins incomplète. En cas de volvulus, pour peu que le volvulus s'étende jusqu'à la terminaison de l'intestin grêle, et nous verrons que cela est la règle, le cæcum risque fort de se trouver entraîné et compris dans le volvulus.

Certains auteurs, Faltin, entre autres, font rentrer de pareils cas dans le cadre des volvulus du cæcum : c'est à tort, croyons-nous. Sans doute, il est difficile de faire une part exacte de ce qui appartient à l'une ou à l'autre de ces formes : il y a toute une série de cas à cheval sur leurs limites réciproques. Cependant, si on veut garder à chaque forme son individualité, il faut faire rentrer dans le cadre des volvulus de l'intestin grêle les cas où une longueur considérable de cet intestin se trouve comprise dans le volvulus et laisser aux volvulus du cæcum les cas seuls où la longueur d'intestin grêle

nécessaire à la torsion du cæcum fait partie du volvulus. Nous verrons d'ailleurs au mécanisme que pareille interprétation est justifiée, car la torsion du cæcum, primitive dans ce cas-ci, est secondaire dans l'autre, entraînée qu'elle est par l'absence de fixité de l'organe.

Je crois donc parfaitement inutile de faire une classe à part pour ces cas de volvulus de l'intestin grêle, auxquels participe le cæcum.

Anatomiquement, il y a lieu de distinguer deux formes de volvulus de l'intestin grêle : les volvulus partiels et les volvulus totaux, ces termes se comprenant d'ailleurs d'eux-mêmes. En réalité, les cas où la torsion ne siège que sur une anse ou sur une longueur minime d'intestin ne représentent pas d'intérêt; seuls méritent d'être étudiés les cas où une longueur considérable d'intestin fait partie du volvulus; et alors la distinction entre volvulus partiels et volvulus totaux cesse de présenter de l'intérêt.

Limites du volvulus. — Limite supérieure. La limite supérieure est absolument variable et peut siéger presque indifféremment d'une extrémité à l'autre, pour ainsi dire, de l'intestin grêle. De son siège dépend ordinairement la longueur de l'anse tordue. En cas de volvulus total, cette limite supérieure se trouve toujours plus ou moins rapprochée de l'angle duodéno-jéjunal. On comprend combien, en cas de sphacèle, le chirurgien se trouvera désarmé en présence d'un pareil cas, puisque la presque totalité de l'intestin grêle se trouve gangrenée, comme cela est arrivé dans le cas de Monod.

Limite inférieure. C'est un fait assez curieux et qui a été bien mis en lumière par Wilms, que cette limite est relativement assez fixe; et, dans la majorité des cas, cette limite se trouve sur l'intestin grêle très près du cæcum. Nous avons voulu contrôler l'exactitude de cette affirmation, en compulsant les observations publiées, où nous connaissons la limite inférieure de la torsion. Sur les 56 cas, nous en trouvons 43 où cette limite était dans les 50 derniers centimètres de l'iléon et 13 où elle était à plus de 50 centimètres.

On peut nous objecter le nombre considérable de cas que nous n'utilisons pas, faute de renseignements suffisants.

Or, les cas vraiment trop succincts mis à part, par un scrupule peut-être exagéré, nous n'avons pas voulu non plus nous servir d'observations où, sans noter expressément la limite inférieure du volvulus, il était dit cependant qu'il s'agissait d'un volvulus total de

l'intestin grêle; nous aurions pu, sans forcer la note, les faire figurer parmi les cas de notre première catégorie.

Enfin nous avons cherché à vérifier le fait, en utilisant les statistiques dues à un seul et même auteur et portant sur un nombre suffisant de cas. Trois statistiques remplissent ces conditions : Obalinski (156 cas), Bergmann (66 cas) et Philipowicz (98 cas). Mais seule la statistique de Philipowicz est utilisable à cet égard, parce qu'elle reproduit in extenso l'histoire des opérés. Or, sur 20 cas de volvulus de l'iléon, il y en a 16 où la limite inférieure de la torsion était égale ou inférieure à 20 centimètres et 4 cas où elle était supérieure à ce chiffre; et encore dans un de ces cas ne s'agit-il pas vraiment d'une torsion de l'iléon, mais d'une occlusion par diverticule de Meckel ayant déterminé à son point d'implantation une torsion de l'anse sur laquelle il s'insérait. Cette statistique, établie avec grand soin et par un auteur qui a scrupuleusement noté ce qu'il observait, est d'une grande importance. Enfin notons qu'assez souvent la limite inférieure du volvulus se trouve formée par un obstacle anormal, s'opposant à la locomotion de l'intestin : le plus souvent c'est une bride, une adhérence, qui immobilise l'intestin et l'empêche de venir davantage faire partie du volvulus.

Sens de la torsion. — La torsion de l'intestin peut se faire en deux sens opposés, qu'il importe de spécifier et sur lesquels il est nécessaire au préalable de s'entendre, car les termes employés sont souvent peu clairs.

Prenons une anse intestinale descendant verticalement et tordons-la de telle sorte que sa branche droite se porte d'abord en avant, puis à gauche, puis en arrière avant de revenir à droite; suivant les auteurs, nous aurons une torsion de droite à gauche par en avant, une torsion dans le sens des aiguilles d'une montre, torsion sinistrorsum, torsion gauche, ou torsion en pas de vis gauche.

Que si, au contraire, c'est la branche gauche qui se porte d'abord en avant, puis à droite, nous aurons une torsion de gauche à droite par en avant, torsion en sens inverse des aiguilles d'une montre, torsion droite, dextrorsum, ou en pas de vis droit.

Pour le mésentère, lorsqu'il tourne de telle sorte que sa face antérieure regarde en arrière, si bien que, l'intestin supposé réduit à une anse, le jéjunum surcroise l'iléon, on a alors une torsion de gauche à droite par en avant. Si, au contraire, elle se fait de telle

sorte que sa face antérieure regarde d'abord à gauche, puis en arrière et que l'iléon surcroise le jéjunum, on a alors une torsion de droite à gauche par en avant.

Pour M. Delbet, la torsion du mésentère devrait le plus souvent, sinon toujours, se faire dans le sens des aiguilles d'une montre; et ce sens serait déterminé par l'obliquité du mésentère.

J'avoue ne pas très bien comprendre comment cette obliquité pourra jouer le rôle qui lui est attribué. En outre, étant donné qu'en pareil cas le plus souvent le mésentère se trouve raccourci comme base, c'est-à-dire comme insertion et allongé comme hauteur, il est bien vraisemblable que, si son obliquité avait jamais quelque importance, elle la perdrait entièrement, grâce à cette disposition.

D'ailleurs les faits n'ont pas tardé à donner un démenti à l'affirmation que M. Delbet n'avait avancée que sous bénéfice d'inventaire.

Sur 100 cas où nous trouvons le sens de la torsion indiqué, il y en a 62, où il s'agissait de torsion de droite à gauche par en avant, c'est-à-dire suivant le sens des aiguilles d'une montre, et 38 dans le sens opposé.

Degré de la torsion. — Un point intéressant est de connaître le degré de torsion, c'est-à-dire de savoir de combien de degrés s'est effectuée la rotation autour de l'axe.

Sur 121 cas où le degré de torsion est indiqué, nous trouvons 4 fois moins de 90°, 45 fois 180°, 15 fois 270°, 31 fois 360°. Au dessus d'un tour, les chiffres sont faibles; 8 fois plus d'un tour, 14 fois deux tours, 2 fois trois tours, et une fois quatre tours (?).

Or, si nous voulons bien considérer qu'une torsion de 180° ou moins est habituellement incapable d'amener une obstruction intestinale et qu'il faut admettre qu'une autre cause doit intervenir pour amener ce résultat, ce qui n'apparaît pas d'après la lecture des observations, nous devrons en conclure que le plus habituellement les chiffres ainsi donnés n'ont qu'une valeur très approximative. On conçoit d'ailleurs facilement combien il doit être difficile de faire une pareille appréciation au cours d'une opération aussi pénible et compliquée qu'une laparotomie pour occlusion.

On pourrait croire que, plus les tours sont nombreux, plus ils sont serrés, et plus par conséquent les troubles circulatoires seront

accentués au niveau du pédicule. Aussi les cas à nombreux tours de spire devraient-ils *a priori* appartenir à des cas graves, si nous mettons à part 2 cas chez des nouveau-nés (Ahlfeld et Theremin). Or, rien n'est moins exact; sur les 14 cas où il y avait deux tours de spire ou davantage, un seul (Goebell) était un cas à marche suraiguë : la durée de la maladie a toujours été d'au moins 3 jours; et encore faut-il ajouter que ces cas répondent des cas opérés et guéris; les cas mortels ont duré en général de 6 à 10 jours. Il n'y a donc aucun rapport entre le nombre de tours de spire et l'acuité du cas.

Disposition de l'intestin. — L'aspect que présente l'intestin tordu varie essentiellement suivant le sens de la torsion et suivant aussi son étendue.

M. Delbet, sur deux cas personnels, a bien décrit cet aspect, lorsque la torsion est dans le sens des aiguilles d'une montre et occupe l'intestin grêle dans sa totalité.

« L'anse jéjunale garde toujours dans la profondeur sa situation normale; mais bientôt on la perd de vue; elle passe à gauche du mésentère, se trouve derrière lui, pour ressortir sous son bord inférieur et se continuer ensuite à droite avec le reste de l'intestin. C'est là le premier siège d'étranglement.

« La dernière anse de l'iléon, au contraire, passe du côté gauche du mésentère en contournant son bord inférieur, se cache derrière lui, puis, se portant de gauche à droite, contourne le bord supérieur du mésentère tordu pour venir en s'incurvant se terminer dans le cæcum. C'est là le second étranglement.

« La torsion ne peut se produire sans que le mésentère entraîne le péritoine pariétal, avec lequel il se continue. Au lieu d'une lame comprise dans un seul plan et se continuant de chaque côté au niveau de son insertion avec le péritoine de la paroi, il tend à prendre la forme de deux cônes opposés par leur sommet. Il se produit ainsi aux dépens du péritoine pariétal deux brides fortement tendues, l'une supérieure qui remonte dans la région du rein droit, l'autre inférieure qui descend sur le contour du détroit supérieur du côté droit. La bride inférieure se continue avec le méso de l'anse cæcale. Elle aplatit par sa tension la première anse jéjunale contre la colonne vertébrale et ainsi se produit un premier étranglement. En outre l'anse cæcale est également étranglée, tant par la coudure

qu'elle subit sur le bord supérieur du mésentère que par la pression excercée sur elle par le mésentère lui-même.

« La continuité de la bride inférieure avec le méso de l'anse cæcale explique la fixité de cette anse.

« Si on regarde les deux anses, jéjunale et cæcale, on a l'impression de les voir s'engager toutes deux dans un même trou et en face de cette disposition; on est tenté de croire qu'il s'agit d'une hernie rétro-péritonéale, erreur préjudiciable au malade, car il est presque impossible de réduire l'occlusion en exerçant des tractions comme on est habitué à le faire pour la hernie rétro-péritonéale. »

Ces brides ont été retrouvées par d'autres chirurgiens, qui les ont différemment décrites. C'est ainsi que M. Routier sent dans l'abdomen un corps tendu de dureté ligneuse comme un demi-disque en bois de 15 centimètres de diamètre environ; en amenant vers la ligne médiane une partie de l'intestin distendu, on voit que celui-ci semblait plonger dans un trou semblable à un collet herniaire et dans lequel on ne pouvait introduire le doigt.

Dans le cas de Mignon, il existait au niveau de l'ombilic une corde très dure étendue transversalement de la colonne vertébrale au flanc droit, du volume du pouce et formant une sorte de pont au-dessous duquel les anses intestinales sont engagées, aplaties, comprimées.

Enfin, dans le cas de Debrie, l'intestin grêle à 5 centimètres de la valvule iléo-cæcale plonge dans le petit bassin, en passant en dessous d'un repli membraneux qui est le mésentère enroulé sur lui-même : cette anse est complètement affaissée et aplatie par le mésentère tendu au-dessus d'elle. A quelques centimètres au-dessus de cette première anse, on voit s'engager et s'aplatir semblablement sous le mésentère une deuxième anse dont le bout supérieur se continue avec la masse noirâtre et sphacélée, qui existe dans le flanc droit.

Les dispositions sont analogues, mais inversées, lorsque la torsion est lævogyre; ainsi, dans le cas de Schwartz, la dernière anse grêle va du cæcum jusque sous une bride; de même l'anse jéjunale passe sous une corde épaisse, tendue et manifestement formée par le mésentère tordu.

Lorsque les tours de spire deviennent plus nombreux, le mésentère prend un aspect un peu spécial; il ressemblait au cordon ombilical dans le cas de Schwartz; le mésentère semblait cannelé comme un pas de vis dans un cas de Delore où la torsion était de 2 tours de spire.

II. — Volvulus du cæcum.

Au niveau du cæcum, il nous faut distinguer plusieurs sortes de torsions, à peu près aussi fréquentes les unes que les autres.

Rokitansky, Z. von Manteuffel distinguent deux variétés :

La torsion autour de l'axe de l'intestin, c'est-à-dire du cæcum.

La torsion autour de l'axe du mésentère.

Notons cependant avec ce dernier auteur qu'il n'est pas toujours possible d'établir une limite nette entre ces deux formes, distinctes en théorie.

A côté d'elles, il faut, avec Faltin, faire une place à une troisième forme, qui n'est en somme pas précisément un volvulus, mais qu'on peut considérer comme le premier temps d'une torsion plus complète; c'est la coudure du cæcum ou, comme l'appellent les Allemands, la transposition du cæcum (Verlagerung). En pareil cas, le cæcum se replie sur lui-même autour d'un axe essentiellement variable, tantôt sagittal, tantôt frontal, le plus souvent oblique, si bien que son fond regarde tout autrement qu'il ne fait normalement. Cette forme mérite d'être étudiée avec les volvulus, car c'est en quelque sorte une coudure spontanée, et qu'on ne peut comparer à celles qu'on observe sur l'intestin grêle.

A. — *Torsion du cæcum autour de son axe.*

Dans cette forme, le cæcum se tord autour d'un axe vertical ou tout au moins parallèle à l'axe du cæcum.

La limite de la portion tordue siège habituellement à l'union de la partie mobile et de la partie fixe, c'est-à-dire à l'union du cæcum et du côlon ascendant ou, comme le plus souvent, il y a en pareil cas une absence partielle de fusion du mésocôlon ascendant, la torsion remonte assez haut sur le côlon ascendant jusque près de l'angle hépatique. Par suite de ce mouvement de rotation, l'intestin grêle et le mésentère se trouvent entraînés, de telle sorte que le grêle s'enroule autour du cæcum comme axe. Mais il ne participe à la torsion qu'autant que cela est nécessaire pour permettre la torsion du cæcum.

Théoriquement au moins dans cette forme, il n'y a qu'un seul endroit où la lumière de l'intestin se trouve obstruée, au point de torsion sur le gros intestin. Le grêle, au contraire, se contentant de s'enrouler en spirale lâche autour du cæcum, reste libre et per-

méable. Pour peu que le degré de torsion devienne un peu considérable, le mésentère tiraillé coude l'intestin grêle, et surtout le cæcum en se distendant ne tarde pas à serrer en quelque sorte le nœud que l'intestin grêle forme autour du cæcum, et à déterminer ainsi une véritable occlusion. Exceptionnellement cependant, quand le cæcum se tord seul au-dessous de la valvule de Bauhin, il arrive que l'intestin grêle ne soit pas entraîné.

En tous cas, le grêle ne joue ici qu'un rôle tout à fait secondaire; c'est le cæcum qui domine toute la situation.

La torsion peut se faire dans deux sens.

En cas de torsion sinistrorsum de 180°, le cæcum présente en avant sa face postérieure, l'intestin grêle croise le cæcum en arrière plus ou moins perpendiculairement, pour venir se jeter sur le bord devenu externe du cæcum.

Tordu de 360°, le cæcum nous présente de nouveau sa face antérieure; mais, au niveau du point où s'effectue la torsion, s'enroule autour du gros intestin la terminaison du grêle, qui vient se jeter sur la face interne du cæcum après avoir décrit un cercle entier autour de lui.

Mais avec l'intestin grêle s'enroule aussi le mésentère : plus la torsion est considérable et plus aussi il en résulte, dans la région iléo-cæcale, une tension de ce mésentère qui forme une bride sous laquelle s'engage l'intestin grêle.

Quant au contraire la torsion est dextrorsum, les choses se passent de même, mais en sens inverse : ici l'intestin grêle s'enroule d'abord au-devant du cæcum, puis en arrière pour se retrouver enfin en dedans après avoir décrit un cercle complet. Ici encore, l'intestin grêle, ou plutôt son mésentère, peut former une bride étranglant l'intestin (Falin, cas 9).

En outre, il s'adjoint très souvent à cette torsion une véritable dislocation du cæcum, qui, au lieu de rester dans sa position normale, s'incurve sur lui-même au niveau du sillon de torsion et se renverse le fond en l'air.

Naturellement, au point de torsion, on voit sur le gros intestin une véritable incisure plus ou moins marquée, suivant le degré de torsion, l'intensité de l'étranglement et la durée de l'affection.

B. — *Torsion du cæcum autour de l'axe du mésentère.*

Dans cette seconde forme, la torsion se fait autour d'un axe oblique

en bas et en dehors (à droite), qui viendrait aboutir à l'angle iléo-cæcal. En pareil cas, le cæcum, plus une certaine longueur d'intestin grêle, l'ensemble constituant ce que l'on peut appeler l'anse iléo-côlique, se tordent au niveau de la base de l'anse. Sur le gros intestin, le siège de la torsion est toujours situé au-dessus de l'union du cæcum et du côlon, là où l'intestin cesse d'être libre. Sur l'intestin grêle, la limite est au contraire très variable.

Dans ce volvulus, intestin grêle et gros intestin s'appliquent donc l'un sur l'autre, se croisent et, en se tordant, se compriment réciproquement en même temps qu'ils compriment le mésentère intermédiaire. Il y a donc ici, non seulement double siège d'obstruction sur l'intestin, mais en même temps étranglement du méso et trouble de circulation de l'anse tordue.

Il va sans dire que ces deux types, que nous avons isolés pour la commodité de la description, ne sont, en réalité, pas si distincts que presque toujours il y ait un type mixte réalisé dans lequel il y a torsion sur le gros intestin habituellement serrée, et torsion sur l'intestin grêle, beaucoup plus lâche.

Dans la torsion sinistrorsum de 180°, le cæcum se trouve placé en avant de la portion d'intestin grêle tordue et appliquée à la paroi abdominale antérieure. Cet intestin grêle placé à droite et au-dessous du cæcum, lorsqu'il se distend par les gaz qu'il contient, tend à refouler le cæcum en haut et en dedans et à le repousser vers l'épigastre. Il n'y a pas encore dans ce cas de gêne considérable dans la circulation des matières, du moins tant que le cæcum n'est pas trop distendu et ne comprime pas l'anse d'intestin qui le croise en arrière et que, se déplaçant en haut et en dedans, il ne s'est pas coudé au niveau de son union avec le côlon.

Mais une pareille torsion est éminemment instable : pour qu'elle deviennent stable, il faut que le degré de torsion atteigne 360° : alors le cæcum est revenu en arrière et maintenant séparé de la paroi abdominale antérieure par les anses d'iléon, aussi bien les anses sus-jacentes à la torsion que les anses du volvulus. Il semble qu'alors ces anses, dont une certaine quantité au moins sont distendues, soient une gêne considérable à la juste appréciation des choses, et il n'est pas rare, en pareil cas, de voir la torsion reconnue assez tard, lorsque, après un examen minutieux, on est enfin arrivé à trouver le cæcum dilaté.

Dans un cas de Faltin (cas 6), on sentait, à la racine du mésentère, un pli rigide en croissant de lune simulant une torsion du mésentère : on fit de nombreuses tentatives de détorsion, mais sans succès. Ce n'est qu'à la fin que le cæcum, fortement dilaté, fut découvert coincé dans le petit bassin.

Lorsque la torsion est dextrorsum, à 180° il n'y a à peu près rien, car les anses d'intestin grêle et le mésentère croisent la face antérieure du cæcum : ainsi recouvert, celui-ci ne peut se disloquer en haut et par là même une des causes les plus importantes de l'obstruction, en cas de torsion à 180°, n'existe pas.

Cependant, parfois, le cæcum se soulève par son fond qui s'approche peu à peu de la région épigastrique : il se forme ainsi une coudure qui n'est pas à angle aigu comme dans le cas précédent, mais qui amène l'obstruction par un autre motif, parce que les anses grêles reposent sur le point de coudure et pèsent de tout leur poids sur le gros intestin qui, de son côté, en se distendant, peut arriver à les comprimer.

Plus la torsion se complète, plus elle devient évidente, car ici le cæcum tend à se placer en avant de la masse de l'intestin grêle et d'emblée on voit l'intestin grêle passer sur le cæcum et la torsion qui en résulte.

D'ailleurs cette dernière sorte de torsion paraît particulièrement rare.

Si nous examinons les cas que nous avons recueillis, nous trouvons les chiffres suivants.

Sur 78 cas, où nous avons cru pouvoir établir la variété de la torsion, nous trouvons :

Transposition simple	10 cas.
Torsion autour de l'axe intestinal	37 —
Torsion autour de l'axe mésentérique	31 —

Quant au sens de la torsion, nous trouvons :

Torsion de droite à gauche par en avant (sens des aiguilles).	30 cas.
Torsion de gauche à droite par en avant (sens inverse)	25 —

se décomposant réciproquement comme suit :

Torsion de droite à gauche :	Torsion autour de l'axe intestinal	11 cas.
	— — mésentérique	14 —
	Indéterminé	5 —
Torsion de gauche à droite :	Torsion autour de l'axe intestinal	14 —
	— — mésentrique	4 —
	Indéterminé	7 —

Quant au degré de la torsion, nous trouvons : 3 cas de 90°; 19 cas de 180°; 2 cas de 270°; 24 cas de 360°; 6 cas de plus de 360°; 3 cas de deux tours et 1 cas de quatre tours.

C. — *Dislocation du cæcum.*

Il peut sembler assez drôle, au premier abord, que nous rangions cette dislocation parmi les torsions du cæcum. Mais nous croyons cela justifié par plusieurs raisons.

1° Il s'agit là d'une variété d'occlusion intestinale, extrêmement voisine du volvulus.

2° La dislocation du cæcum complique très fréquemment le volvulus et joue certainement un rôle dans les phénomènes d'occlusion.

3° Il est bien probable que, dans bon nombre de cas, la dislocation est le premier degré d'un volvulus, la torsion se faisant en décrivant un mouvement de circumduction autour de son point d'attache.

Supposons, en effet, le cæcum directement disloqué en haut : à son union avec le côlon se forme un repli situé dans un plan frontal; mais que le fond du cæcum s'incline vers l'épigastre, ou mieux, vers la région splénique, et il se forme un commencement de torsion au niveau du repli. Que le cæcum continue à descendre vers la fosse iliaque gauche ou le petit bassin, et la torsion augmentera au fur et à mesure que le cæcum s'abaissera.

La dislocation pure et simple du cæcum est rare : nous n'en avons réuni que quelques cas.

Dans un cas de Trèves, la partie mobile du cæco-côlon ascendant était simplement repliée sur le côté antérieur du reste du côlon ascendant, si bien que la face postérieure du cæcum replié regardait en avant et que le sommet du cæcum était directement dirigé en haut. (Rotation vers en haut autour d'un axe strictement transversal.)

Citons encore les cas de Fagge, de Handfield Jones, cités par Trèves, deux cas de Gurschmann (coudure du cæcum avec obstruction complète de l'intestin), von Bonsdorff (cæcum replié vers l'épigastre), Z. von Manteuffel, Richet (cæcum coudé à angle aigu sur le côlon et relevé vers l'hypochondre gauche), Bergmann (cæcum fortement distendu, replié vers en haut et à gauche à l'épigastre).

Très souvent, la dislocation du cæcum accompagne le volvulus de cet organe. En pareil cas, au lieu de se faire, comme en cas de

dislocation simple, à peu près constamment en haut, elle peut se faire un peu dans tous les sens.

Dans la grande majorité des cas, la dislocation se fait en haut. Sur 61 cas, cela se rencontrait 41 fois.

7 fois, le cæcum était replié en haut et à droite, son fond se trouvait donc dans l'hypochondre droit au-dessous du foie, et même dans un caz de Z. von Manteuffel, il passait au-dessus du bord antérieur du foie. En pareil cas, la torsion ne dépasse jamais 180°.

Il est beaucoup plus fréquent de le rencontrer soit sur la ligne médiane, à la région épigastrique (11 fois), soit surtout dans l'hypochondre gauche (23 fois). Dans ce dernier cas, le fond du cæcum vient se mettre en rapport avec la coupole du diaphragme dans laquelle il se loge en avant de l'angle splénique du côlon : parfois même il se met en rapport avec la rate elle-même, et dans un certain nombre de cas de volvulus ayant évolué lentement, il existait des adhérences plus ou moins solides reliant le fond du cæcum au diaphragme ou à la rate.

Parfois, surtout quand la limite de fixité se trouve haut placée sur le côlon ascendant, le cæcum disloqué se dirige transversalement dans la partie supérieure de l'abdomen ou occupe la région ombilicale elle-même (6 cas).

Enfin, il peut être descendant, occuper la fosse iliaque gauche (3 cas), l'hypogastre (2 cas), ou s'enfoncer dans le petit bassin où il se coince fréquemment entre la vessie et le rectum (6 cas).

Ainsi disloqué, le cæcum présente des rapports variables avec les anses d'intestin grêle. Presque toujours, on le trouve en avant d'elles, accollé à la paroi abdominale antérieure. Il est bien plus rarement en arrière des anses grêles et du mésentère : il présente alors une direction sensiblement transversale. Enfin, nous avons vu que quelques anses grêles pouvaient se trouver en avant de lui, croisant le point de torsion où elles peuvent être étranglées.

Sur 43 cas, Faltin a trouvé 35 fois le cæcum en avant des anses intestinales et 8 fois derrière le paquet des anses ou au moins derrière quelques-unes : il peut ainsi cheminer en arrière de l'intestin grêle et de son mésentère, pour remonter ensuite vers l'hypochondre gauche (3 cas).

III. — Volvulus de l'anse vitelline (V. jéjuno-côlique).

La troisième variété de torsion que nous ayons à étudier est la torsion du gros intestin (côlon ascendant et transverse) et de la totalité ou environ de l'intestin grêle : c'est ce que nous appellerons la torsion jéjuno-côlique.

Pour que cette torsion puisse se réaliser, certaines conditions sont nécessaires. Il faut d'abord une anomalie de développement du péritoine, consistant en une absence de fusion d'un feuillet péritonéal du mésentère primitif ou méso de l'anse intestinale primitive. Les points d'insertion de ce méso à la paroi, qui correspondent l'un à l'origine du jejunum, l'autre à la partie moyenne du côlon transverse, se trouvent presque contigus l'un à l'autre sur la ligne médiane, et l'ensemble de l'intestin grêle et du gros intestin jusque près de l'angle splénique constitue comme une sorte d'anse unique dont les deux pieds se trouvent presque juxtaposés, c'est dire qu'elle se trouve dans les meilleures conditions pour qu'un volvulus se produise.

La limite supérieure du volvulus varie assez. On peut la rencontrer sur presque toute la hauteur du jéjunum ; mais le plus souvent elle répond à l'angle duodéno-jéjunal. Parfois même la limite est encore plus élevée : elle répond au duodénum lui-même : en pareil cas, celui-ci n'est pas fixé, mais mobile et pourvu d'un méso-duodénum ; il se continue directement avec le reste de l'intestin grêle sans angle duodéno-jéjunal. La première et la deuxième portions du duodénum sont seules alors normales.

De même la limite inférieure varie un peu suivant que la soudure s'est étendue plus ou moins loin. On peut la trouver au niveau de l'angle splénique du côlon ou vers la partie moyenne du côlon transverse, là où il est normalement croisé par les vaisseaux mésentériques supérieurs, ce qui est le plus fréquent, ou bien parfois moins loin encore vers l'angle hépatique.

Ici nous pouvons schématiquement distinguer deux formes.

Dans une première forme, le gros intestin s'enroule une fois entière ou plus autour du pédicule ou racine du mésentère, qui sert d'axe à la torsion : il est évident que la partie toute inférieure de l'iléon doit naturellement suivre cette torsion. L'intestin grêle

conserve ici sa position habituelle et le mésentère de l'intestin grêle n'est pas tordu.

Dans une deuxième forme, au contraire, intestin grêle et gros intestin se tordent mutuellement l'un autour de l'autre. Ce qui caractérise nettement cette forme et la différencie d'emblée du volvulus de l'intestin grêle, c'est qu'ici on voit toujours une anse d'intestin grêle passer au-dessus, c'est-à-dire au-devant du côlon transverse avec lequel elle s'entrecroise à tel point que lorsque la torsion porte vers la partie moyenne du côlon transverse, il semble que le côlon soit interrompu en son milieu et que la moitié gauche sorte de derrière une anse intestinale.

Dans l'une comme dans l'autre de ces deux formes, on peut observer des torsions en sens divers : sur les 3 cas de la première forme, la torsion semble s'être faite 2 fois dans le sens des aiguilles d'une montre (Weinreich, Firth) et une fois en sens inverse (Léonard).

Dans la seconde forme, nous trouvons 13 fois une torsion dans le sens des aiguilles d'une montre, contre 9 fois une torsion en sens inverse.

Quant au degré de la torsion, nous avons noté une fois 90°, 5 fois 180°, 8 fois 360° ou un tour entier, une fois un tour et demi et 2 fois deux tours.

Enfin signalons qu'il est des cas, comme celui de Kirmisson, où, en plus de l'obstruction par suite de la torsion, il y avait encore un étranglement, dû à une anse qui se trouvait pincée entre la corde formée par le mésentère et le rachis.

(*A suivre.*)

LES LUXATIONS SOUS-ASTRAGALIENNES

PAR MM.

Amédée BAUMGARTNER et **Alphonse HUGUIER**

Prosecteur à la Faculté de médecine de Paris.

Chirurgien adjoint de l'Hôpital Saint-Joseph

I

Les luxations sous-astragaliennes du pied sont des traumatismes peu fréquents; nous avons pu cependant en réunir 85 observations, dont le résumé et l'indication bibliographique sont donnés à la fin de ce travail.

Le *mécanisme* de ces luxations est encore mal connu; la solidité des moyens d'union de l'astragale avec le calcanéum et le scaphoïde, opposée à la fragilité des malléoles, rend l'expérimentation délicate, et les résultats en ont été souvent contradictoires. En raison de la rareté des pièces d'autopsie, l'*anatomie pathologique* des luxations sous-astragaliennes n'est qu'à peine faite; aussi la classification des diverses variétés est difficile, imprécise, et varie avec chaque auteur. — Les *causes d'irréductibilité primitive* demandent à être soigneusement établies, pour que le *traitement* par la réduction simple soit logiquement institué. Encore la reposition a-t-elle échoué dans de nombreux cas; et l'astragalectomie se pose alors comme indication thérapeutique; dans les luxations anciennes, dans les luxations infectées, elle paraît seule indiquée.

Nous avons eu l'occasion de traiter par l'astragalectomie deux cas de luxation sous-astragalienne. A ce propos, nous avons institué une série d'expériences, destinées à éclaircir le mécanisme de ces luxations, à en donner les caractères anatomiques. Ces expériences nous ont conduit à établir un système raisonné de classification, à discuter les causes d'irréductibilité, à poser les indications thérapeutiques.

Voici d'abord la relation des deux cas que nous avons observés.

Observation I. — *Luxation sous-astragalienne du pied en dehors. Luxation ancienne. Réduction impossible. Extirpation de l'astragale. Guérison fonctionnelle.*

Le nommé C.., quarante ans, agriculteur, entre à l'hôpital Saint-Antoine,

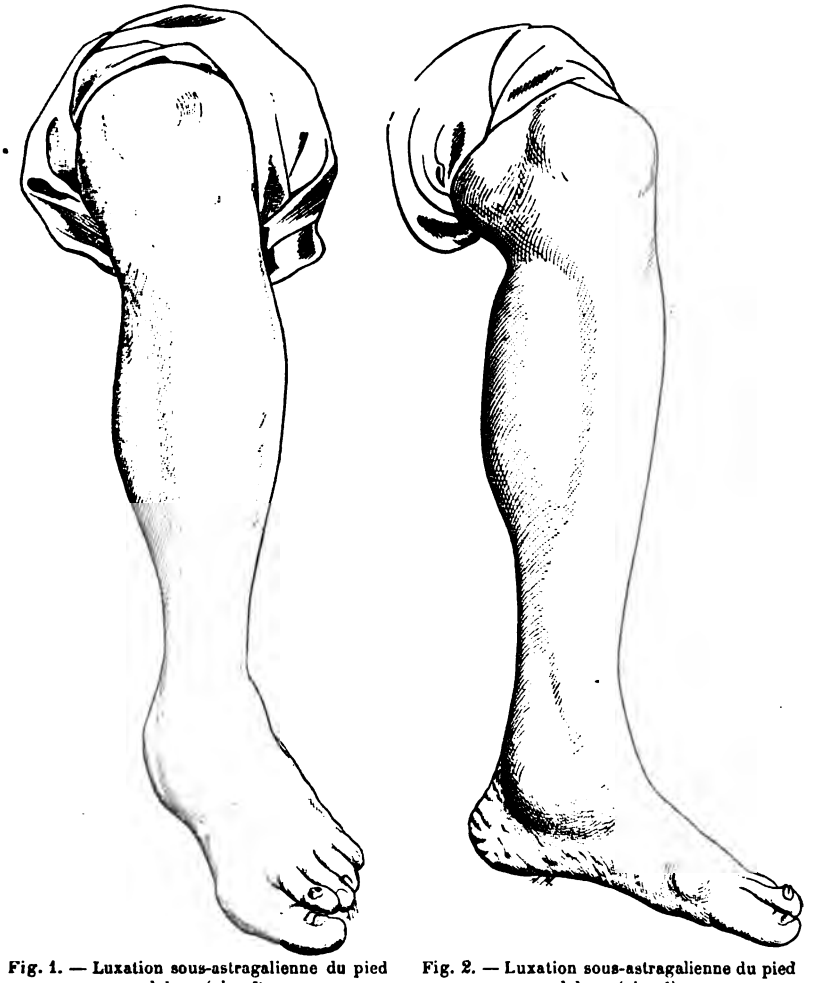

Fig. 1. — Luxation sous-astragalienne du pied en dehors (obs. I).

Fig. 2. — Luxation sous-astragalienne du pied en dehors (obs. I).

le 28 septembre 1901, dans le service de notre maître, M. le Dr Ch. Monod, salle Blandin, n° 7.

Le 2 juillet 1901, il est précipité sur le sol du haut du siège d'une moissonneuse, un violent coup de tonnerre ayant fait cabrer les chevaux. Il reste étourdi « tant par la chute que par la foudre », et ne peut préciser actuellement la manière dont il est tombé. On le transporte dans un vil-

lage voisin, puis le lendemain dans un petit hôpital de province. Il est mis au repos; on fait des applications froides, de la compression, etc. Le gonflement primitif diminue; mais la déformation persiste. Bref, après deux mois de traitement, la guérison ne survenant pas, on conseille au blessé d'aller se faire soigner à Paris.

A première vue, on constate que le pied *gauche* est déjeté fortement *en dehors*, en masse, sans renversement de ses bords, *sans valgus*, car la plante regarde directement en bas (fig. 1 et 2). — *Du côté externe* : l'axe prolongé du péroné tombe sur la face dorsale du pied, en dedans du cuboïde. La malléole externe est déjetée en dehors, et, autant qu'il est possible de le constater, à cause des tissus fibreux qui la masquent en partie, elle paraît avoir été fracturée, et entraînée avec le pied en dehors; mais les fragments sont restés en contact, et la malléole fait avec le péroné un angle obtus ouvert en dehors. La pointe même de la malléole externe n'est du reste point perceptible. *Du côté interne*, la malléole interne est intacte; sa face interne, prolongée, tombe à 4,5 centimètres en dedans du bord interne du pied. Sous sa pointe, et en avant d'elle, on sent une grosse saillie, dure, lisse et arrondie, formée vraisemblablement par la tête de l'astragale. La tête de l'astragale a quitté le scaphoïde; elle regarde en avant, en bas et en dedans; sur elle, la peau est distendue, amincie, enflammée, et prête à s'ulcérer. Au-dessous et en avant de la tête de l'astragale, on tombe dans une dépression, puis sur le bord interne du pied, raccourci. Le tubercule du scaphoïde n'y est plus perceptible, caché qu'il est par la tête de l'astragale ; le premier cunéiforme se sent difficilement; en avant de lui l'extrémité postérieure du premier métatarsien est facilement perceptible.

Fig. 3. — Luxation sous-astragalienne du pied en dehors. Radiographie (obs. I).

Le bord externe du pied est normal. Le *bord interne* est affaissé, le pied est plat, et, dans la station debout, la tête de l'astragale prend contact avec le sol. — La face dorsale du pied paraît raccourcie; le calcanéum a exagéré sa saillie, le tendon d'Achille est plus concave, et le talon est relevé.

Les mouvements de flexion et d'extension du pied sont possibles, quoique limités; l'astragale suit en effet les mouvements imprimés au pied; par contre les mouvements de torsion et de volutation du pied sous-astragalien

n'existent plus. Il existe un léger degré de ballottement astragalien; l'écartement des malléoles est de un centimètre et demi de plus que du côté sain. — L'atrophie musculaire de la jambe est peu marquée. La *marche est à peu près impossible*, l'axe de la jambe tombant très en dedans du pied. Des douleurs surviennent pendant la station debout.

En résumé, *luxation sous-astragalienne du pied en dehors, avec fracture*

Fig. 4. — Luxation sous-astragalienne du pied en dehors. Radiographie (obs. I).

vicieusement consolidée de la malléole péronnière. Les radiographies (fig. 3 et 4) confirment le diagnostic.

L'*ancienneté* de la lésion (2 mois) rend impossible toute tentative de réduction; et l'extirpation de l'astragale est décidée.

Opération, le 14 octobre. — Opérateur, Amédée Baumgartner. — Anesthésie chloroformique. Bande d'Esmarch.

Incision sur la face interne du cou-de pied, partant de 4 centimètres au-dessus de la pointe de la malléole interne, longeant son bord antérieur, passant sur la tête de l'astragale et se prolongeant sur le bord interne du pied. On écarte la peau et un tendon, et on libère la tête de l'astragale, *interposée entre le tendon jambier antérieur qui est en avant, et le tendon jambier postérieur qui est en arrière.* On sectionne les ligaments qui maintiennent la tête de l'astragale aux malléoles, et ce qui reste de la capsule fibreuse astragalo-scaphoïdienne. Puis on incise le ligament tibio-astragalien postérieur, en insinuant le bistouri entre l'astragale et la malléole interne. L'astragale tient encore en dehors.

Incision sur la face externe du cou-de-pied, le long du bord antérieur de

la malléole externe, et se prolongeant sur le cuboïde. La malléole externe est découverte : elle présente deux fragments, l'un postérieur, volumineux adhérent au péroné, et donnant insertion au ligament péronéo-calcanéen; l'autre antérieur, petit, écrasé, masquant l'interligne péronéo-astragalien.

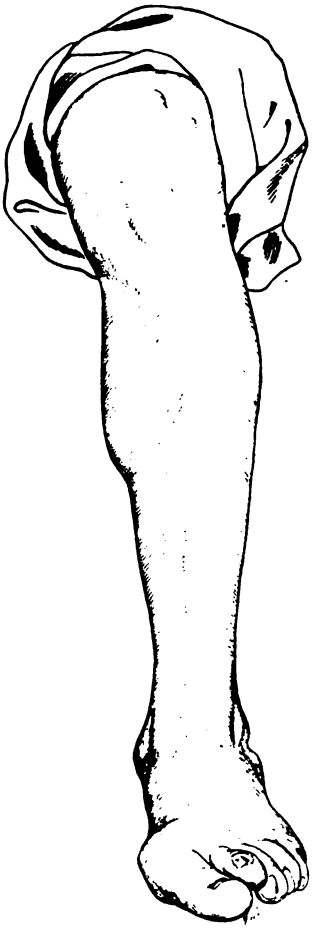

Fig. 5. — Malade de l'obs. I, 18 mois après l'astragalectomie.

Fig. 6. — Radiographie du malade de l'obs. I, 18 mois après l'astragalectomie.

On est obligé de le réséquer, pour introduire le bistouri entre les deux os, et couper le ligament péronéo-astragalien postérieur.

L'astragale tient encore au calcanéum par quelques fibres du ligament inter-osseux. On les sectionne en introduisant un bistouri à lame étroite, dans le sinus du tarse. L'astragale est extirpé. Il est intact.

Dans la cavité ainsi produite fait saillie un fragment du bord antérieur

de la face externe du tibia, qui paraît avoir été arraché par la malléole externe déplacée lors du traumatisme. Il est réséqué. Le calcanéum s'emboîte dans la mortaise. Drainage par les deux plaies. Suture au crin. Pansement. La jambe et le pied sont mis dans une gouttière ouatée.

Les jours suivants, pas de fièvre; quelques douleurs au niveau du cou-de-pied.

20 octobre. — Douleurs assez vives dans le cou-de-pied. Pansement. On découvre à la face postérieure du cou-de-pied une petite tuméfaction,

Fig. 7. — Radiographie du malade de l'obs. I, 18 mois après l'astragalectomie.

dépressible, très douloureuse au palper. Une ponction au bistouri donne issue à de la sérosité avec quelques caillots. *Drainage.* — La plaie interne est enflammée, là où la peau recouvrait la tête de l'astragale.

24 octobre. — Pansement. On enlève les fils et les drains. On fait un appareil plâtré.

A partir du 14 novembre, on fait tous les matins quelques mouvements de flexion et d'extension du pied, et quelques massages. La gouttière plâtrée est réappliquée dans l'intervalle des séances.

Le 14 décembre, on enlève définitivement le plâtre; l'opéré garde encore le repos au lit. Massages et électrisation; mouvements forcés. Il persiste un léger degré de ballottement du calcanéum dans la mortaise.

Le 24 décembre, le blessé se lève; le pied est chaussé d'une bottine surélevée, munie de deux tuteurs métalliques latéraux.

15 février 1902. — Le blessé quitte l'hôpital; *les mouvements du cou-de-pied se font facilement; et la marche prolongée ne cause ni gêne, ni douleur, ni fatigue*[1].

1. Le malade a été présenté à la Société de Chirurgie le 12 février 1902, par M. le Dr Ch. Monod (Luxation astragalienne; extirpation de l'astragale. *Bull. et Mém. de la Soc. de Chir. de Paris*, 1902, p. 198).

Au mois d'avril 1903, le malade entre à l'hôpital Tenon, dans le service de notre maître M. le professeur Poirier, pour une lymphangite avec abcès au niveau du cou-de-pied opéré; abcès qui est incisé, et dont la guérison survient au bout de quinze jours environ.

L'*état actuel du membre inférieur gauche est le même qu'à la sortie de l'hôpital Saint-Antoine*; le pied est en bonne position, la crête du tibia prolongée tombe dans l'interligne, qui sépare le premier et le deuxième orteil (fig. 5). La marche est toujours facile, les mouvements de l'articulation du cou-de-pied sont étendus, non douloureux; cependant le malade trouve son pied plus faible qu'il n'était avant l'accident. Le raccourcissement du membre est de deux centimètres. Les radiographies (fig. 6 et 7) montrent qu'entre la mortaise et le calcanéum se sont interposés des fragments osseux, dus probablement à une ossification ultérieure aux dépens de lambeaux périostiques laissés dans la cavité articulaire.

Remarques. — Somme toute, *le résultat fonctionnel est bon*. Il aurait été meilleur, si la malléole externe n'eût point été fracturée, et si l'ablation d'un des fragments n'eût point été nécessaire pour achever l'astragalectomie. Peut-être aurait-il été préférable de morceler l'astragale, de façon à ne point être obligé de toucher à la malléole. La réduction simple, sous-chloroforme, était rendue impossible par l'adhérence fibreuse secondaire, par la cicatrisation des ligaments déchirés; les tendons n'auraient point été seuls cause d'irréductibilité [1]. Quant à la reposition sanglante de l'astragale, elle n'eût été possible que par la libération complète de cet os sur le calcanéum et sur l'avant-pied : ce qui en aurait peut-être amené la nécrose; il est peu probable d'ailleurs que le résultat fonctionnel eût été meilleur, étant donné les esquilles péronnières et tibiales, qu'on n'eût pu réséquer ou réduire.

Observation II. — *Luxation sous-astragalienne du pied en dedans. Luxation ancienne, compliquée de plaie due à la chute d'une escharre. Astragalectomie. Guérison fonctionnelle.*

Alfred B., jardinier, cinquante-deux ans, entre, le 23 septembre 1905, à l'hôpital Saint-Joseph, pavillon Viat-Bierry, dans le service de notre maître, M. le Dr Noël Hallé.

Ce blessé raconte qu'en descendant d'une échelle, le 26 août 1905, il mit, par mégarde, le pied gauche sur les dents d'un rateau. Comme il n'avait aux pieds que des chaussons et qu'il se sentait piqué, il retira brusquement le pied et le posa sur le sol. A ce moment même, le pied droit

1. Nous verrons plus loin que notre observation rentre dans la première variété des luxations en dehors, tête de l'astragale entre les deux jambiers, où n'existe pas de cause d'irréductibilité primitive.

ayant quitté le dernier échelon par suite de la continuation du mouvement de descente, tout le poids du corps se transmit avec force au pied gauche qui reposait à faux sur le bord externe, et le tordit violemment. Le blessé

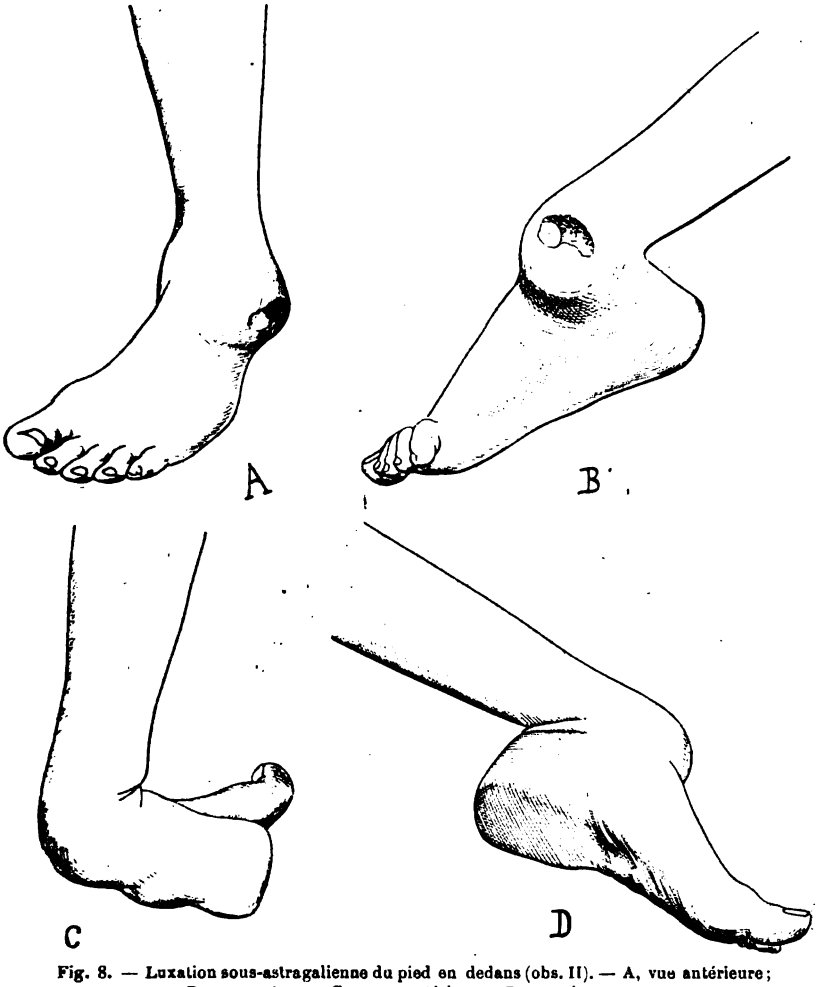

Fig. 8. — Luxation sous-astragalienne du pied en dedans (obs. II). — A, vue antérieure; B, vue externe; C, vue postérieure; D, vue interne.

ressentit une vive douleur, tomba à terre et ne put se relever seul. Le pied était « tordu en dedans », et présentait sur le côté externe une petite plaie due à la dent du rateau.

Un médecin essaya de corriger la déviation, d'abord sans anesthésie, puis sous chloroforme. Il ne put y parvenir et plaça le membre dans une gouttière en fil de fer. Les jours suivants, le médecin essaya encore de réduire,

toujours sans succès. Il remplaça la gouttière par un appareil de Scultet. La réduction restant impossible et une escharre, apparue sur le dos du pied, étant sur le point de se détacher, le médecin se décida à envoyer le blessé à l'hôpital.

A ce moment, un peu plus d'un mois après l'accident, nous constatons que le pied est considérablement dévié. Il est en adduction, varus et équinisme. La pointe est tellement tournée en dedans, que la crête du tibia prolongée passe en dehors du bord externe du pied (fig. 8, A). Ce bord est abaissé; l'interne est relevé. La face dorsale regarde en dehors et en avant.

Fig. 9. — Luxation sous-astragalienne du pied en dedans. Radiographie (obs. II).

On voit, sur le cou-de-pied, en avant et au-dessous de la malléole externe, une saillie arrondie, formée vraisemblablement par la tête de l'astragale qui surplombe et déborde en dehors toute la portion sous-jacente du pied. Sur le sommet de cette saillie, là où les tissus distendus s'étaient mortifiés, existe maintenant une plaie ulcéreuse, suppurante, à la partie interne de laquelle on voit à nu une petite portion du cartilage de la tête de l'astragale (fig. 8, A et B).

Vu de dedans (fig. 8, D), le pied est en extension forcée; son axe est presque parallèle à celui de la jambe, mais sur un plan postérieur; à l'union des deux segments, on voit, en avant, la saillie de la tête astragalienne. La concavité du talon est énormément exagérée; le talon et la face postérieure de la jambe forment un angle presque droit; du sommet de cet angle partent deux plis cutanés qui se perdent sur la face interne du cou-de-pied. La face plantaire regarde en dedans, principalement dans sa moitié postérieure : ce qui s'explique par ce fait que la torsion est beaucoup plus marquée sur l'arrière-pied que sur l'avant-pied.

Si l'on regarde le membre par en arrière, on voit que le talon, dévié en dedans, est devenu perpendiculaire à la jambe ou à peu près (fig. 8, C).

Par la palpation, on reconnaît que le corps de l'astragale est resté encastré dans sa mortaise et qu'on peut imprimer à cet os de légers mouvements de flexion et d'extension.

Le cuboïde est transporté en avant, au-dessous et en dedans de la tête de l'astragale; au-dessous du corps de cet os et de la malléole externe existe un vide, dû à la fuite du calcanéum en dedans. Le tubercule du scaphoïde paraît très rapproché de la malléole interne; mais il est difficile de préciser les contours de ces deux saillies osseuses, car elles occupent la partie antérieure d'un angle dièdre, dont les côtés sont fermés d'une part par la face interne de la jambe, d'autre part par la face interne de l'arrière-pied, fortement dévié en dedans et devenu presque perpendiculaire à la jambe.

Quand le blessé se tient debout à l'aide de béquilles, le pied ne repose sur le sol que par la partie antérieure de son bord externe et par le petit orteil.

Le diagnostic de luxation sous-astragalienne du pied en dedans est confirmé par une radiographie faite par M. le Dr Lorrain, chef de laboratoire de l'hôpital (fig. 9).

Opération, le 27 septembre 1905. Opérateur, Dr Huguier.

Incision verticale longeant le bord antérieur de la malléole externe jusqu'à la plaie; à ce niveau, on contourne les bords de l'ulcération en restant à quelques millimètres en dehors, de façon à enlever les tissus infectés. Cette incision en raquette met largement à nu la tête de l'astragale.

On incise le mince ligament antérieur de l'articulation tibio-tarsienne; on découvre ainsi la moitié antérieure de la poulie astragalienne, car l'os était fortement fléchi dans la mortaise tibio-péronière. On coupe ensuite le ligament péronéo-astragalien antérieur, puis le postérieur, après avoir insinué la pointe du bistouri entre la face externe de l'astragale et la malléole externe. Puis on sectionne les ligaments tibio-astragaliens antérieur et postérieur, ce dernier après avoir, comme en dehors, insinué l'extrémité de l'instrument entre les deux os. On saisit solidement la tête de l'astragale avec un davier de Farabeuf, et, avec la plus grande facilité, on extirpe l'astragale qui ne présentait pas le moindre trait de fracture.

Le fond de la cavité n'était pas net comme après une astragalectomie sur le cadavre. Il était tapissé par une nappe de tissus fibreux qui masquaient les cartilages.

L'os enlevé, il devint très facile de placer le pied en bonne position sur la jambe. On sutura la peau aux crins, après avoir placé un drain de caoutchouc dans la cavité.

On fit un pansement aseptique et le membre fut placé dans une demi-gouttière plâtrée, le pied étant maintenu à angle droit sur la jambe, jusqu'à complète dessiccation de l'appareil.

30 septembre. — Température 38°6. Changement de pansement. La plaie est un peu rouge, et un peu de pus sort par l'orifice du drain. On fait sauter quelques fils; on lave la cavité à l'eau légèrement oxygénée, et on fait un pansement humide qu'on renouvelle chaque jour.

Du 31 au 4 octobre, la température monte à 37°8 le soir. Le malade

présente de l'urticaire sur les bras et les cuisses, qui ne tarde pas à se généraliser et disparaît après une purgation.

5 octobre. — On enlève les crins qui restaient et on ouvre un petit abcès

Fig. 10. — Malade de l'obs. II, 7 mois après l'astragalectomie.

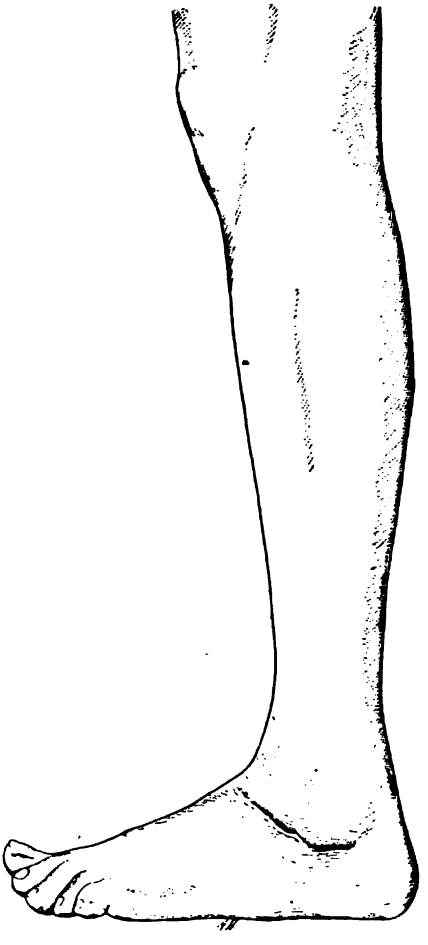

Fig. 11. — Malade de l'obs. II, 7 mois après l'astragalectomie.

sous-cutané derrière et au-dessous de la malléole externe. La température tombe à 37°.

12 octobre. — La cavité ne suppurant presque plus, on enlève le drain qu'on remplace par des mèches de gaze, après avoir touché la plaie à la teinture d'iode, et on fait un pansement sec.

23 et 24 octobre. — 37°8. On remet un drain; pansements humides.

26 octobre. — On reprend les pansements secs.

17 décembre 1905. — La plaie, qui était restée longtemps fistuleuse, est complètement cicatrisée. On cesse tout pansement; mais on laisse encore la gouttière plâtrée.

Le 14 janvier 1906, le malade sort de l'hôpital et marche avec un appareil silicaté, qu'il garde un mois.

Revu le 22 avril 1906. — Le pied est en bonne position. La crête du tibia prolongée passe par le premier espace inter-métatarsien. Le pied est à

Fig. 12. — Radiographie du malade de l'obs. II, 1 an après l'astragalectomie.

angle droit sur la jambe et présente un très léger degré de varus (fig. 10 et 11).

La diminution de hauteur du pied mesurée de la pointe de la malléole externe au bord externe de la plante est de 3 centimètres.

Le pied n'est pas ankylosé; on peut lui imprimer des mouvements assez étendus d'extension et de flexion sur la jambe; par contre, les mouvements d'adduction, d'abduction, de torsion du pied sont très limités.

Le malade boite un peu, quand on le fait marcher pieds nus; mais toute claudication disparaît quand il marche avec une chaussure à talon élevé. Il peut faire sans fatigue de longues courses en portant de lourds fardeaux. Il présente simplement un peu d'œdème du pied et de la jambe le soir, œdème qui disparaît la nuit.

Revu le 12 novembre 1906. État toujours très satisfaisant. L'œdème de la jambe a encore diminué. Il faut le rechercher pour le constater. La radiographie (fig. 12) permet de vérifier la bonne position des os.

Remarques. — Dans le cas que nous venons de rapporter, le médecin, qui vit le blessé sitôt après l'accident, ne put réduire la luxa-

tion, malgré plusieurs tentatives dont une sous chloroforme. Malgré ces essais infructueux, il est impossible d'affirmer si la luxation était véritablement irréductible. Il est probable que le seul obstacle était l'interposition de la fronde des extenseurs, dont nous avons cru retrouver des vestiges, au moment de l'intervention, sous forme de tissus fibreux tapissant le fond de la cavité osseuse déshabitée. Mais, n'ayant pu savoir quelle position avait été donnée au pied pendant les tentatives de réduction, il nous est impossible d'être affirmatif au sujet de la réalité de l'irréductibilité et de sa cause exacte.

Au moment où le malade est entré dans le service, il nous a semblé inutile de chercher à réduire ou à pratiquer une reposition sanglante du pied, car, en raison des modifications réactionnelles des tissus fibreux périarticulaires, les os étaient certainement déjà fixés définitivement en position anormale. Du reste, même si l'une ou l'autre de ces interventions conservatrices avait été réalisable, elles auraient été dangereuses. L'articulation était ouverte, et la peau infectée. Réduire dans ces conditions aurait été s'exposer à voir éclater des accidents infectieux plus graves que ceux qui ont suivi l'extirpation de l'os.

II. — NOMENCLATURE

Jusqu'au milieu du siècle dernier, on confondait dans un même chapitre la luxation totale de l'astragale, la luxation de l'astragale sur la jambe, la luxation de l'astragale sur le pied. Dans son Traité de Pathologie chirurgicale [1], Nélaton distingue nettement ces différentes variétés de luxation. Broca [2], quelques années plus tard, en réunit tous les cas publiés jusqu'à lui, établit une classification et étudie leur mécanisme. Aux luxations de l'astragale dans l'articulation astragalo-calcanéenne et scaphoïdienne, il donne le nom de *luxations sous-astragaliennes*, nom qu'elles ont conservé jusqu'à aujourd'hui (seul Hamilton [3] les appelle *luxations astragalo-calcanéo-scaphoïdiennes*). — Broca établit que le scaphoïde et le calcanéum se luxent sous l'astragale, celui-ci restant en place, fixé solidement aux os de la jambe; *les os du pied se déplacent sous l'astragale*, en arrière, en dedans, en dehors, suivant le sens dans lequel se fait la luxation.

1. IIe vol., 1847.
2. *Mémoires de la Soc. de Chir.*, 1853, p. 566.
3. Trad. Poinsot, 1884, p. 1196.

Malgaigne[1] étudie, sous le nom de luxations de *l'astragale*, deux sortes de luxations; les luxations doubles, dans lesquelles l'astragale a perdu ses rapports avec la mortaise tibio-péronière d'une part, avec les os du tarse d'autre part; et les luxations sous-astragaliennes de Broca Il s'élève contre la nomenclature appliquée par Broca à ces dernières. « M. Broca attribue la luxation à ces derniers os (calcanéum et scaphoïde), et, quand la tête astragalienne est portée par exemple en avant, c'est pour lui une luxation en arrière. Au point de vue pratique, cela ne peut pas se supporter; *c'est l'astragale qui quitte sa cavité*, c'est l'astragale qui fait saillie, c'est l'astragale qui détruit les téguments et se fait jour au travers. Les luxations sous-astragaliennes sont donc pour moi les vraies et pures luxations de l'astragale; *et je les dénommerai selon le sens dans lequel cet os se portera.* »

Ainsi la luxation sous-astragalienne en dehors de Broca devient la luxation sous-astragalienne en dedans de Malgaigne.

Cette nomenclature est depuis lors adoptée par la majorité des auteurs. M. Quénu[2] s'y conforme, tout *en simplifiant les différentes variétés de ces luxations*. Malgaigne avait décrit des luxations de l'astragale en dehors, en dedans, en arrière, en avant; et, parmi ces dernières, il considérait trois types : la luxation directe en avant, la luxation oblique en dehors et oblique en dedans. M. Quénu, *considérant les diverses positions prises par la tête astragalienne*, décrit : *a*) des variétés dorsales, luxations de la tête de l'astragale sur le dos du pied, soit directes en avant, soit obliques en avant et en dehors, soit directes en dehors et en avant; *b*) une variété marginale, luxation de la tête de l'astragale sur le bord interne du pied; *c*) enfin une luxation sous-astragalienne en arrière. — Nélaton[3], Cahier[4], se conforment à la classification de Quénu. Dehoey[5], Badin[6], etc., font de même.

M. Lejars[7] adopte une nomenclature toute différente. Il décrit, parmi les luxations *du pied*, les luxations tibio-tarsiennes, les luxations sous-astragaliennes, les luxations isolées de l'astragale. — Et, pour les luxations sous-astragaliennes, il écrit : « La jambe et l'as-

1. *Traité des fractures et des luxations*, 1855, t. II, p. 1030.
2. *Bulletin de Soc. anat.*, 1882, p. 382.
3. *Traité de chirurgie*, Duplay et Reclus, 1897, t. III.
4. *Traité de chirurgie*, Le Dentu et Pierre Delbet, t. III.
5. Traité des lux. sous-astrag. compliquées de plaies, *Thèse de Lyon*, 1894.
6. Les lux. sous-astrag., *Thèse de Paris*, 1901-1902.
7. *Traité de chir. d'urgence*, 1904, 4e édit., p. 904.

tragale restent dans leurs rapports normaux... *C'est le reste du pied qui se déplace sous l'astragale*, et... en dehors, en dedans, en avant, en arrière. » Nous voici donc revenus à la classification de Broca.

A l'étranger, on adopte aussi cette dernière; on considère *le pied comme luxé sous l'astragale*; et, en Allemagne, la luxation sous-astragalienne est connue sous le nom de *Luxatio pedis sub talo*. Un élève du professeur Brüns (de Tubinge), Trendel[1], décrit les variétés suivantes de luxations sous-astragaliennes *du pied* : 1° des luxations latérales, les unes en dedans (*Adduxtions Luxationen*), avec, comme sous-variété, la luxation en dedans et en arrière (luxation oblique en dehors de Quénu); les autres en dehors (*Abduxtions Luxationen*), avec, comme sous-variété, la luxation en dehors et en arrière (luxation oblique en avant et en dedans de Malgaigne); 2° les luxations sagittales, en avant, en arrière.

Broca	Malgaigne et Hamilton	Quénu	Lejars	Allemands
Lux. sous-astrag. *du pied.*	Lux. sous-ast. *de l'astragale.*	Lux. sous-astrag. *de l'astragale.*	Lux. sous-astrag. *du pied.*	Luxatio *pedis* sub talo.
I. *En dehors.*	I. *En dedans.*	I. *Marginale.*	I. *En dehors.*	I. *Latérale*, *a*) en dehors. *id.*, *b*) oblique en dehors et en arr.
	II. *En avant a*) oblique en ded.			
II. *En arrière.*	*id.*, *b*) directe en avant. *id.*, *c*) oblique en dehors.	II. *Dorsales*, *a*) en avant. *id*, *b*) oblique en av. et en deh.	II. *En arrière.*	II. *Sagittale*, en arrière. III. *Latérale*, *a*) oblique en ded. et en arrière.
III. *En dedans.*	III. *En dehors.*	*id.*, *c*) directe en deh. et en av.	III. *En dedans.*	*id.*, *b*) en ded.
	IV. *En arrière.*	III. *En arrière.*	IV. *En avant.*	IV. *Sagittale*, en avant.

Il serait désirable qu'une seule et même nomenclature fût définitivement adoptée, car ces diverses dénominations prêtent à confusion. Nous en trouvons la preuve dans l'article très documenté de Trendel; l'auteur, induit en erreur par les appellations diverses, met, dans sa statistique de luxations sous-astragaliennes *du pied* en dedans, le cas de Verneuil[2], qui est une luxation sous astragalienne *de l'astragale* en dedans, ainsi que notre observation 1, le malade ayant été présenté à la Société de Chirurgie par notre maître M. Ch. Monod, sous le nom de « luxation en dedans » (classification

1. Ueber die Luxatio pedis sub talo, *Beiträge zur klinische Chir.*, 1905, t. LV, p. 360.

2. Obs. V, *in* Thèse de Du Bourg, *Étude sur les lux. sous-astragaliennes anciennes*, Paris, 1874.

de Quénu). Mais quelle nomenclature adopter[1]? Les luxations sous-astragaliennes sont-elles des luxations de l'astragale, ou des luxations du pied (calcanéum et scaphoïde)?

La question de *classification des luxations en général* a été récemment abordée à la Société de Chirurgie de Paris. A propos des luxations du carpe, dites « luxations du semi-lunaire sur le grand os », M. Pierre Delbet[2] fait remarquer : « Ce n'est donc pas, comme on l'a dit et écrit, une luxation du semi-lunaire. Bien au contraire, le semi-lunaire avec la moitié attenante du scaphoïde fracturé est le seul os qui reste dans ses connexions normales avec le radius; la fixité du semi-lunaire est la caractéristique de cette lésion; et cette fixité n'est pas surprenante, car cet os est solidement uni au radius par le gros ligament radio-semi-lunaire.... Le semi-lunaire ne bouge pas.... Le grand os se luxe en arrière du semi-lunaire; et il entraîne non seulement les autres os de la deuxième rangée du carpe, avec les métacarpiens, mais encore la moitié ou la totalité du scaphoïde et la totalité ou au moins la plus grande partie du pyramidal. » Dans la discussion qui suivit, M. le professeur Kirmisson[3] s'associe à la remarque de M. Delbet : « Au nom de la classification générale des luxations, on doit dire luxation du grand os, et non luxation du semi-lunaire, *puisqu'on a l'habitude de considérer comme luxé l'os le plus éloigné du tronc.* » Et M. Pierre Delbet d'ajouter : « *Quand on dit qu'un os est luxé, on entend toujours parler de son extrémité proximale.* On appelle luxation de l'humérus les déplacements qui se produisent non dans l'articulation du coude, mais dans celle de l'épaule. On entend par luxation du fémur, non les déplacements du genou, mais ceux de la hanche.... »

Ces réflexions nous semblent devoir s'appliquer aux luxations sous-astragaliennes, et les nomenclatures de Broca, Lejars, et des Allemands, être plus conformes à la nomenclature générale des luxations. — Ne remarque-t-on point d'ailleurs que l'astragale est à la mortaise tibio-péronnière ce que le semi-lunaire et le scaphoïde, en totalité ou en partie, sont à la glène radio-cubitale? Avant-bras,

1. Poinsot (Intervention chir. dans les lux. du cou-de-pied) intitule les obs. VI et VII, p. 104 et 106 : Lux. sous-astrag. en dehors; il s'agit de lux. sous-astrag. du *pied* en dehors (nomenclature de Broca). — Dans sa trad. du Traité de Hamilton, p. 1196, il se range à la nomenclature de Malgaigne.
2. *Bulletin de la Soc. de Chir.*, 1906, p. 485.
3. *Ibid.*, p. 501.

et semi-lunaire fixés; le carpe mobile se luxe sur eux... jambe et astragale fixés; le pied sous-astragalien mobile se luxe sur eux.

Si l'on veut bien examiner nos figures 3, 8 et 9, il nous semble que l'impression première qui s'en dégage est *le déplacement du pied*; et non pas celui de l'astragale ou même de l'astragale et de la jambe. Malgaigne objecte : « C'est l'astragale qui fait saillie, c'est l'astragale qui déchire les téguments et se fait jour au travers ». Nous ferons remarquer : 1° que ce n'est pas l'astragale, mais la *tête* de l'astragale qui fait saillie et déchire parfois les téguments; 2° que la saillie formée par *le calcanéum* est tout autant prononcée que celle de la tête de l'astragale, et le déplacement de ce premier os fort apparent, si on a soin de regarder le cou-de-pied non pas exclusivement en avant, mais aussi en arrière et latéralement. — Au reste, dans toutes les luxations, on décrit le déplacement et la saillie des deux os luxés : dans les luxations du genou, la proéminence *antérieure* formée par les condyles *du fémur* est le signe le plus patent; et cependant il s'agit d'une luxation du *tibia, en arrière.* — Si nous considérons la région du pied, ne dit-on pas, pour les luxations dans l'articulation tibio-tarsienne, luxations du *pied*; pour les luxations dans l'articulation de Chopart, luxations du *tarse antérieur*; pour les luxations dans l'articulation de Lisfranc, luxations du *métatarse.* Pourquoi n'en serait-il pas de même dans l'articulation sous-astragalienne?

L'erreur a été, dans les luxations sous-astragaliennes, de ne considérer presque exclusivement que le déplacement de la tête de l'astragale, la position prise par cette portion d'os sur le scaphoïde et le cuboïde, si bien qu'on en oublie le déplacement du corps de l'os sur le calcanéum. Or, dans une luxation sous-astragalienne, ce qui importe, c'est l'ouverture de *l'interligne astragalo-calcanéen, c'est l'état du ligament interosseux, c'est le déplacement du calcanéum*; et nous verrons plus loin que la luxation ne peut guère se faire, si on n'agit sur le calcanéum d'abord, de telle sorte qu'en premier lieu s'entr'ouvre l'interligne astragalo-calcanéen, se déchire le ligament interosseux, se produit le glissement du calcanéum sous le corps de l'astragale.

Le fait de ne considérer que la tête de l'astragale entraîne à *des erreurs de classification*; plusieurs cas, dits « luxations sous-astragaliennes incomplètes de l'astragale », ne sont que des cas de

luxation du scaphoïde, ou des luxations dans l'articulation de Chopart. Malgaigne[1] rapporte que Richerand assigne aux luxations sous-astragaliennes en avant ce seul symptôme : « La tumeur de la tête à la face dorsale du pied ». C'est au moins insuffisant. Boyer, Roux, Adams[2] auraient observé des luxations incomplètes de la tête de l'astragale sur le scaphoïde, l'os gardant ses rapports avec le tibia et le calcanéum[3]; et Malgaigne admet comme très possibles « les luxations *complètes* de la tête de l'astragale *avec un déplacement à peine sensible du corps de l'os sur le calcanéum* ». Nous nous refusons à ranger ces luxations dans les luxations sous-astragaliennes[4], alors que manque le déplacement capital, celui du calcanéum sous l'astragale; car le déplacement à peine sensible, dont parle Malgaigne, n'est rien de plus que le déplacement physiologique que permettent les fibres externes, longues, du ligament interosseux. — Une pièce du Musée Dupuytren (Fredet, 1874, n° 763) est intitulée, comme les observations précédentes, « luxation de la tête de l'astragale en haut et en dehors sur le scaphoïde ». En examinant la pièce avec un peu d'attention, on se rend immédiatement compte qu'il ne s'agit point d'une luxation sous-astragalienne, ni d'une luxation de la tête de l'astragale, mais bien d'une luxation incomplète du tarse antérieur sur le tarse postérieur, luxation dans l'articulation de Chopart, dont le premier degré est la subluxation du scaphoïde sur la tête de l'astragale, et le second degré celle du cuboïde sur l'extrémité antérieure du calcanéum. Nous avons, sur une pièce expérimentale, reproduit cette luxation en deux temps, le premier temps correspondant exactement à la pièce de Fredet[5]. — Rognetta[6] a reproduit, par extention forcée du pied, une « luxation sous-astragalienne incomplète en avant »; il note que le *ligament interosseux astragalo-calcanéen est intact*. Donc, les deux os calcanéum et astragale ont conservé leurs rapports; il ne peut s'agir, pas plus que dans les cas plus haut mentionnés, de luxation sous-astragalienne.

De ces faits, nous pouvons conclure que seules doivent être consi-

1. *Loc. cit.*, p. 1031 et 1032.
2. *Ibid.*
3. On trouvera de nombreux exemples de lux. de la tête de l'astragale sur le scaphoïde, dans Broca, sous le nom de *lux. du scaphoïde seul. L. c.*, p. 624 et suiv.
4. V. la liste des observations citées dans ce mémoire.
5. V. Jessey, Lux. dans l'articulation de Chopart, *Wiener klin. Wochenschrift*, 1904, n° 42.
6. *Arch. gén. de Méd.*, 1833, p. 485.

dérées comme luxations véritables, les déplacements de l'astragale sur le scaphoïde *et le calcanéum* (ancienne nomenclature), ou mieux *les déplacements du pied sous-astragalien*, par rapport à l'astragale, tête et *corps*. Le pied sous-astragalien en effet forme un tout, dont les différentes parties sont fortement unies entre elles. Les deux faisceaux du ligament de Chopart, le puissant ligament calcanéo-sca-

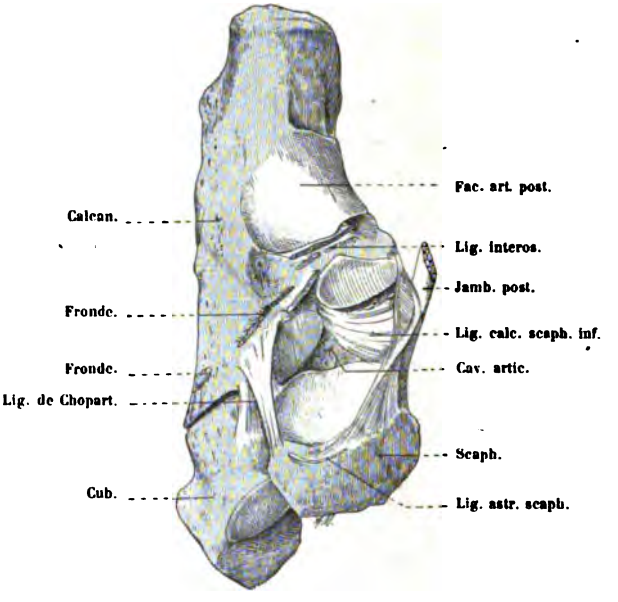

Fig. 13. — Articulation médio-tarsienne vue d'en haut, l'astragale ayant été enlevé (Fig. tirée du *Traité d'Anatomie* Poirier, ARTHROLOGIE).

phoïdien inférieur rendent solidaires les trois os du tarse postérieur. L'excellente figure (fig. 13) que nous empruntons au *Traité d'Anatomie* du professeur Poirier le montre clairement.

Nous proposons donc de réserver le nom de luxation de l'astragale aux luxations doubles, et d'appeler les luxations sous-astragaliennes *luxation sous-astragalienne du pied*; enfin de *considérer le pied sous-astragalien comme déplacé sous l'astragale, en avant, en arrière, en dehors, en dedans*. Il nous semble qu'en faisant suivre de la dénomination « luxation sous-astragalienne du pied » le côté suivant lequel le pied sous-astragalien est luxé (*lux. sous-astragalienne du pied en dedans, en dehors, en arrière*, ou *en avant*), il n'y a aucune confusion possible; les quatre termes du problème sont contenus

dans la définition : la lésion : luxation. — Le siège de la luxation : articulation sous-astragalienne. — Le segment déplacé : pied. — Le sens du déplacement du pied : en avant, en dehors, en arrière, en dedans.

CONCLUSIONS[1]. — Les luxations qui se produisent entre la face inférieure et la tête de l'astragale d'une part, la face supérieure du calcanéum et la face postérieure du scaphoïde d'autre part, sont des luxations sous-astragaliennes.

Dans ces luxations, l'astragale et la jambe sont immobiles, et restent dans leur situation normale; le calcanéum et le scaphoïde, avec le reste du pied, sont mobiles, et se déplacent sous l'astragale.

Les différentes variétés de ces luxations sont dénommées suivant le sens dans lequel se déplace le pied sous-astragalien (pied sans l'astragale) c'est-à-dire en avant, en arrière, en dehors, en dedans, par rapport à l'astragale et à la jambe.

Nous décrirons ces quatre variétés sous les noms : Luxation sous-astragalienne du pied en avant. — Luxation sous-astragalienne du pied en arrière. — Luxation sous-astragalienne du pied en dehors. — Luxation sous-astragalienne du pied en dedans.

III. — MÉCANISME ET CARACTÈRES ANATOMIQUES

Au niveau du cou-de-pied, les fractures malléolaires sont d'observation courante; les fractures de l'astragale et du calcanéum, sont reconnues plus fréquentes, depuis l'emploi de la radiographie.

Les luxations du pied dans l'articulation tibio-tarsienne, les luxations de l'astragale, enfin les luxations sous-astragaliennes sont rares.

L'anatomie de la région explique la prédominance des fractures sur les luxations, en particulier sur la luxation sous-astragalienne.

De puissants *ligaments* unissent le calcanéum et le scaphoïde d'une part à l'astragale, et à la jambe d'autre part. Entre l'astragale et le calcanéum, on trouve : 1° *le ligament astragalo-calcanéen externe*, ligament faible; 2° *le ligament astragalo-calcanéen postérieur*, faible aussi, mais renforcé par les fibres solides de la *gaine fibreuse du long fléchisseur propre du gros orteil.* Ombrédanne[2] a

1. V. Note sur les lux. sous-astragaliennes. Baumgartner et Huguier, *Société anatomique*, 5 octobre 1906.

2. Fractures de l'astragale, *Rev. de Chir.*, 1902, t. XXVI.

insisté sur la fréquence des arrachements de l'extrémité postérieure de l'astragale dans les fractures, par ces fibres, et M. Quénu[1], sur la pièce de luxation sous-astragalienne qu'il a disséquée, a constaté le détachement de l' « onglet » tranchant, qui termine cet os. 3° Le *ligament interosseux*, la haie du sinus du tarse, avec ses deux faisceaux antérieur et postérieur, ligament très puissant, court en dedans, plus haut en dehors, véritable clef de l'articulation astragalo-calcanéenne. Entre l'astragale et le scaphoïde, on trouve le seul ligament *astragalo-scaphoïdien dorsal*, dont la puissance est variable[2], mais qui peut être assez résistant, pour empêcher la luxation de se faire (V. notre pièce 4).

L'union de la jambe et du calcanéum est assurée par le faisceau moyen des deux ligaments latéraux du cou-de-pied, par le *ligament péronéo-calcanéen*, externe, par le ligament *tibio-calcanéen*, tibio-sustentaculaire, interne. Chacun d'eux est doublé par les gaines des tendons qui les croisent, *les gaines des péroniers latéraux* en dehors, les *gaines du fléchisseur commun des orteils* et du *jambier postérieur* en dedans.

Les *rapports de l'astragale avec le calcanéum et le scaphoïde* montrent, à l'évidence, combien ces os ont peu de tendance à se luxer. Sur la figure 13 on aperçoit la cavité de réception de l'astragale, complétée par le ligament calcanéo-scaphoïdien inférieur, que sous-tend, protège et renforce le tendon du jambier postérieur. L'astragale ne peut s'abaisser, car il repose sur le calcanéum et le ligament calcanéo-scaphoïdien inférieur; il ne peut avancer, puisqu'il heurte contre la face postérieure du scaphoïde, « qui forme devant lui comme une espèce de mur »[3]; il ne peut reculer, puisqu'il est calé en arrière par le plan incliné en avant que forme la facette articulaire postérieure et supérieure du calcanéum.

Emboîté dans le pied sous-astragalien où le maintient la haie, bridé de chaque côté par les ligaments latéraux du cou-de-pied, l'astragale est encore encerclé au niveau de son col par le *ligament frondiforme* (fig. 14). *Le ligament annulaire antérieur du tarse* comprend deux branches disposées en Y. La branche supérieure, *ligament frondiforme*, va du calcanéum à la face antérieure de l'extrémité

1. *Soc. anat.*, 1882, p. 386.
2. Broca, « dont la résistance est presque nulle », *Loc. cit.*, p. 591.
3. Broca, *Loc. cit.*, p. 589.

inférieure du tibia; la branche inférieure s'attache au milieu de la précédente, et se dirige en avant et en dedans, pour aller s'attacher au bord interne du pied (fig. 12). Le ligament frondiforme, puissant, entoure par ses deux frondes les tendons de l'extenseur commun et de l'extenseur propre; la concavité des frondes répond au bord interne des tendons, de telle sorte que le ligament frondiforme rend les tendons solidaires du calcanéum, et maintient l'angle à sinus antéro-interne, que forme le segment jambier et le segment pédieux de ces

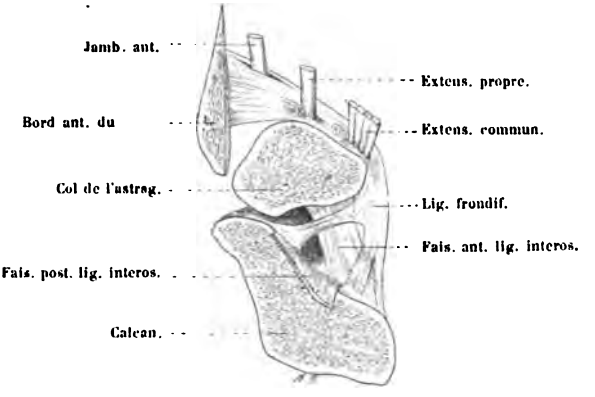

Fig. 14. — Le ligament frondiforme, vu par derrière; la coupe osseuse passe par le sinus du tarse et le col de l'astragale.

tendons (fig. 14). L'insertion du ligament frondiforme se fait à la face supérieure de l'extrémité antérieure du calcanéum par deux piliers : l'un superficiel, faible; l'autre profond, solide, qui envoie souvent une expansion jusqu'à l'extrémité interne du sinus du tarse (fig. 14). C'est ce dernier pilier qui entoure le col de l'astragale, en haut, en dehors, en bas. M. Quénu [1] a justement insisté sur l'importance de ce ligament; et nos expériences nous permettront de décrire deux degrés du déplacement des os du pied en dedans, suivant la position qu'il occupe à la fin de la luxation. — On peut considérer le *tendon du jambier postérieur*, qui cravate en dedans la tête de l'astragale (fig. 13), comme fermant le cercle incomplet formé par le ligament frondiforme; ce tendon du jambier postérieur, suivant la position qu'il occupe à la fin de la luxation, détermine aussi deux variétés du déplacement des os du pied en dehors.

Étant donné l'emboîtement des os du tarse postérieur, et la soli-

1. *Soc. de Chir.*, 1894, p. 433.

dité des liens fibreux qui les unissent entre eux et à la jambe, les luxations sous-astragaliennes du pied ne peuvent se produire que dans certaines attitudes, favorisant la déchirure des ligaments, l'ouverture des interlignes, le déplacement des os. Pour exposer le mécanisme, nous commencerons donc par *déterminer la position du pied nécessaire à la production de la luxation*, suivant, en cela, les indications données par Rochet[1], dans un excellent travail sur les luxations totales de l'astragale. Nous établirons ensuite *quels sont les ligaments qui se déchirent*, quels sont ceux qui résistent; et nous en déduirons des variétés anatomiques de luxations; enfin dans *quel sens se déplacent les os*, et quel degré de déplacement ils peuvent acquérir à la fin de la luxation.

L'étude du mécanisme, repose sur deux données : les données *étiologiques*, recueillies dans les observations cliniques; les données *expérimentales*, obtenues sur le cadavre. Les conditions étiologiques ne sont que rarement rapportées avec exactitude; les blessés sont souvent incapables de fournir d'exacts renseignements sur la manière dont s'est produit l'accident, et sur l'attitude de leur membre au moment du traumatisme. Quelques considérations générales se dégagent cependant de l'étude des faits. — L'expérimentation permet au contraire de varier à l'infini le mécanisme supposé et de suivre pas à pas la production des lésions. Il est vrai qu'elle ne tient aucun compte de la contraction musculaire de défense, et qu'elle supprime ainsi un des moyens d'union des os entre eux.

L'expérimentation peut se faire de deux façons : On peut agir brusquement ou lentement. Rochet a produit ses luxations de l'astragale, par la chute d'un corps pesant sur les plateaux du tibia; il se rapproche plus, comme nous le verrons, des conditions étiologiques des luxations de l'astragale; mais il ne peut que constater les lésions produites. — Nous avons fait nos luxations lentement et progressivement, nous éloignant un peu des conditions étiologiques; mais nous avons pu établir, de cette façon, la progression des lésions.

En combinant les données précédemment établies avec celles que nous avons obtenues, le mécanisme des luxations sous-astragaliennes apparaît assez clairement.

Les pièces destinées à l'expérimentation peuvent être préparées diffé-

1. *Revue d'Orthopédie*, 1890, I, p. 269.

remment. Rognetta[1] supprime toutes les parties molles autour de l'articulation et ne conserve que les principaux ligaments; encore est-il toujours obligé de sectionner le ligament interosseux; c'est insuffisant : le ligament annulaire antérieur du tarse, les tendons et les gaines fibreuses des tendons, jouent un rôle, avec lequel l'expérimentation doit compter. Rochet[2] expérimente sur le pied intact; les conditions étiologiques sont réalisées au maximum; mais on ne peut voir ce qui se passe au moment de la luxation. Comme l'a fait M. Quénu[3], nous avons préparé le cou-de-pied en conservant : tous les ligaments; les tendons et leurs gaines, ou du moins la partie solide de ces gaines, sur laquelle se réfléchit le tendon; enfin le ligament annulaire antérieur du tarse, avec ses deux faisceaux. Nous avons par contre supprimé les vaisseaux et les nerfs, et détaché le pédieux. Ce muscle masque en effet le faisceau profond du ligament frondiforme, sur lequel il prend insertion, et empêche de voir le faisceau antérieur du ligament interosseux astragalo-calcanéen.

1. *Archiv. gén. de Méd.*, 1833, III, 485.
2. *Loc. cit.*
3. *Loc. cit.*, 1894 et 1904.

(*A suivre.*)

PATHOGÉNIE DE L'ÉPANCHEMENT TRAUMATIQUE DE SÉROSITÉ

PAR MM.

Salva MERCADÉ et **Henri LEMAIRE**

Ancien interne, médaille d'or, des hôpitaux de Paris.

Ancien interne des hôpitaux de Paris.

La pathogénie de l'épanchement traumatique de sérosité a été longtemps discutée; différentes hypothèses ont été émises au sujet de l'origine du liquide, et aujourd'hui encore on n'ose se prononcer entre l'origine sanguine, lymphatique ou inflammatoire de la transsudation. Nous pensons cependant avoir trouvé, dans la formule leucocytaire du liquide, la solution du problème que les anciens auteurs avaient en vain cherchée dans la composition chimique de l'exsudat.

Avant d'exposer notre opinion, nous rappellerons brièvement les analyses du liquide telles que les décrivaient les anciens auteurs et ferons un résumé des théories pathogéniques actuellement admises.

Morel-Lavallée, Lebert, Ch. Robin, Quévenne décrivaient à l'épanchement deux parties : l'une superficielle, fluide, analogue au sérum sanguin, tenant en suspension des globules graisseux en quantité variable; l'autre inférieure, formée de globules rouges à peu près décolorés et de globules blancs.

« Ainsi, dit Morel-Lavallée[1], la partie fluide, qui représente la presque totalité de l'épanchement, est analogue à la sérosité du sang, et le dépôt consiste dans une petite quantité de globules et de matière colorante du sang altérés; ajoutons les globules graisseux qui surnagent. »

D'après Robin[2], « le liquide qui forme les collections de ce genre est de la sérosité à laquelle peuvent se mélanger quelques globules

1. Morel-Lavallée, *Archives générales de Médecine*, juin 1853, p. 691.
2. Robin, *Humeurs normales et morbides*, p. 375-376.

du sang. Au bout de quelque temps de repos, cette sérosité laisse déposer quelques flocons, qui ne sont autre chose que des globules sanguins agglutinés directement. Dans certains d'entre eux, ils sont surtout formés par des fibres du tissu musculaire, quelques vésicules adipeuses et quelques hématies. »

Et ce sont là les seules données qu'on ait eues pendant longtemps et sur lesquelles s'établirent les différentes théories pathogéniques : les uns faisant venir la sérosité du sang par transsudation; les autres admettant l'origine lymphatique de l'épanchement; les troisièmes pensant que c'est le tissu cellulaire seul qui est en cause. A ces trois théories, il faut ajouter la théorie inflammatoire de Nicaise.

1° *Théorie sanguine* (Morel-Lavallée, Ch. Robin, Denonvilliers, Bérard). — La sérosité qui constitue l'épanchement aurait une origine purement sanguine; mais, tandis que pour Ch. Robin et Morel-Lavallée, la transsudation se ferait d'emblée, pour Bérard et Denonvilliers elle ne serait que secondaire.

a) « Le mécanisme intime de la formation de l'épanchement, dit Morel-Lavallée[1], nous semble résider dans la rupture des petits vaisseaux ou des capillaires, dont les extrémités froissées ne laissent échapper que la partie la plus ténue du sang. C'est le suintement séreux d'une plaie qui ne saigne plus; c'est la sérosité roussâtre qui imbibe et colore à peine le premier appareil dans les amputations. »

b) Pour Bérard, pour Denonvilliers, l'épanchement est d'abord un hématome; puis se forment des caillots dont le sérum se sépare secondairement.

2° *Théorie lymphatique*. — C'est la théorie soutenue par A.-H. Marchand et Verneuil[2], qui admettaient qu'il se produit au moment du traumatisme une véritable rupture lymphatique.

« Les lymphatiques, ouverts en même temps que les vaisseaux sanguins, disent ces auteurs, pourraient verser leur contenu dans le foyer. Il s'agit en somme d'une lymphorragie interstitielle, ajoutent-ils, que nous sommes très disposés à admettre, mais sur laquelle nous ne possédons rien de précis. » Nous verrons que nous sommes mieux renseignés aujourd'hui.

3° *Théorie cellulo-conjonctive* (Velpeau-Grynfeld). — « Une vio-

1. Morel-Lavallée, *loc. cit.*
2. A.-H. Marchand et Verneuil, Article CONTUSION; in *Dictionnaire des Sciences médicales*, p. 121.

lence extérieure, froissant les parties, dit Velpeau[1], peut imprimer à la couche sous-cutanée une telle force d'exhalation, que bientôt il s'établit entre l'aponévrose et les téguments une collection de sérum. » La cavité résulte donc, pour lui, d'un écartement mécanique des lamelles du tissu cellulaire, et l'épanchement d'une exhalation de ce tissu.

Pour Grynfeld[2], l'épanchement aurait sa source dans les espaces conjonctifs; ce serait une formation analogue à un hygroma aigu.

4° *Théorie inflammatoire* (Nicaise, Matton). — Nicaise[3], en 1879, émet l'idée qu'il s'agit dans certains cas d'épanchement inflammatoire.

Il pense que l'inflammation peut amener dans le tissu cellulaire des épanchements séreux, comme dans les séreuses splanchniques, articulaires, dans les bourses séreuses et les gaines tendineuses, et que ces exsudats sont dus le plus souvent à l'irritation des parois qui limitent la cavité nouvelle produite par le décollement de la peau. Ces exsudats séreux, ajoute-t-il, ne représentent qu'une des phases de l'inflammation, qui peut s'arrêter à ce degré, de même qu'elle peut transformer les épanchements séreux en épanchements séro-purulents ou purulents.

Matton[4] admet également dans sa thèse que l'inflammation joue un rôle important dans la production et dans la marche de l'épanchement séreux. « A côté de l'hémorragie séreuse et de la lymphorragie des auteurs, dit-il, il semble qu'on doive faire jouer un rôle à l'irritation mécanique des tissus brusquement décollés, à l'inflammation vraie, produit d'une infection non pyogène, et considérer l'épanchement dans la plupart des cas comme un exsudat inflammatoire collecté. D'autre part, dans certains faits, le système nerveux vaso-moteur semble intervenir pour produire, distribuer et reprendre l'épanchement. » Cette action du système nerveux avait déjà été entrevue par Morel-Lavallée en 1863.

Ces quatre théories en somme semblent toutes contenir une part de vérité. Jusqu'ici tous les auteurs qui se sont occupés de l'épan-

1. Velpeau, *Annales de Chirurgie française et étrangère*, t. VII, p. 338.
2. Grynfeld, *Épanchement traumatique de sérosité*, Broch. in 8°, Montpellier, 1875.
3. Nicaise, Épanchements séreux inflammatoires dans le tissu cellulaire, *Revue mensuelle de Médecine et de Chirurgie*, 1879, p. 609.
4. Matton, *Étude sur les épanchements traumatiques de sérosité*, th. de Paris, 1892-1893.

chement de sérosité se sont contentés de les énoncer, sans essayer de trancher entre elles. Il nous semble qu'on peut aujourd'hui, en serrant de plus près la question, les discuter et en éliminer, car l'étude cytologique du liquide fournit des données précises.

Avant de discuter ces différentes théories pathogéniques, nous rappellerons un cas, que nous avons eu l'occasion d'examiner au point de vue cytologique[1], et qui nous a fourni des notions intéressantes qui nous permettront de réfuter les théories inflammatoires, cellulo-conjonctive, et même sanguine.

Le liquide, provenant d'un épanchement de sérosité situé à la face externe de la cuisse, était jaune citrin, clair, transparent, à peine fibrineux, nullement huileux, et ne contenait aucune gouttelette graisseuse. Nous avons fait l'examen cytologique du liquide avec des préparations colorées soit au bleu polychrome, soit à l'éosine-bleu de méthylène, soit enfin au triacide d'Ehrlich.

A première vue, ce liquide avait les caractères cytologiques d'un liquide sanguinolent. L'on y reconnaissait tous les éléments du sang : globules rouges, lymphocytes, gros et moyens, mononucléaires, polynucléaires; mais ces éléments cellulaires étaient dans des proportions un peu particulières et de plus on retrouvait des éléments qui n'appartiennent pas normalement au sang.

Ce qui frappe tout d'abord, c'est la quantité considérable de lymphocytes. Sur nos préparations sèches, nous en voyions 30 à 40 par champ du microscope (objectif à immersion à 1/15 ; oculaire n° 1). On trouvait une lymphocyte pour 10 à 15 globules rouges. A côté des éléments du sang, nous avons trouvé d'autres cellules. Les unes possèdent un noyau plus ou moins coudé ou largement lobé, et ont un protoplasma très riche en granulations basophiles; leur taille est celle d'un polynucléaire neutrophile; nous avons reconnu la Mastzelle. Les autres ont des dimensions plus grandes : leur noyau est plus ou moins arrondi, et se colore en bleu très pâle. Le protoplasma est également clair; il est réticulé et souvent bourré de vacuoles. Dans ces mailles du protoplasma, nous avons quelquefois retrouvé des débris de globules rouges. Ces cellules ne sont autres que des macrophages, des cellules conjonctives devenues libres et aptes à la phagocytose.

1. S. Mercadé et H. Lemaire, Épanchement traumatique de sérosité; examen cytologique, *Bull. Soc. Anat.*, 23 nov. 1906.

En essayant de faire le pourcentage des différentes cellules blanches dont nous avons constaté la présence, nous avons obtenu les chiffres suivants :

Lymphocytes	88,9	p. 100.
Moyens et gros Mononucléaires	4,4	—
Polynucléaires amphophiles	2,62	—
Polynucléaires éosinophiles	0,2	p. 100.
Mastzellen	1,38	—
Macrophages	2,5	—

M. Griffon [1] avait déjà eu l'occasion d'étudier la formule leucocytaire d'un cas d'hématome traumatique sous-cutané de la cuisse.

L'étude qualitative des globules blancs en suspension dans la sérosité hémorragique lui a donné les résultats suivants :

Lymphocytes	97	p. 100.
Grands mononucléaires	2	—
Polynucléaires	3	—

Et l'auteur ajoute : « Cette constation est intéressante, en ce qu'elle vient à l'encontre de la théorie qui met la production de l'épanchement post-traumatique sur le compte d'une infection, qui trouverait son point de départ au niveau des excoriations de la peau contusionnée. Un épanchement infectieux serait ici à polynucléaires. »

De ces deux analyses, il résulte que les globules blancs en suspension dans le liquide sont, pour la plus grande part, des lymphocytes, puisque nous en trouvons 83,9 p. 100 dans notre cas et 97 p. 100 dans celui de Griffon.

En outre, nous y retrouvons tous les éléments figurés du sang et de la lymphe, grands et moyens mononucléaires, polynucléaires amphophiles, éosinophiles, basophiles.

Sans présumer de l'origine du liquide, ces simples constatations nous permettent déjà de réfuter la théorie cellulo-conjonctive et la théorie inflammatoire.

La première est celle de Velpeau, de Grynfeld, qui pensaient, avons nous dit, qu'il s'agissait d'une sécrétion séreuse, produite par le tissu cellulaire. En admettant cette exhalation du tissu cellulaire, on ne saurait toutefois la concevoir que comme une transsudation de sérum qui par définition ne contient ni globules, ni fibrine. Or notre liquide est très riche en globules blancs et légèrement fibri-

1. Griffon, *Bull. Soc. Anat.*, 9 janvier 1903.

neux. Ces simples données nous permettent donc d'éliminer cette première théorie.

La théorie inflammatoire de Nicaise ne nous paraît être également qu'une pure hypothèse. Déjà les caractères cliniques de l'épanchement vont à l'encontre de cette opinion; il est exceptionnel en effet que ces épanchements de sérosité présentent les phénomènes réactionnels de l'inflammation; et, si on a pu les observer parfois, ce n'est que secondairement, l'épanchement pouvant ici comme partout ailleurs subir des transformations. A l'origine, le liquide est limpide, citrin, non purulent. En outre, l'examen cytologique fournirait la preuve de l'inflammation; un épanchement infectieux, dit Griffon, serait à polynucléaires. Or, si ces derniers existent, ce n'est qu'à titre purement exceptionnel et non comme élément dominant comme dans les exsudats inflammatoires.

Restent donc la théorie sanguine et la théorie lymphatique.

A la première, nous pouvons objecter comme aux théories précédentes la composition du liquide. Et en admettant même que la sérosité transsudée des vaisseaux sanguins ne soit pas seulement du sérum, nous savons que la formule leucocytaire du sang est différente de celle que nous avons trouvée.

Voici en effet le type moyen de cette formule :

Lymphocytes	25 à 33	p. 100.
Grands et moyens Mononucléaires	2 à 4	—
Polynucléaires neutrophiles	62 à 70	—
Eosinophiles	1 à 3	—
Mastzellen	0,25 à 0,50	—

Nous retrouvons là évidemment les mêmes éléments que dans le liquide que nous avons examiné; mais le rapport a changé considérablement, la proportion des lymphocytes n'étant ici que de 26 à 33 p. 100. En outre, la présence de quelques globules rouges dans notre épanchement ne saurait être une objection, car il est certain qu'une artériole peut avoir été ouverte par le traumatisme.

Nous pensons donc que c'est *à l'ouverture traumatique des vaisseaux lymphatiques* qu'il faut attribuer l'épanchement traumatique de sérosité, qu'il vaudrait par conséquent mieux désigner sous le nom d'épanchement traumatique de lymphe.

La lymphe, en effet, ne renferme qu'une seule espèce de cellules : le mononucléaire non granuleux. Celui-ci peut-être et est surtout un mononucléaire opaque de petite taille : le lymphocyte. A côté du

lymphocyte, l'on rencontre, en moins grande quantité, les autres formes des mononucléaires non granuleux : les gros et moyens mononucléaires. Le Polynucléaire granuleux, l'hématie, est toujours, chez l'adulte normal, absent de la lymphe.

La prédominance notable des éléments essentiels de la lymphe dans notre liquide, la faible proportion d'éléments propres au sang, nous permet donc de penser qu'il s'agit d'un épanchement de lymphe, et que le sang n'est là que l'accessoire, par suite de l'ouverture accidentelle d'un capillaire sanguin.

Reste à expliquer la présence des deux autres espèces de cellules, dont nous avons constaté la présence :

Les Mastzellen;

Les Macrophages.

Les *Mastzellen*, cellules à noyau ovoïde ou bosselé, à protoplasma bourré de granulations basophiles, ne sont autres que les *chlasmatocytes* de Ranvier.

Pour cet auteur, ce sont des leucocytes, qui, émigrés dans le tissu conjonctif, sont devenus fixes, se sont chargés de granulations spéciales. Sous l'influence de la moindre irritation, ces cellules recouvrent leur mobilité, redeviennent leucocytes.

Pour d'autres (Unna), ce sont des cellules conjonctives.

Quoiqu'il en soit, ces cellules appartiennent de près ou de loin au tissu conjonctif. Leur présence dans notre liquide d'épanchement traumatique nous montre que ces cellules sont devenues libres, et, qu'on les considère comme des cellules conjonctives devenues libres, ou comme des cellules conjonctives spéciales, ayant pris les caractères des leucocytes, elles indiquent toujours une réaction du tissu conjonctif du point traumatisé. Ajoutons que la Mastzelle a été signalée dans la lymphe, où elle est très rare, il est vrai, mais cependant plus fréquente que dans le sang.

A côté des Mastzellen, nous avons trouvé des *macrophages*. Nous savons que ce sont des cellules conjonctives ayant pris des caractères particuliers : devenues cellules libres, elles se sont rendues aptes à la phagocytose.

En pathologie, on les rencontre partout où il y a un travail de résorption cellulaire à effectuer. Les travaux de Tuffier et Milian [1],

1. Tuffier et Milian. Contribution à l'étude physiologique et cytologique de l'hémothorax, *Revue de Chirurgie*, avril 1901.

de Sabrazès et Muratet[1], de Froin[2], nous montrent que ces grands éléments uninucléées apparaissent à la suite d'un épanchement sanguin du 3e au 5e jour qui suit sa production. Essentiellement phagocytaires, le rôle de résorption des éléments du sang leur est dévolu.

Notre examen fait au 5e jour nous montre également leur présence comme témoin d'un travail de résorption cellulaire de l'épanchement.

En somme, nous voyons que ce qui domine dans l'épanchement ce sont les éléments de la lymphe, les éléments du sang se présentant en quantité tellement négligeable qu'il est permis de supposer que dans certains cas ils peuvent manquer totalement et le liquide n'être que de la lymphe.

Nous avons signalé en outre la présence de deux sortes d'éléments lympho-conjonctifs : la mastzelle, exceptionnelle dans la lymphe et mise en liberté par l'irritation déterminée par le traumatisme; et le macrophage, cellule phagocytaire, témoin du travail de résorption de l'épanchement.

Nous pouvons donc conclure que le liquide de l'épanchement traumatique est d'origine purement lymphatique, mis à part le sang pouvant provenir de la rupture d'un capillaire sanguin, et qu'au bout de quelques jours il s'y mélange des éléments lympho-conjonctifs, témoins de l'irritation locale et du travail de résorption.

1. Sabrazès et Muratet, Cellules endothéliales hémato-macrophages dans le liquide céphalo-rachidien coloré, symptomatiques de l'hémorragie méningée encéphalique, *Soc. de Biologie*, 4 juillet 1903.

2. Froin, Le liquide céphalo-rachidien dans l'hémorragie méningée, *Gazette des hôpitaux*, 5 novembre 1903 et 10 décembre 1903.

L'ÉVOLUTION LATENTE
DU PINCEMENT LATÉRAL DE L'INTESTIN
DANS LES HERNIES ÉTRANGLÉES

Par le Dr Jacques DELAGE (de Montpellier).

L'étranglement est une complication si fréquente des hernies qu'elle entre pour une large part dans le nombre des interventions d'urgence; mais justement, étant donnée la facilité avec laquelle s'étrangle complètement une anse intestinale entière par un orifice souvent fort étroit, il est curieux de noter la rareté des cas où l'on ne trouve « qu'une portion de la circonférence de l'intestin pincée dans l'anneau », comme dit Richter, qui le premier étudia spécialement cette variété d'étranglement.

C'est sous le nom de pincement latéral de l'intestin que cette lésion de l'intestin fut décrite depuis dans l'étranglement des hernies, devint classique, et fut étudiée avec soin dans quelques travaux, dont les plus récents sont ceux de Madelung, qui chercha à éclaircir la pathogénie, d'Adam (de Nancy), de Vires (de Montpellier), et de Scheey, qui, dans des études critiques très complètes, nous ont donné les éléments nécessaires pour mieux connaître et pouvoir reconnaître cette forme spéciale et insidieuse de l'étranglement, même quand elle se présente sous son aspect symptomatique le plus complet.

Vires, surtout, a écrit sur le pincement latéral un important mémoire; et nous ne saurions mieux faire que rappeler ici les dernières lignes qu'il consacre au diagnostic, dont nous aurons à nous occuper plus particulièrement : « Donc on établira d'abord le diagnostic d'étranglement herniaire; ceci est relativement facile. Ce diagnostic fait, on sera tenté de le pousser plus loin encore. On n'envisagera alors que l'ensemble des symptômes et non pas un

seul en particulier (sauf Tédenat, qui attribue une valeur pathognomonique aux évacuations gazeuses qui ont de la tenue, qui sont sonores et prolongées). Mais surtout l'on se souviendra de l'extrême petitesse de la tumeur, de son imperceptibilité fréquente.

« Tantôt indolente, tantôt douloureuse, on aura plus de probabilités, lorsque par le palper et le toucher on provoquera de la douleur du côté de l'abdomen. Lorsqu'on aura, avec les signes complets ou non de l'étranglement herniaire, une petite tumeur à peine appréciable, profondément située, douloureuse en un point très précis et très restreint, alors on pourra affirmer le diagnostic de pincement latéral. » Ce résumé des moyens de diagnostic montre que nous avons des indications très complètes et très nettes pour conduire notre jugement; et de fait on y arrive assez aisément. Nous savons qu'il existe plusieurs types cliniques et qu'à côté des cas où les accidents très aigus et très graves ont une marche extrêmement rapide avec des symptômes de très violente douleur, il en est d'autres où les symptômes frustes et indécis ont besoin d'être soigneusement recherchés. Nulle part, nous n'avions cependant trouvé la description de cas *où le pincement latéral a évolué sans le moindre symptôme*; et c'est cette variété que nous nous proposons d'étudier ici à l'occasion d'un malade, que nous avons observé récemment. Nous reportant au travail de Vires et en analysant les 96 observations qu'il a réunies, nous n'en avons pas trouvé une seule où il y eût absence complète de symptômes; et cependant cette forme existe, où nul symptôme fonctionnel ou physique ne permet de soupçonner l'étranglement dans une hernie; bien plus, nous avons trouvé des cas où la hernie elle-même était ignorée ou méconnue, comme cela est arrivé à M. Bérard (de Lyon), et à M. Lejars. Nous avons nous-même eu l'occasion d'intervenir chez un jeune enfant porteur d'une hernie sans symptômes alarmants, où l'irréductibilité seule et un état général médiocre nous firent proposer une opération immédiate; et bien nous en prit, car elle nous permit de constater un pincement latéral. C'est en réfléchissant à ce cas, en nous reportant sans y rien trouver de semblable au mémoire de notre ami Vires, que l'idée nous vint de pousser plus loin nos recherches. Elles nous ont permis de trouver, dans les Bulletins de la Société de Chirurgie de Lyon, une récente observation particulièrement intéressante de M. Bérard, et du même chi-

rurgien une autre observation ayant servi de sujet à son élève Conte, dans sa thèse sur le pincement latéral à symptômes latents. On peut maintenant l'étudier en utilisant aussi les observations citées à la Société de Chirurgie de Paris en 1901, dans la discussion, qui suivit la lecture d'une communication de M. Schwartz. Nous croyons intéressant de citer ici ces quelques rares observations que l'on peut diviser elles-mêmes en deux catégories : l'une où la hernie elle-même est ignorée du malade; l'autre où le pincement se produit, mais sans bruit, sans attirer l'attention par ses symptômes ordinaires dans une hernie préexistante : c'est dans ce groupe que se range notre cas.

I. — *Cas où il y avait une hernie déjà connue ou reconnue immédiatement avant l'observation.*

Observation I. — Delage; inédite.

Le 15 mai dernier, je suis appelé dans l'après-midi, vers deux heures, auprès d'un enfant de huit ans; depuis deux jours il est constipé; comme il a l'intestin paresseux, la mère n'y a point attaché d'importance; mais depuis la veille il n'a point voulu manger; le matin il a refusé de se lever; il est abattu, sans se plaindre spécialement; il dit cependant avoir besoin d'aller à la selle et ne pas pouvoir; un lavement donné par la mère le matin n'a pas produit d'effet. Quand je le vois, il est abattu, couché en chien de fusil; il ne se plaint pas même de colique, mais accuse seulement un point un peu douloureux sous la pelote d'un bandage qu'il porte pour maintenir une hernie inguinale, et cela depuis dix-huit mois déjà sur les conseils d'un bandagiste auquel sa mère l'a conduit. Sous la pelote, je constate hors de l'anneau inguinal une petite bosselure, du volume d'une grosse noix verte, dure, mate à la percussion, indolore à la pression, si ce n'est lorsque cette pression est exercée sans même grande insistance sur la partie inférieure et un peu interne. Toute tentative, prudente et douce, vite abandonnée d'ailleurs, de réduction, est infructueuse. En présence de cette irréductibilité, je propose une intervention immédiate, qui est acceptée et pratiquée à cinq heures du soir. Température : 37°6.

Anesthésie au chloroforme, par M. Manya, très facile. J'arrive rapidement sur le sac que je libère et incise; il contient de l'épiploon en bon état et je me prépare à le réduire, lorsque, à la partie inférieure et interne de cette portion épiploïque, je vois une petite boursouflure noirâtre siégeant sur une anse intestinale que je saisis et attire au dehors. Je constate alors sur le bord libre de l'anse intestinale incarcérée une petite plaque noire en forme d'ellipse, dont le grand axe dirigé transversalement mesure deux centimètres et le petit axe perpendiculaire à la lumière de l'intestin un peu plus d'un centimètre; le sillon qui la limite est assez marqué, s'efface mal quand on étire un peu l'anse intestinale, la portion qu'il

limite semble elle-même avoir une vitalité douteuse, et je pratique l'enfouissement de la zone suspecte, comme je l'ai vu faire une fois déjà, par mon maître M. Forgue, dans un cas analogue. Je réduis ensuite l'anse pincée et termine par une cure radicale suivant le procédé de Bassini.

Durée de l'opération, vingt-cinq minutes. Suites opératoires excellentes. La température est à 38°2 le soir et y demeure pendant les deux premiers jours. Le petit malade rend des gaz dans la nuit et va spontanément à la selle très abondamment le matin du troisième jour en diarrhée, sans coliques. Je le constipe. Ablation des fils le dixième jour. Guérison complète au vingt-huitième jour.

Obs. II. — Lejars, *Bull. de la Soc. de Chirurgie de Paris*, 17 juillet 1901, p. 842.

Les phénomènes intestinaux sont très atténués, les vomissements manquent, l'arrêt stercoral est incomplet; mais l'intoxication générale n'en progresse pas moins. Chez une dame âgée, cette absence de symptômes révélateurs fit retarder de plusieurs jours le recours à la chirurgie; et l'état général était si compromis quand je l'opérais, que, malgré la simplicité de l'intervention, l'absence de sphacèle intestinal et de péritonite, la stercorémie continua et la malade succomba le lendemain.

Obs. III. — Quénu, *Bull. de la Soc. de Chirurgie de Paris*, 17 juillet 1901, p. 840.

J'ai observé un cas semblable chez une femme de trente-quatre ans, chiffonnière, et qui présentait une toute petite tumeur crurale. Je fis le diagnostic de hernie crurale étranglée, et pratiquai l'opération à la Fondation Pereire à Levallois, bien que la libre circulation fût conservée pour les gaz et les matières. Je trouvai un pincement latéral de l'intestin, caractérisé par ce fait qu'une portion seulement de l'anse intestinale était étranglée, et ne communiquait avec la lumière intestinale que par un orifice rétréci.

Obs. IV. — Bérard, *Bull. de la Soc. de Chirurgie de Lyon*, 16 février 1905, p. 75.

Lundi dernier, on apportait à la Croix-Rousse une femme âgée de cinquante-cinq ans, et qui présentait, dans l'aine droite, une tuméfaction douloureuse, irréductible, apparue neuf jours auparavant au niveau d'une ancienne hernie crurale, très facilement contenue jusque-là. Le premier jour de l'irréductibilité, il y avait eu d'assez vives douleurs locales, des nausées, quelques vomissements alimentaires; puis tous accidents s'étaient calmés; et depuis l'appétit était conservé, de même que la libre circulation des matières et des gaz.

A l'examen, on constata une hernie crurale en marron, assez mollasse et dont la palpation, peu douloureuse, donnait l'impression grenue d'une épiplocèle adhérente à fleur de peau. Pas de péristaltisme. Rien au toucher vaginal. Température de 37°9.

La cure radicale est faite d'emblée. Le sac ouvert, nous apercevons bien une frange épiploïque largement adhérente à sa face interne et conges-

tionnée; nous la libérons pour la réséquer ou la réduire, quand, dans la profondeur, nous rencontrons une surface intestinale violacée.

L'anneau crural est effondré sous l'index; mais l'anse étranglée ne peut pas être amenée dans la plaie, car elle adhère déjà fortement au coussinet épiploïque qui la sépare du collet du sac. Dans ces manœuvres, le péritoine est éraillé sur une surface d'un centimètre carré et même en un point directement au contact du collet et très amincie il se produit une perforation en tête d'épingle. L'anse libérée enfin, on reconnaît un pincement latéral du bord libre de l'iléon, sur le tiers de sa circonférence environ. Le sphacèle est limité au point de la perforation; une fois à l'air, le reste de l'anse se vascularise. Néanmoins, pour plus de sécurité, toute la portion suspecte est abaissée et la perte de la substance fermée par un enfouissement latéral à deux plans de suture. Réduction. Ablation du sac. Fermeture de l'anneau. Suites des plus simples.

Obs. V. — M. Schwartz, *Bull. de la Soc. de Chirurgie de Paris*, 17 juillet 1901, p. 838.

Mme P...., âgée de quarante-huit ans, atteinte de bronchite chronique, par conséquent toussant souvent et beaucoup. Le 23 avril 1901, sans que la malade se rappelle avoir fait un effort, elle ressent une légère douleur dans l'aine droite, y porte la main et constate la présence d'une tumeur, qu'elle ne connaissait pas avant. Très effrayée, quoiqu'elle n'ait aucun symptôme inquiétant, elle fait appeler son médecin, qui, après examen approfondi, porte le diagnostic de hernie crurale irréductible, et engage l'entourage à demander une consultation, étant donnée la possibilité d'un étranglement et l'urgence d'une intervention. Cependant Mme P. ne présente aucun autre signe que l'irréductibilité de la tumeur crurale, qui n'est même pas douloureuse à la pression. Pas la moindre nausée; elle va à la selle; elle rend des gaz par l'anus; pas de ballonnement. Cet état existe encore le lendemain, 24 avril, jour où elle entre dans une maison de santé où je la vois dans la soirée. Femme amaigrie, atteinte de bronchite. L'examen de la région crurale nous montre une tumeur grosse comme un petit œuf, un peu tendue, comme s'il y avait du liquide, nettement pédiculée vers la profondeur, un peu douloureuse à la pression profonde, non réductible par la simple pression; elle est bien exactement située au niveau de l'anneau crural vers lequel se dirige son pédicule. Le ventre est souple, aucun ballonnement; il n'y a toujours aucune nausée, aucun vomissement, quoique le malade ait bu et mangé; selle le matin et gaz par l'anus.

Pas d'anorexie appréciable; l'appétit ne paraît pas diminué. Aucune température. Le pouls est normal, bien frappé. Je portai le diagnostic de hernie crurale irréductible, et, devant le silence symptomatique complet, quoique je fusse prévenu de l'insidiosité de l'étranglement crural, je pensai plutôt à une épiplocèle irréductible, avec un peu de liquide dans le sac. Néanmoins, considérant qu'il est toujours bon de se débarrasser le plus vite possible d'une hernie crurale irréductible, je conseillai l'opération dans le délai le plus rapide possible. Elle fut acceptée et pratiquée le 25 avril, à

4 heures du soir, soit un peu plus de deux jours après la sortie de la hernie, en admettant qu'elle n'eût pas passé inaperçue, malgré son existence antérieure. Le matin même, la malade a eu une garde-robe très abondante, après un léger purgatif d'épreuve.

Chloroformisation facile. Incision de la peau suivant une ligne verticale. Je tombe rapidement sur le sac qui est ponctionné et qui laisse écouler quelques cuillerées à café d'un liquide séro-sanguinolent. Après l'avoir soigneusement abstergé et lavé, je découvre au fond du sac une petite tumeur grosse comme une noisette, non luisante, et qui est certainement l'intestin. Je glisse entre elle et le collet du sac le bout mousse des ciseaux; puis j'élargis avec l'index introduit graduellement à leur place l'anneau et le collet herniaire très serrés. Je parviens alors à attirer au dehors une anse intestinale sur laquelle il est facile de voir une portion de la circonférence pincée très fortement; il s'agit incontestablement d'un pincement herniaire. L'empreinte que l'agent étranglant a produite est nettement tracée et circonscrit une étendue correspondant à une pièce de deux francs; cette empreinte ne nous paraît pas, pas plus que l'état de la paroi, de nature à inspirer des inquiétudes au point de vue de la réduction de l'anse attirée; il y a de la congestion intense, mais aucune menace de sphacèle. Le diverticule tend à s'effacer.

Réduction de l'anse pincée, puis cure radicale par ablation du sac, ligature du collet et enfouissement dans l'anneau crural derrière les tissus fibreux suturés par devant. Réunion totale sans drainage. La malade a guéri sans aucun incident.

II. — *Cas où la hernie a été entièrement ignorée ou méconnue.*

Obs. VI. — Bérard, *Bull. de la Soc. de Chir. de Lyon*, 1901.

H..., Eugénie, ménagère, âgée de cinquante-six ans. Pas d'antécédents pathologiques intéressants. Le 31 mai 1901, cette femme entre à la salle Saint-Pierre pour une tuméfaction légèrement douloureuse de la région inguinale. La malade raconte que, deux mois auparavant, elle a eu une forte indigestion, avec vomissements abondants, pendant un seul jour, sans suppression des matières ni des gaz. A partir de ce moment, elle ressentit des douleurs peu vives, mais persistantes, dans le côté droit du bas-ventre. Peu à peu, une tuméfaction apparut au niveau de la région inguino-crurale droite, du volume d'une petite noix, à l'état de repos; elle était peut-être un peu plus grosse pendant la marche et les efforts; la malade ne cessa, d'ailleurs, à aucun moment, de vaquer à ses occupations; elle allait à la selle tous les jours, grâce à des laxatifs.

A l'entrée, la malade est assez amaigrie, avec le teint un peu jaune, mais non cachectique. Elle présente, au niveau de l'arcade fémorale droite, plutôt un peu au-dessus qu'au-dessous, une zone empâtée avec une tuméfaction plutôt étalée qu'une collection vraie. Œdème inflammatoire gardant l'empreinte du doigt. Pas de fluctuation en masse, mais, en un ou

deux points, la pulpe de l'index perçoit un peu de liquide et un léger gargouillement gazeux à fleur de peau.

L'empâtement semble se prolonger dans la profondeur, sans que l'on puisse cependant percevoir rien d'anormal dans la fosse iliaque, ni du côté du cæcum; rien au palper abdominal. Le toucher vaginal et le toucher rectal sont négatifs; il y a cependant une légère douleur au toucher du cul-de-sac droit. A cause des troubles digestifs du début, M. Bérard pense à une suppuration d'origine intestinale, peut-être à une appendicite d'un type anormal

1re Intervention. — Sans anesthésie, une petite incision des téguments est pratiquée sur le point qui fluctue et où il y a quelques bulles gazeuses. Il ne s'écoule qu'une ou deux gouttes de sérosité roussâtre non odorantes; et l'exploration de la petite cavité au stylet ne donne pas de renseignements plus complets. Un petit drain est introduit dans la cavité qui ne semble pas se prolonger profondément. Les jours suivants, un suintement très léger, contenant quelques petits grumeaux jaunâtres, continue à se produire; à plusieurs reprises on fait en vain l'examen bactériologique du liquide, en particulier au point de vue de l'actinomycose, à laquelle les caractères de la sérosité avaient fait penser, mais sans succès. Sur sa demande, la malade quitte le service, le 14 juin 1901, conservant encore une petite fistulette.

Cet écoulement de sérosité purulente, au lieu de se tarir, devient, par la suite, un peu plus abondant. Au bout de trois semaines, le 6 juillet, la malade croit voir à l'orifice de la fistule de petits grumeaux rappelant des aliments mal digérés. Elle rentre à l'hôpital; et, le 7 juillet, un nouvel examen permet de constater une fistule nettement pyo-stercorale, bien que l'écoulement soit très peu abondant.

2e Intervention. — Une intervention radicale est décidée et la malade anesthésiée pour compléter l'examen. Un stylet boutonné, introduit avec précaution dans la fistule, s'engage profondément en bas et en dedans, sans augmenter l'écoulement des matières et sans arriver sur un point osseux dénudé. L'orifice externe débridé largement et les parties molles incisées couche par couche, on tombe sur un bout intestinal sectionné transversalement dans toute son étendue.

On reconnaît l'intestin grêle, et ce doit être le bout inférieur, puisque le suintement par la plaie était insignifiant. La recherche du bout supérieur est très laborieuse. Pour éviter des manœuvres inutiles, et comme le bout supérieur semble attiré en haut et en dedans; comme, d'autre part, on se trouve dans des tissus indurés au contact immédiat de l'arcade crurale et des vaisseaux fémoraux, M. Bérard préfère se rendre compte de l'état exact des lésions par une laparotomie médiane sous-ombilicale, dont l'extrémité inférieure arrive au voisinage de la première incision. Il reconnaît alors que le bout supérieur de l'intestin, étranglé au niveau de sa tranche de section, est presque complètement oblitéré et fixé en face de l'anneau inguinal interne. Après avoir protégé le grand péritoine au moyen d'une large compresse de gaze, il attire au dehors, à travers la plaie de la

laparotomie, les deux bouts de l'intestin, dont la libération a été assez facile, grâce à des manœuvres combinées par l'incision inguinale. Une longueur d'intestin de deux centimètres environ est réséquée sur chaque bout et l'anastomose bout à bout est réalisée au moyen du bouton de Murphy-Villard. La plaie de laparotomie est ensuite fermée par une suture à trois plans. La plaie inguinale, au contraire, est laissée béante, avec un drain et deux mèches de gaze accolées pour le drainage du péritoine.

Pas d'incidents à signaler au cours de l'opération qui dura environ cinquante minutes Les suites furent simples et la malade est aujourd'hui guérie.

Obs. VII. — In Thèse de E. Jeannin, Lyon.

V. C..., soixante-sept ans, cultivatrice (Haute-Savoie). Le 15 mai 1891, une hernie crurale droite, ignorée de la malade, s'étrangla. On appliqua des cataplasmes, au neuvième jour; un abcès stercoral s'ouvrit spontanément et le cours des matières s'établit par cette ouverture. Au début, les évacuations consistaient en substances alimentaires peu modifiées; elles prirent plus tard l'aspect de matières fécales liquides.

La malade entre, le 25 juillet 1891, à la salle Saint-Paul.

L'état général est resté très bon. Dans la région crurale droite, on trouve deux orifices du calibre d'un porte-plume, à peine distants de 5 centimètres, livrant passage à des matières fécales liquides, jaunâtres. La malade dit avoir des évacuations par l'anus.

Opération le 30 juillet. Anesthésie à l'éther. L'exploration par le stylet indique une cavité sous-tégumentaire, mais ne donne aucun résultat, en ce qui concerne l'examen des bouts intestinaux.

On réunit les deux orifices par une incision parallèle et sous-jacente à l'arcade, incision prolongée sur une étendue de 8 centimètres. On tombe dans une cavité, vraisemblablement la cavité du sac herniaire.

Au fond, vers l'anneau crural, on aperçoit un bout d'intestin épaissi, altéré par l'inflammation, avec une perte de substance de la dimension d'une pièce de vingt sous. Le doigt, par cet orifice, pénètre dans l'anneau crural; la constriction est telle, dans cet anneau, qu'on ne peut introduire le bout du petit doigt dans l'un et l'autre bout intestinal. On débride alors l'anneau, en dehors de la paroi intestinale. Le doigt peut alors être introduit et on explore le tube intestinal. Il n'y a pas d'éperon. Il s'est agi d'un pincement intestinal assez étendu.

On décolle les adhérences de l'intestin avec l'anneau; et, après résection, on fait l'entérorraphie circulaire.

Rien à noter dans les suites de l'opération.

La malade sort, guérie, le 23 août 1891.

Obs. VIII. — Lejars, *Bull. de la Soc. de Chir. de Paris*, 17 juillet 1901, p. 842.

J'ai relevé le manque absolu de tout accident chez une malade de la Pitié, qui était entrée, depuis dix jours, dans un service de médecine pour

de la bronchite et chez laquelle on s'aperçut fortuitement de la présence d'une grosseur rouge à l'aine droite. On crut à un abcès ganglionnaire; mais le siège de la tumeur et son pédoncule profond nous montrèrent qu'il s'agissait d'un abcès stercoral; et, de fait, je trouvais, dans un sac inguinal, un pincement latéral sphacélé.

Obs. IX. — Pierre Delbet, *Bull. de la Soc. de Chir. de Paris*, 17 juillet 1901, p. 843.

Un malade fut amené un soir dans mon service. Le lendemain matin, j'étais un peu pressé, lorsque je passai près de son lit; l'interne distingué qui l'avait examiné me dit qu'il avait quelques petits ganglions dans le pli de l'aine et que je pouvais sans inconvénient remettre mon examen au jour suivant. Le lendemain je constatai qu'il avait une hernie crurale étranglée, et que, bien que le malade n'eût pas un seul vomissement, l'intestin était sphacélé. Je dus en réséquer une dizaine de centimètres et le malade a succombé neuf jours après.

La possibilité que puisse se produire un étranglement partiel aussi insidieusement ne se trouve signalée dans aucun des travaux consacrés au pincement latéral, jusqu'au jour de la communication de M. Schwartz. L'opinion classiquement admise est même que la nécrose se fait dans le pincement latéral avec une rapidité extrême, plus grande que dans l'incarcération d'une anse complète, et que son évolution vers l'anus contre nature se fait avec plus de phénomènes douloureux encore. Il nous faudra donc maintenant connaître la possibilité du pincement latéral, se produisant et évoluant sans troubles fonctionnels, sans signes physiques et même parvenant à la création de l'anus avec une évolution tellement insidieuse que nul phénomène de réaction fonctionnelle localisée ou générale puisse attirer l'attention du clinicien sur elle. Sur ce point spécial de pathogénie, il semble permis d'admettre comme vraie l'explication que M. Bérard en donne, d'après les constatations que l'on fait en examinant les rapports de l'anse herniée; pour lui, on doit chercher l'explication de cette tolérance exceptionnelle de l'intestin dans ce fait que, sur « presque tout le pourtour du pincement, se trouvait interposée entre le collet du sac et l'intestin une lame épiploïque de quelques millimètres d'épaisseur, qui formait coussinet et amortissait la constriction ».

Mais un point capital de l'histoire de cette forme du pincement latéral, question sur laquelle nous voulons insister particulièrement, c'est sans contredit les obscurités et les difficultés qui en entourent

le diagnostic, diagnostic déjà mal commode dans les types classiques. Nous ne pensons pas pouvoir donner des règles absolues; mais nous allons tâcher d'obtenir des éclaircissements, en dépouillant les observations réunies; et déjà cela nous permet de savoir que le pincement latéral est à rechercher dans deux conditions bien différentes : *a) suivant qu'il n'y a pas de hernie ou de tumeur antérieurement existante dans une région herniaire*; *b) suivant que cette condition est remplie.*

a) Il n'y a pas de hernie ou de tumeur antérieurement existante. S'il n'y a jamais eu de tumeur ou de tuméfaction antérieure et que l'évolution de la lésion se fasse naturellement jusqu'au sphacèle et à la perforation de la portion pincée, il en résultera un phlegmon pyo-stercoral (Obs. première de Bérard), dont la marche parfois lente offre tous les symptômes d'un *abcès circonscrit*, qui pourra être différencié, en recherchant avec soin toutes les causes capables d'amener une infection localisée dans les régions crurale et du pli de l'aine. Il faudra éliminer, chose assez facile, le *bubon suppuré à marche torpide du pli de l'aine*, ou l'*adénite subaiguë des ganglions cruraux*, erreur faite par l'interne de Delbet, en procédant à l'examen des régions susceptibles d'offrir une porte d'entrée aux germes infectieux.

Il est une affection, assez fréquente et pouvant parfaitement dans son évolution prêter à confusion, d'ailleurs d'interprétation délicate, *c'est la hernie de l'appendice.*

Nous savons que l'appendice contenu dans un sac, parfois de très petit volume, peut y subir une irritation suffisante pour provoquer une appendicite herniaire, avec formation possible d'abcès à la région inguinale ou crurale, abcès empruntant à la hernie autant qu'au phlegmon des symptômes suffisants pour légitimer l'intervention. Nous avons retrouvé dans le mémoire de Vires une observation de soi-disant pincement latéral, due à Delaharpe, et qui nous paraît un exemple typique de cette lésion, mal connue alors, et que Delaharpe rapporte ainsi : « J'avais pratiqué avec succès l'herniotomie dans une petite hernie crurale incarcérée, *qui ne révélait sa présence par aucun signe physique*, parce qu'elle était recouverte par un large phlegmon; après avoir fendu et traversé le phlegmon, j'arrivai sur le sac, je débridai, et je réduisis un fragment du cæcum accompagné de son appendice. »

Enfin nous penserons à l'*actinomycose*, comme le fit Bérard dans sa première observation. Placé dans un milieu où l'on connaît bien et où l'on songe toujours dans les cas douteux aux méfaits du champignon rayonné, le chirurgien lyonnais nous dit qu'en présence des caractères macroscopiques du pus et l'allure torpide de la lésion, il avait eu l'idée de faire rechercher les grains jaunes; et nous sommes prévenus par Conte que « l'actinomycose intestinale donne le plus souvent naissance à des phlegmons, dont la lenteur d'évolution offre de grandes analogies avec ceux créés par des pincements latéraux à symptômes latents ». Dans cette variété de localisation de l'actinomycose, le tissu sous-péritonéal, les muscles profonds sont envahis par un travail de sclérose qui se propage bientôt à la couche sous-cutanée, enfin à la peau. Celle-ci, envahie par plusieurs points à la fois, se tuméfie, se ramollit et s'ulcère pour donner passage à un liquide de couleur jaune brun, d'odeur stercorale, fétide, tenant en suspension les grains mycosiques, devenus noirâtres au contact des zones putréfiées.

b) *Il existe antérieurement une tumeur*. S'il y a une tumeur déjà connue, il est plus facile de serrer de près le diagnostic; et l'on s'attachera tout d'abord à vérifier si, au lieu d'une hernie, il n'y a pas inflammation pure et simple d'un ganglion, l'*inflammation du ganglion de Cloquet* pouvant à ce point de vue occasionner une méprise. Une observation attentive, s'il existe des varices, permettra de ne pas établir de confusion avec *une grosse dilatation ampullaire de la veine saphène* à son embouchure. Enfin, si des phénomènes d'*inflammation d'un testicule en ectopie* peuvent simuler un pincement latéral latent, la vérification de la présence ou de l'absence du testicule dans les bourses ne tardera pas à lever toute hésitation.

Alors que, par élimination ou par la constatation de ses symptômes propres, par les dires du sujet ou de son entourage, on aura la certitude qu'une hernie existe, les causes d'erreur dans le diagnostic seront encore bien plus réduites. Si l'on sait qu'une hernie existe, l'on pourra penser à l'étranglement soit *d'un diverticule préexistant* dans un sac herniaire, ou encore *à un étranglement de l'appendice*, étranglements incomplets, qui présentent des symptômes spéciaux naturellement moins aigus que ceux de l'intestin lui-même, qu'Auguste Broca nous engage à rechercher. Si la hernie a été méconnue du malade, les symptômes de douleurs très fugaces et même, dirons-

nous, surtout un vague endolorissement, une constipation prolongée sans vomissements, des signes d'irréductibilité d'une hernie qui n'a point encore fait parler d'elle, devront mettre en éveil la méfiance du clinicien. La *tuberculose herniaire* peut prendre les allures d'un étranglement partiel dont le diagnostic est un peu moins délicat; nous savons cependant qu'elle est capable de donner le change.

Dans notre cas, il n'y avait qu'une très vague douleur, ayant même besoin d'être provoquée, en un point très limité; et seulement de l'irréductibilité d'un très petit épiplocèle, qui couvrait le pincement. Nous attacherions volontiers une grande importance à ce fait de l'irréductibilité; à elle seule elle doit constituer une suffisante indication opératoire; elle est une des plus importantes de ces choses anormales qui se passent au niveau des orifices herniaires et attirent l'attention sur eux. On ne saurait trop approuver le dire et le conseil de Quénu qui terminait à la Société de Chirurgie, en redisant comme le professeur Reclus : « Il ne faut sortir de la chambre du malade que lorsque la hernie est rentrée. »

Puisque rentrer le contenu de la hernie est la bonne règle chirurgicale, nous voudrions revenir non point sur la cure radicale elle-même, mais sur le traitement du pincement latéral en particulier; et nous n'aurons en vue que le traitement sanglant. Nous pensons qu'il est inutile de parler ici du taxis; et, s'il se trouvait encore quelqu'un pour le défendre, nous répondrions que lorsqu'on intervient dans une hernie après avoir envisagé la possibilité d'un étranglement, fût-il partiel, l'anse incarcérée est loin de demander à subir les manœuvres du taxis, même léger, même peu prolongé. Si le taxis réussit, il peut réintégrer dans la cavité abdominale une anse en voie de mortification; s'il échoue, il risque d'accélérer les phénomènes de nécrose, à marche déjà plus rapide dans les cas d'étranglement partiel, et, s'il ne donne pas de résultats, rappelons-nous que le professeur Berger déclare que, « lorsque le taxis échoue, il est toujours nuisible ». L'opération s'impose.

Dans son mémoire, très important, nous ne saurions trop le redire, Vires a consacré une place considérable au traitement; mais depuis dix ans bientôt les progrès qu'a faits la chirurgie intestinale autorisent d'autres conclusions et sur quelques points de nouvelles propositions sont nécessaires.

Quand, après avoir levé l'étranglement, on trouve la zone incar-

cérée absolument et indéniablement saine, il n'y a point d'hésitation : la cure radicale est pratiquée, et tout est dit; mais, dans les cas où son intégrité n'est plus aussi absolue, trois degrés dans l'état de la paroi intestinale lésée commandent des décisions spéciales. Nous envisagerons les indications opératoires dans les cas suivants :

1° *Il y a une ou plusieurs petites perforations de la paroi pincée, et elles sont bien limitées*;

2° *La partie pincée est détruite sur une étendue appréciable.*

3° *La partie pincée est soupçonnée atteinte de gangrène ou de perforation.*

1° Vires rapporte un cas où Velpeau réduisit sans accident consécutif une anse intestinale, sur laquelle siégeaient trois petites perforations avec renversement de la muqueuse en dehors, et un autre cas non moins heureux où Astley Cooper, pour réparer une lésion semblable, saisit et souleva avec une pince à disséquer les lèvres de la petite perforation, qu'il ferma au moyen d'une soie déliée; cette ligature latérale comprenait tout le champ de la petite blessure. Aussi Vires conclut que, si la perforation dans la paroi pincée est très petite et presque entièrement obturée par la muqueuse éversée, on peut réduire l'anse intestinale dans l'abdomen sans s'inquiéter; et il conseille d'agir comme Cooper, si la perforation plus large peut donner issue à quelques matières.

Nul chirurgien oserait à l'heure actuelle suivre l'exemple de Velpeau et voudrait, comptant pour fermer la perforation sur le petit bouchon muqueux éversé, réduire une anse perforée. Maintenant que de propos délibéré nous pratiquons la laparotomie d'urgence pour rechercher et fermer des lésions des parois intestinales analogues dans les cas de plaies ou de contusions abdominales, nous ne pouvons plus accepter comme bonne une telle pratique; il faudra fermer la plaie, après réduction du bouchon muqueux s'il existe, par une suture en bourse. Si la plaie est de dimensions un peu plus considérables, quelques points à la Lembert assureront une réparation suffisante.

2° *La partie pincée est détruite sur une étendue appréciable.* Il est des cas où la suture latérale se trouve impossible; et la lésion se présente sous des aspects différents, qui ne permettent point une même conduite. Si la portion d'anse incarcérée est assez considérable pour compromettre la vitalité de presque toute l'anse, ou bien si la perfo-

ration siège trop près du bord mésentérique, il ne faut point songer à une réparation partielle qui réduirait par trop le calibre de l'intestin, exposerait à un rétrécissement ou à une nécrose secondaire; il faut agir comme si l'on se trouvait en présence du sphacèle d'une anse entière et pratiquer l'entérectomie, sur laquelle nous n'avons rien de particulier à dire.

Il est des cas où, tout en constatant une brèche assez étendue, irrégulière, on pourra, sans recourir à l'entérectomie, la fermer par un petit artifice, qui est à recommander également dans les cas où l'intestin a été pincé non pas suivant son bord libre, mais obliquement sur une de ses faces. Suturer simplement une plaie pareille serait s'exposer à rétrécir avec excès la lumière de l'intestin; pour l'éviter, il convient de se porter en zone saine et d'exciser la partie sphacélée en suivant un tracé losangique; on réunira les bords de la nouvelle plaie artificiellement agrandie perpendiculairement au grand axe de l'intestin. C'est faire ici l'application de ce procédé qu'Hartmann, dans sa Chirurgie gastro-intestinale, recommande pour les plaies traumatiques irrégulières de l'intestin; ainsi qu'il le fait excellemment remarquer, vous éviterez la sténose intestinale consécutive, élargissant le calibre de l'intestin par un procédé analogue à celui que l'on applique par la pyloroplastie aux rétrécissements du pylore.

3° *La partie pincée est soupçonnée atteinte de gangrène ou la perforation paraît imminente.* Nous n'avons rien à rappeler ici sur la coloration et l'aspect de la paroi intestinale incarcérée depuis longtemps dans un étranglement. Nous savons comment le reconnaître; mais nous insisterons seulement sur ce fait que le sphacèle se produit avec une rapidité plus grande encore dans un pincement partiel que dans l'étranglement d'une anse en totalité. Vires recommande alors encore plus de prudence et de se garder « de réduire dans le ventre même, lorsque la coloration paraîtra à peine différente de la normale ». Il appuie ce dire sur l'observation de trois cas où l'intestin pincé paraissait ne pas devoir susciter de complication et où après réduction dans les trois cas une péritonite emporta le malade.

Que faire alors? Faut-il se comporter comme si la perforation existait, supprimer la portion d'intestin suspecte comme si elle était complètement sphacélée, favoriser l'établissement d'un anus contre nature, laisser l'anse fixée au dehors, ou pratiquer la résection sui-

vie de suture, conduite que Dayot considérait comme susceptible de devenir légitime?

Il est une manière de procéder plus simple. Retenant comme excellent le conseil de considérer toute lésion trop suspecte comme une perforation réalisée, nous conseillerons, non pas l'excision suivie de suture, mais tout simplement l'*enfouissement de la zone malade*, facile à réaliser de la manière que nous allons indiquer.

Avec une sonde cannelée appuyée dans le sens du plus grand axe de la zone de mortification, on exerce une légère dépression qui provoque le rapprochement des bords latéraux, et crée ainsi une sorte de sillon, dont on rapproche les bords par un surjet à la soie très fine à points séreux. Ce premier surjet suffit en général à l'enfouissement, en rapprochant deux zones de tissus sains au-dessus de la sonde cannelée retirée au fur et à mesure que l'on poursuit le surjet. Au besoin un second surjet peut être pratiqué toujours à points séro-séreux par-dessus le premier, en général très suffisant, pour cacher toute la partie sphacélée, et cela sans rétrécissement appréciable de la lumière de l'intestin. Nous avons vu pratiquer, pour la première fois, cet enfouissement par notre maître M. le Professeur Forgue, dans un cas de hernie crurale étranglée où avant l'intervention notre maître avait pensé à un pincement latéral, diagnostic qui fut confirmé au cours de l'opération : doutant de la vitalité de la zone pincée, on appliqua avec un plein succès cette technique. Si la portion de l'anse est très limitée, au lieu d'un surjet l'enfouissement sera très facilement obtenu par une simple suture en bourse.

Chez notre opéré nous avons facilement exécuté ce procédé, et nous avons eu un excellent résultat; c'est une manière de faire rapide, assurant sûrement l'intégrité de l'anse intestinale infiniment plus aseptique, une fois réduite, que si elle avait subi les manœuvres que nécessitent l'excision et la suture. On supprime les chances d'infection et l'on gagne du temps.

Nous ne nous occuperons point des traitements du pincement latéral, qui a pu évoluer jusqu'à la formation d'une fistule stercorale; une fois formée, celle-ci ne doit rien de spécial à son origine et la cure radicale de cet accident est un point de chirurgie intestinale aujourd'hui bien connu, sur lequel nous n'avons point à insister.

SUR L'ARCHITECTURE DU CAL

Par Henri CAUBET

Ancien interne des hôpitaux de Paris,
Chirurgien des hôpitaux de Toulouse.

On sait que l'architecture des os est soumise à des règles de construction fixes et que, à l'état normal, le tissu osseux est disposé d'une façon constante, suivant une organisation déterminée, toujours la même pour le même os ou le même segment d'os. Cette architecture normale est bien connue aujourd'hui; et nos livres d'anatomie sont ornés de nombreuses figures représentant des coupes diverses pour chaque os en particulier.

On sait aussi que cette structure, régulièrement ordonnée, et, par conséquent, la forme des os ne sont pas l'effet du hasard; elles dépendent uniquement des conditions mécaniques auxquelles est soumis chaque os. Herrmann Meyer a depuis longtemps signalé ce fait que les trabécules de la substance spongieuse sont partout dirigés dans le sens du plus grand effort. Ainsi que l'a bien montré Julius Wolff, la production de la forme des os n'est toujours et partout que la conséquence des excitations fonctionnelles que reçoit chaque os, c'est-à-dire « l'action mécanique qui s'exerce en ses différents points, lorsqu'il résiste aux efforts qui tendent à détruire sa rigidité [1] ».

La direction des trabécules indique donc les lignes de *traction* et de *pression* auxquelles l'os est soumis. C'est ainsi que Wilhelm Roux a pu dire très justement que l'os possède vraiment *une forme fonctionnelle*, c'est-à-dire « exactement adaptée au mécanisme de sa fonction » (Julius Wolff). C'est une nouvelle preuve de cette règle générale que la fonction fait l'organe.

Yves Delage ne peut admettre que cette construction si précise

1. Yves Delage, *L'hérédité et les grands problèmes de la biologie générale*, 2e édit., p. 758.

soit un effet de l'hérédité; il la considère, au contraire, comme « le produit des actions mécaniques qui s'exercent dans l'organisme ».

Il nous paraît difficile d'accepter cette façon de voir. En effet, Friedländer[1] a décrit, dans un travail récent, que, déjà dans les épiphyses cartilagineuses des os longs du fœtus, les vaisseaux sanguins ont la même direction qu'auront plus tard les travées spongieuses. Faut-il en conclure, comme l'auteur, que les vaisseaux ont justement pour rôle de déterminer l'orientation de ces trabécules? Nous ne saurions le dire; et, d'ailleurs, ceci ne ferait que reculer la question sans la résoudre; mais il nous paraît logique d'admettre que, pour les os comme pour les autres organes, la forme générale est transmise par hérédité, avant que viennent s'exercer les diverses excitations qui détermineront leur structure et produiront leur forme définitive.

Les règles générales qui président à l'architecture normale des os sont les suivantes, dans leurs grandes lignes.

1° Les pressions étant plus fortes à la périphérie qu'au centre, le tissu compact est réparti à la périphérie des os longs; il est d'autant plus épais que l'os supporte une pression plus forte. Au contraire, l'os est creux à son centre, parce que les parties osseuses qui occuperaient le centre ne recevraient pas l'excitation fonctionnelle nécessaire à leur conservation; il en résulte leur atrophie et la formation du canal médullaire.

2° Quand un os présente une courbure normale, la pression est plus forte sur les parties concaves que sur les parties convexes; la conséquence, d'après la même loi, est que le tissu compact présente toujours une épaisseur plus grande au niveau de la concavité de la courbure. La vérification de ce fait est facile à faire sur le col du fémur : la lame de tissu compact de sa face inférieure est considérablement épaissie; elle est, au contraire, amincie sur la convexité du col.

3° Les travées spongieuses, soit dans les extrémités, soit dans le canal médullaire, ont une orientation définie, la même pour chaque os similaire; elle indique le sens des pressions extérieures, la direction du plus grand effort qui se renouvelle à chaque mouvement; au contraire, les travées qui, par leur direction, ne reçoivent qu'une

1. Friedländer (Friedrich), Beitrag zur Kenntnis der Architectur spongiöser Knochen, *Anatomische Hefte*, 1904, XXIII Band, p. 235.

excitation et une impulsion fonctionnelles trop faibles sont frappées d'atrophie. La disposition bien connue en arcades ogivales des travées spongieuses dans l'extrémité supérieure du fémur est une vérification particulièrement évidente de cette règle générale.

Ainsi, nous pouvons conclure, avec Julius Wolff, que « la forme d'un os soumis à des conditions normales est l'image mathématique de toutes les excitations que rendent possibles les diverses actions musculaires et les diverses pressions exercées par le poids que peut supporter une partie donnée du corps ».

Ces lois d'anatomie normale ont été appliquées à la pathologie; et l'on a cherché à déterminer les règles de l'architecture des os anormaux et les conditions dans lesquelles ils se régénèrent. L'auteur qui s'est surtout occupé de cette question est Julius Wolff (de Berlin); dans une série de mémoires, dont les premiers remontent à plus de trente ans, il a étudié les diverses déformations osseuses, et, plus particulièrement : le cal, le genu valgum, le pied bot, les scolioses, etc. Ces travaux[1], dont l'un a été traduit en français (1897), ont passé à peu près inaperçus dans notre pays. C'est pourquoi il nous a paru intéressant de les reprendre pour notre part et d'en poursuivre la vérification sur des pièces nouvelles, en ce qui concerne spécialement l'architecture du cal osseux.

Ces descriptions de Julius Wolff ont été faites d'après l'examen de coupes pratiquées sur des cals de fractures; les belles planches annexées à ses ouvrages montrent fort bien la disposition des systèmes de travées osseuses sur ces coupes. Aujourd'hui, la radiographie permet de reconnaître plus nettement encore cette architecture et même de l'observer sur le vivant. De plus, tandis que la coupe d'un os ne rendait possible l'étude de sa structure que suivant un ou deux plans déterminés, la radiographie stéréoscopique nous a permis de saisir, dans une vue d'ensemble et avec le relief des différents plans, les détails de l'architecture de l'os tout entier.

Nous avons étudié de cette façon un certain nombre de cals anciens du fémur, de l'humérus, du péroné et du tibia, pris sur des

1. Julius Wolff, Ueber die innere Architectur der Knochen und ihre Bedeutung für die Frage von Knochenwachsthum, *Virchow's Archiv*, 1870, L Band, p. 389. — Beiträge zur Lehre von der Heilung der Fracturen, *Archiv für klin. Chir.*, 1872, XIV Band, p. 270. — Zum Knochenwachsthumfrage, *Virchow's Archiv*, 1874, LXI Band, p. 417. — *Das Gesetz der Transformation der Knochen*, Berlin, 1892. — *La théorie de la pathogénie fonctionnelle des déformations* (Traduction française par M. Bilhaut), Paris, 1897.

pièces du Musée d'Anatomie de la Faculté de Toulouse. Les radiographies que nous en avons tirées, et que nous devons à l'obligeance de M. le professeur Marie, nous ont permis de déterminer exactement l'architecture du cal et de compléter, sur certains points, les descriptions données par Wolff dans ses ouvrages.

Nous retrouvons ici l'application des règles que nous avons formulées plus haut; l'étude de ces cals montre bien, en effet, l'adaptation de la structure des os aux conditions nouvelles de l'équilibre. Qu'il s'agisse des os normaux aussi bien que des os se régénérant dans des conditions pathologiques, la forme est encore et toujours le résultat de la fonction de l'os, le résultat des pressions qu'il supporte et des tractions qui s'exercent sur lui. Comme l'a bien montré Julien Wolff, dans une fracture mal réparée où les deux fragments principaux sont réunis par un segment oblique, « les trabécules prennent dans ce segment la direction du plus grand effort, direction naturellement autre que si le fragment intercalaire eut été sur le prolongement des fragments principaux ». Pour cette même raison, la masse du cal, considérable au début, est ramenée à des proportions très réduites par l'atrophie progressive de tout ce qui est en dehors des lignes de pression.

Dans les fractures consolidées avec une déformation angulaire plus ou moins prononcée, les cals nous montrent quatre caractères fondamentaux.

A. — Dans les fractures diaphysaires.

1° *Constitution d'un système périphérique de fibres unissantes*, à direction oblique, reliant par le plus court chemin les fibres longitudinales des deux segments osseux (*Fig.* 2). C'est à la périphérie de l'os, avons-nous dit, que s'exercent les pressions maxima; c'est donc à la périphérie que s'organisent naturellement les premiers systèmes de travées osseuses.

2° *Formation d'une gaine compacte à la périphérie de la masse du cal.* Cette gaine, qui engobe les extrémités des deux fragments, est au début mal distincte; plus tard, elle s'épaissit progressivement; mais il est remarquable de voir que cet épaississement est toujours plus marqué du côté *concave* de l'os (*Fig.* 4).

Nous retrouvons ici l'application exacte des règles que nous avons

développées plus haut : il se produit constamment du côté concave de l'os, c'est-à-dire du côté de la plus forte pression, un renfoncement marqué du tissu compact; du côté convexe, au contraire, c'est-à-dire du côté de la moindre pression, un amincissement du

Fig. 1. — Radiographie d'un cal de fracture diaphysaire de l'humérus.

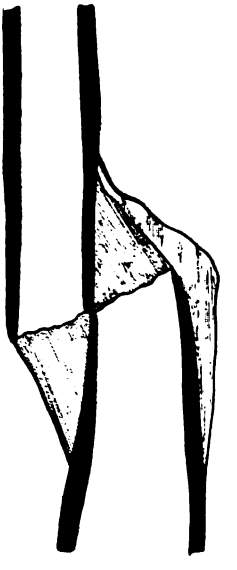

Fig. 2. — Schéma de la figure 1, montrant les fibres unissantes.

tissu compact et un ramollissement du tissu spongieux. Dans les fractures consolidées avec déformation angulaire, cet épaississement du côté concave est toujours manifeste (*Fig. 4*).

3° *Résorption progressive de l'ancien étui compact des fragments englobés par le cal.* L'extrémité des fragments de l'os fracturé, ne supportant plus aucune pression, s'atrophie progressivement (la pression est, en effet, supportée par le système des fibres unissantes périphériques que nous avons décrites); on voit, à mesure que l'architecture du cal se perfectionne, la gaine de tissu compact

incluse dans le cal se désagréger, s'éparpiller et prendre l'aspect d'un pinceau de fibres grêles, puis, plus tard, disparaître complètement (*Fig.* 4).

4° *Envahissement de toute la partie centrale du cal par un tissu spongieux.* C'est l'évolution naturelle des parties osseuses centrales

Fig. 3. — Radiographie d'un cal d'une fracture diaphysaire du fémur.

Fig. 4. — Schéma de la figure 3, montrant la gaine compacte à la périphérie du cal et la résorption progressive des fragments englobés dans le cal.

qui, ne recevant aucune excitation fonctionnelle, s'atrophient progressivement : d'où tendance à la reconstitution d'un canal médullaire.

Ces modifications, qui aboutissent à l'organisation parfaite de l'architecture du cal, s'échelonnent dans le temps suivant l'ordre dans lequel nous les avons décrites.

Sur des cals relativement jeunes, on voit les deux fragments, avec leur gaine compacte très visible encore, englobés dans la masse

uniforme du cal; ils sont reliés par le système des fibres unissantes; à leur périphérie, le tissu compact forme une gaine à peine marquée; toute la partie centrale est occupée par du tissu spongieux à structure indistincte.

Plus tard, on observe l'éparpillement sous forme pénicillée de l'ancien étui compact et l'épaississement du tissu compact à la périphérie.

Ce n'est que sur des pièces de cals très anciens que l'on peut constater la disparition complète de l'extrémité des fragments englobés dans le cal et la formation d'un canal médullaire central.

En somme, toutes ces modifications successives aboutissent, en fin de compte, à la reconstitution presque parfaite d'un os normal, avec sa coque compacte et son canal médullaire.

B. — DANS LES FRACTURES DU COL DU FÉMUR.

Nous avons pu étudier deux pièces de fractures du col du fémur vicieusement consolidées à angle droit.

Nous ne rappellerons pas la structure caractéristique du col fémoral et la disposition bien connue et partout figurée des travées de la substance spongieuse sous forme d'arcades ogivales superposées.

Lorsqu'une fracture cervicale s'est consolidée avec un déplacement tel qu'il forme un angle droit avec la diaphyse, on voit la structure ordonnée du col s'effacer; on ne distingue plus le système architectural si régulier des arcades ogivales; celles-ci sont remplacées par des travées rectilignes, sans orientation définie, qui occupent toute la masse du cal. On retrouve seulement, en vertu des lois précédemment énoncées, l'épaississement périphérique de la gaine de tissu compact, surtout marqué sur la face inférieure concave du col fémoral et la disparition progressive de l'extrémité des fragments englobés dans la masse du cal.

Cette courte étude sur l'architecture du cal nous a permis de saisir dans ses détails l'adaptation du tissu osseux pathologique aux conditions nouvelles qui résultent de la consolidation d'une fracture avec déformation angulaire. Nous nous proposons, dans des recherches ultérieures, d'étudier de la même façon l'architecture des os dans le pied bot et le genu valgum, en cherchant l'application des mêmes lois générales.

ÉTUDE SUR LES
LUXATIONS DES CARTILAGES SEMI-LUNAIRES DU GENOU

(ANATOMIE PATHOLOGIQUE. — DIAGNOSTIC ET TRAITEMENT)

Par C. DAMBRIN

Ancien interne des hôpitaux de Paris,
Ancien chef de Clinique Chirurgicale à la Faculté de Toulouse.

Depuis que Brodhurst[1], en 1866, pratiqua avec succès la première arthrotomie pour luxation d'un cartilage semi-lunaire, les chirurgiens anglais et américains ont pris l'habitude de diagnostiquer et de traiter convenablement cette lésion. Il suffit de consulter nos traités classiques, les recueils et mémoires de nos Sociétés savantes, pour se rendre compte que les traumatismes des ménisques du genou constituent une des questions les moins bien connues des chirurgiens français.

Sans doute l'étiologie et le mécanisme sont à l'heure actuelle assez bien élucidés, grâce aux recherches expérimentales de Mouret[2] et de Pauzat[3]; mais le diagnostic reste entouré des plus grandes obscurités, et le traitement sanglant n'est que trop exceptionnellement pratiqué.

Ayant eu l'heureuse fortune d'observer dans le service de notre excellent maître, M. le Prof. Jeannel, un cas de luxation du cartilage semi-lunaire externe du genou droit, traitée avec succès par l'intervention sanglante, nous avons pensé qu'il n'était peut-être pas sans intérêt de reprendre cette étude. Nous tenons à dire

1. Brodhurst, *Saint George's hospital Reports*, 1867, t. II, p. 141.
2. Mouret, *Considérations sur l'anatomie du genou et étude des luxations des cartilages semi-lunaires*, Thèse de doctorat, Montpellier, 1891.
3. Pauzat, Étude sur le fonctionnement des ménisques inter-articulaires du genou et les lésions qui peuvent en être la conséquence, *Revue de Chirurgie*, 1895, p. 95.

tout de suite que nous envisagerons surtout les *luxations récidivantes* des ménisques du genou.

Le présent travail, essentiellement clinique, est basé sur l'examen de 122 faits d'interventions sanglantes, pour luxations des cartilages semi-lunaires, que nous avons pu recueillir. Nous avons laissé de côté, de propos délibéré, toutes les observations de luxations des ménisques non opérées, estimant que seules les constatations opératoires pouvaient nous fournir les documents précis nécessaires à notre étude. Sans doute ce chiffre de 122 interventions chirurgicales est loin de représenter la totalité des cas opérés; d'une part, un certain nombre de communications trop sommaires sont inutilisables; d'autre part, il nous a été impossible de consulter le texte de plusieurs mémoires étrangers, dont nous possédons l'indication bibliographique. Ce faisceau d'observations nous paraît néanmoins suffisant, pour nous permettre d'étudier avec fruit l'anatomie pathologique et le diagnostic des lésions traumatiques des ménisques.

Nous voudrions surtout, en précisant les indications du traitement, montrer que les interventions sanglantes se recommandent à la fois par leur bénignité et leur efficacité.

Observation (inédite). — *Subluxation du cartilage semi-lunaire externe du genou droit. — Opération d'Annandale. — Guérison parfaite.*

Antoinette Del.., âgée de cinquante-six ans, ménagère, entre le 25 juin 1905, à l'Hôtel-Dieu de Toulouse, salle saint-Vincent, n° 2, dans le service de M. le Prof. Jeannel. Le 21 juin, étant à la garde-robe et essayant de se redresser, la malade ressent brusquement une violente douleur dans le genou droit; elle ne peut se redresser, crie à l'aide, et son mari vient la relever. Depuis ce moment elle n'a pu étendre la jambe sur la cuisse; le membre inférieur est resté immobilisé en demi-flexion et la marche n'est possible que le genou appuyé sur une chaise. Le 25 juin, la malade est admise à l'hôpital.

A l'examen, on constate que la jambe droite est en demi-flexion sur la cuisse, faisant avec elle un angle de 95° environ. Le pied est en rotation externe; son bord péronier repose sur le plan du lit. Sur la face externe du genou, au niveau de l'interligne, on aperçoit une saillie anormale, arrondie, peu élevée. A la palpation, on trouve la rotule immobilisée et appliquée sur la trochlée fémorale; le tendon rotulien est fortement tendu. En palpant la saillie mentionnée plus haut, on a la sensation d'un bourrelet peu mobile, roulant sous le doigt, étroit, placé au niveau de l'interligne. Ce bourrelet déborde légèrement le plateau tibial et vient faire saillie sous la peau. La cavité articulaire ne paraît pas contenir d'épanchement séreux ou sanguin. La flexion complète est possible; l'extension est au contraire

impossible et douloureuse. Au moment où on pratique la flexion, la main, placée au niveau de la partie externe de l'interligne, perçoit une sorte de claquement. Le groupe des muscles fléchisseurs est fortement contracturé.

L'interrogatoire de la malade nous apprend qu'elle est de souche tuberculeuse : son père est mort à trente-cinq ans d'hémoptysie foudroyante; deux de ses frères sont morts bacillaires. Cette malade a eu la fièvre typhoïde à neuf ans; elle est mariée et a eu quatre grossesses avec enfants bien portants. Vers l'âge de trente ans, cette femme a eu une attaque de rhumatisme articulaire aigu, localisé aux membres inférieurs et ayant laissé une certaine raideur au genou droit.

Le *diagnostic* porté est subluxation du cartilage semi-lunaire externe du genou droit. On essaye la réduction par les procédés habituels (mouvements successifs de flexion, puis d'extension brusque, combinée à une rotation interne); mais on ne réussit pas à étendre la jambe sur la cuisse. On décide alors de pratiquer une opération sanglante. (La *radiographie* a été pratiquée par M. Marie, mais n'a fourni aucun renseignement.)

Opération, pratiquée le 1er juillet 1905, par M. le Prof. Jeannel, que nous assistons. Chloroforme. Incision curviligne de 8 centimètres de longueur à concavité supérieure, au niveau de la partie externe du plateau tibial, descendant à 1 centimètre environ au-dessous de l'interligne articulaire. Les parties molles sectionnées, on arrive sur le surtout fibreux et la capsule au niveau du bord supérieur et externe du plateau tibial, immédiatement en avant du ligament latéral externe qui est ainsi respecté. Après ouverture de la synoviale, on se rend compte que le cartilage semi-lunaire externe a quitté sa place, pour se porter vers l'espace intercondylien. On ne constate pas de déchirure des insertions antérieures; il n'existe pas d'épanchement à l'intérieur de l'articulation, ni sang, ni liquide synovial. Le cartilage semi-lunaire est alors attiré en bas et en avant avec une pince de Kocher et replacé dans sa position normale, puis *suturé* au tissu fibro-périostique de la partie antéro-externe du plateau tibial, à l'aide d'un fil de fer fin en U. La capsule est ensuite refermée à l'aide de quatre petites agrafes métalliques. Sutures cutanée avec des agrafes de Michel; pansement stérilisé; le membre est immobilisé en extension dans un appareil ouaté.

Suites opératoires. — Il n'y a jamais eu la moindre élévation thermique. Les agrafes cutanées sont enlevées le huitième jour; réunion de la plaie par première intention. A partir du douzième jour, mobilisation légère, massage; la malade peut facilement fléchir et étendre la jambe. Un peu d'épanchement se produit dans l'articulation : application d'un pansement ouaté légèrement compressif. Le 24 juillet, la malade commence à marcher : boiterie légère, pas de douleurs, marche sans l'appui d'une canne.

Résultat. — Sort le 30 juillet, *complètement guérie*. Le genou est de volume normal; la marche est normale, pas de boiterie. On recommande à la malade de ne pas s'accroupir pendant quelques mois après la sortie de l'hôpital, par mesure de prudence. Nous avons eu des nouvelles de la malade au mois d'octobre 1906, c'est-à-dire 15 mois après l'opération. L'état fonctionnel du genou était parfait; la malade vaquait à toutes ses

occupations sans la moindre gêne; il ne s'était pas produit de récidive de la subluxation.

ANATOMIE PATHOLOGIQUE.

L'anatomie pathologique des luxations des cartilages semi-lunaires semble très mal connue, si on lit les traités classiques et même les mémoires spéciaux. Il est cependant d'un grand intérêt pour le chirurgien de connaître les lésions qu'il pourra rencontrer, lorsqu'il pratiquera une arthrotomie pour luxation d'un carlilage semi-lunaire. Ces lésions sont très variées et leur description peut être établie grâce à deux ordres d'éléments :

1° Les résultats fournis par l'expérimentation.

2° Les constatations opératoires.

Les expériences cadavériques sont capables peut-être de fournir des renseignements utiles au point de vue du mécanisme de ces lésions; mais elles ne peuvent malheureusement pas nous être d'un grand secours au point de vue de l'anatomie pathologique.

Les interventions opératoires nous permettent au contraire de saisir « sur le vif » les désordres de la jointure, les déchirures ou les arrachements des ménisques; ces vérifications constituent des documents infiniment précieux pour établir l'histoire anatomique de ces lésions. Nous avons dépouillé, avec soin, les 122 faits d'intervention sanglante pour luxation méniscales, qui sont rapportés dans ce travail; et ce sont les constatations faites par les divers chirurgiens que nous allons présenter dans ce chapitre.

Tout d'abord, il est nécessaire de faire remarquer que le *terme de luxation n'est pas toujours exact*; très souvent les cartilages semi-lunaires présentent des déchirures partielles ou totales, sans déplacement. Les luxations méniscales correspondent aux cas dans lesquels le cartilage semi-lunaire, ayant perdu ses connexions ligamenteuses, quitte sa place, pour se porter en dedans et en haut vers l'espace intercondylien. Ces luxations complètes existent et Barker les a décrites sous le nom de « Complete internal dislocation »; mais elles sont rares, et le plus habituellement il *s'agit de subluxation* du ménisque.

Quel est le *genou atteint*? Avec tous les auteurs, nous sommes forcés de constater que le genou gauche est le plus souvent lésé; mais cette prédilection pour le côté gauche n'est pas très prononcée.

Bien des observations sont muettes sur le côté malade; et nous en avons trouvé seulement 74 nous renseignant à ce sujet : 40 fois la lésion portait sur le genou gauche, et 34 fois sur le genou droit.

Quel est le *ménisque le plus souvent lésé*? Tous ceux qui ont écrit sur ce sujet ont insisté sur la plus grande fréquence des luxations du *ménisque interne*. Sur 104 faits, dans lesquels ce point est précisé par l'opération, nous trouvons 89 luxations ou déchirures du ménisque interne, et seulement 15 lésoins du ménisque externe.

Nous nous sommes demandé quelles étaient les raisons de cette extrême prédilection pour le cartilage semi-lunaire interne; et nous avons fait quelques recherches cadavériques sur ce point. Ces recherches nous permettent d'affirmer que le ménisque interne se luxe plus fréquemment que le ménisque externe pour deux raisons :



Fig. 1. — Cartilages semi-lunaires du genou droit : à gauche, cartilage semi-lunaire interne; à droite, cartilage semi-lunaire externe.

1° Parce qu'il est plus mal fixé.

2° Parce qu'il est moins épais, moins résistant.

Le ménisque *externe* est fixé solidement à la tête du tibia par ses deux extrémités; non seulement ces insertions tibiales sont très solides; mais encore chacune de ces extrémités, antérieure et postérieure, reçoit un trousseau fibreux compact, résistant, du ligament croisé correspondant.

Le ménisque *interne* nous présente une disposition tout à fait différente. Son extrémité postérieure est assez bien fixée sur la surface rétro-spinale du tibia; mais son extrémité antérieure est mince, relachée, et ne se fixe que d'une manière très insuffisante au tibia. Sur les cadavres que nous avons examinés, nous avons constaté la disposition suivante : la partie antérieure du ménisque interne se rétrécit, s'amincit de plus en plus, et se divise en deux faisceaux. Un de ces faisceaux, plus superficiel, plus excentrique, d'aspect nacré et arrondi, de 2 millimètres de large environ, se dirige transversalement vers le côté opposé, pour aller se réunir à la portion antérieure du ménisque externe ; c'est le ligament jugal. Le deuxième faisceau, plus profond, étalé en éventail, d'une grande minceur, va se fixer sur la surface pré-spinale du tibia. Le ménisque interne est

donc particulièrement faible et mal fixé en avant; et l'on s'explique que les luxations et déchirures méniscales portent avec prédilection sur le ménisque interne et sur les insertions antérieures.

D'autre part, le ménisque interne est beaucoup moins épais, plus mince que le ménisque externe, non seulement près de son extrémité antérieure, mais même à sa partie moyenne. Sur un sujet nous avons mesuré cette épaisseur à la partie moyenne après section du fibro-cartilage, et nous avons trouvé 7 millimètres pour le ménisque externe et seulement 3 millimètres pour le ménisque interne. C'est dire que l'épaisseur du ménisque externe est au moins le double de celle du ménisque interne. L'on conçoit donc, encore une fois, l'extrême fragilité du cartilage semi-lunaire interne.

Description des lésions des cartilages semi-lunaires.

Dans certaines observations, nous trouvons noté que la luxation du ménisque était simplement due à un *extrême relâchement* des insertions méniscales antérieures ou latérales capsulaires; dans ces cas, l'intervention a permis de constater qu'il n'existait aucune déchirure. Grâce au relâchement de ses moyens de fixité, le ménisque acquiert une mobilité anormale, qui lui permet de se faire pincer entre le fémur et le tibia, produisant les phénomènes de la subluxation du ménisque. Ce simple relâchement des insertions du ménisque a été trouvé par de nombreux opérateurs (22 fois), en particulier par Parona, Kocher, Mayo-Robson, Rafin; Allingham, l'a noté dans 13 interventions. C'est encore cette disposition anatomique que Michon a rencontrée dans le fait qu'il a présenté récemment à la Société de Chirurgie [1]. C'est enfin ce simple relâchement que nous avons constaté, M. Jeannel et moi, dans le cas qui a été le point de départ de ce travail.

Le plus souvent il existe des lésions d'arrachement, de déchirure ou de rupture des ménisques. Ces lésions sont extrêmement variées; on peut cependant les classer en deux catégories.

1° Déchirures des insertions du ménisque.

2° Ruptures du ménisque lui-même.

1° *Déchirures des insertions.* — Les cartilages semi-lunaires présentent : α, une insertion antérieure; β, une insertion postérieure;

1. Michon, Rapport de Chaput, *Société de Chirurgie de Paris*, 26 décembre 1906.

γ, une insertion latérale capsulaire : on pourra donc observer trois variétés d'arrachement des insertions méniscales.

α. L'*arrachement de l'insertion antérieure* existe dans un tiers des cas environ; nous l'avons trouvé en effet dans 39 observations.



Fig. 2. — Arrachement de l'insertion antérieure.



Fig. 3. — Arrachement de l'insertion postérieure.

Nous avons insisté plus haut sur les dispositions anatomiques, favorisant cette lésion au niveau du ménisque interne. Cet arrachement antérieur peut d'ailleurs s'accompagner de déchirure antéro-latérale, de sorte que la moitié antérieure du ménisque est libre,



Fig. 4. — Arrachement des insertions latérales capsulaires.



Fig. 5. — Rupture longitudinale complète.

mobile; dans un fait d'Annandale, il était replié « comme une carte de visite cornée ».

β. L'*arrachement de l'insertion postérieure* est beaucoup plus rare; ceci ne doit pas nous étonner, puisque nous savons que les insertions postérieures des cartilages semi-lunaires sont beaucoup plus solides que les insertions antérieures. Cette déchirure existait dans 7 cas seulement.

γ. Les *arrachements des insertions latérales capsulaires* peuvent exister, sans arrachement des extrémités antérieure ou postérieure Ces arrachements capsulaires latéraux peuvent être partiels, porter simplement sur la partie moyenne; mais le plus souvent ils sont

totaux. Toutes les insertions capsulaires latérales sont déchirées : il existe un arrachement périphérique complet. Dans tous ces cas, nous le répétons, le cartilage semi-lunaire est détaché de son ligament coronaire; mais il reste rattaché à ses extrémités. Nous avons trouvé cette lésion dans 15 observations.

Ces arrachements ligamenteux, antérieur, postérieur, ou latéral capsulaire, ont pour effet de rendre le ménisque libre, extrêmement mobile dans l'articulation et capable de se déplacer dans des situa-

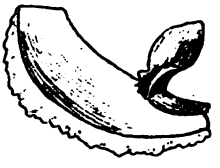

Fig. 6. — Déchirure partielle antérieure (le fragment interne s'est relevé en forme de langue) (Annandale).

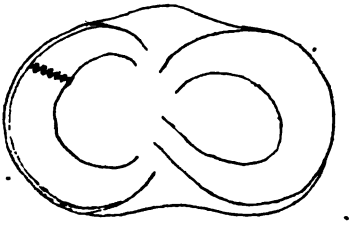

Fig. 7. — Rupture transversale.

tions fort irrégulières. Dans 16 cas, les opérateurs ont trouvé le ménisque relevé, plus ou moins tordu et placé dans l'espace intercondylien. Il est probable que ces faits sont plus fréquents; mais ils ne sont pas notés soigneusement dans les observations publiées.

2° *Ruptures du cartilage semi-lunaire.* — De même que les tendons, de même que les os, les ménisques peuvent se rompre, se « fracturer », suivant l'expression de Mayo-Robson. Ces ruptures peuvent être longitudinales ou transversales.

α. *Les ruptures* ou *déchirures longitudinales* (11 cas) sont parallèles à l'axe du ménisque; elles peuvent être complètes ou incomplètes. Les déchirures longitudinales *complètes* sont rares; nous en avons cependant recueilli 5 observations. Dans ce cas le ménisque fendu d'avant en arrière se trouve séparé en deux branches ou languettes longitudinales; dans un cas représenté par Cotteril, la bandelette interne s'était considérablement écartée de la bandelette externe. Nous avons enfin trouvé 6 faits de déchirure longitudinale *incomplète*; dans ces cas, la déchirure portait toujours sur la partie antérieure du ménisque. Dans une observation de Dawies-Colley, il existait deux fissures parallèles divisant la portion antérieure du cartilage semi-lunaire en trois languettes. Dans un fait curieux

d'Annandale, la déchirure partielle avait séparé l'extrémité antérieure du ménisque en deux fragments; le fragment interne s'était relevé en forme de langue et restait appendu au bord interne du ménisque.

β. Les *ruptures transversales* sont de véritables fractures du ménisque; nous en avons trouvé 12 observations. Ces fractures peuvent être multiples ou uniques. Dans un cas de Mayo-Robson, il existait une rupture en avant et une deuxième en arrière, de sorte que la partie moyenne du cartilage était libre et mobile. Dans un autre fait de Mayo-Robson, le cartilage semi-lunaire interne était fracturé en plusieurs fragments qui étaient très mobiles. Cependant la rupture transversale est habituellement unique; elle peut siéger soit à la partie antérieure (fracture transversale antérieure), soit à la partie moyenne (fraction transversale moyenne), soit à la partie postérieure (fracture transversale postérieure). Dans un cas, Bruns trouva une rupture transversale du ménisque à 2 centimètres de son insertion antérieure; cette déchirure était cicatrisée avec chevauchement des deux fragments. Il est donc prouvé que la cicatrisation de ces ruptures cartilagineuses peut se faire, mais ces conditions sont exceptionnelles. Nous reviendrons d'ailleurs sur ce point, en étudiant les résultats des extirpations des cartilages semi-lunaires.

Dans 8 observations, nous trouvons simplement mentionné que le cartilage était fendu, sans indication du siège et des caractères de cette déchirure; ce manque de renseignements est très regrettable.

Nous laissons absolument de côté les modifications macroscopiques de structure, subies par le ménisque et signalées par plusieurs opérateurs. Dans un cas d'Annandale, par exemple, le cartilage extirpé était épaissi et commençait à subir la dégénérescence graisseuse. Dans un autre fait de Brodhurst, il existait un simple épaississement avec état rugueux du ménisque. Ces altérations sont sous la dépendance d'une inflammation chronique du cartilage et doivent sans doute être rangées dans la *méniscite traumatique*, décrite par Roux (de Lausanne).

Enfin, nous ne parlerons pas des lésions articulaires concomitantes des luxations des ménisques. Il est évident que les luxations des cartilages semi-lunaires peuvent s'accompagner de désordres plus ou moins étendus du côté de l'appareil ligamenteux du genou. Il est évident aussi que, dans les luxations récidivantes, la jointure

ne tarde pas à présenter des altérations d'arthrite chronique; mais ce sont là des lésions banales : nous les laisserons de côté.

Voici présenté, sous forme de tableau, le résumé des constatations anatomiques opératoires faites par les divers chirurgiens, dans les 122 observations d'intervention sanglante que nous avons pu recueillir.

Arrachement de l'insertion antérieure	39 cas.
Arrachement de l'insertion postérieure	7 —
Déchirures capsulaires latérales	15 —
Ruptures longitudinales	11 —
Ruptures transversales	12 —
Simple relâchement sans déchirure	22 —
Déchirures sans désignation du siège	8 —
Pas de renseignements	8 —
Total	122 —

DIAGNOSTIC.

Nous avons à étudier : 1° le diagnostic de la luxation *récente* d'un cartilage semi-lunaire; 2° le diagnostic de la luxation *récidivante*.

Diagnostic de la luxation récente. — L'histoire clinique d'un blessé, atteint de luxation récente d'un cartilage semi-lunaire, est à peu près toujours la même. Il s'agit le plus souvent d'un homme jeune, qui, au cours d'un exercice violent, en jouant au foot-ball, par exemple, glisse et se tord violemment le genou; d'autres fois, il s'agit d'un sujet qui fait une chute et qui tombe la jambe pliée sous lui. Aussitôt il éprouve une douleur brusque, très vive et tombe le plus ordinairement; à la douleur s'ajoute de l'impotence fonctionnelle plus ou moins marquée. Souvent le genou est immobilisé en flexion, et le malade est dans l'impossibilité d'étendre la jambe. Quelquefois le blessé réussit, par des mouvements appropriés, en exagérant d'abord la flexion, puis en faisant de l'extension brusque, à redresser lui-même le membre inférieur; le plus habituellement, c'est le médecin appelé qui réduit la luxation. A la suite de cet accident le genou gonfle; il persiste de l'impotence et le malade est confiné au lit ou sur une chaise longue. Cet état dure plus ou moins longtemps; puis le patient recommence à marcher péniblement avec une canne. Dans certaines circonstances et grâce au traitement institué, on peut voir s'établir une guérison définitive;

mais ce sont là des cas exceptionnels. Le plus souvent, l'accident initial se reproduit; le genou reste faible et sujet à de nouvelles attaques douloureuses : la luxation est devenue récidivante.

Le diagnostic avec les autres affections traumatiques du genou est facile, lorsque le tableau clinique se présente avec la netteté de celui que nous venons de tracer; c'est ainsi que, lorsqu'elle existe, l'attitude de la jambe immobilisée en demi-flexion sur la cuisse est tout à fait typique; mais il n'en est pas toujours ainsi. Souvent, d'ailleurs, le chirurgien n'est appelé que quelques heures ou même le lendemain après le traumatisme, et à ce moment le genou est le siège d'un gonflement plus ou moins considérable qui gêne l'examen.

On constatera aisément l'existence d'un épanchement dans l'articulation; et on devra tout de suite rechercher le mode d'apparition de cet épanchement. Le blessé raconte parfois que son genou a commencé à gonfler immédiatement après le traumatisme et que la tuméfaction a très rapidement augmenté. Dans ce cas, on peut affirmer qu'on a affaire à une *hémarthrose*. La présence d'une hémarthrose, dont on trouvera facilement les autres caractères cliniques, sera un argument en faveur de l'*entorse du genou*. La luxation ou la déchirure d'un cartilage semi-lunaire, en effet, ne s'accompagne pas d'hémorragie bien considérable; les épanchements intra-articulaires consécutifs aux lésions des ménisques sont habituellement tardifs, ne se manifestent parfois que plusieurs jours après l'accident, et sont dus à la sécrétion résultant de l'irritation et du froissement de la synoviale articulaire. Toutefois il ne faut pas attacher à cette signification de l'hémarthrose une valeur absolue. On n'oubliera pas, en effet que les luxations des cartilages semi-lunaires, de même que l'entorse, résultent d'un mouvement forcé ou d'une torsion du genou; il est donc permis d'admettre que, parfois, les lésions de l'entorse coexistent avec la lésion d'un ménisque; dans ce cas, la luxation du cartilage semi-lunaire pourra s'accompagner d'hémarthrose. Il faudra rechercher avec soin les signes des déchirures ligamenteuses, qui constituent les plus fréquentes lésions de l'entorse. Les ligaments latéraux, et surtout l'interne, sont très souvent déchirés dans l'entorse du genou. Si l'on veut bien se rappeler que la luxation du cartilage semi-lunaire intéresse le plus souvent le ménisque interne, on voit que le

diagnostic se pose souvent entre une *déchirure du ligament latéral interne* et une luxation du cartilage semi-lunaire interne; ce diagnostic a été étudié par Griffiths [1]. La déchirure d'un ligament latéral est en réalité plutôt un arrachement et se traduit par deux signes caractéristiques : 1° dans la déchirure d'un ligament latéral, il existe un *point douloureux* très précis au niveau d'une de ses extrémités, le plus souvent au niveau de son insertion inférieure; dans la luxation du ménisque, par la pression on détermine habituellement de la douleur *exactement sur l'interligne* articulaire, en avant du ligament latéral; l'anatomie pathologique nous a, en effet, montré que les ruptures des insertions antérieures du ménisque sont les plus fréquentes; 2° lorsqu'un ligament latéral du genou est déchiré, il est possible d'imprimer à la jointure des mouvements de latéralité dans l'extension, suivant que la déchirure siégera sur le ligament latéral interne ou externe, on pourra ainsi déterminer une attitude en valgus ou en varus. Ce signe, très important pour le diagnostic, appartient également aux ruptures des ligaments croisés. Enfin, on n'oubliera pas de rechercher, immédiatement en arrière du tubercule de Gerdy, l'existence d'un point douloureux, correspondant à l'arrachement osseux signalé et bien étudié par M. le professeur Segond [2].

Le diagnostic des luxations récentes des cartilages semi-lunaires avec les *fractures articulaires du genou* ne présente pas d'habitude de grandes difficultés. Nous ne faisons que signaler le diagnostic avec les *fractures partielles de l'extrémité inférieure* du fémur, très faciles à distinguer; mais nous devons nous arrêter un peu plus longuement sur les fractures de l'épiphyse tibiale et particulièrement sur celles qui intéressent seulement une des tubérosités. Dans un mémoire récent [3], nous avons étudié les *fractures condyliennes du tibia*, et nous avons montré que plusieurs observations étiquetées « luxations des ménisques » n'étaient sans doute autre chose que des fractures partielles de l'épiphyse tibiale supérieure dont nous rapportions trois cas avec radiographies. Les signes essentiels sur

1. Griffiths, Observations upon injuries to the internal lateral ligament and to the internal semilunar cartilage of the Knee-joint, *Brit. medic. Journal*, 1900, II, 1171.

2. Segond, Recherches cliniques et expérimentales sur les épanchements sanguins du genou par entorse, *Progrès médical*, 18 avril 1879, p. 297.

3. Dambrin, Sur trois cas de fractures condyliennes du tibia, *Archives médicales de Toulouse*, 1er et 15 novembre, 1er et 15 décembre 1905.

lesquels on s'appuiera pour faire le diagnostic de cette variété de fractures seront : 1° la notion fréquente de la contusion directe; 2° le siège de la douleur au niveau de la tubérosité fracturée; 3° la mobilité anormale et la crépitation, obtenues en saisissant et en mobilisant la tubérosité fracturée; 4° l'élargissement transversal du plateau tibial, mesuré au compas d'épaisseur. Nous devons dire que les deux premiers de ces signes ne sont pas absolus. Tout d'abord, il est parfois difficile de localiser avec précision la douleur et de distinguer celle de la luxation du ménisque, siégeant exactement au niveau de l'interligne, de celle de la fracture tubérositaire, siégeant au-dessous de cet interligne. Ensuite la *notion de la contusion directe* de l'articulation, très importante pour faire le diagnostic de fracture osseuse, n'a malheureusement pas de signification absolue. Dans un cas de Mayo-Robson, le blessé, âgé de cinquante-deux ans, avait reçu une contusion violente sur la partie interne du genou, produite par une boule de cricket; il existait un point douloureux juste au-dessus de la tubérosité interne du tibia près du bord rotulien; or l'opération montra une déchirure du cartilage semi-lunaire, qui nécessita l'extirpation totale. Dans un autre cas de Mayo-Robson, il s'agit d'un homme de vingt-six ans, qui avait reçu sur son genou gauche un très gros morceau de houille; l'intervention permit de constater que le cartilage interne était détaché de ses insertions latérales et restait seulement fixé à ses deux extrémités. Mayo-Robson pratiqua l'excision de la portion détachée.

Dans les cas douteux, la *radiographie* sera d'un précieux recours.

Diagnostic des luxations récidivantes des cartilages semi-lunaires. — Avant d'étudier leur diagnostic différentiel, il est nécessaire de savoir comment se présentent, cliniquement, ces luxations récidivantes des ménisques. D'après Bruns, le tableau typique de la luxation ancienne ou habituelle du ménisque est l'apparition subite, à intervalles plus ou moins éloignés, d'accès de douleur profonde et d'arrêt des mouvements, accès qui proviennent de l'étranglement du ménisque entre les surfaces articulaires. Les troubles fonctionnels sont variés. Quelquefois le malade est dans l'impossibilité d'étendre complètement la jambe. Dans un cas de Keen, depuis l'accident initial, le blessé ne pouvait étendre la jambe au delà d'un angle de 135 degrés; dans une observation de Mayo-Robson, le genou était resté partiellement fléchi. Chez certains sujets, pendant la

marche, subitement le genou devient *bloqué* (*locked*, disent les auteurs anglais); il en résulte ordinairement une chute : ces cas sont très fréquents. Allingham, Mayo-Robson en ont donné des exemples. D'autres fois, le malade sent quelque chose « se déplacer » dans son articulation, quand il essaye de marcher.

Lorsqu'on examine ces sujets, il n'est pas rare de constater un peu d'épanchement dans le genou; l'atrophie musculaire de la cuisse est fréquente. Owen, Boucher, ont attiré l'attention sur elle; nous savons que l'atrophie consécutive est de règle dans toutes les affections articulaires et que la pathogénie en est discutée. Très souvent on trouve de la douleur à la pression sur un des côtés de l'interligne. Enfin dans bien des cas la palpation permet de percevoir une saillie étroite, allongée, au niveau de l'interligne sur un des côtés du genou, faisant saillie lors du redressement de l'articulation et disparaissant pendant la flexion. Pendant ces mouvements du membre inférieur, il se produit quelquefois un bruit de « claquement », perceptible à distance.

Le diagnostic des luxations récidivantes des cartilages semi-lunaires est facile, quand ces accidents répétés de douleurs du genou avec impotence se présentent chez un sujet qui a eu quelques mois ou quelques années auparavant une histoire typique de luxation initiale du ménisque. Mais il n'en est pas toujours ainsi; et il est parfois très difficile de faire le diagnostic avec les *corps étrangers articulaires*. En vérité, l'erreur a été souvent commise et très nombreux sont les cas dans lesquels le chirurgien, intervenant pour un arthrophyte, fut surpris de trouver à l'opération une luxation d'un ménisque; il suffit, pour se rendre compte de la fréquence de ces faits, de parcourir les observations que nous avons recueillies. Plusieurs éléments de valeur inégale nous serviront pour le diagnostic; il est nécessaire de les passer successivement en revue et de les discuter.

1° La *notion du traumatisme antérieur* est un argument important en faveur de la luxation du ménisque; mais cette notion n'existe pas toujours. Dans le recueil de nos observations, nous trouvons un certain nombre de faits dans lesquels il n'y avait aucune histoire de traumatisme préalable. Dans un cas de Mayo-Robson, il s'agissait d'une femme qui n'avait jamais eu de traumatisme du genou et qui souffrait de sa jointure depuis cinq ans. Elle tombait quelquefois et le genou gonflait; les mouvements de l'articulation étaient à peu

près normaux; on ne voyait et on ne sentait rien d'anormal. Dans ce cas, tout semblait permettre d'éliminer la luxation du cartilage semi-lunaire. D'une part, il n'y avait pas eu de traumatisme antérieur; d'autre part, il s'agissait d'une femme; et l'on sait que les lésions des ménisques du genou sont exceptionnelles dans le sexe féminin. Or l'intervention montra que le cartilage semi-lunaire interne était détaché de ses insertions. Mayo-Robson fit la méniscopexie et la guérison fut obtenue. Dans une observation de Poulsen, depuis deux ans le malade présentait les signes d'une « souris articulaire »; on sentait le corps mobile se déplacer alternativement en avant et en arrière; or à l'opération on trouva une déchirure de l'extrémité postérieure du ménisque; et l'extirpation partielle fut suivie d'une guérison parfaite. Un malade de Lauenstein présentait également, depuis dix ans, les signes d'une « souris articulaire »; l'intervention permit de constater une déchirure et un pincement du ménisque. Ces quelques exemples nous montrent que les troubles, accusés par les patients, atteints de luxation d'un cartilage semi-lunaire peuvent être d'origine inconnue, sans traumatisme antérieur évident. Ne savons-nous pas d'autre part qu'il existe une classe de corps étrangers articulaires d'origine traumatique. Il en résulte que la notion du traumatisme préalable n'a pas une valeur absolue. En pratique, il faut cependant en tenir compte et insister minutieusement dans l'interrogatoire pour rechercher une violence articulaire, une entorse dont le malade a peut-être perdu le souvenir.

2° La *localisation de la douleur* a une très grande valeur. Dans les luxations des ménisques, elle siège au niveau du cartilage blessé, *toujours au même point*. Dans les corps étrangers articulaires, le siège de la douleur n'offre pas de fixité. Le corps étranger, étant le plus souvent mobile, peut se déplacer dans différentes parties de l'articulation, tantôt en dedans, tantôt en dehors; il en résultera de la variabilité dans la localisation de la douleur. D'après Tillaux, la douleur de la subluxation du ligament semi-lunaire serait « moins violente, moins instantanée peut-être que celle du corps étranger ».

3° La constatation d'une *saillie* étroite, allongée, au niveau de l'interligne, prête aux mêmes considérations que le siège de la douleur. Le cartilage semi-lunaire luxé sera toujours senti au *même endroit*, au niveau de l'interligne articulaire. Au contraire un corps étranger articulaire peut se déplacer dans les différentes parties de

la jointure; il s'ensuit qu'il pourra être senti dans ses différentes situations. D'ailleurs, les corps étrangers articulaires sont particulièrement difficiles à saisir entre les doigts; ils s'échappent avec la plus désespérante facilité, sans qu'on mobilise l'articulation; ce caractère leur a valu le nom de « souris articulaire ». La saillie méniscale au contraire, lorsqu'elle est perceptible dans certaines positions imprimées au membre, reste ou redevient toujours perceptible dans cette même position.

La *radiographie* ne peut pas nous être d'un grand secours dans ce diagnostic, à moins que le corps étranger articulaire ne soit de nature osseuse; elle ne donne aucun renseignement, quand il s'agit de luxation d'un cartilage semi-lunaire.

Quant à faire le diagnostic avec les *polypes tuberculeux intra-synoviaux*, l'*épaississement d'une frange synoviale* ou les *lipomes synoviaux*, dont des observations ont été apportées récemment à la Société de Chirurgie, nous déclarons que cela est tout à fait impossible. Sans doute ces affections sont intéressantes à connaître; mais elles sont exceptionnelles, constituent des surprises opératoires; et leur symptomatologie se confond avec celle des corps étrangers articulaires.

Nous laissons également de côté le diagnostic avec l'*arthrite sèche*, dont les arthrophytes ne sont souvent qu'une manifestation. Mais nous désirons nous arrêter quelques instants sur le diagnostic avec la *méniscite traumatique*, décrite par Roux [1] (de Lausanne) et bien étudiée par Marais [2]. Les traumatismes des fibro-cartilages non seulement déterminent leur déplacement et leur rupture, mais encore peuvent être la cause directe de leur inflammation; la cause première de la méniscite traumatique serait un vrai pincement du ménisque. D'après Marais, on ne trouve rien au premier abord, en examinant le membre. Un examen plus attentif fait constater l'engorgement du coussinet graisseux sous le ligament rotulien, et un épaississement plus ou moins notable et en tout cas douloureux à la pression sur le bord du ménisque interne, juste au milieu, entre le bord interne du ligament rotulien et le ligament latéral. Pendant la flexion, le cartilage disparaît ainsi que la douleur à la pression. Dans l'extension, au contraire, un *simple coup de pouce* permet de localiser la lésion, au grand étonnement du malade. Roux (d'après Marais),

1. Roux (de Lausanne), *Congrès de Chirurgie*, 1895.
2. Marais, *Journal de médecine et de chirurgie pratiques*, 1896, p. 297.

pense qu'il n'est pas besoin d'insister au sujet du diagnostic de la méniscite avec la luxation du ménisque. Nous sommes d'un avis tout à fait différent; et nous croyons que dans bien des cas la difficulté doit être considérable. La douleur à la pression au niveau du ménisque appartient également à la luxation méniscale. L'épaississement du bord cartilagineux n'est pas toujours facile à distinguer de la saillie constituée par le ménisque luxé. Les troubles fonctionnels peuvent être identiques; et il ne resterait en somme pour le diagnostic que l'effet du massage, merveilleux, paraît-il, dans les cas de méniscite.

En réalité, si le diagnostic entre la méniscite traumatique et la luxation d'un cartilage semi-lunaire nous paraît si difficile, c'est que fréquemment la méniscite est associée à la luxation méniscale; nous avons d'ailleurs trouvé un certain nombre d'observations (Lardy, Brodhurst, Annandale) dans lesquelles le ménisque extirpé était épaissi, rugueux, et présentait des lésions évidentes d'inflammation chronique. En vérité, les deux affections sont trop proches parentes pour ne pas nécessiter un traitement identique.

On le voit, le diagnostic des luxations récidivantes des cartilages semi-lunaires est particulièrement délicat. Malgré l'examen clinique le plus minutieux, malgré la radiographie, le doute est quelquefois permis. L'erreur d'ailleurs ne serait guère préjudiciable dans ces cas chroniques, toujours justiciables de l'intervention chirurgicale.

(*A suivre.*)

LA COLOPEXIE

CONTRIBUTION A L'ÉTUDE THÉRAPEUTIQUE DU PROLAPSUS DU RECTUM

Par Ch. LENORMANT

Chirurgien des hôpitaux de Paris.

(*Suite et fin* [1].)

COMPARAISON DES RÉSULTATS DE LA COLOPEXIE ET DE CEUX DES AUTRES MÉTHODES DE TRAITEMENT DU PROLAPSUS RECTAL.

Les trois méthodes de traitement, qui peuvent être opposées à la colopexie, sont : la *résection du prolapsus*, par l'un des procédés de Mikulicz, d'Esmarch, de Segond, etc.; — la *résection de la muqueuse seule*, suivant la pratique préconisée en France par Delorme; enfin la *rectopexie*. Le tableau ci-joint permet de comparer les résultats de ces trois opérations et ceux de la colopexie avec ou sans ouverture de l'intestin.

OPÉRATION	NOMBRE DES CAS	MORTALITÉ p. 100	RÉCIDIVES p. 100	GUÉRISONS de 1 an et plus p 100
1. Colopexie simple	102	»	26,4	30,8
2. Colopexotomie	5	»	20	60
3. Résection du prolapsus	110	10,9	8	12,7
4. Résection de la muqueuse	25	8	»	56
5. Rectopexie	54	»	18,5	24

Si l'on s'en rapporte à ces chiffres bruts, la question est facile à régler : la colopexie avec ouverture de l'intestin et la résection de la muqueuse (opération de Delorme) ont une énorme supériorité sur les autres méthodes au point de vue du nombre des guérisons éloignées; la colopexie simple, chargée de la plus forte proportion de

1. Voir le numéro de février.

récidives, occupe l'un des derniers rangs. — Ces résultats cependant doivent être discutés, avant d'être acceptés intégralement.

1. *Résection totale du prolapsus.* — Aux 103 observations que j'avais réunis dans ma thèse s'ajoutent quelques cas nouveaux de Kennedy, Rotter, Serafini, Walther et Weber; soit un total de 110 opérations. La très grande majorité de ces observations ont été suivies pendant un temps insuffisant, si bien que le nombre des récidives (9) est très faible et que le nombre des guérisons constatées au bout d'un an ou plus (14) ne l'est pas moins. Il est à peu près impossible dans ces conditions de juger de la valeur curative de l'opération; si cependant l'on ne retient que ce petit nombre de faits suffisamment suivis, on en trouve 23 avec 9 récidives et le pourcentage des récidives (39 p. 100) est un peu moindre que lorsqu'on fait le même calcul pour la colopexie simple (46 p. 100).

Si les observations sont insuffisantes pour apprécier les résultats éloignés de la résection, elles nous renseignent, en revanche, sur les résultats immédiats; et ceux-ci ne sont pas en faveur de cette intervention. Tandis que la colopexie et la rectopexie sont des opérations d'une bénignité complète, la résection est grave et met en danger la vie du malade. Les 110 observations ont donné 12 morts, proportion vraiment considérable. En outre, la résection expose l'opéré au rétrécissement du rectum, si la suture vient à se désunir; et ce danger n'est pas uniquement théorique, comme celui d'occlusion après colopexie : chez 15 malades, la sténose s'est produite, assez serrée pour déterminer des troubles fonctionnels sérieux et nécessiter un traitement actif.

Ces raisons suffisent, à mon avis, pour ne pas mettre la résection en comparaison avec la rectopexie et la colopexie, dont la mortalité est nulle et dont les résultats, au point de vue de la cure du prolapsus, sont au moins aussi bons et probablement meilleurs. La résection doit être strictement réservée aux cas où elle est seule applicable, c'est-à-dire au prolapsus irréductible, étranglé ou ulcéré.

2. *Résection de la muqueuse seule.* — Cette opération a été pratiquée, en France, 6 fois par Delorme, 1 fois par Poirier, 1 fois par Loubet (de Marseille); à l'étranger, je relève 3 cas de Juvarra, 3 de Bier, et 11 de Rehn (de Francfort)[1]; soit, en tout, 25 opérations.

1. Becker, Ein Beitrag zur operativen Behandlung des Mastdarmprolapses, *Beiträge zur klin. Chir.*, t. XLI, p. 158, 1904.

Les résultats, au point de vue de la cure du prolapsus, en ont été des plus remarquables, puisqu'on ne signale aucune récidive et que 14 des opérés (56 p. 100) ont été revus, guéris au bout d'un an et plus. Aucune autre méthode de traitement ne peut offrir un pareil bilan; et, si dans l'avenir une série plus nombreuse de cas confirme ces succès, l'opération de Delorme devra prendre la première place, parmi les moyens dont nous disposons dans la cure du prolapsus rectal. Je crois qu'il faut cependant faire encore actuellement quelques réserves à ce sujet, le nombre des cas publiés étant assez restreint et comprenant 7 interventions chez des enfants de deux à quatre ans (Rehn), dont le prolapsus, souvent réduit à la seule muqueuse, est beaucoup plus facilement curable que celui des adultes.

Il faut tenir compte en outre de ce fait que la résection de la muqueuse n'est pas sans danger et qu'elle expose, comme la résection totale, au rétrécissement consécutif. Cette dernière complication est signalée dans l'observation de Loubet. Quant au danger que peut présenter l'opération, il est prouvé par les 2 morts survenues chez un opéré de Delorme et chez celui de Poirier, morts toutes deux imputables à l'infection; dans le premier de ces cas, il y eut une faute de technique, reconnue par le chirurgien lui-même qui qualifia d'exagérée l'étendue de la résection muqueuse (80 centimètres); mais le malade de Poirier fut opéré d'une façon parfaitement correcte et n'en succomba pas moins.

En résumé, je crois qu'il faut attendre avant de porter un jugement définitif sur cette méthode, qui est la plus récente. Si les observations ultérieures montrent que la mortalité est évitable ou, du moins, très minime et que les brillants résultats du début correspondent bien à la réalité, la résection de la muqueuse sera indiscutablement le traitement de choix du prolapsus rectal. Jusque-là, elle doit être conservée et employée à l'occasion, mais sans que l'on soit en droit de condamner absolument les méthodes rivales, colopexie et rectopexie.

3. *Rectopexie.* — J'en ai réuni un total de 54 cas, comprenant, avec les 47 observations de ma thèse, celles plus récentes de Cunéo, Fontoynont, Loison, Mignon, Picqué et Wenzel. Comme dans la colopexie, la mortalité est nulle; et l'opération doit être regardée comme absolument bénigne, bien qu'étant d'une exécution certainement moins délicate que l'opération de Jeannel.

Ces 54 cas ont donné 10 récidives (18,5 p. 100) et 13 guérisons d'un an et plus (24 p. 100), c'est-à-dire aussi bien pour les uns que pour les autres, un pourcentage plus faible que celui de la colopexie. Si, comme je l'ai fait pour cette opération et pour la résection, on élimine les faits qui n'ont pas été suivis ou qui l'ont été trop peu de temps pour avoir de la valeur, on a 23 cas avec 13 guérisons et 10 récidives; soit 43,4, p. 100 de récidives : c'est un peu plus qu'avec la résection et un peu moins qu'avec la colopexie.

En somme, les deux opérations, rectopexie et colopexie, paraissent donner des résultats assez voisins. En faveur de la première, il faut faire remarquer que les premiers cas ont été opérés avec une technique manifestement défectueuse et qui peut expliquer un certain nombre d'échecs. Personne ne ferait plus aujourd'hui la rectopexie de Verneuil, qui se contentait de fixer l'intestin aux lèvres d'une incision ano-coccygienne. G. Marchant lui apporta un perfectionnement considérable avec le plissement de la paroi postérieure du rectum et sa suspension aux ligaments sacro-sciatiques. Pierre Duval et moi avons complété la fixation du rectum par la rectoplicature antérieure et la myorraphie des releveurs de l'anus [1], agissant ainsi sur la moitié antérieure de l'intestin, trop négligée dans l'opération de Gérard Marchant. Tout récemment enfin, Cunéo vient de mettre en pratique un procédé, qui ajoute aux améliorations précédentes la résection temporaire et non définitive du coccyx et qui me parait réaliser toutes les conditions d'une excellente rectopexie [2]. On est en droit d'espérer de ces perfectionnements techniques une sérieuse amélioration des résultats.

Mais on pourrait en dire autant de la colopexie : là aussi, certaines récidives sont imputables à une technique insuffisante, à une fixation défectueuse et, là aussi, on est en droit d'attendre du procédé perfectionné de Rotter, moins de récidives et un plus grand nombre de guérisons à longue échéance.

Il faut ajouter encore, à l'actif de la colopexie, que cette opération a donné des succès dans des cas particulièrement mauvais, après

1. P. Duval et Ch. Lenormant, Rectoplicature antérieure et myorraphie des releveurs de l'anus dans le traitement du prolapsus rectal, *Revue de Chirurgie*, 1904, t. XXIX, p. 728.

2. Ferté, *Contribution à l'étude de la technique opératoire de la rectococcypexie et de la myorraphie des releveurs de l'anus dans le prolapsus rectal de l'adulte*, Thèse de Paris, 1905.

échec des autres méthodes. Ainsi, pour ne retenir que les guérisons d'au moins un an, j'en relève après échec des cautérisations (von Eiselsberg), et d'une opération plastique sur la région anale (Kocher); le malade de Boiffin, qui avait récidivé après une résection et une rectopexie, est définitivement guéri par la colopexie; de même pour l'opérée de mon observation I (guérison de 18 mois), qui avait déjà subi sans succès une rectopexie par G. Marchant et une périnéorraphie par Potherat; de même enfin, le malade de Richelot guéri par la colopexotomie, alors que la résection faite par Segond avait échoué.

Indications respectives de la colopexie et de la rectopexie. — La supériorité de l'une de ces opérations me paraît donc difficile à établir. Leurs résultats diffèrent peu et l'on peut trouver, en faveur de chacune d'elles, des arguments d'ordre technique et d'ordre clinique. Comme je l'ai dit en commençant, le chirurgien doit être éclectique en matière de prolapsus rectal; et il a tout avantage à avoir à sa disposition ces deux méthodes de traitement, toutes deux capables de rendre service.

Si l'on essaie de fixer les indications de chacune d'elles — ce qui est affaire de cas individuels, bien plus que de formule générale, — je crois que l'on peut arriver aux conclusions suivantes.

La *rectopexie*, qui fixe le rectum dans des conditions plus anatomiques, se rapprochant plus de la normale, s'adresse de préférence aux prolapsus de moyenne gravité, à ceux qui ne dépassent pas 8 ou 10 centimètres de longueur, puisqu'elle ne saurait agir sur des parties plus élevées de l'intestin; à ceux dans lesquels l'élargissement de l'ampoule rectale est considérable; elle doit être réservée aux cas vierges de toute tentative thérapeutique.

La *colopexie simple* est, au contraire, indiquée dans les prolapsus étendus, mesurant 12, 15 centimètres et plus; dans tous ceux qui débutent par la portion supérieure du rectum et ne s'accompagnent pas de retournement de la portion anale (*prolapsus recti* des Allemands, 3e variété de Cruveilhier); et, à plus forte raison, dans les invaginations procidentes à travers l'anus; elle s'adresse en outre à tous les prolapsus qui ont récidivé aprés une première intervention portant sur le rectum.

Les indications de la *colopexie avec ouverture de l'intestin* sont beaucoup plus rares : elle sera réservée aux prolapsus avec rectite

grave et ténesme continuel, ainsi qu'aux cas tout à fait rebelles qui ont résisté à toutes les autres méthodes de traitement.

Nécessité de compléter la Colopexie par une opération portant sur le périnée.

La colopexie — et c'est là un de ses points faibles vis-à-vis de la rectopexie et de l'opération de Delorme — réalise uniquement la suspension haute de l'intestin et néglige entièrement le segment ano-rectal. Elle laisse subsister l'effondrement du périnée et la béance de l'anus qui accompagnent les vieux prolapsus rectaux. On peut certainement attribuer à cette défectuosité technique une part des récidives; c'est à elle aussi qu'il faut imputer la persistance, après l'opération, d'un léger degré de prolapsus muqueux, qui ne peut être regardé comme une récidive véritable, mais qui n'en est pas moins désagréable et gênant pour le malade, qui nécessite parfois une intervention complémentaire, cautérisation (Macleod) ou excision; ce petit accident n'est pas rare; et je le trouve signalé 14 fois dans mes observations.

L'importance de la reconstitution du périnée est aussi grande dans le prolapsus rectal que dans les prolapsus génitaux. C'est un point qu'ont mis en évidence de Ott, Hofmann et moi-même : en même temps qu'on suspend le rectum par en haut, il faut le soutenir par en bas; il faut rétrécir l'orifice anal par lequel sort le rectum hernié, et refaire un plancher pelvien, capable de supporter la pression des viscères.

C'est pour arriver à ce résultat que Berg et Ludloff conseillent le massage et Bryant l'électrisation du sphincter et du périnée après la colopexie. Ces moyens non sanglants peuvent être quelquefois utiles; mais ils sont lents, ennuyeux et souvent insuffisants ou nuls dans leur effet. Il y a avantage à leur préférer l'intervention chirurgicale dont les résultats sont rapides et certains.

Et cependant, malgré cette indication formelle, le nombre des cas où l'on a complété la colopexie par une opération ano-périnéale est des plus restreints, 5 seulement. Boiffin a fait à son opéré, en même temps que la colofixation, une recto-périnéorraphie postérieure; Schwartz a reconstitué le périnée de sa malade par une autoplastie à lambeaux. Le Nouëne a complété la colofixation par une réfection de

l'anus au moyen de l'excision d'un losange cutanéo-muqueux; moi-même, dans deux cas de prolapsus avec énorme dilatation anale, j'ai combiné la colopexie et l'opération de Thiersch (suture perdue périanale au fil d'argent). Aucun de ces opérés n'a récidivé; la malade de Schwartz a été perdue de vue; ma seconde opérée restait guérie aux dernières nouvelles, c'est-à-dire cinq mois apres l'intervention; les trois autres ont été revus en bon état après dix-huit mois (Lenormant, Le Nouëne) et trois ans (Boiffin). Ces résultats sont très encourageants.

On peut y ajouter 3 autres observations, dans lesquelles l'opération complémentaire n'a été faite qu'assez longtemps après la colopexie : périnéoplastie au bout de quinze jours (Weber); rectopexie (Le Dentu); opération de Thiersch (Bardenheuer). Je crois que, si si l'on veut opérer en deux séances distinctes, il faut les rapprocher le plus possible; mais la colopexie et la périnéorraphie étant des interventions également faciles et rapides, je ne vois aucune raison de ne pas les faire en une seule séance et d'infliger au malade deux anesthésies successives.

Comment réaliser cette reconstitution du périnée? A la rectopexie employée comme opération complémentaire par Le Dentu, à l'opération de Delorme-Bier, que Wenzel propose dans ces cas, à l'opération de Thiersch qui agit uniquement sur la béance de l'anus et qui peut avoir des inconvénients au point de vue fonctionnel (v. mon observation I), je préfère la simple périnéorraphie. Hofmann[1], qui préconise également la périnéorraphie dans la cure du prolapsus ano-rectal, s'adresse uniquement à la portion rétro-anale du périnée. Je crois, au contraire, qu'il faut avoir recours à une *périnéorraphie préanale par dédoublement avec myorraphie des releveurs de l'anus*. Cette opération me paraît avoir un double avantage sur la périnéorraphie rétro-anale : d'une part, elle utilise, pour reconstituer le plancher pelvien, les releveurs de l'anus, c'est-à-dire le seul plan résistant du périnée postérieur; d'autre part, en allongeant le périnée pré-anal, elle restitue au segment périnéal du rectum son obliquité naturelle en bas et en arrière, et, comme l'a bien vu Pierre Delbet, il est très important pour la contention du rectum que l'angle que forment normalement

1. Hofmann, Zur Pathologie des Prolapsus ani et recti und seine operative Behandlung durch Beckenbodenplastik, *Centralbl. f. Chirurgie*, 1905, n° 35, p. 905.

les deux portions pelvienne et périnéale de cet intestin, soit conservé et qu'elles ne viennent pas dans le prolongement l'une de l'autre. Il est facile de reprendre dans les fils superficiels la partie antérieure du sphincter et de rétrécir ainsi l'orifice anal.

On peut espérer qu'ainsi complétée par la myorraphie des releveurs, et exécutée avec la technique que j'ai recommandée plus haut, la colopexie constituera une ressource puissante dans les prolapsus graves et que ces quelques perfectionnements de détail pourront diminuer d'une manière appréciable le chiffre des récidives.

OBSERVATIONS PERSONNELLES INÉDITES.

Observation I. — Pauline T., trente-huit ans, domestique.

Antécédents. — Pas de maladie autre que le prolapsus; réglée à quinze ans; n'a jamais eu d'enfants.

Le prolapsus est apparu pour la première fois à l'âge de cinq ans; il s'est depuis lors reproduit à chaque garde-robe et à chaque effort; un peu plus tard, vers l'âge de douze ans, quand la malade a commencé à travailler aux champs, l'affection s'est aggravée : le rectum sortait même pendant la marche et était le siège d'un écoulement assez abondant de mucosités.

La malade se plaint de palpitations, de ballonnement du ventre; elle mange peu, à cause de la gêne qu'elle éprouve après les repas; elle est, d'ailleurs, d'une nervosité extrême.

Elle a porté, sans succès, un appareil contentif.

En 1899 et, plus tard, en 1901, elle a subi des *cautérisations* de la muqueuse anale; à la suite de ces interventions, le prolapsus a disparu momentanément; mais la miction et la défécation sont devenues douloureuses. Depuis le mois de juillet 1901, le rectum recommence à sortir à chaque effort.

Cette récidive décide la malade à entrer en avril 1902 à l'hôpital Boucicaut, dans le service de M. G. Marchant. Le prolapsus total, accompagné de retournement de la portion anale, mesurait alors une dizaine de centimètres.

M. G. Marchant fit, chez cette femme, la *rectococcypexie*, le 25 mai 1902 : dans un premier temps, il rétrécit le sphincter anal par deux catguts; puis, cette plaie étant réunie et isolée, il fit une incision de 15 centimètres sur le raphé rétro-anal, réséqua le coccyx et mit à nu la face postérieure du rectum; l'ampoule fut rétrécie en hauteur et en largeur par une série de catguts plissant transversalement et verticalement la face postérieure du rectum et celui-ci fut accroché finalement aux deux ligaments sacro-sciatiques; suture de la peau aux crins de Florence.

Les *suites* de cette intervention furent parfaites; on enleva les fils le

dixième jour et la malade fut déconstipée le quinzième. Elle quittait l'hôpital en parfait état le 31 mai.

Ce résultat se maintint d'abord; mais, au bout d'un an environ, la récidive se produisit; et le prolapsus atteignait bientôt les mêmes dimensions qu'avant l'opération.

Dans le courant de 1902, la malade entrait à l'hôpital Broussais, où M. Potherat lui faisait une *périnéorraphie*, sans aucun succès. — Enfin, au mois d'avril 1905, elle revenait à l'hôpital Boucicaut.

État actuel. — Le prolapsus, à ce moment, mesurait 10 ou 12 centimètres, et présentait tous les caractères d'un prolapsus total appartenant à la deuxième variété de Cruveilhier, c'est-à-dire sans sillon circonférenciel au niveau de l'anus; il sortait au moindre effort et ne rentrait pas spontanément. La malade a de l'incontinence pour les matières liquides. L'anus est béant, facilement perméable à quatre doigts; la réaction sphinctérienne a disparu. Le périnée bombe au moindre effort; légère rectocèle, sans abaissement de l'utérus.

Colopexie, le 21 avril 1905. Anesthésie au chloroforme. Incision cutanée oblique dans la fosse iliaque gauche; l'aponévrose du grand oblique est coupée parallèlement à ses fibres, les muscles petit oblique et transverse sont simplement dissociés. Le péritoine ouvert, je tombe sur l'anse pelvienne du côlon, qui est très longue; je l'attire aussi haut que possible et je fixe son extrémité inférieure à la paroi pelvienne postéro-latérale, par quatre points de catgut, non perforants, qui traversent la face postérieure de l'intestin près de son bord mésentérique et qui chargent, d'autre part, le péritoine pariétal, le fascia iliaca et les fibres superficielles du psoas, au niveau de la saillie de ce muscle. Fermeture de l'incision abdominale par trois étages de sutures (catgut et crins).

La malade est mise ensuite en position de la taille et je pratique immédiatement l'*opération de Thiersch* : le fil d'argent passé dans les tissus périanaux est noué sur deux doigts.

Suites opératoires. — La réunion de la plaie se fait bien, malgré un peu de suppuration superficielle; ablation des fils le 8e jour. — Pendant les premiers jours, la malade se plaint de tiraillements douloureux lorsqu'elle étend la jambe gauche; mais cette gêne ne tarde pas à disparaître. Elle commence à se lever le 21e jour.

Le fil d'argent paraît bien supporté et ne détermine aucune douleur et aucune réaction inflammatoire; mais la malade ne va que très difficilement à la selle, à force de purgations et de lavements; l'anus est facilement perméable à deux doigts.

Malgré lavements et purgations, des masses fécales dures restent arrêtées au-dessus du fil d'argent et s'y accumulent, de telle sorte que, le 28 mai, il faut procéder à une véritable vidange de l'ampoule rectale, extraire ces matières avec le doigt et la curette, à grand renfort de lavages.

Cette évacuation eut pour effet immédiat le rétablissement des fonctions rectales, bien qu'on eût laissé en place le fil d'argent. Le 31 mai, la malade quittait l'hôpital en bon état.

Résultat éloigné. — La guérison du prolapsus s'est maintenue. J'ai revu cette femme à plusieurs reprises depuis son opération; et elle m'a donné régulièrement de ses nouvelles; les plus récentes datent du 14 octobre 1906, soit dix-huit mois après la colopexie. Il n'y a pas trace de récidive et le rectum fonctionne normalement; pas d'éventration, bien que l'opérée ressente quelquefois des tiraillements douloureux au niveau de sa cicatrice.

Obs. II. — Jules M., vingt-six ans, ciseleur. Entré au mois de février 1906 à l'hôpital Tenon, dans le service de M. Demoulin, qui a bien voulu me le confier.

Antécédents. — Le prolapsus date de l'enfance; il sort à chaque garde-robe et jamais dans l'intervalle. Le malade n'a ni constipation ni diarrhée. Pas de maladie antérieure.

État actuel. — Homme robuste et fortement musclé, présentant cependant deux pointes de hernie inguinales.

Prolapsus total, long de 6 à 8 centimètres, en forme de cône, sans sillon circonférenciel à la base; la partie antérieure du prolapsus bombe fortement (hédrocèle), et l'orifice intestinal est rejeté en arrière. La réduction est facile, mais ne se produit pas spontanément. Pas de rectite. L'anus est normal, ne paraît pas dilaté, et le sphincter se contracte avec vigueur.

Colopexie, le 20 février 1906. Anesthésie au chloroforme (appareil de Ricard). Le malade est mis en plan légèrement incliné. Incision oblique dans la fosse iliaque gauche, intéressant la peau et l'aponévrose du grand oblique; dissociation des muscles petit oblique et transverse. La dissociation musculaire m'a donné très peu de jour chez cet homme à paroi abdominale épaisse, et, pendant toute l'opération, j'ai été gêné par l'étroitesse de la plaie. — Le côlon pelvien est trouvé facilement et amené hors du ventre; il est long et renferme un chapelet de matières d'une dureté pierreuse. L'anse pelvienne est attirée avec force, aussi haut que possible, de façon à tendre le rectum et je place, au niveau de son extrémité inférieure, quatre anses de soie n° 0, non perforantes, qui chargent la musculaire et la séreuse de l'intestin au niveau de sa bandelette longitudinale antérieure. Ceci fait, l'intestin étant toujours fortement attiré par un aide; je traverse avec le chef externe de chaque fil le péritoine et les muscles, sur la lèvre externe de l'incision pariétale, et je noue; un des fils coupe la séreuse intestinale et n'est pas utilisé; les trois autres amarrent solidement le côlon à la lèvre externe de la plaie. — Surjet de catgut sur le péritoine pariétal; un fil en bourse pour rapprocher les muscles dissociés; crins de Florence sur la peau.

Suites opératoires. — Les suites de cette intervention furent parfaitement régulières et la plaie réunit par première intention. L'opéré fut constipé jusqu'au 10e jour, puis lavementé. Ablation des fils le 9e jour; le malade commença à se lever le 20e.

Le prolapsus ne reparut jamais après l'intervention et les fonctions du rectum reprirent leur cours normal.

Résultat éloigné. — J'ai revu ce malade le 13 octobre 1906 (8 mois après la colopexie). La guérison se maintient, malgré une récente crise de

diarrhée; il n'y a pas de récidive; mais, lorsque le malade fait des efforts, la muqueuse rectale apparaît violacée, tout autour de l'anus, sur une hauteur de 2 ou 3 centimètres; ce léger prolapsus muqueux, qui se réduit spontanément dès que cesse l'effort, ne gêne en aucune façon l'opéré. La cicatrice abdominale est solide et non douloureuse.

Obs. III. — Fille de dix-neuf ans, épileptique; venant de l'asile de Ville-Evrard et entrée au pavillon de chirurgie de Sainte-Anne, dans le service de M. Picqué, qui a bien voulu me la confier.

Antécédents. — Le prolapsus date de plusieurs années; il paraît s'être développé à la suite de pédérastie passive habituelle. M. Picqué a opéré cette malade à plusieurs reprises, en 1902 et 1903, et lui a fait en particulier une *résection* à la Mikulicz; la récidive a été très rapide.

État actuel. — Le rectum sort au moindre effet et est presque continuellement dehors. Le prolapsus est énorme, gros comme une tête de fœtus, présentant la forme conique habituelle, sans sillon circonférenciel; il ne se réduit pas spontanément. L'anus, complètement effondré, laisse aisément pénétrer le poing; il n'y a plus trace de réaction sphinctérienne. Incontinence fécale.

Colopexie, le 26 février 1906. Anesthésie au chloroforme. La malade est mise en plan modérément incliné. Incision presque verticale dans la fosse iliaque gauche, longue de 10 à 12 centimètres; les muscles sont franchement sectionnés. A l'ouverture du péritoine, je tombe d'abord sur le grand épiploon que je récline en haut et en dehors, puis sur le côlon; l'anse pelvienne est attirée aussi haut que possible, de façon à réduire complètement le prolapsus, et maintenue dans cette position par un aide. Sur son extrémité tout à fait inférieure, je place alors 4 fils de soie non perforants, qui sont passés ensuite à travers le péritoine pariétal et le muscle sous-jacent, au niveau de la partie supérieure et externe de la fosse iliaque interne; ces fils noués, le côlon paraît solidement fixé. Fermeture de l'incision abdominale par une suture à 3 plans (catgut et crins).

La malade est mise ensuite en position de la taille et je pratique immédiatement l'*opération de Thiersch*; le fil d'argent est serré sur deux doigts introduits dans l'anus.

Suites opératoires. — Aucun incident. Les fils sont enlevés le 10e jour; réunion par première intention.

Le prolapsus ne reparaît plus même pendant la défécation et la malade peut retenir ses matières. Elle ressent parfois, au moment du passage des matières dures, une piqûre au bord de l'anus; à part cela, le fil d'argent est bien supporté et les fonctions rectales s'effectuent normalement.

L'opérée retourne à l'Asile le 17 mars.

Résultat éloigné. — Le médecin de l'Asile écrit, à la fin de juillet, c'est-à-dire cinq mois après la colopexie, que le résultat s'est maintenu et qu'il n'y a pas de récidive.

RÉSUMÉ DES OBSERVATIONS ANTÉRIEUREMENT PUBLIÉES[1]

I. — Colopexie simples.

IV, V et VI. — Berg (*Hygeia*, 1892; cité par Bryant, *Annals of Surgery*, 1897). — Trois colopexies faites, l'une au printemps de 1891, les deux autres peu de temps après. *Technique* : incision de la colostomie iliaque; suture à la soie du mésocôlon au péritoine pariétal et à l'arcade crurale. *Résultats éloignés* : 1 récidive et 2 guérisons, constatées en octobre 1894.

VII et VIII. — Blank, de Melbourne (cité par Bryant). — Deux colopexies faites en 1893. *Techn.* : suture du mésocôlon aux lèvres de l'incision abdominale. *Résultats* : « excellents ».

IX. — Bogdanik (*Wiener med. Presse*, 1895, obs. I). — *Antécédents* : fille de deux ans et demi. Prolapsus de 8 centimètres, réductible. Mauvais état général. *Techn.* : colopexie, le 10 mai 1894; suture du côlon aux lèvres de la plaie, après avivement des séreuses par grattage. *Suites opératoires* : fièvre, diarrhée, suppuration de la plaie; abcès de la région pubienne gauche. *Rés. él.* : inconnu.

X. — Bogdanik (*loc. cit.*, obs. II). — *Ant.* : enfant de deux ans et demi; prolapsus, diarrhée incoercible; mauvais état général. *Techn.* : colopexie, le 8 août 1894, comme dans le cas précédent; tamponnement iodoformé du rectum. *S. op.* : régulières. *Rés. él.* : inconnu.

XI. — Boiffin (*Arch. provinc. de Chirurgie*, 1893). — *Ant.* : homme de quarante-cinq ans. Prolapsus depuis cinq ans, consécutif à une opération de fistule à l'anus. Prolapsus total de 7 ou 8 centimètres. Incontinence fécale. Résection le 25 novembre 1892 : rédidive au bout de trois mois. Rectopexie le 8 septembre 1893; récidive au bout de 15 jours. *Techn.* : Colopexie, le 4 octobre 1893; fixation du méso à la paroi par 3 fils de soie et fixation d'un appendice épiploïque à chaque extrémité de la plaie. *Rectopérinéorraphie postérieure* dans la même séance. *S. op.* : bonnes, malgré désunion de la suture anale. *Rés. él.* : pas de récidive, au bout de quatre ans.

XII. — Borelius (*Hygeia*, 1894, obs. I, citée par Bryant). — Colopexie le 17 septembre 1892. *Techn.* : suture du mésocôlon à l'arcade crurale, et de l'intestin au péritoine pariétal. *Rés. él.* : pas de récidive en août 1894.

XIII. — Borelius (*Loc. cit.*, obs. II). — Colopexie le 22 janvier 1894. *Techn.* : fixation du côlon et de son méso à la lèvre inférieure de la plaie. *Rés. él.* : début de récidive en juillet 1894.

XIV. — Bunge (Pachnio, *Beitr z. klin. Chir.*, vol. 45 obs. I). — *Ant.* :

1. Il m'a été impossible de me procurer les observations de Bennett et de Sabino Cœlho, ainsi que 6 observations de Bardenheuer, dont a parlé Frank dans une séance de la Société médicale de Cologne.

homme de vingt-cinq ans. Prolapsus recti long de 8 centimètres, datant de quatre ans. Constipation. *Techn.* : colopexie le 28 juillet 1902; fixation de l'intestin aux bords de l'incision. — *S. op.* : régulières. *Rés. él.* : récidive au bout de deux mois et demi.

XV. — Bunge (Pachnio, *loc. cit.*, obs. VI). — *Ant.* : homme de trente-huit ans. Prolapsus ani et recti [1], long de 9 centimètres, survenu il y a dix ans, à la suite de diarrhée violente. Sphincter relâché. *Techn.* : colopexie le 15 avril 1903, comme dans le cas précédent. *S. op.* : bonnes. *Rés. él.* : récidive au bout de trois mois.

XVI. — Bunge (Pachnio *loc. cit*, obs. VIII). — *Ant.* : homme de quarante ans. Prolapsus ani et recti, depuis douze ans, long de 10 centimètres, constipation. *Techn.* : colopexie le 20 juin 1903; anse pelvienne longue de 60 centimètres; fixation aux bords de l'incision. *S. op.* : bonnes. *Rés. él.* : sans récidive au bout de dix-huit mois; un peu de prolapsus muqueux.

XVII. — Bunge (Pachnio, *loc. cit.*, obs. XII). — *Ant.* : homme de quarante ans. Depuis un an, prolapsus gros comme un poing d'enfant, peut-être purement muqueux. Constipation. *Techn.* : colopexie le 20 juin 1904, comme dans les cas précédents; anse pelvienne longue de 60 centimètres. *S. op.* : bonnes. *Rés. él.* : récidive au bout de huit semaines, pour laquelle on pratique, en février 1905, l'opération de Rehn-Delorme.

XVIII. — Bryant (*Annals of Surgery*, 1897). — *Ant.* : Prolapsus long de 4 pouces; plusieurs interventions antérieures, sans succès. Colostomie iliaque qui donne une amélioration considérable; puis rétrécissement spontané de l'anus artificiel et réapparition des accidents. *Techn.* : colopexie le 31 octobre 1896. Suture de la fistule. Fixation de l'intestin par un surjet et 6 points de soie maintenant la bande longitudinale antérieure du côlon entre les lèvres de la plaie pariétale, dans toute l'épaisseur de la paroi. *S. op.* : sans incident. *Rés. él.* : en juillet 1897, pas de récidive; la fistule stercorale n'est pas complètement fermée. Éventration.

XIX. — Caddy (*Annals of Surg.*, 1895). — *Ant.* : Prolapsus datant de quatre ans, long de 6 pouces sur 11 de circonférence. *Techn.* : 2 points en capiton à travers le mésocôlon; les fils chargent ensuite les muscles et le péritoine de la lèvre inférieure de la plaie; quelques appendices épiploïques sont pris dans la suture pariétale. *Rés.* : « succès bon et durable. »

XX. — Carlyon (*Lancet*, 1899). — *Ant.* : fille de vingt mois. N'a jamais été à la selle spontanément. Prolapsus long de 7 pouces, irréductible. État général très grave. *Techn.* : colopexie, le 4 octobre 1899. Réduction du prolapsus après

1. Je rappelle qu'on désigne, sous le nom de *Prolapsus ani et recti*, le prolapsus de la 2e variété de Cruveilhier, c'est-à-dire le retournement complet du rectum sans sillon de réflexion à l'anus, et, sous le nom de *Prolapsus recti*, le prolapsus de la partie supérieure du rectum à travers le canal anal, resté en place (3e variété de Cruveilhier).

quinze minutes de tractions modérées, combinées à des manœuvres externes; fixation de l'intestin par 3 crins traversant toute l'épaisseur de deux lèvres de la plaie pariétale : le côlon se trouve pincé dans l'épaisseur des muscles de la paroi. *S. op.* : bonnes d'abord; puis, le 5e jour, collapsus : désunion de la suture et éviscération; le côlon reste fixé à la paroi; réduction de l'intestin et suture de la paroi. Guérison. *Rés. él.* : inconnu.

XXI. — Delteskamp (Pachnio, *loc. cit.*, obs. X). — *Ant.* : Homme de vingt-cinq ans. Constipation depuis huit ans; hémorroïdes. Prolapsus de 8 centimètres ulcéré, datant de trois ans. Anus perméable à 3 doigts. *Techn.* : colopexie le 7 mai 1904; anse pelvienne très longue; fixation aux bords de la plaie. *S. op.* : sans incident. *Rés. él.* : inconnu.

XXII. — Draudt (Pachnio, *loc. cit.* obs. XI). — *Ant.* : homme de vingt-quatre ans, constipé depuis l'enfance. Prolapsus datant de huit ans, gros comme une pomme. *Techn.* : colopexie, le 28 mai 1904, comme dans le cas précédent; anse pelvienne longue de 60 centimètres. *S. op.* : sans incident. *Rés. él.* : récidive immédiate et complète.

XXIII. — Von Eiselsberg (Ludloff, *Arch. f. klin Chir.*, vol. 60, obs. VI). — *Ant.* : femme de cinquante ans; 12 enfants. Prolapsus recti datant de trois ans, long de 10 centimètres. Anus béant. *Techn.* : colopexie le 27 juillet 1898; fixation de l'intestin au péritoine et à l'aponévrose antérieure, sur une surface elliptique mesurant 5 centimètres sur 2. *S. op.* : réunion per primam. Pas de garde-robe sans purgation; obstruction intestinale qui va en s'aggravant jusqu'au 30e jour : au toucher rétrécissement assez serré à 8 centimètres de l'anus; dilatation. Sort guérie le 50e jour, mais avec de l'incontinence pour les matières liquides. *Rés. él.* : inconnu.

XXIV. — Von Eiselsberg (Ludloff, *loc. cit.*, obs. XII). — *Ant.* : femme de cinquante-cinq ans; 11 enfants. Diarrhée et prolapsus muqueux pendant l'enfance. Prolapsus ani et recti long de 15 centimètres sur 32 de circonférence à la base, datant de cinq ans. Anus béant; périnée convexe. Massage pendant quinze jours, sans résultat. *Techn.* : colopexie le 7 juin 1899; fixation colo-pariétale sur une surface ayant les dimensions d'un œuf de poule; le muscle droit est étalé au-devant de la suture péritonéale. *S. op.* : bonnes. *Rés. él.* : perdue de vue au bout de sept semaines; à ce moment, ni récidive, ni éventration.

XXV. — Von Eiselsberg (Ludloff, *loc. cit.*, obs. XIII). — *Ant.* : femme de trente-trois ans. Prolapsus muqueux depuis dix ans, qui s'est aggravé depuis cinq ans et est devenu un prolapsus total long de 11 centimètres, réductible spontanément. Anus infundibuliforme. Écoulement abondant de mucosités. Un peu de rectocèle et d'abaissement de l'utérus. Massage sans résultat. *Techn.* : colopexie le 30 juin 1899; fixation colo-pariétale comme dans le cas précédent, sur une longueur de 7 centimètres. *S. op.* : bonnes. *Rés. él.* : pas de récidive au bout de deux ans et demi.

XXVI. — Von Eiselsberg (*Arch. f. klin. Chir.*, vol. 67, obs. IV). — *Ant.* : femme de qnarante ans; 9 enfants. Prolapsus ani et recti plus gros que le poing, date de dix ans. *Techn.* : colopexie le 13 septembre 1899; fixation colo-pariétale sur une étendue de 6 centimètres. *S. op.* : bonnes. *Rés. él.* : inconnu.

XXVII. — Von Eiselsberg (*Loc. cit.*, obs. V). — *Ant.* : femme de vingt-trois ans. Prolapsus recti long de 12 centimètres, datant de treize ans. *1re colopexie* le 22 avril 1900 : récidive au bout d'un mois. *2e colopexie* : le 25 juillet 1900 : on constate qu'on avait, lors de la première intervention, fixé l'anse, non par son extrémité inférieure à son union avec le rectum, mais par son milieu, de telle sorte qu'il restait une portion libre d'intestin au-dessous du point fixé; nouvelle colofixation. *S. op.* : bonnes. *Rés. él.* : vingt et un mois plus tard, ni récidive, ni éventration; un peu de prolapsus muqueux.

XXVIII. — Von Eiselsberg (*Loc. cit.*, obs. VI). — *Ant.* : Fille de quinze ans. Depuis dix-huit mois, prolapsus recti de 5 centimètres. *Colopexie* le 8 novembre 1900. *S. op.* : guérison per primam. *Rés. él.* : inconnu.

XXIX. — Von Eiselsberg (*Loc. cit.*, obs. VII). — *Ant.* : homme de vingt-huit ans. Prolapsus ani et recti considérable, datant de 12 ans. *Colopexie* le 9 novembre 1900. *S. op.* : bonnes. *Rés. él.* : inconnu.

XXX. — Von Eiselsberg (*Loc. cit.*, obs VIII). — *Ant.* : femme de cinquante-trois ans. Constipation opiniâtre. Prolapsus ani et recti gros comme le poing. *Colopexie* le 2 juillet 1900 *S. op.* : régulières. *Rés. él.* : sans récidive après 21 mois.

XXXI. — Von Eiselsberg (*Loc. cit.*, obs. IX). — *Ant.* : homme de soixante ans, présentant des troubles mentaux. Constipation. Prolapsus ani et recti, plus gros que le poing, depuis 18 mois. *Colopexie* le 10 avril 1901. *S. op.* : guérison en 8 semaines. *Rés. él.* : récidive au bout de 6 mois.

XXXII. — Von Eiselsberg (*Loc. cit.*, obs. X). — *Ant.* : femme de cinquante-neuf ans. Diarrhée. Depuis un an, prolapsus ani et recti long de plus de 15 centimètres. Massage, sans résultat. *Colopexie* le 6 novembre 1901. *S. op.* : guérison en cinq semaines. *Rés. él.* : récidive complète au bout d'un an. Mort en 1903.

XXXIII. — Von Eiselsberg (*Loc. cit*, obs. XI). — *Ant.* : homme de trente ans. Prolapsus pendant l'enfance, qui a guéri, puis reparu au régiment. Résection en 1895 : récidive au bout de 3 mois. Actuellement, prolapsus ani et recti plus gros que le poing. *1re colopexie* le 10 janvier 1902 : récidive complète au bout de 2 mois. *2e colopexie* en septembre 1903 : les anciennes adhérences sont si solides qu'on déchire l'intestin en le libérant; nouvelle fixation du côlon, suivant la technique de Rotter. *S. op.* : fièvre, suppuration; fistules intestinales multiples. *Rés. él.* : récidive au bout de 4 mois; incontinence; fistule stercorale persistante.

XXXIV. — Von Eiselsberg (*Loc. cit.*, obs. XII). — *Ant.* : garçon de seize ans. Depuis huit ans, constipation et prolapsus ani et recti, qui mesure actuellement 4 travers de doigt. Massage sans succès. *Colopexie* le 3 mai 1902. *S. op.* : bonnes. *Rés. él.* : sans récidive en octobre 1903.

XXXV. — Von Eiselsberg (Weiss, *Arch. f. klin. Chir.*, vol. 73, obs. IV). *Ant.* : homme de vingt-six ans. Ni constipation, ni diarrhée. Prolapsus recti, gros comme le poing, consécutif à une chute sur le sacrum. *Colopexie* le 26 mai 1903. *S. op.* : guérison per primam. *Rés. él.* : revu sans récidive au bout d'un an.

XXXVI. — Von Eiselsberg (Weiss, *loc. cit.*, obs. V). — *Ant.* : femme de cinquante-trois ans. Constipation. Prolapsus datant de quinze ans, d'abord muqueux et gros comme une noix, actuellement total et gros comme le poing. Anus très dilaté. Massage pendant 8 semaines, sans succès. *Colopexie* le 12 janvier 1903. *S. op.* : guérison per primam. *Rés. él.* : récidive complète au bout de 6 mois.

XXXVII. — Von Eiselsberg (Weiss, *Loc. cit.*, obs. VI). — *Ant.* : homme de vingt-trois ans. Prolapsus depuis huit ans, gros comme une orange. Massage sans succès. *Colopexie* le 18 mars 1903. *S. op.* : un peu de suppuration. *Rés. él.* : début de récidive au bout de 11 mois.

XXXVIII. — Erdmann, de New-York (*N. Y. County medic. Soc.*, décembre 1895, obs. I; cité par Bryant). — Colopexie le 4 juillet 1894. *Techn.* : fixation du mésocôlon et de la bande longitudinale de l'intestin au péritoine pariétal du bord de l'incision. *Rés. él.* : ultérieurement, anus artificiel. Mort au bout de 16 mois sans récidive. A l'autopsie, adhérences colopariétales solides. Tuberculose rectale.

XXXIX. — Erdmann (*Loc. cit.*, obs. II). — *Colopexie* le 5 février 1895, comme dans le cas précédent. *Rés. él.* : récidive au bout de 8 ou 10 mois.

XL. — Erdmann (*Loc. cit.*, obs. III). — Colopexie le 12 septembre 1895; même technique que dans les cas précédents. *Rés. él.* : pas de récidive après quelques mois.

XLI. — Jaboulay (Lenormant, Thèse de Paris 1903, obs. 175). — *Ant.* : femme de cinquante ans. Prolapsus depuis un an et demi, consécutif à la destruction du sphincter par un chancre mou. *Colopexie* en février 1894. *S. op.* : bonnes. *Rés. él.* : inconnu.

XLII. — Jaboulay (Lenormant, *Loc. cit.*, obs. 176). — *Ant.* : homme de seize ans. Cautérisations linéaires, sans succès. *Colopexie* en 1895. *S. op.* : guérison. *Rés. él.* : inconnu.

XLIII. — Jaboulay (Lenormant, *Loc. cit.*, obs. 177). — *Ant.* : homme de vingt-sept ans. Prolapsus datant de l'enfance. *1re colopexie* en 1895 : récidive au bout de 15 jours. *2me colopexie*; il persiste un prolapsus muqueux

de 5 centimètres qui est cautérisé. *S. op.* : hémorragie secondaire très abondante le 10e jour. *Rés. él.* : revu en 1899, au bout de quatre ans, sans récidive, mais avec une éventration.

XLIV. — Jeannel (Larsonneur. Thèse de Paris, 1893, obs. IV). — *Ant.* : femme de soixante-quatre ans. Depuis l'âge de quatorze ans, prolapsus total, gros comme une orange. Rectopexie en mai 1892 : récidive en octobre. *1re Colopexie* le 13 octobre 1892 : fixation du mésentère aux lèvres de la plaie pariétale par 4 anses de soie. S. *op.* : guérison per primam. Mais récidive en décembre; éventration. *2me colopexie* en octobre 1893 : le côlon s'est laissé entraîner par la laxité de la paroi abdominale; fixation nouvelle de l'intestin à l'arcade crurale. Avivement et suture de l'éventration. *S. op.* : cicatrisation retardée quelque temps par une fistule. Le prolapsus ne reparaît pas; mais récidive de l'éventration. *Rés. él.* : inconnu.

XLV — Jeannel (Larsonneur, *Loc. cit.*, obs. V). — *Ant.* : homme de soixante-quatre ans. Prolapsus hémorroïdaire, depuis une vingtaine d'années. Constipation. Écoulement muco-purulent. *Techn.* : colopexie le 27 octobre 1892; fixation du mésocôlon aux lèvres de l'incision par 3 fils de soie. *S. op.* : suppuration; élimination des fils. Guérison en un mois. *Rés. él.* : revu en juillet 1897, sans récidive, ni éventration; un peu de prolapsus muqueux.

XLVI. — Jeannel (Cabanié, Thèse de Paris, 1897, obs. XV). — *Ant.* : homme de cinquante-quatre ans. Prolapsus long de 8 centimètres et mesurant 28 centimètres de circonférence à sa base, datant de quatre ans. *Techn.* : colopexie le 21 mai 1894; fixation du mésocôlon à l'arcade crurale (soies) et de l'intestin au péritoine pariétal (catguts). *S. op.* : Signes d'occlusion intestinale aiguë. Anus iliaque sur le côlon fixé, le 5e jour : le bout inférieur n'est pas coudé; le bout supérieur est maintenu par d'anciennes adhérences péritonéales. Fermeture de l'anus artificiel en juillet. *Rés. él.* : revu sans récidive en juin 1897.

XLVII. — Kirck (*British med. Journal*, 1900). — *Ant.* : garçon de treize mois. Prolapsus total long de 4 pouces, ulcéré, très congestionné. *Techn.* : dissociation des muscles; fixation de l'intestin au fascia iliaca mis à nu par décollement du péritoine pariétal (surjet à la soie). *S. op.* : bonnes. *Rés. él.* : pas de récidive malgré une crise de diarrhée au mois d'août (le malade avait été opéré en mai 1900); cicatrice solide.

XLVIII. — Knapp (*Medical Record*, 1903). — *Ant.* : aliéné de trente-quatre ans. Prolapsus recti, long de six pouces, datant de seize ans. *Techn.* : colopexie le 23 janvier 1903; incision à travers le muscle grand droit du côté gauche, à un pouce et demi au-dessus du pubis; fixation de la bande longitudinale antérieure du côlon au fascia transversalis, dénudé par excision du péritoine pariétal (points séparés au catgut chromé). *S. op.* : sans incident. *Rés. él.* : inconnu.

XLIX. — Kocher (Lenormant, *Loc. cit.*, obs. 199). — *Ant.* : Prolapsus long

de 8 centimètres consécutif à une amputation du rectum pour cancer, faite un an auparavant. Opération plastique, sans résultat. *Techn.* : colopexie en 1900; fixation de l'anse pelvienne au péritoine de la fosse iliaque interne. *S. op.* : guérison. *Rés. él.* : aucune récidive, ni du prolapsus, ni du cancer en février 1902, soit après dix-huit mois.

L. — Le Dentu (*Société de Chirurgie*, 18 janvier 1905). — *Ant.* : homme de trente-huit ans. Dysentérie et prolapsus depuis douze ans. Actuellement, prolapsus long de 10 centimètres et diarrhée incoercible. *Techn.* : colopexie en avril 1904; incision faite « en éraillant les muscles plutôt qu'en les coupant »; le côlon est attiré jusqu'à ce qu'on sente une résistance insurmontable; on en laisse alors rentrer 2 centimètres environ pour éviter une trop forte tension, et on le fixe au péritoine pariétal par une couronne de points séparés à la soie, puis par une série de fils transversaux qui traversent la paroi intestinale, en même temps qu'ils réunissent les deux lèvres de l'incision péritonéale. *S. op.* : rectopexie le 26 mai 1904, suivant la technique de G. Marchant. *Rés él.* : récidive au milieu de juin. En novembre, résection à la Mikulicz et périnéorraphie postérieure; le malade était sans récidive, deux mois plus tard. Le Dentu ajoute : « Il est probable que l'excision seule n'aurait pas procuré ce résultat, si elle n'avait pas été précédée par la rectopexie et la colopexie ».

LI, LII et LIII. — Lennander (cité par Bryant). — Trois opérations de *colopexie* typique, dont deux faites en 1893. *Rés. él.* : Opérés revus sans récidive après 18, 14 et 2 mois.

LIV. — Lenormant (Thèse de Paris, obs. 81). — *Ant.* : homme de soixante-quatre ans. Prolapsus ani et recti, depuis quinze ans, long de 6 à 7 centimètres. Rectopexie par G. Marchant le 15 mai 1901 et, un mois plus tard, raies de feu, parce qu'il persiste un peu de prolapsus muqueux. Récidive en août. *Techn.* : colopexie le 22 juillet 1902; dissociation des muscles petit oblique et transverse; fixation de l'intestin à l'arcade crurale. *S. op.* : bonnes. *Rés. él.* : récidive au bout de 15 jours, mais moins volumineuse qu'avant l'opération : le déroulement de l'intestin semble arrêté par la fixation du côlon. Résection du prolapsus et myorraphie des releveurs de l'anus, le 15 octobre 1902. Pas de récidive, mais rétrécissement consécutif. Mort le 9 février de péritonite par perforation rectale au-dessus du rétrécissement. Adhérences solides à l'autopsie.

LV. — Le Nouene (*Congrès français de Chirurgie*, 1906). — *Ant.* : fille de quatre ans. Prolapsus depuis l'âge de 3 mois; diarrhée continuelle. Actuellement, prolapsus ani et recti long de 12 centimètres *Techn.* : colopexie le 25 mars 1905; fixation de l'intestin à la paroi abdominale antérieure. Puis réfection de l'anus par excision des deux triangles contigus par leur base, l'un muqueux, l'autre cutané. *S. op.* : choc pendant les trois premiers jours. Réunion de la plaie abdominale par première intention; désunion de la suture anale et cicatrisation en 5 semaines. *Rés. él.* : revue en parfait état et sans trace de récidive le 10 septembre 1906.

LVI. — Mac Leod (*Lancet*, 1890). — *Ant.* : Hindou de dix-neuf ans. Prolapsus depuis huit ans, difficilement réductible, sphincter relâché. Cautérisations, sans succès. *Techn.* : colopexie le 6 janvier 1890. « Après réduction du prolapsus, la main gauche huilée est introduite dans le rectum et vient faire saillie au-dessus de l'arcade crurale gauche à travers la paroi abdominale amincie; elle rejette en dedans l'intestin grêle. Une longue aiguille d'acier est alors enfoncée de dehors en dedans à travers la paroi jusque dans l'intestin, puis ressort à 3 pouces de son point de pénétration; cette aiguille est placée parallèlement à l'arcade crurale, à un pouce au-dessus d'elle. Une autre aiguille semblable est enfoncée à 3 trois pouces de la première, mais un peu en dehors d'elle, de façon à assurer à l'intestin une direction oblique en haut et en dehors. La main gauche est alors retirée du rectum. Entre les deux aiguilles et parallèlement à elles, la paroi abdominale est incisée couche par couche jusqu'au péritoine exclusivement. La main gauche est alors réintroduite dans le rectum et permet, sans ouverture du péritoine, de fixer l'intestin à la paroi par 4 soies perforantes. » Ablation des aiguilles au bout de vingt-quatre heures. *S. op.* : réunion per primam. Fièvre et vomissements le 10e jour. Guéri en avril. *Rés. él.* : persistance d'un léger prolapsus muqueux qui est excisé et cautérisé en juin. Pas de récidive au commencement de juillet.

LVII. — Matthews (*Journ. of the americ. medic. Assoc.*, 1901, vol. 36). — *Ant.* : homme atteint de diarrhée depuis trente-quatre ans et de prolapsus rectal depuis vingt-cinq ans. Énorme prolapsus, renfermant le péritoine, le rectum et la vessie. *Techn.* : colopexie le 17 avril 1899; fixation du côlon aux lèvres de l'incision sur une longueur de 3 pouces, par un surjet au catgtut chromé. *Rés. él.* : sans récidive au bout d'un an.

LVIII. — Noble (*Americ. gynecol. and obstetric. Journ.*, 1900, obs. I). — *Ant.* : femme de trente-cinq ans. Constipation. Prolapsus rectal depuis 4 ans. *Colopexie* le 23 mars 1899. *S. op.* : guérison rapide. *Rés. él.* : perdue de vue au bout d'un mois.

LIX. — Noble (*Loc. cit.*, obs. II). — *Ant.* : femme de trente ans. Prolapsus depuis 3 ans; atonie sphinctérienne. Constipation. *Colopexie* le 16 avril 1900. *S. op.* : guérison en 5 semaines. *Rés. él.* : revue au bout de 6 mois en bon état; un peu de prolapsus muqueux.

LX, LXI, LXII et LXIII. — Oberfeld (*Medycyna*, 1898. — An. in *Centrabl. f. Chir.*, 1899). — Quatre opérations de *colopexie* pour prolapsus rectal. *Rés.* : 2 guérisons chez des malades qui n'ont pas été suivis; une guérison constatée au bout d'un an; une récidive après suppuration de la plaie.

LXIV. — Poncet (Larsonneur, *loc. cit.*, obs. VI). — *Ant.* : fille de cinq ans, atteinte de prolapsus rectal depuis sa naissance et d'exstrophie vésicale. Actuellement, le prolapsus descend jusqu'au creux poplité et est difficilement réductible. Mauvais état général. *Techn.* : colopexie le 15 sep-

tembre 1891; suture de l'intestin au péritoine pariétal et aux muscles des bords de l'incision, par 4 soies. *S. op.* : guérison per primam. *Rés. él.* : en septembre 1901 (10 ans après l'opération), son médecin écrit qu'elle est restée radicalement guérie.

LXV. — Poncet (Lenormant, *Loc. cit.*, obs. 162). — *Ant.* : femme de quarante-huit ans. Depuis 6 ans, prolapsus total. Un peu de cystocèle et d'abaissement utérin. *Techn.* : colopexie le 23 octobre 1894, comme dans le cas précédent; sutures au catgut. *S. op.* : régulières. Sort guérie le 30e jour. *Rés. él.* : revue au bout de 7 ans (septembre 1901), sans récidive. Éventration qui est apparue 5 semaines après la colopexie.

LXVI. — Potocki (*Œsterr. ungar.*; in *Centrabl. f. d. med. Wissenschaften*, 1891). — *Ant.* : femme de cinquante et un ans. Prolapsus total datant de 8 ans et ayant résisté à tous les traitements. *Techn.* : suture de la paroi antérieure de l'intestin aux lèvres de l'incision, comme pour établir un anus contre nature, mais en ne laissant entre les bords de la plaie qu'un intervalle de 2 à 4 millimètres. *S. op.* : cicatrisation par bourgeonnement en 18 jours. *Rés. él.* : sans récidive après 2 mois et demi.

LXVII. — Rotter (*Deutsch. med. Wochenschr.*, 1903, obs. II). — *Ant.* : homme de dix-sept ans. Prolapsus recti datant de 5 ans, long de 7 centimètres. *Techn.* : incision près de l'épine iliaque A. S.; sur son bord externe on enlève le péritoine au niveau du muscle iliaque, sur une largeur de 3 travers de doigt; suture du bord mésentérique de l'anse pelvienne à la tranche péritonéale interne et de son bord libre au muscle transverse et à la tranche péritonéale externe : la face externe est ainsi accolée au tissu cellulaire sous-péritonéal, dans toute sa largeur et sur une longueur de 7 ou 8 centimètres. *S. op.* : guérison sans incident. *Rés. él.* : pas de récidive au bout de 2 mois.

LXVIII. — Sarfert (*Wiener med. Blätter*, 1895). — *Ant.* : femme de soixante-dix ans. Prolapsus rectal long de 12 centimètres et prolapsus utérin. Diarrhée et incontinence d'urine. *Techn.* : fixation au péritoine pariétal par 5 points prenant le méso et 3 prenant l'intestin. *S. op.* : guérison sans incident. *Rés. él.* : sans récidive après 2 mois et demi.

LXIX. — Schnitzler (Bakes, *Deutsch. Zeitschr. f. Chirurgie*, 1900). — *Ant.* : femme de quarante-trois ans. Prolapsus long de 15 centimètres; hémorragies. Résection à la Mikulicz : récidive au bout de 3 mois. *Techn.* : colopexie le 9 septembre 1895; longueur anormale de l'anse pelvienne et de son méso; l'intestin, attiré dans la plaie abdominale, est fixé par 8 points de soie. *S. op.* : bonnes. *Rés. él.* : inconnu.

LXX. — Schwartz (Lenormant, *Loc. cit.*, obs. 179). — *Ant.* : femme de vingt-trois ans. Déchirure obstétricale du périnée, il y a 20 ans. Prolapsus rectal long de 4 ou 5 centimètres; volumineuse rectocèle. *Techn.* : colopexie le 3 décembre 1897; l'anse pelvienne, attirée au dehors jusqu'à réduction du

prolapsus, est fixée par une baguette de verre traversant son méso ; aucune suture; pas d'ouverture de l'intestin. *S. op.* : la baguette de verre est enlevée le 8e jour; cicatrisation de la plaie par bourgeonnement. Périnéoplastie à lambeaux, le 5 décembre. Sort guérie le 17 janvier. *Rés. él.* : inconnu.

LXXI. — Simon (Pachnio, *Loc. cit.*, obs. IX). — *Ant.* : homme de trente et un ans. Prolapsus ani et recti, datant de 12 ans, actuellement long de 10 centimètres. Constipation. *Colopexie* le 20 juin 1903; anse pelvienne longue de plus de 40 centimètres. *S. op.* : sans incident. *Rés. él.* : sans récidive au bout de 18 mois.

LXXII. — Stewart (cité par Bryant). — Un cas de *colopexie*, dans l'été de 1895 : fixation du mésocôlon à la paroi et fermeture du péritoine pariétal par des fils qui chargent en même temps la musculeuse de l'intestin. *Rés. él.* : 3 mois plus tard, pas de récidive.

LXXIII. — Stieda (Pachnio, *Loc. cit.*, obs. II). — *Ant.* : femme de trente-deux ans, ayant eu quatre enfants et plusieurs fausses couches. Début du prolapsus lors du dernier accouchement. Prolapsus ani et recti, gros comme le poing. *Colopexie* le 8 octobre 1902. *S. op.* : sans incident. *Rés. él.* : pas de récidive, un an plus tard : léger prolapsus muqueux à la suite d'un nouvel accouchement. Tiraillements douloureux au niveau de la cicatrice.

LXXIV. — Stieda (Pachnio, *Loc. cit.*, obs. III). — *Ant.* : femme de soixante-sept ans. Prolapsus ani et recti, long de 10 centimètres, datant de 6 ans. *Colopexie* le 21 novembre 1902 : en même temps, cure radicale d'une hernie inguinale gauche. *S. op.* : sans incident. *Rés. él.* : récidive complète au bout d'un an.

LXXV. — Stieda (Pachnio, *Loc. cit.*, obs. IV). — *Ant.* : femme de quarante-huit ans, ayant eu 5 enfants. Diarrhée dans l'enfance, puis constipation. Paroi abdominale très flasque. Depuis 6 ans, prolapsus ani et recti. *Colopexie* le 28 novembre 1902. *S. op.* : guérison sans incident. *Rés. él.* : pas de récidive au bout de 2 ans; un peu de prolapsus muqueux.

LXXVI. — Stieda (Pachnio, *Loc. cit.*, obs. V). — *Ant.* : femme de trente-quatre ans. Prolapsus recti long de 8 centimètres, ayant débuté 13 ans auparavant, à la suite d'un accouchement. *Colopexie* le 10 février 1903. — *S. op.* : guérison sans incident. *Rés. él.* : 15 mois plus tard, récidive du volume du poing.

LXXVII. — Stieda (Pachnio, *Loc. cit.*, obs. VII). — *Ant.* : fille de vingt et un ans. Prolapsus muqueux datant de 11 mois. Plancher pelvien très relâché. *Colopexie* le 26 mai 1903. *S. op.* : guérison sans incident. *Rés. él.* : sans récidive au bout de 18 mois.

LXXVIII. — Tuffier (Larsonneur, *Loc. cit.*, obs. VII). — *Ant.* : homme de trente-six ans. Atonie sphinctérienne; prolapsus total, long de 8 centi-

mètres. En décembre 1889, périnéorraphie postérieure, suivie de récidive rapide. *Techn.* : colopexie lombaire, le 9 avril 1890; incision lombaire longue de 10 centimètres, verticale, à 5 travers de doigt des apophyses épineuses. La face postérieure du côlon descendant est découverte facilement et on décolle l'intestin, dans toute l'étendue de la fosse iliaque, jusqu'à l'extrémité supérieure du rectum. Le côlon étant attiré en haut de façon à tendre les parois rectales, fixation de l'intestin à l'aponévrose lombaire, sur le bord interne de la plaie. *S. op.* : bonnes; guérison en 25 jours. *Rés. él.* : récidive en novembre (7 mois après). Mort aliéné en décembre 1890.

LXXIX. — Tuttle (cité par Bryant). — *Colopexie* en janvier 1896 : fixation du côlon à l'incision pariétale, sur une étendue d'un pouce et demi, comme pour une colostomie. *S. op.* : cicatrisation par bourgeonnement. *Rés. él.* : sans récidive, 9 mois plus tard.

LXXX. — Vernecil (Lyot, Thèse de Paris, 1890, obs. XXVI). — *Ant.* : femme de vingt-six ans. Prolapsus depuis 10 ans, actuellement long de 5 centimètres, sans sillon à la base. Rectopexie, le 10 mars 1889 : récidive au bout d'un mois. Résection partielle en août (Ricard) : récidive. *Techn.* : colopexie le 5 novembre 1889; fixation de l'intestin par deux crins traversant l'un le mésentère, l'autre tous les appendices graisseux de l'S iliaque réunis en une seule masse. *S. op.* : bonnes. *Rés. él.* : récidive rapide, moins volumineuse qu'avant l'opération.

LXXXI. — Vieusse (*Bull. Soc. médecine de Toulouse*, 1895). — *Ant.* : Soldat de vingt-huit ans. Hémorroïdes. Prolapsus récent, survenu brusquement pendant la défécation, réductible seulement sous chloroforme. Cautérisations, sans succès. *Techn.* : Colopexie le 11 mars 1893; fixation du mésentère à la lèvre externe de la plaie par 3 crins de Florence, et d'un appendice épiploïque à sa lèvre interne. *S. op.* : guérison per primam. *Rés. él.* : récidive au bout d'un mois. Résection du prolapsus.

LXXXII. — Weber (*Deutsch. Zeitschr. f. Chir.*, vol. 72, 1904, obs. I). — *Ant.* : femme de cinquante-neuf ans, ayant eu, à son premier accouchement, trente ans auparavant, une rupture complète du périnée. Depuis 4 ans, prolapsus rectal et incontinence. 2 périnéorraphies, suivies de récidives. Actuellement, le prolapsus est gros comme une tête de fœtus; rectite. *Colopexie* le 5 juin 1902. *S. op.* : guérison per primam. Au bout de 15 jours, périnéorraphie postérieure avec suture des bouts antérieurs du sphincter. *Rés. él.* : pas de récidive au bout de 3 mois.

LXXXIII. — Weber (*Loc. cit.*, obs. II). — *Ant.* : femme de trente-deux ans, ayant trois frères et trois sœurs, tous atteints de prolapsus rectaux. Prolapsus recti gros comme le poing, datant de la première enfance. Un peu de rectocèle. Alternatives de constipation et de diarrhée. Sphincter très dilaté. Résection, il y a 7 ans : récidive au bout de 6 mois. *Colopexie* le 23 mai 1903. *S. op.* : guérison per primam. Massage pendant 15 jours. *Rés. él.* : revue au bout de 5 mois, sans récidive, ni éventration.

II. — COLOPEXIES COMBINÉES A L'HYSTÉROPEXIE.

LXXXIV. — BARDENHEUER (Sonnenschein, *Centrabl. f. Chirurgie*, 1902). — *Ant.* : fille de dix-sept ans, tuberculeuse. Infantilisme. Prolapsus rectal gros comme deux poings; cystocèle et rectocèle considérables, avec rétroversion utérine. *Techn.* : opération le 21 juin 1901; laparotomie médiane. 1° Vésico-ventro-fixation de l'utérus; 2° le cul-de-sac de Douglas, encore très profond, est fermé par suture de ses feuillets antérieur et postérieur; 3° l'anse sigmoïde est alors disposée en fer à cheval, la branche afférente passant transversalement devant le sacrum, de gauche à droite, et la branche efférente s'étendant parallèlement à la ligne innominée droite, puis derrière l'utérus et les annexes, jusqu'au côté gauche de la paroi abdominale; 4° suture de la branche afférente au périoste et au péritoine présacré, à la symphyse sacro-iliaque droite et à la paroi pelvienne droite; suture de la branche efférente au feuillet postérieur des ligaments larges, à la face postérieure de l'utérus et à la paroi pelvienne gauche; 5° suture des deux branches de l'anse l'une à l'autre pour éviter l'étranglement de l'intestin grêle. *S. op.* : guérison per primam. Périnéoplastie en juillet. Opération de Thiersch le 30 septembre, parce qu'il persiste un peu de prolapsus muqueux. *Rés. él.* : revue sans récidive, au bout de 13 mois.

LXXXV. — BERGER (Lenormant, *Loc. cit.*, obs. 204). — *Ant.* : femme de quarante-et-un ans. Amputation périnéale du rectum pour cancer en avril 1901. 5 mois après, prolapsus rectal long de 6 centimètres; déchirure centrale du périnée, par où fait saillie le col utérin. *Techn.* : opération le 9 juillet 1902; incision médiane; hystéropexie abdominale par 4 anses de soie; fixation du côlon par 4 points de soie, à la face postérieure de l'utérus. *S. op.* : bonnes. *Rés. él.* : pas de récidive au bout de 3 mois.

LXXXVI. — BOVEE (*New-York medical Journ.*, 1900). — *Ant.* : femme de trente-cinq ans. Prolapsus rectal long de 3 pouces. Prolapsus utérin avec rétroversion. Hémorroïdes internes. *Techn.* : opération le 6 mars 1900 : incision médiane; ablation de l'ovaire gauche qui est kystique; hystéropexie et fixation de l'intestin à la face postérieure de l'utérus (catguts). En même temps, ablation des hémorroïdes. *S. op.* : guérison. *Rés. él.* : sans récidive au bout de 8 mois.

LXXXVII. — DEFONTAINE, du Creusot (Larsonneur, *Loc. cit.*, obs. II). — *Ant.* : femme atteinte de prolapsus rectal et de prolapsus utérin. *Techn.* : laparotomie médiane; hystéropexie abdominale; fixation de l'intestin en suturant deux appendices épiploïques à la corne utérine gauche, à l'aide d'un fil dont les chefs furent noués après avoir traversé le péritoine et les muscle de chacune des lèvres de l'incision abdominale. *S. op.* : excellentes. *Rés. él.* : guérison maintenue jusqu'à la mort de la malade. Adhérences solides constatées à l'autopsie.

LXXXVIII. — EWALD (Bakes, *Loc. cit.*). — *Ant.* : femme de soixante-cinq

ans. Prolapsus utérin depuis 3 ans. Prolapsus rectal récent, gros comme le poing. *Techn.* : opération le 25 janvier 1898; incision médiane; l'anse sigmoïde est fixée à l'angle supérieur de la plaie et l'utérus à son angle inférieur. *S. op.* : suppuration de la paroi. Guérison en 3 semaines. *Rés. él.* : inconnu.

LXXXIX. — Ewald (Bakes, *Loc. cit.*). — *Ant.* : femme de cinquante-six ans. Prolapsus long de 4 centimètres, survenu récemment à la suite de diarrhée profuse; sphincter relâché. Pas de prolapsus utérin. État général médiocre. *Techn.* : opération le 7 août 1898, comme dans le cas précédent. *S. op.* : guérison en 17 jours. *Rés. él.* : inconnu.

XC. — Wenzel (*Deutsche Zeitschr. f. Chir.*, vol. 76, 1905). — *Ant.* : femme de quarante-quatre ans. Constipation. Depuis 12 ans, prolapsus total; anus large comme la paume de la main. Rectopexie et cautérisations linéaires le 10 novembre 1902 : récidive, à l'occasion d'une bronchite grippale. — *Techn.* : opération le 30 novembre 1903; laparotomie médiane; hystéropexie abdominale (fils d'argent). « Le cul-de-sac de Douglas est très profond et descend jusqu'à mi-hauteur de la face postérieure du vagin; les tractions exercées sur le côlon pelvien n'élèvent que faiblement le pli de réflexion. On détache alors le péritoine, dans le point le plus déclive, de la paroi postérieure utéro-vaginale et de la paroi antérieure du rectum; puis on suture l'une à l'autre ces deux parois dénudées par un double étage de 3 ou 4 fils de soie. » Fixation du côlon au péritoine pariétal, du côté gauche. — *S. op.* : guérison sans incident. Il persiste un peu de prolapsus muqueux. — *Rés. él.* : inconnu.

III. — Procédés complexes de colopexie avec entéro-anastomose ou résection de l'intestin.

XCI. — Von Eiselsberg (*Arch. f. klin. Chirurgie*, vol. 67, 1902). — *Ant.* : femme de cinquante-huit ans. Prolapsus ani et recti, long de 20 centimètres, datant de 10 ans. *Techn.* : opération le 21 juillet 1900. L'anse pelvienne du côlon est très longue et très mobile, avec ses deux bouts très rapprochés : la fixation par le bout inférieur exposerait au volvulus et la fixation totale de l'anse gênerait beaucoup le péristaltisme. Résection de l'anse sur une longueur de 12 centimètres et demi, puis entérorraphie circulaire. L'intestin est fixé, au-dessous de cette suture, à la paroi abdominale postérieure. *S. op.* : guérison per primam. Mais le 16e jour, hématémèse et mélæna, qui se renouvellent les jours suivants. Mort le 19e jour. *Autopsie* : rien d'anormal au niveau du côlon. Ulcère du duodénum, à 4 centimètres du pylore, avec ouverture d'une branche de l'art. gastro-duodénale; intestin rempli de sang.

XCII. — Von Eiselsberg (*Loc. cit.*). — *Ant.* : homme de quarante-quatre ans. Prolapsus ani et recti depuis 6 ans, long de 8 centimètres; sphincter très relâché. Cautérisations sans succès. *Techn.* : opération le 17 décembre 1900. Mêmes conditions anatomiques que dans le cas précédent. Résection de l'anse

pelvienne en totalité, suivie de fermeture des deux bouts et d'anastomose latéro-latérale avec le bouton de Murphy. *S. op.* : le bouton est expulsé le 10e jour. Guérison en 4 semaines. *Rés. él.* : 15 mois plus tard, pas de récidive; prolapsus muqueux de 3 centimètres.

XCIII. — Gangitano, de Naples (anal. in *Centralbl. f. Chirurgie*, 1904). — *Ant.* : homme de trente ans, prolapsus rectal grave, consécutif à la résection partielle du sacrum et du coccyx pour une plaie par coup de feu. *2 colopexies simples*, suivies de récidive. — *3e colopexie*, le 4 février 1900 : résection de l'anse pelvienne du côlon, longue de 30 centimètres; implantation latérale du bout supérieur dans le bout inférieur; ce dernier est fixé ouvert dans l'incision abdominale, pour faciliter l'issue des gaz. *S. op.* : guérison sans incident; fermeture spontanée de la fistule intestinale. *Rés. él.* : sans récidive au bout de 3 ans.

XCIV. — Herzen (*Wjestnik chirurgii*, 1901; anal. in *Centralbl. f. Chir.*, 1902). — *Ant.* : femme de vingt-huit ans. Depuis 5 ans, prolapsus rectal énorme. Cystocèle; mauvais périnée. Hernie ombilicale. *Techn.* : laparotomie médiane. L'anse pelvienne est très longue, plusieurs fois contournée, et son méso très grand. Entéro-anastomose entre l'extrémité supérieure de l'anse pelvienne et le rectum; l'anneau formé par l'anse anastomosée est fermé par des sutures, pour éviter que l'intestin grêle ne s'y étrangle. Hystéropexie abdominale et, à 4 centimètres plus haut, colopexie. Cure radicale de la hernie ombilicale. *S. op.* : guérison. *Rés. él.* : 3 mois plus tard, résultat excellent.

XCV. — Rotter (*Loc. cit.*, obs. I). — *Ant.* : homme de vingt-six ans. Prolapsus recti depuis l'âge de 10 ans. Cautérisations et résection, sans succès. Incontinence pour les matières liquides. *Techn.* : incision iliaque gauche. Anse pelvienne très longue et sinueuse. Entéro-anastomose entre la terminaison du côlon descendant et la partie inférieure du côlon pelvien : bouche de 8 centimètres environ. Suture des deux branches de l'anse pelvienne l'une à l'autre, pour éviter l'étranglement de l'intestin grêle. Colopexie : le péritoine pariétal des bords de l'incision est suturé de telle sorte que la suture anastomotique et, de chaque côté d'elle, la séreuse intestinale sur une largeur d'un travers de doigt soient fixées extrapéritonéalement. *S. op.* : guérison sans incident. Persistance d'un léger prolapsus muqueux. Tiraillements douloureux au niveau de la cicatrice. *Rés. él.* : inconnu.

XCVI. — Le Noene (*Congrès franç. de Chirurgie*, 1906). — *Ant.* : homme soigné pour une entérite soupçonnée tuberculeuse. En juillet 1905, accidents aigus, diagnostiqués appendicite ou péritonite tuberculeuse. Quelque temps après, ténesme rectal, coliques, diarrhée et issue de l'intestin par l'anus : le prolapsus sort à chaque épreinte (toutes les 10 minutes) et mesure 10 à 15 centimètres; il se réduit spontanément aussitôt. Amaigrissement, cachexie. *Techn.* : laparotomie médiane le 27 décembre 1905; le cæcum n'est pas dans la fosse iliaque droite; sous le diaphragme, masse du volume de la cuisse, formée par une invagination de l'iléon, du cæcum et du

côlon ascendant dans le côlon transverse et descendant. Désinvagination; suture d'une perforation siégeant à l'union du cæcum et du côlon ascendant; appendicectomie. Fixation du côlon pelvien à la fosse iliaque gauche, du côlon transverse et de la partie supérieure du côlon ascendant au péritoine pariétal antérieur. Iléo-sigmoïdostomie au-dessous de la colopexie. *S. op.* : choc; vomissements pendant les premiers jours. Puis amélioration de l'état général et disparition des coliques. Guérison opératoire régulière. *Rés. él.* : parfait à tout point de vue; l'opéré, revu en octobre 1906 (au bout de 10 mois), ne présente plus rien d'anormal ni du côté de l'abdomen, ni du côté du rectum et a repris son travail.

IV. — Colopexies avec ouverture de l'intestin.

XCVII. — Berger (*Société de Chirurgie*, 189?). — *Ant.* : homme de vingt-sept ans. En juin 1890, amputation du rectum pour cancer. A la fin de l'année, prolapsus rectal, long de 8 centimètres, ulcéré. *Colopexotomie* le 25 mai 1891 : colostomie par le procéde de Maydl-Reclus; ouverture de l'intestin le 9e jour. *Fermeture de l'anus artificiel* : application d'entérotome; puis, le 9 janvier 1892, libération de l'intestin et suture de la fistule. *Rés. él.* : récidive au bout d'un mois et demi. Résection.

XCVIII. — Von Eiselsberg (*Loc. cit.*, obs. XIII). — *Ant.* : femme de vingt-six ans. Incontinence et prolapsus depuis une opération d'hémorroïdes, faite en 1889. Massage et cautérisations, sans succès. Rectite. Actuellement, prolapsus ani et recti, long de 6 centimètres. Paroi abdominale flasque. *Colopexotomie* le 13 mars 1901 : colostomie iliaque en deux temps. *S. op.* : amélioration rapide de la rectite. La malade refuse de laisser fermer son anus et quitte l'hôpital.

XCIX. — Jeannel (*Bulletin de l'Académie de Méd.*, 1889). — *Ant.* : femme de cinquante-sept ans. Prolapsus rectal, ayant apparu brusquement un mois auparavant, long de 10 à 12 centimètres; anus béant; diarrhée et incontinence. Grosse cystocèle; utérus prolabé et rétroversé. Raies de feu profondes en janvier 1889, sans résultat. *Colopexotomie* le 6 février 1889 : colostomie par le procédé de Maydl; ouverture de l'intestin le 6e jour. *Fermeture de l'anus artificiel* : destruction de l'éperon par 3 applications d'entérotome (21 octobre, 27 novembre et 21 décembre); fermeture de la fistule le 26 février 1890 par une autoplastie à double plan de lambeaux cutanées. *Rés. él.* : guérison complète du prolapsus et de la fistule, qui s'est maintenue jusqu'à la mort de la malade, survenue 3 ans plus tard. Adhérences très solides constatées à l'autopsie.

C. — Jeannel (Cabanié, *loc. cit.*, obs. XIV). — *Ant.* : idiot de dix-neuf ans. Prolapsus ani et recti, gros comme une tête de fœtus; anus béant. *Colopexie simple*, le 19 janvier 1895 : fixation du mésentère à l'arcade crurale et au fascia iliaca par 3 anses de soie; suture pariétale reprenant le côlon, là où il est visible dans la plaie. Récidive au bout de 3 mois. *Colopexotomie* le 18 décembre 1895. *Fermeture de l'anus artificiel* : plusieurs

applications d'entérotome sur l'éperon, en février et en avril; fermeture de la fistule par autoplastie, le 12 mai. *Rés. él.* : revu sans récidive en juillet 1897.

CI. — RICHELOT (Larsonneur, *Loc. cit.*, obs. X). — *Ant.* : homme de trente-deux ans. Prolapsus datant de l'enfance. Hémorroïdes. 5 cautérisations successives sans succès. Actuellement prolapsus long de 10 centimètres, portant un rétrécissement cicatriciel à son sommet. Résection par Segond, le 17 août 1887. Récidive. *Colopexotomie* par Richelot, le 14 juillet 1890 : fixation du côlon à la plaie par des sutures et ouverture immédiate de l'intestin. *Fermeture de l'anus artificiel* : 3 tentatives de suture de la fistule après avivement, sans succès (mars-octobre 1891). Libération partielle de l'intestin et suture directe, en respectant les adhérences supérieures. *Rés. él.* : revu en 1892, en parfait état.

INDEX BIBLIOGRAPHIQUE

J. Bakes, Operative Therapie des Mastdarmvorfalles, *Deutsch. Zeitschr. f. Chirurgie*, t. LIV, p. 325, 1900.

A.-L. Bennet, Colopexy of the sigmoïd flexur for prolapse of the rectum, *Internal. Journal of Surgery*, t. XVII, 1904, p. 363.

Berg, Traitement opératoire du prolapsus ani et recti, *Hygeia*, t. LIV, 1892.

P. Berger, *Bulletins de la Société de Chirurgie*, 24 février 1892.

Bogdanik, Ueber Colopexie anterior zur Beseitigung hochgradiger Mastdarmvorfälle, *Wiener medizin. Presse*, n° 12, 1895.

— Zur Priorität der Colopexie bei Mastdarmvorfällen, *Wiener medizin. Presse*, n° 48, 1895.

A. Boiffin, Sur un cas de prolapsus complet du rectum. Colopexie simple. *Arch. provinc. de Chirurgie*, t. II, n° 11, 1893.

J. Borelius, *Hygeia*, 1894.

J. W. Bovee. An operation divised for the treatment of marked prolapse of the rectum in women, *New-York medic. Journal*, t. LXXII, 17 novembre 1900.

J. D. Bryant, Colopexy for the relief of prolapsus of the rectum, *Annals of Surgery*, t. XXVI, p. 165, 1897.

J. Cabanié, *Contribution au traitement du prolapsus grave du rectum par la méthode colopexique*, thèse de Toulouse, 1897.

A. Caddy, Complete rectal prolapse treated by ventrofixation of the rectum, *Annals of Surgery*, février 1895.

F. H. Carlyon, A case of strangulated complete prolapse of the rectum releapsed by abdominal section, ultimate cure of the chronic prolapse by anchoring the sigmoïd to the abdominal wall (colopexy), *Lancet*, 19 décembre 1899, p. 1464.

L. Chamayou, *De la colopexie dans le traitement des prolapsus graves du rectum*, thèse de Paris, 1890.

Sabino Cœlho, Prolapso completo do recto e colopexia, *Medicina contemporanea*, t. XXI, p. 415, 1903 (Lisbonne).

Von Eiselsberg, Zur operativen Behandlung grosser Rectumprolapse, *Archiv f. klin. Chirurgie*, t. LXVII, p. 745, 1902.

J. F. Erdmann, *Communic. à la New-York County medic. Society*, décembre 1895.

Frank, Therapie des Mastdarmvorfalls, *Münchner med. Wochenschr.*, 28 août 1904, n° 34, p. 1333.

Gangitano, Colopessia alla Ludloff con resezione del colon per la cura del prolasso del retto. Guarigione. — Anal. in *Centralbl. f. Chirurgie*, 1904, n° 9, p. 280.

Herzen, A propos du traitement chirurgical du prolapsus du rectum, de l'utérus et du vagin, *Wjestnik chirurgii*, n° 20, 1901; anal. in *Centralbl. f. Chirurgie*, 1902, n° 36, p. 956.

Jeannel, Résultat d'une opération de colopexie pour prolapsus invaginé du rectum, *Gazette hebdom. de méd. et de chir.*, n° 21, 24 mai 1890.

— *Leçons de clinique chirurgicale faites à l'Hôtel-Dieu de Toulouse* (1er fascicule), Toulouse et Paris, 1897.

Kirck, Complete prolapse of the rectum successfully treated by intra-abdominal fixation, *British medic. Journal*, 22 décembre 1900.

Knapp, Preliminary Report of a successfull operation for the radical cure of complete prolapse of the rectum of sixteen years duration in a case of primary dementia, *Medical Record*, t. LXIII, p. 896, 6 juin 1903.

Larsonneur, *De la méthode colopexique dans le traitement des prolapsus complets du rectum*, thèse de Paris, 1893.

Le Dentu, Prolapsus du rectum traité successivement par la colopexie, la recto-ligamentopexie, et l'excision combinée avec la périnéorraphie; guérison, *Bulletins de la Société de Chirurgie*, 18 janvier 1905.

Ch. Lenormant, *Le prolapsus du rectum; causes et traitement opératoire*, thèse de Paris, 1903.

Le Nouëne, Traitement du prolapsus du rectum par des opérations combinées, *19e Congrès français de Chirurgie*, 1906.

K. Ludloff, Zur Pathogenese und Therapie des Rectumvorfalles, *Archiv f. klin. Chirurgie*, t. LIX, 1899.

— Weitere Beiträge zur Pathogenese und Therapie des Rectumvorfalles, *Archiv f. klin. Chirurgie*, t. LX, 1900.

C. Lyot, *Traitement des prolapsus du rectum*, thèse de Paris, 1890.

Mac Leod, A new operation for prolapsus or procidentia of the rectum, *Lancet*, 1890.

J. M. Matthews, The treatment of prolapse of the rectum, *Journ. of the americ. medic. Association*, t. XXXVI, p. 871, 1901.

Morestin, Traitement des grands prolapsus du rectum, *Bulletins de la Soc. anatomique*, 10 janvier 1902, p. 26.

Ch. P. Noble, Proctorraphy; the suspension of the rectum for the cure of intractable prolapse and invagination of that organ, *Americ. gynæcologic. a. obstetric. Journal*, t. II, p. 521, 1900.

H. Oderfeld, Sur le traitement opératoire du prolapsus du rectum, *Medycyna*, 1898, n° 41; anal. in *Centralbl. f. Chirurgie*, 1899, n° 16, p. 583.

Ott, Prolapsus du rectum datant de 4 ans, *Revue médic. de Normandie*, 10 octobre 1906, n° 19.

Pachnio, Ueber Dauerresultate der Colopexie bei hochgradigem Rectumprolaps, *Beiträge z. klin. Chirurgie*, t. XLV, p. 300, 1905.

Potockij, Zur Behandlung des Prolapsus recti et coli invaginati, *Œsterr. ungar.*; in *Centralbl. f. d. medic. Wissenschaften*, 1891, 1.

Rotter, Zur Colopexie bei prolapsus recti (die extraperiteneale Fixation des Darmes), *Deutsch. medic. Wochenschr.*, 6 août 1903, n° 32, p. 564.

Sarfert, Die Colofixation bei Mastdarmprolaps, *Wiener medic. Blätter*, 5 septembre 1895.

Sonnenschein, Ein Beitrag zur Therapie des Mastdarmvorfalles bei Infantilismus, *Centralbl. f. Chirurgie*, 1902, n° 44, p. 1129.

Verneuil, Rapport sur un mémoire du docteur Jeannel (de Toulouse), relatif à la colopexie, opération nouvelle pour la cure des formes graves du prolapsus rectal, *Bulletins de l'Académie de Méd.*, 8 octobre 1889.

Vieusse, *Bulletins de la Société de Médec. de Toulouse*, 1895.

Weber, Zur operativen Behandlung des Mastdarmvorfalls, *Deutsche Zeitschr. f. Chirurgie*, t. LXXII, p. 500, 1904.

Weiss, Weitere Erfahrungen über Colopexie, *Archiv f. klin. Chirurgie*, vol. LXXIII, p. 827, 1904.

Wenzel, Zur Pathogenese und Radikaloperation der grossen Mastdarmvorfälle, *Deutsche Zeitschr. f. Chirurgie*, t. LXXVI, p. 19, 1905.

CONTRIBUTION A L'ÉTUDE

DE LA

PYLORECTOMIE DANS LES STÉNOSES BÉNIGNES DU PYLORE

IMPORTANCE DES DONNÉES PHYSIOLOGIQUES ACTUELLES POUR LA CHIRURGIE STOMACALE

Par A. BRÉCHOT

Interne des hôpitaux de Paris,
Aide d'anatomie à la Faculté de médecine.

(*Suite et fin* [1].)

L'étude de ces faits nous permet de voir que, sur les 7 observations de mort rapportés par M. Lambotte, 2 opérations au moins furent faites chez des malades débilités. Aussi l'étude des résultats immédiats de la pylorectomie montre-t-elle que les conditions anatomiques règlent la gravité opératoire. La plupart des pylorectomies sont faites dans les cas d'ulcères calleux du pylore et ne peuvent être comparés avec les résultats globaux des gastro-entérostomies ou des pylorectomies qui ont été faites pour lésions plus simples et les complications ultérieures à la gastro-entérostomie font que dans les cas où elle est praticable la pylorectomie demeure l'intervention de choix.

L'étude des résultats éloignés de la pylorectomie résulte de la lecture des observations rapportées. Klenperer a trouvé dans un cas que l'estomac avait récupéré ses dimensions primitives. Kausche rapporte un cas d'ulcère où les fonctions revinrent à la normale. Imredy pense qu'après pylorectomie l'estomac reprend vite son volume, qu'il fonctionne aussi bien qu'avant et s'évacue normalement dans l'intestin; que, sauf dans les cas de cancer, les fonctions motrices redeviennent normales.

1. Voir le numéro de février.

Telles sont, à notre connaissance du moins, les seules études faites sur les résultats éloignés de la pylorectomie. Les différentes observations que nous avons lues, celles qui sont rapportées à la fin de ce travail montrent que l'on n'observe pas après les pylorectomies les troubles éloignés qui se rencontrent après la gastro-entérostomie.

Tous les auteurs qui ont pu comparer réellement ces deux interventions trouvent le rétablissement plus rapide et durable dans la pylorectomie. M. Van de Velde Cooseman, à qui nous devons la plupart des observations de pylorectomie, et M. Lambotte, ont sur ce sujet des idées très arrêtées et concluent en faveur de cette dernière.

Ces faits nous permettent de dire que les résultats éloignés de la pylorectomie sont plus favorables que ceux de la gastro-entérostomie. Il est intéressant de faire remarquer que la plus grande partie des cas opérés ont été faits suivant la méthode de Bilroth 1 ou Kocher, et qu'ils rétablissent par conséquent la continuité normale du tube digestif.

L'objection de l'ulcère duodénal faite à la pylorectomie ne me paraît pas grande, car ces ulcères, quand ils existent, sont juxtapyloriques. Les cas d'ulcères bas situés sont très rares comme en témoignent les travaux sur ce sujet, la statistique de Moynihan.

Nous pouvons conclure de cette étude que la pylorectomie emprunte sa gravité à l'état même des lésions du pylore;

Qu'elle est suivie de résultats immédiats aussi beaux que ceux de la gastro-entérostomie dans les cas où le pylore est réséqué assez facilement;

Que ses résultats éloignés ne présentent pas les inconvénients tardifs de ceux de la gastro-entérostomie, ni les complications souvent mortelles dues à l'évolution ultérieure de la lésion causale;

Quand la pylorectomie sera impraticable il faudra recourir à la gastro-duodénostomie, qui maintient un cours plus physiologique à l'alimentation. La gastro-entérostomie sera faite dans les cas encore nombreux où ces deux interventions ne pourront être pratiquées.

Si maintenant, arrivé au terme de ce travail, nous revisons rapidement les conclusions que nous avons énoncées à la fin de chacun de nos chapitres, nous voyons :

Que les données de la physiologie normale reçoivent, dans l'étude

de la physiologie expérimentale dont elle est née et grâce à laquelle elle doit se développer, une confirmation éclatante. Le duodénum nous apparaît comme un organe essentiel dans l'évolution naturelle des phénomènes digestifs. Au seuil de l'intestin grêle, à la porte de l'estomac, il règle par son action sur le pylore et sur la motricité stomacale l'évacuation physiologique de l'estomac. Il ne laisse passer que la quantité de chyme nécessaire; il préside à la sécrétion des sucs entériques et pancréatiques; il leur confère leur activité.

Les procédés de pylorectomie, maintenant le passage du chyme dans le duodénum, c'est dire que le Bilroth 1 et le Kocher nous apparaissent comme le résultat logique de ces constatations et constituent l'intervention de choix. Le but du chirurgien doit en effet être le rétablissement physiologique des fonctions de l'organisme; ici la pylorectomie peut seul le conduire à ce but bien déterminé. La nécessité d'intervention radicale pour les ulcères pyloriques et les complications consécutives à la gastro-entérostomie dans ces cas plaident également pour la pylorectomie dont les résultats immédiats sont liés à la gravité même de la lésion et à la possibilité de la résection relativement facile du pylore.

Pour nous, nous avons tiré de cette étude un enseignement précieux. Elle nous a montré l'enchaînement de la physiologie expérimentale et de la physiologie pathologique, la fécondité de leur association. Ces deux sciences sont les rameaux d'une même souche : l'observation expérimentale. Elles s'unissent intimement aux faits cliniques qu'elles expliquent; et nous trouvons la justification de notre effort dans cette phrase de Claude Bernard :

« La médecine expérimentale ne peut se constituer, ainsi que les autres sciences, que par voie expérimentale, c'est-à-dire par l'application immédiate et rigoureuse du raisonnement aux faits que l'observation et l'expérimentation nous fournissent. »

Observations justificatives de ce mémoire [1]

A. — Observations prouvant : 1° que l'évolution de l'ulcère n'est pas arrêtée par la gastro-entérostomie; ses dangers; 2° l'influence

1. La plupart de ces observations ont été recueillies dans le service de M. le prof. Jaboulay par son interne M. Rivière, qui a eu la grande obligeance de nous les communiquer; nous l'en remercions vivement. Ces observations viennent d'être publiées également dans la thèse de cet auteur.

de la résection secondaire pour la guérison; 3° l'ensemble montre la nécessité de réséquer l'ulcère, et de rétablir conjointement la canalisation gastro-intestinale.

Observation I (Service du prof. Jaboulay). — *Ulcère hémorragipare du pylore. — Gastro-entéro-anastomoses au bouton de Jaboulay. — Résection ultérieure.*

M..., Joseph, quarante-huit ans, boulanger, entre à l'Hôtel-Dieu, service de M. le prof. Jaboulay.

Le malade a fait un séjour de cinq ans aux colonies comme soldat. Il s'y est livré à des excès alcooliques, qu'il a continués par la suite (vin, deux à trois litres; quatre ou cinq absinthes). En dépit de cette mauvaise hygiène, rien de sérieux du côté de l'estomac, sauf depuis un an. Depuis lors il ressent des douleurs vives, souvent perforantes, à l'épigastre, deux heures à deux heures et demie après le repas; et il a des vomissements alimentaires, agaçant souvent les dents. Le matin, il rejette un liquide acide; il a souvent des hématémèses rouges, peu abondantes d'ailleurs, mélangées aux aliments vomis. Il a des mælenas presque journalières, de coloration noire. Avant les grands vomissements alimentaires, il a nettement constaté au creux de l'estomac des boules, des vagues, qui doivent être des contractions péristaltiques exagérées. Son poids normal est de 78 kilogr.; le poids actuel est de 75 kilogr. : soit 3 kilogr. d'amaigrissement.

La région pylorique est un peu sensible; mais il n'y a pas de tumeur; l'estomac clapote longtemps après les repas.

A noter, un rythme mitral au cœur.

Le chimisme a révélé la présence d'HCL libre, l'absence d'acide lactique.

On fait le diagnostic ferme d'ulcère du pylore, saignant sur les deux versants, gastrique et duodénal, mais surtout sur ce dernier.

Opération du 25 novembre 1904. — On trouve un ulcère du pylore, petit, mais peu sténosant. Il y a quelques brides nacrées prépyloriques. On fait une gastro-entéro-anastomose au bouton de Jaboulay.

Comme suite, il faut noter un peu de suppuration pariétale et surtout la continuation du mélæna.

Celui-ci disparut, pendant les quelques jours qui suivirent l'opération; il réapparut quinze jours après, si bien que, le 20 décembre, on pouvait noter que, une ou deux fois par jour, le malade perdait un demi-verre de sang de coloration noirâtre par l'anus. On décida donc d'intervenir à nouveau pour ce fait.

Deuxième laparotomie, le 20 décembre 1904. — L'ulcère pylorique est réséqué et la perte de substance est suturée transversalement, de façon à réaliser une pyloroplastie.

L'ulcère enlevé est de la dimension d'un gros pois et le morceau de paroi enlevé avec lui avait les dimensions d'une pièce de 1 franc.

Le malade sortait le 15 janvier 1905 pour aller à l'hospice de convalescence.

Son poids de 69 kilogr. accusait une diminution de 6 kilogr. sur le poids d'entrée. Après les deux laparotomies subies, ce déchet n'avait rien de surprenant.

En juin 1905, plusieurs tentatives furent faites pour retrouver le malade ; elles restèrent toutes infructueuses.

Examen macroscopique de l'ulcère. — La pièce enlevée est une lame de tissu gastrique de 4 centimètres de côté environ. Au centre, on trouve une petite ulcération creusée en profondeur sur le sommet d'un épaississement de la paroi. Le volume de cette exulcération ne dépasse pas celui d'une tête d'épingle en verre ordinaire. Tout autour d'elle existe une zone d'infiltration assez résistante. La séreuse est blanchâtre à ce niveau, d'aspect cicatriciel.

Examen histologique par M. Gayet. — La coupe porte sur la berge de l'ulcère et montre un décollement de la muqueuse en coup d'ongle. Cette muqueuse elle-même se présente avec ses glandes bien reconnaissables; mais le tissu interglandulaire est fortement infiltré par des leucocytes et la base d'implantation de ce lambeau muqueux flottant répond à une zone de muqueuse moins infiltrée. Ici les phénomènes inflammatoires sont surtout localisés sur les follicules de la couche profonde de la muqueuse; de chaque côté de la muscularis mucosæ se trouvaient en effet des amas folliculaires, plus importants en nombre et en volume plus grands que d'habitude. On note aussi dans cette région de nombreuses coupes vasculaires; ces vaisseaux vus à un fort grossissement paraissent présenter des lésions d'endartérite et même de périartérite. Au-dessous de cette zone qui paraît épaissie et sclérosée, on rencontre les couches musculaires; elles sont aussi fortement infiltrées d'éléments embryonnaires. Les fibres disparaissent même dans les couches les plus externes, pour faire place à un tissu conjonctif jeune commençant à s'organiser en certains points en tissu scléreux.

Obs. II. — *Ulcère sténosant du pylore. — Pyloroplastie ; amélioration passagère. — Gastro-entéro-anastomose au bouton de Jaboulay ; nouvelle amélioration passagère. — Excision de l'ulcère. — Soulagement définitif.*

L..., mariée, vingt-neuf ans, entre à l'Hôtel-Dieu, service de M. le prof. Jaboulay, le 24 octobre 1904.

Bonne santé jusqu'à l'âge de dix-sept ans, pesait 65 kilogr. à ce moment. Depuis cet âge, maux d'estomac continuels à marche progressive; elle fut jusqu'à vingt-neuf ans soignée pour de l'anémie; depuis dix ans pour une dilatation d'estomac, hématémèses depuis cinq ans.

Opérée, le 24 mai 1902. — Par M. Jaboulay, qui trouve un ulcère du pylore et fait une pyloroplastie. Cette opération soulagea la malade pendant six mois; puis les douleurs, les hématémèses, les vomissements alimentaires recommencèrent peu à peu, si bien qu'actuellement elle est dans le même état qu'avant l'intervention.

Poids : 44 kilogr.

Diagnostic clinique : Ulcère sténosant du pylore.

Intervention le 3 novembre 1904. — *Laparotomie.* — On reconnaît un ulcère

calleux du pylore, glissant sous la séreuse. Un peu de périgastrite. — Gastro-entéro-anastomose au bouton de Jaboulay.

Suites assez bonnes; la malade part le 5 décembre, souffrant et vomissant encore de temps en temps; mais beaucoup moins qu'avant la gastro-entéro-anastomose.

Le 24 janvier 1905, la malade revient très améliorée; elle a augmenté de 7 kilogr., n'a plus vomi depuis l'opération du 3 novembre jusqu'au 25 décembre. Depuis cette dernière date, vomissements alimentaires une heure et demie après le repas de midi; pas d'hématémèses ou de melæna.

L'appétit est augmenté depuis l'opération; il n'est cependant pas bien intense.

En explorant la région pylorique, on détermine une douleur localisée. Cette douleur existe aussi en dehors de l'exploration; elle s'irradie parfois dans les reins; elle est augmentée par la marche, les travaux du ménage. Au point douloureux, on sent une petite induration profonde, qui est devinée plutôt que sentie. Il n'y a pas de rétention gastrique.

La malade demande instamment à être soulagée de cette douleur. On lui propose donc une 3e laparotomie.

Troisième intervention, le 26 janvier 1905. — L'ulcère pylorique est découvert; il a nettement diminué de volume depuis la gastro-entéro-anastomose. On ne sent plus maintenant que quelques petites callosités. On excise cependant celles-ci, qui correspondent surtout à des fils de l'ancienne pyloroplastie, pensant qu'en ces points réside une épine irritative qui, sous l'influence du tempérament névropathique du sujet, provoque les douleurs.

15 février 1905. — La malade écrit qu'après avoir été très bien durant les cinq semaines qui ont suivi sa sortie; elle a recommencé à vomir un peu; elle s'inquiète aussi beaucoup d'une petite tuméfaction apparue sur la cicatrice. Elle attribue, avec raison probablement, ces malaises au surmenage qu'elle a été obligée de s'infliger en soignant sa mère malade.

La malade est revue le 13 juin 1905. Il faut bien attribuer au surmemage la légère aggravation de l'état signalé au mois de mai. Pendant deux mois, cette femme a veillé presque toutes les nuits sa mère. Depuis quinze jours elle va beaucoup mieux parce qu'elle se repose et prend quelques précautions hygiéniques que nous lui avons conseillées.

Les douleurs et les vomissements ont disparu. D'ailleurs le faciès est bon; l'ensemble du sujet paraît satisfaisant. Localement la douleur pylorique n'a pas reparu; la petite nodosité qui a effrayé la malade existe dans la cicatrice; elle est certainement de nature fibreuse; le poids est 48 kilogr. 1/2.

Obs. III. — *Ulcère du pylore en activité avec grandes hématémèses. — Excision de l'ulcère. — Gastro-entéro-anastomose au bouton de Jaboulay.*

B... M... trente-huit ans, charpentier, entre le 20 octobre 1905 dans le service de M. le prof. Jaboulay.

Cet homme a fait des excès alcooliques pendant une dizaine d'années (vin et absinthe). Mais il a cessé complètement depuis sept ans.

En 1894, il a eu un érysipèle avec néphrite. L'affection stomacale pour

laquelle le malade est entré dans le service a débuté il y a sept ans par des symptômes d'hyperchlorhydrie; puis apparurent sucessivement des signes nets d'ulcère de l'estomac et enfin des phénomènes de sténose pylorique.

Le malade se plaint de douleurs épigastriques très vives à irradiation interscapulaire; il présente des hématémèses noires, fréquentes, et très abondantes, de deux litres parfois; enfin il a de grands vomissements alimentaires, dans lesquels on a pu constater la présence d'aliments ingérés la veille.

Le malade a subi un amaigrissement considérable; l'année dernière, il avait constaté un amaigrissent de 22 kilogr.

Amélioré, pendant quelques mois par le lait, les œufs et les alcalins, le malade avait pu reprendre 6 kilogr. Un écart de régime lui a procuré une grosse hématémèse il y a quelques jours.

A l'examen, on se trouve en présence d'un homme encore fort, non cachectique, mais très amaigri. Le faciès est coloré. L'épigastre est très sensible à la palpation. Clapotage important, trois heures après l'ingestion d'un verre de lait.

Notons à l'auscultation un peu de submatité aux deux sommets avec signes d'induration.

Le chimisme stomacal n'a pu être fait en raison des hématémèses récidivantes.

Le diagnostic porté est celui d'ulcère du pylore, en activité; et on décide une intervention.

Opération, le 28 octobre 1905. — La laparotomie médiane sus-ombilicale permet de découvrir un ulcère de région moyenne de la petite courbure, arrondi, de 6 millimètres de diamètre et 4 millimètres de profondeur. Périgastrite réticulaire tout autour attirant le pylore : ce qui explique les signes de sténose. On pratique ensuite la libération des adhérences; et on fait une gastro-entéro-anastomose au bouton de Jaboulay sur la grosse tubérosité de l'estomac, dans le but d'éviter les accidents de l'estomac biloculaire possible.

Le 2 novembre, malgré une température assez élevée aux environs de 39°, le malade va très bien; trois jours de jeûne, on commence une alimentation liquide prudente et progressivement croissante. La température est devenue normale.

Obs. IV. — *Ulcère prépylorique avec périgastrite antérieure adhésive. Tumeur inflammatoire gastro-pariétale. — Libération de l'estomac. Résection de l'ulcère et d'une partie de la tumeur pariétale constituée par une myosité interstitielle. — Gastro-entéro-anastomose postérieure au bouton de Jaboulay.*

B... L..., trente et un ans, entré dans le service de M. le prof. Lépine, qui l'envoie dans le service de M. le prof. Jaboulay.

Cette malade souffre de l'estomac depuis cinq ans; elle présente d'abord les symptômes d'hyperchlorhydrie auxquels succèdent des symptômes l'ulcère de l'estomac; douleurs vives en broche, surtout trois heures après

les repas; hématémèses répétées. Cette malade a été très améliorée par un régime alimentaire, institué par M. Lépine. Depuis quelques mois, on avait constaté la présence d'une tumeur épigastrique.

A l'examen, cette femme, bien qu'amaigrie, est encore assez forte; le teint est un peu rosé, les conjonctives sont colorées. Depuis deux ans, d'ailleurs, elle n'a pas subi de variations de poids.

La tumeur épigastrique, du volume d'un petit citron, située à gauche de la ligne blanche sus-ombilicale et adhérente à la paroi, ne suit pas les mouvements de la respiration. Elle est douloureuse à la palpation. Il y a du clapotage gastrique longtemps après les repas.

On diagnostique un ulcère de l'estomac avec périgastrite, et adhérence à la paroi constituant une tumeur inflammatoire.

Opération, le 24 octobre 1905. — Le diagnostic clinique est absolument confirmé. On trouve un bloc fibreux blanc, ressemblant à la coupe à du cartilage, qui unit la paroi abdominable à l'estomac. On libère l'estomac de la paroi; et on pratique la résection d'un ulcère prépylorique de la dimension d'une pièce de 5 francs. L'orifice stomacal ainsi pratiqué est fermé par trois surjets; puis on fait rapidement une gastro-entéro-anastomose postérieure au bouton de Jaboulay, pour prévenir les accidents possibles de l'estomac biloculaire; la gastro-entéro-anastomose est faite sur la grosse tubérosité de l'estomac. On constate à ce moment l'existence d'une périgastrite postérieure réticulaire, qui réalise une symphyse presque totale entre l'estomac et le mésocôlon. On résèque une partie de la tumeur pariétale constituée par de la myosite interstitielle au niveau de l'adhérence stomaco-pariétale.

Les suites immédiates ont été assez simples. Pendant trois jours, la malade a été soutenue par des injections de sérum et de petits lavements d'eau. Le 27 octobre, on commence à faire prendre à la malade un peu de liquide (eau, bouillon). Il n'y a pas de température; le pouls est plein, régulier, et la malade se trouve bien.

Le 2 novembre, l'état de la malade étant toujours excellent; on permet une alimentation plus importante.

Obs. V. — *Ulcère calleux de la petite courbure de l'estomac à type très douloureux. — Résection de l'ulcère sans Gastro-entérostomie. — Guérison opératoire. — Mort peu de temps après.*

P... Jean-Marie, quarante-deux ans, cultivateur, entre à l'hôtel-Dieu, service de M. le prof. Jaboulay, le 24 novembre 1904.

Le malade souffre de l'estomac depuis vingt ans; il nie l'alcoolisme.

Il ressent des douleurs épigastriques de plus en plus vives, avec irradiation dorso-lombaire survenant deux heures à deux heures et demie après le repas. Les douleurs sont telles que le malade se plie en deux en poussant des gémissements. A ce moment, sa figure est des plus altérée et a une expression saisissante de souffrance. Le bicarbonate de soude le calmait jadis; mais, à l'heure actuelle, ce médicament a une action de moins en moins prononcée. Des vomissements alimentaires, dont l'importance et la fréquence

vont toujours en croissant, ont apparu depuis quelques mois; ils ont le caractère pylorique, car on y retrouve des aliments ingérés depuis un jour ou deux, notamment des radis rouges.

Le malade a eu quelques hématémèses rouges; mais il y a deux ou trois ans, et peu abondants.

Le malade ne s'est jamais bien soigné; il s'est contenté de prendre un peu de lait et de se reposer au moment des souffrances les plus pénibles.

Examen. — Amaigrissement considérable; mais conservation relative de la force. Épigastre très douloureux à la pression; clapotage gastrique important trois heures après l'ingestion de lait. Le chimisme ne donne pas d'acide lactique; présence d'acide chlorhydrique libre. Acidité totale = 1,80.

La diagnostic d'ulcère du pylore est facilement porté et l'indication d'une intervention est posée.

Opération, le 28 novembre 1904. — On trouve un peu de périgastrite nacrée autour du pylore, qui fait songer à un ulcère de celui-ci, mais, comme l'orifice pylorique admet facilement le petit doigt coiffé des tuniques gastriques, on pense que l'orifice est suffisant et que rien n'est à tenter de ce côté.

Il n'en est pas de même d'un gros ulcère calleux, que l'on découvre sur la petite courbure. Celui-ci doit être la cause des très grandes douleurs du malade. On le résèque donc et pour cela on doit enlever toute la petite courbure. Fermeture à trois plans de la perte de substance gastrique.

Ulcère du type rond à deux centimètres environ de profondeur; il admet le petit doigt et semble avoir franchi les tuniques gastriques et s'être entouré de tissu scléro-lipomateux.

Suites. — La paroi suppura, comme il est possible de l'observer lors de manipulation intra-stomacales.

Le malade fut soumis à un jeûne absolu de quatre jours pleins, après l'opération. Il fut soutenu pendant ce temps par des injections sous-cutanées de sérum artificiel et des lavements alimentaires.

L'alimentation buccale progressive fut alors reprise. Dès les premiers jours, les douleurs atroces qui rendaient la vie de cet homme intenable disparurent pour ne plus revenir. Il sortait le 20 décembre, soit trois semaines après l'intervention, enchanté, ayant bon appétit, bonne mine, mangeant de tout, sans douleurs et sans troubles digestifs.

On fut donc très étonné, ayant demandé de ses nouvelles, de recevoir la lettre suivante de son médecin : « Votre opéré est mort environ trois semaines après sa rentrée chez lui..; son voyage de rentrée fut très penible; sans ressources, le malade fut forcé de marcher à pied pendant longtemps; deux à trois jours après, des vomissements alimentaires apparurent plus violents que jamais, ainsi que de vives douleurs. Ces phénomènes allèrent s'accentuant jusqu'à la mort. A ce moment la maigreur était extrême; car aucune nourriture certainement n'avait, durant mon observation, pu franchir le pylore. »

Examen microscopique de la pièce enlevée. — La pièce qui nous a été

remise représente un fragment de la paroi de l'estomac de forme elliptique, qui mesure 10 centimètres dans sa plus grande longueur et 5 centimètres environ dans sa largeur maxima; l'épaisseur de cette paroi est considérable au point de présenter une hauteur de près de 4 centimètres; du côté de la muqueuse, on voit au centre de la pièce une ulcération annulaire qui admet juste l'extrémité de l'index; les bords de cette ulcération sont un peu décollés et surplombant le fond. Celui-ci, plus large que l'orifice d'entrée, a une teinte grisâtre, un aspect lisse, sans aucune saillie; sa consistance est très dure. Du côté externe, l'ulcère ne se traduit que par l'épaississement signalé qui a son maximum à ce niveau. Cet épaississement paraît formé par du tissu fibreux, par des adhérences inflammatoires qui ont rétracté et ramassé les tuniques stomacales en ce point.

Examen microscopique; par M. Gayet. — Deux fragments sont prélevés, l'un sur la berge de l'ulcère comprenant la muqueuse; l'autre sur le fond de l'ulcère (préparation habituelle : sublimé, alcool, paraffine).

Étude du premier fragment. A un faible grossissement, on voit que tous les éléments de la paroi ont été coupés comme à l'emporte-pièce. La muqueuse déborde un peu par un lambeau irrégulier et déchiqueté; les tuniques sous-jacentes, au contraire, sont coupées en ligne droite. La muqueuse présente une infiltration très prononcée par des leucocytes dans les espaces interglandulaires. On retrouve de chaque côté de la muscularis mucosæ des amas folliculaires volumineux.

La sous-muqueuse est très scléreuse et les vaisseaux des lésions d'endartérite et de périartérite sont comme enfouis dans une gangue scléreuse. Les fibres musculaires ont presque disparu, pour faire place à du tissu conjonctif, qui est déjà transformé en grande partie en du tissu scléreux.

Étude du deuxième fragment. Le fond de l'ulcère se présente sous la forme de tissu musculaire fortement dissocié par une abondante infiltration.

Obs. V. — *Ulcère rond du type Cruveilhier de la petite courbure de l'estomac, datant de quatre ans. — Résection après échec du traitement médical longtemps poursuivi de la cure de jeûne, et d'une Gastro-entéro-anastomose.*

D..., Henri, cinquante-quatre ans, ajusteur au P.-L.-M., entre le 13 mai 1905 à l'Hôtel-Dieu, service de M. le prof. Jaboulay, sorti le 8 juin 1905.

Bonne santé habituelle. Alcoolisme modéré, n'a jamais souffert de l'estomac jusqu'à l'âge de cinquante ans. Depuis cet âge, c'est-à-dire quatre ans, sont survenues les douleurs épigastriques; celles-ci s'installaient une heure ou deux après les repas et duraient deux ou trois heures; d'abord espacées, elles devenaient de plus en plus fréquentes au point d'être presque quotidiennes pendant la deuxième année de la maladie; primitivement localisées au creux de l'estomac, elles s'étendirent dans la suite avec le caractère perforant jusque dans la région interscapulaire, sans que ce caractère fût cependant constant; les douleurs s'accompagnaient de renvois tantôt aigres, le plus souvent acides, agaçant les dents assez rapidement. Le malade consulta un médecin, qui lui conseilla l'ingestion de bi-carbonate

de soude, au moment des paroxysmes douloureux et insista sur la nécessité d'un régime sévère : abstension de vin pur, usage du lait à la dose d'un litre par jour; purées, viandes blanches. Le malade fut d'abord très soulagé par ces différentes prescriptions; puis, soit négligence de sa part, soit marche fatale de la maladie, les douleurs épigastriques revinrent avec leur caractère du début, sans toutefois être aussi violentes.

Deux ans et demi après le commencement de l'affection, à côté des douleurs, s'installe un nouveau symptôme gastrique; des vomissements apparurent, d'abord espacés, puis de plus en plus fréquents; leur caractère ne variait guère : c'était le rejet de matières jaunâtres assez fluides, survenant deux ou trois heures après le repas, en général après une période douloureuse; le malade rejetait ainsi deux ou trois gorgées, dont le goût était tantôt aigre, tantôt acide; les vomissements ne furent jamais aqueux ou muqueux; ils ne survinrent jamais le matin à jeun; il n'y eut jamais d'hématémèses, soit rouges, soit noires; avec l'apparition des vomissements, l'état général s'altéra. Le malade fit alors un séjour à l'Hôtel-Dieu, chez M. Monisset, où il s'améliora un peu; à ce moment, pour la première fois, apparurent des évacuations intestinales rouge pourpre; le sang ne fut jamais rejeté pur, mais toujours mélangé avec des matières; comme ces hémorragies furent de petite quantité, comme elles étaient nettement liées à de la constipation, et qu'elles n'eurent jamais de coloration noire, on doit les mettre sur le compte de la présence d'hémorroïdes. Le malade revint chez lui de l'Hôtel-Dieu en assez bon état; mais il ne tarda pas à souffrir de nouveau et à vomir comme auparavant. A ce moment, c'est-à-dire pendant l'hiver 1903-1904, tout travail devint impossible pour la première fois.

Un second séjour (janvier-février 1904) fut fait dans le service de M. Monisset. On institua la cure de jeûne gastrique complète, avec lavements alimentaires durant huit jours. Le malade en tira un assez grand bénéfice au point de vue de la sédation des douleurs et des vomissements; mais, huit jours après la cessation de cette thérapeutique, l'état redevint progressivement aussi mauvais que par le passé. M. Monisset adressa alors le malade à M. Jaboulay. Celui-ci diagnostiqua un ulcère de l'estomac et fit une laparotomie le 23 février 1904.

L'intervention fit découvrir un ulcère de la petite courbure; on fit une gastro-entéro-anastomose postérieure, au bouton anastomotique de M. Jaboulay. Durant l'anesthésie, il y eut une syncope qui nécessita des tractions rythmées de la langue. — Les suites de l'intervention furent simples, et le malade quitta l'hôpital au bout de trois semaines en bon état; il était très soulagé des douleurs épigastriques et ne vomissait plus.

Assez rapidement, il reprit son métier pénible de mécanicien ajusteur au P.-L.-M. Il prit soin cependant de continuer le régime institué par son médecin ordinaire, sans cependant se remettre au bicarbonate de soude devenu inutile.

L'euphorie dura six mois pendant lesquels le malade se croyait revenu à la santé. Son poids de 56 kilogr., au moment du passage de médecine en

chirurgie, était monté à 70 kg.; soit 14 kg. de bénéfice. Comme phénomène pathologique, il ne fallait noter qu'un affaiblissement de la paroi abdominale dans la région opératoire, qui nécessitait le port d'une ceinture de flanelle.

En octobre 1904, un changement complet se produisit dans la santé du malade. Les douleurs stomacales, d'abord discrètes et espacées, se réinstallèrent avec leurs caractères d'autrefois : apparition après une heure ou deux après les repas, etc.; puis les vomissements de matière fluide et jaunâtre, tantôt aigre et tantôt acide, firent leur réapparition. L'état général déclina de plus en plus; et de nouveau le malade dut quitter son atelier. S'étant renseigné alors sur la valeur des opérations en matière de chirurgie gastrique, fort d'un résultat obtenu par M. Jaboulay sur un ferblantier de ses amis qui subit trois laparotomies à quelques mois d'intervalle, il se décida à demander à une intervention le soulagement que la thérapeutique médicale avait été impuissante à lui procurer : le malade entra alors salle Saint-Sacerdos le 12 mai 1905; et l'on constata ce qui suit dans le service.

Etat général. La face est pâle, les conjonctives un peu décolorées; le malade répond bien aux questions et possède une énergie morale encore notable. La force musculaire est diminuée; mais il fait encore mal avec les deux mains, quand on lui abandonne les doigts. Le poids actuel est de 66 kilogrammes.

Abdomen. La cicatrice opératoire est excellente au point de vue cutané; mais, lorsqu'on fait passer le sujet de la position couchée à la position assise, on fait apparaître un écartement des muscles droits tel que l'on peut loger dans leur intervalle le poing presque tout entier; à la faveur de cette déchéance musculaire, les plans profonds de l'abdomen supérieur sont des plus accessibles à la palpation. Les battements de l'aorte sont très perceptibles, ainsi que ceux d'une grosse collatérale droite qui doit être une mésentérique. On ne sent pas de tumeur gastrique ou intestinale; l'estomac ne paraît pas dilaté, et, soit à la succussion hippocratique, soit à la dépression brusque directe, on ne peut faire naître aucun bruit de glouglou.

Toute la région épigastrique est sensible au palper; mais celui-ci est intolérable, lorqu'on examine l'hypocondre gauche. Les palpations du rebord des fausses côtes gauches provoquent des contractions brusques et énergiques des muscles abdominaux, qui se projettent en avant avec force à la façon d'un ressort qui se détend.

Au point de vue fonctionnel, le malade accuse les mêmes douleurs spontanées qui ont été décrites et sur lesquelles nous ne reviendrons pas; mêmes vomissements. Ces deux symptômes fâcheux existent à l'heure actuelle avec une intensité très grande, égale à celle des plus mauvais jours d'avant la gastro-entéro-anastomose. Le malade insiste surtout sur les douleurs et demande à en être soulagé.

L'appétit est conservé et le malade mangerait volontiers d'assez grosses portions, s'il n'écoutait que sa faim; mais il redoute l'apparition des douleurs et pour cela restreint son alimentation de plus en plus.

Il n'aurait de dégoût que pour les viandes blanches, dont il a trop mangé, mais absorberait volontiers des viandes grillées ou en sauce, dont le fumet lui est très agréable.

La langue est un peu saburrale; mais il faut compter avec la constipation habituelle.

Le chimisme gastrique, après un repas d'épreuve, a donné : Absence d'acide gastrique; trace d'HCl, libre; acidité totale = 2,6 en HCl. Cette opération est très mal supportée; elle détermine du shock. Ceci n'engage pas à faire un lavage préopératoire; d'ailleurs, il est moins utile du fait de l'absence de rétention gastrique.

Les artères périphériques sont un peu dures et sinueuses; l'auscultation du cœur et des poumons ne révèle rien de notable.

Il n'y a pas d'albumine dans les urines.

Opération du 6 mai 1905. — L'incision de la paroi épigastrique donne du sang rouge, en assez grande quantité. On a de la peine à trouver la cavité péritonéale masquée par des adhérences, qui unissent l'estomac à la paroi.

L'estomac attiré ne présente pas de brides nacrées de périgastrite. On trouve facilement l'ancienne anastomose qui fonctionne bien. L'orifice n'est pas rétréci et admet facilement l'extrémité de l'index. Le pylore est libre; mais on trouve dans la portion cardiaque de la petite courbure une tumeur de la dimension d'une noix, qui doit être un ulcère calleux; à côté de lui, on trouve deux ou trois petits ganglions dans l'épiploon gastro-hépatique. La tumeur adhère faiblement au niveau de l'arrière-cavité des épiploons avec la face antérieure des corps du pancréas. Il est relativement aisé de la libérer; dès lors, on peut placer des clamps en demi-cercle autour de la tumeur; la résection est faite et l'on ferme ensuite à trois plans la perte de substance gastrique; ce temps est rendu difficile par la consistance cartonnée de la lèvre postérieure de la petite courbure. On ferme la paroi sans drainage.

Examen de la pièce. — On a affaire à un ulcère rond, calleux, du type pur de Cruveilhier. La paroi stomacale a été percée de part en part à son niveau, si bien qu'au fond du cratère qui mesure environ un centimètre de profondeur, l'estomac est fermé par un bouchon graisseux provenant de l'épiploon. L'examen histologique fut fait dans la suite par M. Gayet; il démontre qu'on était bien en présence d'un ulcère simple non dégénéré.

Suites. — Le malade supporta bien le shock opératoire; il n'y eut qu'une petite alerte au moment de la résection de l'ulcère, qui se traduit par une diminution de l'hémorragie opératoire.

Vu le soir dans son lit, le malade avait réagi; son pouls était tendu et plein, la température du 38°2; les douleurs assez vives ont été calmées par une injection de morphine. On fit 500 grammes de sérum.

Il n'y eut pas de suppuration de la plaie.

Les douleurs furent immédiatement soulagées. Il n'y eut plus que de simples cuissons de temps en temps, à type hyperchlorhydrique, calmées par des cachets alcalins. Le malade sort le 8 juin du service en bon état.

Il est revu le premier août; il va bien, travaille, ne souffre plus; il a engraissé; il suit un régime pas trop sévère; mais, cependant, il ne boit pas de vin, et évite les mets acides ou compliqués.

Obs. VI. — *Ulcère calleux du pylore avec hématémèses. — Gastro-entérostomie postérieure; reprise des hématémèses. — Mort le 4e jour.*

Cette intéressante observation nous a été communiquée par M. le Dr Hepp.

Le 17 février 1905, un jeune homme de vingt ans, J... G..., se présente à la consultation du Dr Hepp. Il se plaint de crises gastriques douloureuses depuis plusieurs mois. Deux fois le malade a présenté des hématémèses abondantes et du mæléna. Depuis quinze jours, il ne peut rien absorber; le lait est rendu. L'amaigrissement est considérable et progressif.

Examen. — L'estomac est légèrement dilaté; l'on ne sent pas de tumeur pylorique; mais la région pylorique est douloureuse à la pression.

Le diagnostique porté fut sténose bénigne du pylore.

L'intervention fut conseillée et en attendant le malade fut mis au repos absolu au lit avec des applications très chaudes au niveau de l'épigastre, des bouillies de farine, de l'eau très sucrée et une potion de cocaïne.

Ce régime produit rapidement une sédation des symptômes alarmants; les vomissements cessent; et ce n'est que le 9 mai que M. Hepp revoit le malade.

A cette époque, le malade a de nouveau des vomissements depuis une quinzaine de jours; il est amaigri au dernier degré; son pouls est très faible, sa voix cassée. L'opération est décidée pour le surlendemain 11 mai.

Le 11 mai, le malade est dans état de faiblesse inquiétant; il a eu durant la nuit une abondante hématémèse et vomit encore du sang.

La laparotomie est pratiquée pendant qu'on fait une injection de sérum.

L'estomac est dilaté, rempli de liquide; le pylore est le siège d'une tumeur inflammatoire du volume du poing reliée aux organes voisins par des adhérences filamenteuses; mais elle reste facilement mobilisable. En présence de cet état, l'on hésite à pratiquer la pylorectomie; mais la faiblesse du malade décide à faire la gastro-entérostomose.

L'opération se fait bien.

Injections de sérum postopératoires.

Le malade évacue encore du sang par quelques vomissements; mais, le soir, ceux-ci ont cessé et son état est relativement satisfaisant.

Le 12 mai, l'état est assez bon pour que l'on présume un bon pronostic

Dans la nuit du 12 au 13, reprise des hématémèses.

Le 13 au matin, lavage d'estomac, par lequel on retire une grande quantité d'un liquide marc de café dans lequel surnagent des caillots noirâtres.

Le 14, après une nuit relativement calme, reprise des hématémèses.

Mort dans la nuit du 14 au 15, après plusieurs vomissements de sang.

M. Hepp fait suivre cette instructive observation des observations suivantes : « La résistance du malade aux hématémèses répétées me font penser qu'il eût facilement supporté la pylorectomie et que celle-ci eût assuré la guérison ».

Obs. VII. — *Gastro-entérostomie pour sténose ulcéreuse. — Transformation ultérieure de l'ulcère. — Greffe d'un carcinome* (Observation de M. Jonnesco : (Rapport du Congrès de Bruxelles).

Il s'agissait d'un homme de trente-six ans, souffrant depuis deux à trois ans de troubles dyspeptiques, qui se compliquèrent d'hématémèses, douleurs, vomissements, etc. Il consulte le Dr Grossmann, qui lui pose le diagnostic de sténose pylorique avec ulcère rond; l'hyperacidité était marquée. Il va à Berlin; il y consulte le professeur Boas, qui confirme ce diagnostic et lui conseille aussi l'intervention chirurgicale.

Je l'opère en mai 1904. — Je trouve un pylore volumineux, dur, non adhérent. Malgré cette tumeur, due certainement à l'ulcère rond pylorique et parfaitement extirpable, j'hésite à pratiquer la pylorectomie, ayant promis au malade de lui faire une opération légère, qui a peu de chances d'exposer sa vie. Aussi je me contente de la gastro-jéjunostomie transmésocôlique postérieure. Le malade guérit. Tous les troubles gastriques cessent; l'hyperchlorhydrie disparaît et pendant dix mois il a une santé si florissante, ayant repris des forces et un embonpoint qu'il n'avait jamais connu, que je me réjouissais d'avoir limité l'acte opératoire à la gastro-entérostomie.

Mais, au bout de dix mois, le malade se nourrit moins bien; une tumeur épigastrique volumineuse et très douloureuse apparaît; le malade maigrit, se cachectise; on constate des nodules secondaires dans le foie, et, ua mois de juin passé, il succombe avec tous les symptômes d'un cancer du foie : tumeur, ictère, ascite.

B[1]. — Observations témoignant des résultats des pylorectomies. Elles montrent qu'au niveau de la région pylorique l'intervention de la pylorectomie remplit les deux indications : 1° Résection de la lésion; 2° Rétablissement de la canalisation du tube digestif.

Cette canalisation est rétablie physiologiquement; et tous les résultats en sont bons.

Obs. VIII. — Car...., ménagère, âgée de trente-six ans. Entrée, le 19 avril 1904, à la Pitié, salle Grisolle. Service du Dr Lion. Malade du service de M. le prof. Terrier, mon maître.

M. le Dr Lion a eu la grande obligeance de nous remettre l'observation précise prise dans son service, où la malade fut soumis d'abord au traitement médical.

La malade n'a pas d'antécédents héréditaires. Elle a trois enfants bien portants. Ses premières douleurs stomacales remontent à huit ans.

Elle eut jusqu'à cette époque, à sa première grossesse, une santé parfaite; mais, après sa grossesse, au cours de laquelle elle n'avait nullement

1. La plupart de ces observations sont dues à la grande obligeance de MM. les docteurs Lambotte et Van de Velde Cooseman; nous les en remercions.

souffert, cette femme ressentit pendant trois mois des douleurs stomacales.

Un an après, elle eut un deuxième enfant; sa grossesse fut normale; à peine quelques douleurs d'estomac.

Il y a quatre ans, une nouvelle grossesse normale; quelques douleurs vagues.

Ce n'est que depuis deux ans que la malade souffre.

Au matin, une pression douloureuse, un poids, des élancements localisés à l'épigastre, la réveillent.

Son petit déjeuner (un peu de soupe, du café au lait), provoque dix minutes après des vomissements; et ceux-ci sont tellement acides qu'elle grince des dents; elle éprouve ensuite des douleurs intestinales, « comme des tortillements »; enfin tout s'apaise plus ou moins rapidement.

Assez souvent, ces crises douloureuses sont telles qu'à midi elle ne mange pas; mais, si souvent cette diète atténue ses douleurs, il est des jours où elle demeure inefficace.

Quand elle mange, de suite ou deux heures après elle vomit; puis, comme au matin, rend après la nourriture un liquide aigre; ces accidents s'accompagnent à nouveau de douleurs. Il en est ainsi presque tous les jours et presque à tous les repas.

Cependant elle reste parfois trois ou quatre jours sans vomir, mais rend alors les aliments qu'elle a pris les jours précédents.

Constipation, dentition mauvaise, cyanose des doigts.

Réflexes normaux.

Pas de règles depuis deux ans.

A l'examen, le ventre est déformé; il s'aplatit et déborde les flancs dans le décubitus dorsal.

Légère éventration dans la région ombilicale.

Clapotage très prononcé au-dessous de l'ombilic.

Le foie déborde d'un demi-travers de doigt.

Rien au cœur.

Rien aux poumons.

L'insufflation de l'estomac, pratiquée le 26 avril, montre que l'estomac se dessine sous forme de deux globes séparés par une légère encoche. Le globe gauche est plus volumineux, le globe droit moins étendu, mais plus saillant. Sur cette masse passent de droite à gauche des ondes péristaltiques légères; à ce moment, si elles sont suffisamment fortes, la malade en a la sensation; il lui semble qu'une brûlure s'étend dans son œsophage. De la salive et de l'eau lui arrivent dans la bouche.

La limite inférieure de l'estomac ainsi distendu est à 8 cm. au-dessous de l'ombilic.

Le creux épigastrique est déprimé, et la petite courbure semble se dessiner à 5 cm. au-dessus de l'ombilic. Pendant son séjour à l'hôpital, elle vomit presque tous les soirs ses aliments.

Le tubage à jeun ne donne rien; mais les lavages d'estomac ramènent une grande quantité de résidus alimentaires, même après quatre ou cinq litres d'eau. Ces lavages provoquent une légère amélioration; les douleurs

sont diminuées; mais, au 18 mai, il y a encore des pesanteurs et des renvois après le repas.

Il en est ainsi tant que le malade ne prend que du lait, du pain, des œufs; ayant essayé de manger à nouveau de la viande, le 19 mai, elle vomit. Ses vomissements, qui durent quelques jours, se calment à nouveau; et, au 25 mai, la malade a gagné 1 k. 600 sur son poids de 46 kilogr.

Le 28 mai, un tubage à jeun ramène des débris alimentaires.

Le 31, le clapotage est perçu à trois travers de doigt au-dessus et au-dessous de l'ombilic.

Le 8 juin elle a perdu 300 grammes; il semble qu'il y ait un peu de mæléna.

La malade est passée dans le service de M. le Pr Terrier, où nous pouvons constater l'état déjà relaté.

Le 21 juin 1904, M. Terrier pratique la laparotomie; il détruit quelques adhérences pyloriques et constate une induration du pylore, qui lui fait penser à une cicatrice du vieil ulcère; il pratique un Billroth deuxième manière.

Section de l'estomac à distance du pylore, double surjet de fermeture de cet organe. Puis résection du pylore et du premier segment du duodénum, qui est également fermé par un double surjet.

Enfin, gastro-entérostomie postérieure. L'opération a duré une heure.

Examen histologique. — L'examen histologique de la tumeur notée, que M. le Dr Lion a eu la grande obligeance de nous remettre, montre que l'épithélium superficiel est conservé; il forme une bande qui descend jusqu'au fond de l'ulcère verticalement.

Inflammation du tissu interglandulaire conjonctif.

Cellules épithéliales allongées, à noyaux hypertrophiés. Le fond de l'ulcère est formé par la sous-séreuse épaissie.

Le tissu cellulaire sous jacent était œdématié; on y trouve des globules polynucléaires et mononucléaires, des noyaux du tissu conjonctif hypertrophiés et irréguliers.

Résultats. — Ils sont simples; pas d'élévation de température post-opératoire. Sérum le premier jour.

Lavage d'estomac les jours suivants.

Ablation des crins au 8e jour.

Sort guérie.

Obs. 9. — M. Maz..., Joseph, trente-sept ans, journalier. Entré à la Pitié le 17 décembre 1902, dans le service du Pr. Terrier. *Ulcère pylorique avec sténose.*

Ce malade entre à l'hôpital, parce qu'il souffre de l'estomac et qu'il ne peut rien manger sans vomir. Il a beaucoup maigri.

Le début des accidents remonte à huit mois; sans jamais avoir rien éprouvé antérieurement le malade eut à ce moment tous les matins d'abondantes pituites.

Une quinzaine de jours après, paraissent comme nouveaux symptômes les douleurs, les vomissements. Les douleurs surviennent à chaque repas;

elles cessent après vomissement. Enfin le malade se plaint d'une grande faiblesse. Ces différents troubles le mènent à consulter M. Soupault.

L'examen de son chimisme gastrique dénote l'hyperchlorhydrie, ses symptômes fonctionnels la sténose. M. Soupault l'envoie chez M. Terrier.

A son entrée dans le service, on constate que les douleurs surviennent en moyenne une demi-heure ou une heure après l'ingestion des aliments. La malade a d'abord une sensation de constriction, puis de brûlures épigastriques. Pas d'irritation scapulaire ou brachiale; pas de point rachidien. Ces douleurs, qui sont paroxystiques, ne cessent qu'après le vomissement, qui survient au bout d'une heure environ. Parfois ces vomissements, qui accompagnent chaque repas, surviennent plus rapidement; ils ne sont alors pas accompagnés de douleurs et se font sans efforts.

Le malade a constaté que dans les substances alimentaires rendues sont quelques reliquats des repas de la veille; il a surtout remarqué des grains de raisin, ou vermicelle.

Anorexie marquée, mais non élective.

Constipation opiniâtre.

Pas d'hématémèses ni de mélæna.

Toux légère.

Signes physiques. — Le malade maigre a sur la peau une quantité de petits « molluscum ». Sa teinte est jaune paille.

Des chiquenaudes sur la région stomacale provoquent des ondulations péristaltiques convergeant vers le pylore.

La palpation ne révèle pas de tumeur. Elle permet de noter un point douloureux un peu au-dessus et à droite de l'ombilic, somme toute au lieu de projection du pylore.

Le clapotis stomacal est très sensible au-dessous de l'ombilic.

Percussion et phonendoscopie. — La percussion dénote une sonorité exagérée au niveau de l'estomac qui descend jusqu'à un bon travers de doigt au-dessous de l'ombilic.

Après distension, ces dimensions n'augmentent que peu, sauf à la partie droite de la grande courbure où il gagne environ 4 cm.

La phonendoscopie confirme ces données.

Le sondage. — A jeun, le sondage ramène une grande quantité de débris alimentaires; après le repas d'épreuve il dénote l'hyperchlorhydrie.

Les urines n'ont ni sucre ni albumine; l'élimination de l'urée est normale; la quantité globale des urines en 24 heures est également normale.

Le malade est opéré le 22 décembre 1902 par M. Terrier.

A l'exploration de l'estomac, on constate que le pylore est attaché haut sous le foie; il est à son niveau un anneau induré. Sur son bord supérieur, une plaque de lymphangite et trois petits ganglions. Le pylore est mobile; sur son bord inférieur se sent un paquet ganglionnaire. Ligature de la gastro-épiploïque gauche, de la coronaire stomachique et du grand épiploon par paquets.

Section de l'estomac entre deux clamps; fermeture de son bout cardiaque par un surjet total et un séro-séreux.

Dissection du bout duodénal un peu pénible, à cause d'adhérences postérieures au pancréas.

Section du duodénum entre deux clamps.

Surjet total et séro-séreux.

Gastro-entérostomie postérieure de Von Hacker.

Drainage. Durée totale, 2 heures 12.

Résultat bon; les trois jours suivant l'opération, on lui fait un lavage d'estomac et 500 grammes de sérum.

Le cinquième jour, selle abondante à la suite d'un lavement.

Le 9e jour, selle sans lavement.

Ablation des fils le 10e jour.

Le malade, qui pesait à son entrée 56 k. 200, ne pèse plus, le 15 janvier (donc 20 jours après l'intervention), que 55 k. 500; mais :

Le 24 janvier, il pèse 58 k. 500.

Le 11 février, il pèse 60 k. 700.

Le 14 mars, il pèse 69 k.

Sorti guéri.

Obs. 10. — *Hémamatémèses foudroyantes consécutives à une exulcération simple de l'estomac. — Pylorectomie.*

P., ving-six ans, entre à l'hôpital Stuyvenberg, le 13 février 1905, atteinte d'anémie aiguë à la suite d'une hématémèse foudroyante très abondante, qui l'avait surprise le matin au milieu d'une santé parfaite.

Traitement. — Repos absolu. Diète complète; grand lavement d'eau; hypodermoclyses; le lendemain dans la matinée, nouvelle hémorragie gastrique peu grave cette fois.

Dans la nuit qui suit, hémorragie abondante avec syncope et collapsus.

On prévient d'urgence le Dr Lambotte et, en attendant son arrivée, on pratique des injections de caféine. Hypodermoclyses.

M. Lambotte fait la laparotomie; l'estomac ouvert est rempli de sang; on ne trouve aucune trace d'ulcus. Le pylore est violemment contracturé.

M. Lambotte fait la pylorectomie; l'opération, menée très vivement, dure quelques minutes; les résultats sont bons; la malade se remet vite; cependant, vers le sixième jour, l'apparition d'un phlegmon de la cuisse droite dû à une injection sous-cutanée provoque de la température; ce phlegmon retarde un peu la convalescence qui se fait outre cela régulièrement; la malade, revue ultérieurement, est florissante; elle ne sent jamais son estomac.

Examen du pylore ôté. — A un centimètre du sphincter dans l'antre pylorique, on voit une petite tache noirâtre, qui, vue à la loupe, parait une perte de substance au fond de laquelle se remarque une petite tache ecchymotique.

Une coupe microscopique montre une solution de continuité n'ayant entamé que la tunique muqueuse avec sa muscularis mucosæ; au fond se voit une artériole béante.

Ces lésions répondent à la description de l'exulcération simplex de Dieulafoy.

Obs. 11. — *Sténose pylorique bénigne. — Pylorectomie. — Guérison.*

P. V. H...., trente-sept ans, et mère de trois enfants, entre dans le service du docteur Thiéren (Anvers), à la fin de septembre 1900; elle souffre de l'estomac depuis huit ans.. : crampes, nausées, vomissements acides et alimentaires. Jamais d'hématémèses.

Douleurs surtout intenses la nuit.

Elle a perdu 18 kgr. depuis quatre mois.

Les différents traitements médicaux n'ont eu aucun succès.

Examen. — L'estomac dilaté arrive à quatre travers de doigt au-dessus du pubis.

La palpation donne du clapotage. Elle révèle au niveau du pylore une tuméfaction dure et sensible.

Le tubage à jeun permet de retirer 300 centimètres cubes d'un liquide acide dans lequel on trouve des reliquats des aliments de la veille.

Un nouveau traitement médical (repos, diète lactée) étant comme les précédents mal supporté, la malade entre dans le service du Dr Lambotte.

La laparotomie est faite le 12 octobre 1900.

Le pylore, très dur, est demeuré mobile, M. Lambotte l'enlève.

Sa coupe permet de voir une musculature énorme, qui atteint une épaisseur de 2 centimètres.

Microscopiquement, on constate que les glandes de la muqueuse fortement tassées sont hypertrophiées. Quinze jours après l'opération, la malade quitta l'hôpital entièrement rétablie; elle gagna régulièrement en poids et ses digestions sont faciles et normales; la guérison ne s'est pas démentie depuis.

Obs. 12 (M. le Dr Lambotte). — *Ulcère perforant de la face antérieure de l'estomac. — Pylorectomie et résection. — Guérison.*

Marie F., cinquante-trois ans, boutiquière, salle 13, cabinet A, entrée à l'hôpital le 19 juin 1904.

Souffre de l'estomac depuis son enfance : aigreurs, vomissements acides, constipation opiniâtre.

A. P. — A vingt-trois ans, a eu la variole, à trente-cinq une fièvre muqueuse.

Les crises d'estomac étaient, au début, espacées de longs mois. Depuis trois ans, elle souffre d'une façon continue.

Cette femme a eu une existence malheureuse à tous les points de vue.

A. H. — Père mort d'apoplexie cérébrale.

Mère morte de phtisie.

Frère et sœurs bien portants.

Actuellement. — La malade est misérable; elle pèse 39 kilogr.; ses douleurs sont telles qu'elle préférerait la mort.

Au milieu de son sommeil, elle est prise d'aigreurs et de vives douleurs

à l'estomac, qui ne sont calmées que quand elle a vomi des matières acides très abondantes.

La malade craint de manger par peur des douleurs. Un quart d'heure après le repas, surviennent du pyrosis, des régurgitations acides, et des douleurs augmentant jusqu'à ce que se produise un vomissement qui la soulage.

Les vomissements sont alimentaires et acides; une fois il y a deux ans, elle trouva du sang noir; ses selles à cette époque furent noires. Constipation opiniâtre.

Malade très nerveuse. Cœur et poumons sains. Ménopause depuis dix ans.

Examen. — Aspect général faible, taille petite, teint pâle, d'une maigreur extrême. Les parois abdominales sont minces; on voit à travers elles les contractions péristaltiques. La limite inférieure de l'estomac est à trois travers de doigt sous l'ombilic.

Clapotage.

Dans la région épigastrique, un peu à gauche de la ligne médiane, il y a une tuméfaction, grosse comme un œuf de poule, difficilement délimitable, fuyant sous les fausses côtes, douloureuse. La douleur est irradiée dans le dos.

Urines rares et épaisses, sans sucre ni albumine.

Le tubage après le repas d'épreuve donne :

A = 0,202. H = 0,020. F = 0,060. C = 0,122. Pas d'acide lactique. Peptones. Erythrodextrine.

Le tubage à jeun donne un liquide de rétention avec HCl et sarcines.

Le diagnostic fait est : Ulcère de l'estomac avec périgastrite. Sténose bénigne du pylore.

La malade ayant subi sans succès le traitement médical, on lui propose l'intervention.

Laparotomie par M. Lambotte le 11 juillet 1905.

On trouve un estomac immense, en bissac. A sa face antérieure existe un paquet volumineux, s'étendant au-dessus de la petite courbure.

En détachant les adhérences, M. Lambotte arrive à l'intérieur de la cavité gastrique; et l'on peut alors voir que l'ulcère a envahi et perforé la paroi postérieure de l'estomac et que son fond est constitué par le pancréas. A ce niveau l'estomac est rétréci; et c'est en avant de ce rétrécissement qu'existe la grande dilatation. Au rétrécissement succède une petite poche en avant de laquelle se trouve le pylore extrêmement dur et presque entièrement sténosé.

L'opération consiste à *réséquer le pylore et l'ulcus.*

Dans la nuit qui suit la malade est dans un état très grave; elle vomit de grandes quantités de sang. Injections de sérum.

Cet état grave persiste pendant plusieurs jours et le septième jour se produit un vaste phlegmon dans le cou, qui a retardé la guérison. Celle-ci se produit lentement. Le 9 septembre (sept semaines après l'opération) la malade peut quitter l'hôpital. Elle a à ce moment augmenté de 4 kilogr.

Rentrée chez elle, la malade se rétablit complètement; elle est

aujourd'hui entièrement guérie; elle vaque à ses affaires et n'a plus souffert un instant de l'estomac.

Un an après l'opération, elle avait augmenté de 17 kilogr.

Obs. 13. — E.... Henriette, trente-sept ans, employée de commerce, entrée le 5 octobre 1905 à la salle Gosselin (service du Dr Ricard), hôpital Saint-Louis.

La malade n'a pas d'antécédents héréditaires.

A. P. — Scarlatine à treize ans; jaunisse légère à vingt-deux ans.

Le début de sa maladie est indéterminé, car elle souffre, dit-elle, depuis longtemps de l'estomac.

Ses souvenirs précis remontent à cinq ans; à ce moment une sensation de barre épigastrique, des douleurs deux heures après les repas, l'amènent consulter.

Le régime lacté provoque une amélioration sensible; pendant deux ans, cependant, il y a des alternatives de mieux et de mal; par moment, des douleurs irradiées dans le dos et des vomissements.

M. Mathieu, qu'elle consulte alors, la met rigoureusement au lait; il lui fait prendre 20 grammes de bismuth par jour.

Jusqu'en octobre 1904, il en résulte un amendement; mais à cette date les douleurs réapparaissent plus violentes : rien ne les calme; elle vomit ses aliments.

En mai 1905, son état est grave; il y a de petites hématémèses; on l'alimente par des gavages à la poudre de viande; en juin, vomissements abondants, petites hématémèses et mélæna; on est obligé de recourir aux lavements alimentaires. A cette crise succède une légère amélioration et en juillet la malade peut prendre un peu de lait écrémé; elle va passer deux mois à la campagne et a pendant ce temps plusieurs petites hématémèses.

Elle est envoyée à son retour dans le service de M. Ricard, qui, le 25 octobre 1905, pratique un Bilroth première manière; les jours suivants, elle a quelques petites hématémèses; on fait quelques lavages d'estomac.

Pas de température jusqu'au 7e jour; à ce moment 38°,4; mais, au 13e jour, elle redevient apyrétique et part guérie peu après.

Obs. 14. — M. Monprofit (Rapport Congrès de Bruxelles). — *Pylorectomie et gastro-entérostomie postérieure pour induration du pylore et hématémèse.*

Oud..., cinquante-six ans, souffre de l'estomac depuis une vingtaine d'années.

Au début, troubles digestifs passagers, caractérisés par des digestions lentes et douloureuses. Les accès augmentèrent peu à peu d'intensité, de fréquence et de durée; ils étaient calmés par l'usage d'alcalins.

En 1902, surviennent des vomissements à l'occasion d'écarts de régime.

Les alcalins ne suffisent plus à calmer les crises; et la malade est obligée de s'aliter et de se mettre au régime lacté.

Au mois d'août 1904, les vomissements devinrent quotidiens : la malade ne tolérait plus aucun aliment; elle vomissait environ deux heures après le

repas et la crise douloureuse était passée après l'évacuation de l'estomac.

Depuis trois mois, l'amaigrissement est manifeste et l'état général mauvais.

Le 10 novembre 1904, une première et abondante hématémèse, qui se renouvelle le lendemain avec du mélæna, oblige la malade à s'aliter et à ne prendre pendant cinq jours que de l'eau et de la glace; puis exclusivement du lait jusqu'au 14 novembre; à cette date, elle entre à la maison de de santé pour y être opérée.

Intervention, le 15 novembre 1904. — L'estomac est dilaté. Au pylore, une induration donne l'impression d'un petit noyau néoplastique au début. Quelques ganglions pyloriques le long de la grande courbure.

Pylorectomie. — Résection des ganglions pyloriques. Section du duodénum et fermeture de l'orifice duodénal par un gros fil de lin, passé sous le duodénum à l'aide d'une aiguille mousse.

Section de l'estomac entre deux pinces et suture de l'orifice par deux plans. Anastomose jéjuno-stomacale à la partie postérieure de l'estomac en Y. Anastomose jéjuno-jéjunale.

Suites opératoires. — La première journée est assez pénible; la malade eut quelques vomissements.

Amélioration le deuxième jour; pas de fièvre ni de vomissement.

Le troisième jour, une selle améliore l'état de la malade; cessation des douleurs. Les jours suivants, amélioration continue et progressive.

Obs. 15. — M. Monprofit (Rapport du Congrès de Bruxelles). — *Résection d'ulcère juxta-pylorique et Gastro-entérostomie postérieure en Y.*

La malade B..., âgée de quarante-six ans, souffre de l'estomac depuis quatre ans. Au début, elle n'éprouvait que de légers malaises; et ce n'est que peu à peu que les douleurs, tout d'abord tolérables, devinrent de véritables crises gastriques, accompagnées de vomissements. Ceux-ci se répétaient deux ou trois fois par semaine et se produisaient plusieurs heures après le repas. Un an après le début des malaises, les douleurs devinrent continues; elle fut soumise à cette époque au régime lacté; on lui fit aussi des lavages de l'estomac. Pendant cinq mois, la malade eut de ce traitement un léger soulagement; puis les crises revinrent plus violentes que jamais.

Il y a deux ans la malade s'aperçoit qu'elle a dans la région épigastrique une petite grosseur du volume d'un œuf, mobile, et qui n'a jamais augmenté depuis. En 1903, elle pesait 45 kgr.; actuellement 38 kgr.

La région épigastrique est très sensible; et, à la palpation, les doigts perçoivent nettement la petite grosseur très mobilisable.

Opération, le 9 janvier 1904. — *Laparotomie.* — L'estomac est très dilaté; la tumeur se présente très mobile dans le sens transversal; elle est facilement attirée au dehors de la plaie.

Le pylore est libéré de ses adhérences, et, après une hémostase longue et difficile, la tumeur est enlevée.

Suture des deux orifices stomacal et duodénal par plans séparés.

Gastro-entérostomie postérieure en Y.

Examen du pylore. — Le sphincter pylorique ne permet pas le passage du petit doigt. La section du pylore présente une tranche très épaisse et fibreuse; près du pylore, une *excavation, creusée en entonnoir*, est le reliquat d'un ancien *ulcère*; derrière la tumeur se trouvent des masses ganglionnaires.

Suites opératoires. — Le premier jour, la malade doit être remontée avec du sérum et du café; le pouls était petit.

Le cinquième jour, la malade prenait des aliments solides qu'elle supportait très bien.

Le 26 janvier, elle se trouvait complètement rétablie et pesait 41 kgr.

Obs. 16. — M. Jonnesco (Rapport du Congrès de Bruxelles). — *Pylorectomie pour ulcère pylorique. — Guérison.*

Dans le premier cas, il s'agissait d'un homme, âgé de trente-cinq ans, entré dans ma clinique le 20 février 1903; troubles dyspeptiques depuis neuf ans; douleurs dans l'hypocondre droit, irradiées dans les lombes, s'accentuant surtout deux à trois heures après les repas. Vomissements survenant toujours à cinq heures de l'après-midi. Il y a un an et demi, hématémèse très abondante. Depuis mélæna très fréquent. Courtes périodes de calme sous l'influence du régime. L'estomac n'est pas très dilaté. On ne sent pas de tumeur. Acidité du contenu gastrique; acide chlorhydrique libre, 90; acidité totale, 135. Pas de sang dans l'estomac.

Opération, le 26 février. Laparotomie médiane sus-ombilicale. Je constate à 3 centimètres du pylore, sur la paroi antérieure de l'estomac, une induration de la grosseur d'une noix. Pas d'adhérences. Pylore normal, mais un peu plus dur. Petits ganglions hypertrophiés le long de la petite courbure. Je pratique la pylorectomie, en reséquant en même temps la portion de l'estomac siège de l'ulcère; j'extirpe aussi les ganglions suspects. Le procédé opératoire a été la résection, suivie de la fermeture du duodénum et de l'estomac, avec gastro-jéjunostomie transmésocôlique postérieure. Pneumonie droite, qui cède rapidement. Le malade quitte l'hôpital le 19 mars en *excellent état.*

L'examen anatomo-pathologique de la pièce a montré l'existence d'un ulcère rond en voie de dégénérescence cancéreuse; le pylore était normal.

Obs. 17. — M. Jonnesco. — Dans le deuxième cas, il s'agissait d'une femme de trente ans entrée dans ma clinique le 8 mai 1903. Il y a deux ans, douleurs dans l'hypocondre gauche, irradiées dans le dos et dans la fosse lombaire correspondante. Hématémèses et mélæna, qui ont duré quatre jours. Depuis trois semaines, vomissements quelques heures après le repas; pyrosis intense. A l'examen on constate une légère dilatation gastrique, de l'hyperchlorhydrie très prononcée, stase; pas de tumeur à l'épigastre.

Opération, le 12 mai. Laparotomie médiane sus-ombilicale; sur la petite courbure, à égale distance du cardia et du pylore, je constate l'existence d'un ulcère empiétant sur la paroi postérieure. Par la paroi antérieure intacte, le doigt s'enfonce dans une ulcération cratériforme, avec les bords

calleux proéminents. Explorant par une ouverture de l'épiploon gastro-côlique la face postérieure de l'estomac, je m'assure du manque d'adhérences avec le pancréas. Le pylore, assez dur, ne présente rien d'anormal. Je pratique la même opération que dans le cas précédent, en enlevant le pylore et le segment de l'estomac siège de l'ulcère. Suites opératoires des plus simples. *Guérison rapide.*

La malade quitte l'hôpital le 16 juin, en parfait état. L'hyperchlorhydrie a disparu. L'examen anatomo-pathologique de la pièce montre l'existence d'un ulcère rond en voie de dégénérescence cancéreuse; pylore normal.

Obs. 18. — M. Lambotte. — *Sténose simple du pylore. — Pylorectomie. — Guérison.*

Mme X., sans profession, mariée, sans enfants, souffre de l'estomac depuis plus de dix ans.

Sa mère souffrait de l'estomac.

Elle a eut un ictère à dix-huit ans.

Son affection actuelle débuta, dit-elle, par une indigestion à la suite d'un grand froid. Elle eut alors des douleurs violentes d'estomac et des vomissements. Elle se remit ensuite rapidement et resta guérie pendant plus d'un an.

Elle eut alors une nouvelle crise qu'elle attribua à une indigestion, puis ses crises devinrent plus fréquentes et plus intenses. La malade souffre depuis plusieurs mois et les périodes d'accalmie ne sont que de cinq à six jours.

La crainte des douleurs l'empêche de manger; elle est devenue très maigre.

Examen. — La malade se plaint de migraine. Elle a des nausées le matin et souvent des vomissements de liquides acides qui brûlent ses gencives. La soif est intense. Les douleurs sont surtout fortes l'après-midi. Elles débutent une à deux heures après le repas et atteignent leur maximum quatre heures après. Souvent à ce moment un vomissement la soulage; aussi le provoque-t-elle. Elle a recourt à la morphine.

Le ventre est contracté; la région gastrique est douloureuse principalement dans la zone pylorique. L'estomac dilaté descend à quatre travers de doigt sous l'ombilic.

On provoque un fort clapotage. La malade, mise au traitement médical, n'a pas obtenu d'amélioration.

Le tubage à jeun dans une période d'acalmie, permet de retirer des matières alimentaires prises la veille.

Le tubage, une heure après repas d'Ewald, donne un liquide abondant d'odeur mauvaise, filtrant facilement.

Examen chimique.

A = 0,267. H = 0,080. C = 0,180. F = 0,010. Acide lactique = 0. Peptone.

L'état général devient mauvais. La malade ne pèse que 39 kilogr. L'intervention étant jugée nécessaire, la malade est envoyée à M. Lambotte, qui

pratique la pylorectomie. Le pylore retiré est dur; sa section montre l'hypertrophie de la couche sous-muqueuse. L'examen microscopique montre un épaississement de la musculaire sous-muqueuse. Les tubes glandulaires sont plus développés et plus allongés qu'à l'état normal. Les cellules bordantes sont augmentées de volume. Ces lésions répondent à la gastrite hyperplasique de Hayem.

Guérison; cinq semaines après la malade a augmenté de 7 kilogr.; dix semaines après elle pèse 59 kilogr. Elle ne souffre pas.

Obs. 19. — *Ulcère de la région duodéno-pylorique. — Sténose du pylore. — Hyperchlorhydrie. — Pylorectomie — Guérison.* (Observation due à l'obligeance de mon ami, M. Grégoire.)

Rey.... Charlotte, quarante-cinq ans, ouvrier en produits chimiques.

Rentre pour douleurs d'estomac et vomissements, souffre depuis quatre ans. Au début les douleurs étaient transitoires, durant 8 à 15 jours; mais ces douleurs apparaissaient une demi-heure en moyenne après les repas, pour cesser une heure et demie environ après.

Quelques vomissements à de très rares intervalles.

Depuis deux ans, les douleurs sont plus vives et plus persistantes; elles débutent 15 à 20 minutes après chaque repas et sont caractérisées par une sensation de brûlure épigastrique, puis par des crampes violentes qui l'obligent à se tordre, à se courber en deux, sans arriver à trouver du reste un soulagement.

Après un moment de crise douloureuse surviennent les vomissements qui provoquent une sensation pénible de brûlure et s'accompagnent d'une saveur acide très prononcée, qui le « fait grincer des dents ».

Ces vomissements surviennent environ une heure et quart après les repas.

Pas d'hématémèse perceptible.

Depuis deux mois, les douleurs sont intolérables et constantes; le malade les redoute et ne s'alimente pas. Les vomissements deviennent plus rares, et se produisent tous les 2 ou 3 jours et sont constitués par une grande quantité de liquides de couleur grisâtre contenant quelques aliments ingérés les jours précédents; ils sont très acides, jamais hémorragiques.

A l'examen, on trouve une contracture de sa paroi gênant l'exploration profonde. On ne sent pas de tumeur; la pression dans cette région épigastrique est douloureuse, surtout à droite de la ligne médiane. On note de temps en temps des ondulations péristaltiques douloureuses pour le malade.

L'estomac clapote au-dessous d'une ligne ombilico-costale.

A jeun, on retire une assez grande quantité de liquide grisâtre.

Le chimisme gastrique a été étudié par M. Soupault; il dénote l'hyperchlorhydrie; on le trouvera à la fin de cette observation, afin de le rapprocher des examens faits après l'intervention.

Le malade depuis 3 mois a maigri de 18 livres.

Opération, le 6 octobre 1904. — On libère le pylore d'adhérences épiploïques et vésiculaires.

Deux doigts introduits au-dessus et au-dessous du pylore à travers le grand et le petit épiploon permettent de constater qu'il est libre d'adhérences au pancréas.

Le pylore forme un anneau rétréci manifesté par une dépression circulaire nette. Sur sa face antérieure se voient des traînées blanchâtres, rétractées comme cicatricielles.

Résection pylorique.

La section duodénale montre que l'ulcère atteint le duodénum; aussi est-on forcé de faire sur ce dernier trois points de suture et de ramener pour plus de sûreté une frange épiploïque qui lui est suturée. Drainage à ce niveau.

Le soir, 37,2°. Pouls 90°.

10 octobre, 1er pansement. Malgré les précautions prises pour la suture duodénale, il y a un peu de bile dans le pansement.

11 octobre, bile en abondance par la plaie; le malade va bien.

14 octobre, bile en abondance; la peau est excoriée, et fait souffrir le malade; on lui met un peu de vaseline stérilisée.

18 octobre, bile moins abondante; ablation des fils.

20 novembre, le malade va très bien; il se lève depuis 5 jours; il a bon appétit et ne souffre pas après avoir mangé. Il a quelques renvois acides, mais ni vomissements ni nausées.

Un peu de bile coule par un orifice ponctiforme; son pansement au bout de la journée a une tache jaune de la dimension d'une paume de main; il demande à partir pour Vincennes.

12 janvier. Le malade revient en très bon état; il a bonne mine, ne souffre pas, mange de tout avec appétit et a engraissé; il demande qu'on lui ferme sa fistule avant de reprendre son travail.

16 janvier, opération : dissection du trajet fistuleux, qui adhère au foie; fermeture après résection de ses bords de l'orifice fistuleux duodénal.

Guérison sans incident.

Août 1905. Malade très bien portant; a beaucoup engraissé, a repris son travail et mange de tout sans souffrir; il a un peu d'éventration et on lui conseille pour travailler de porter une ceinture.

M. Grégoire apprit en novembre 1905, par conséquent 1 an après, que ce malade était mort le 2 novembre 1905, probablement de granulie.

Obs. 20. — *Pylorectomie pour ulcère calleux. — Guérison.* — (Observation communiquée par le Dr Van de Velde-Coosemans [Anvers], tirée de son cahier clinique, n° 164.)

B.., cocher de fiacre, cinquante-cinq ans, sans antécédents héréditaires.

Père de 10 enfants, il n'a comme antécédents personnels que l'alcoolisme.

Les premiers symptômes remontent à 3 ans; ce sont des douleurs après les repas, des nausées, des régurgitations aigres agaçant les gencives : c'est généralement une à deux heures après l'ingestion des aliments qu'apparaissent ces symptômes. Pas de vomissements; pas d'hématémèses.

Examen. — Teint jaune paille. Amaigrissement que le malade estime à 15 kilogr.

L'*estomac est dilaté*; il descend à quatre travers de doigt au-dessous de l'ombilic. La palpation révèle dans la région épigastrique une tuméfaction arrondie de la grosseur d'un œuf de pigeon; elle est mobile, douloureuse.

On obtient facilement *un fort clapotage*.

Chimisme. Le *tubage à jeun* donne 150 grammes d'un liquide verdâtre renfermant HCl libre.

Il n'y a pas de débris alimentaires.

Tubage une heure après repas d'Ewald. — On retire 200 grammes.

L'examen donne :

A = 0,370. F = 0,380. H = 0,015. C = 0,258. α = 1,7. Pas d'acide lactique.

Le malade est soumis *pendant 7 mois* au traitement médical; mais, s'il en résulte une diminution des douleurs, l'état général reste le même.

Le 7 novembre 1901 le malade rentre à l'hôpital.

Son état général n'est pas bon.

Le tubage à jeun évacue à peine quelques centimètres de liquide verdâtre renfermant HCl libre.

Après repas d'Ewald.

A = 0,170. H = 0,005. F = 0,050. C = 0,120. Pas d'acide lactique.

Opération, par M. Lambotte, le 2 février 1901.

A 2 centimètres du pylore existe une tumeur dure, cupuliforme.

Le pylore est contracté.

M. Lambotte pratique *la pylorectomie.*

La pièce excisée ouverte le long de la grande courbure montre une vaste ulcération arrondie, se trouvant à cheval sur la petite courbure et empiétant surtout sur la face antérieure de l'estomac.

De forme arrondie, l'ulcération mesure 4 centimètres de diamètre; ses bords sont taillés à pic; le fond est rougeâtre, bourgeonnant.

L'examen microscopique ne révèle nulle part de la dégénérescence cancéreuse.

Suites normales. — Guérison.

Obs. 21. — *Pylorectomie pour sténose simple.* — *Guérison* (n° 390, service Van de Velde).

F., âgé de trente-quatre ans, emmené à l'hôpital le 24 décembre 1901, ayant été trouvé dans la rue vomissant du sang en abondance.

Traitement médical pendant cinq semaines jusqu'à la disparition de ses hématémèses.

Examen. — Estomac dilaté; sa limite inférieure est à quatre travers de doigt au-dessous de l'ombilic. Clapotage.

La palpation montre une infiltration douloureuse de la région pylorique.

Douleur pongitive irradiée dans le dos.

Le sondage n'est pas pratiqué, à cause des hématémèses faciles; mais,

comme le *traitement médical ne calme pas* ses douleurs et que le poids de la malade diminue de jour en jour, on lui conseille l'intervention.

Elle est pratiquée par M. Lambotte, qui trouve un estomac dilaté, avec un pylore dur et contracturé. On ne trouve aucune trace d'ulcère.

Pylorectomie, suivant son procédé habituel (Bilroth I).

La pièce ôtée montre un anneau fibreux pylorique, dont les parois sont épaissies de telle sorte qu'il y a une sténose presque complète.

Suites normales.

Obs. 22. — Van de Velde Coosemans et Lambotte. — *Pylorectomie pour sténose. — Guérison.* (Obs. n° 523 du service de M. Van de Velde-Lambotte).

G., vingt-quatre ans, tapissier, entré en traitement le 8 septembre 1902.

Antécédents héréditaires. — Père mort de phtisie.

Pas d'antécédents personnels.

Sa maladie débuta il y a six mois par des pesanteurs et des flatulences après les repas.

Parfois du pyrosis.

Le malade souffre à peu près régulièrement 1 à 2 heures après le repas. Il ne vomit pas.

Il a une constipation opiniâtre.

Examen. — Estomac très dilaté.

Clapotage à jeun.

On perçoit dans la région pylorique une infiltration douloureuse.

Tubage à jeun donne 50 centimètres d'un liquide verdâtre renfermant HCl libre, mais sans résidus alimentaires.

Le *tubage après le repas d'épreuve* retire un liquide abondant qui, par le repos se divise rapidement en 3 couches.

On y trouve :

A = 0,259. H = 0,071. C = 0,050. F = 0,038. Pas d'acide lactique. Peptones. Erythrodextrine.

Le malade ne tire aucun profit du traitement médical; son état général continue à décliner, il maigrit en un mois de 15 kilogr.

La figure est tirée, le teint jaunâtre.

L'estomac est si dilaté qu'on le voit se dessiner sur la paroi.

Le diagnostic de *sténose pylorique* n'étant pas douteux, le malade est envoyé au Dr Lambotte.

Laparotomie, le 28 octobre 1905.

L'estomac *est immense*. La sténose pylorique est presque complète.

M. Lambotte fait la pylorectomie.

Suites normales. Guérison.

Le malade ne souffre plus du tout et gagne rapidement 22 kilogr.

Obs. 23. — *Ulcus perforé de la paroi antérieure de l'estomac. — Pylorectomie. — Guérison.* (Obs. du registre service de V. de Velde et M. Lambotte.)

M. V.., quarante-huit ans, entre en traitement le 10 février 1903.

Comme *Ant. héréd.*, mère morte à soixante-sept ans de pleurésie; père mort à soixante-douze ans, rhume chronique; frère bien portant.

Ant. personn. = 0.

Souffre depuis deux ans après les repas. Les douleurs sont vives; elles s'irradient dans le dos et durent pendant 6 ou 7 heures.

Pas d'hématémèse. Selles régulières.

Examen. — Le malade pèse 44 kilogr.

La palpation fait sentir une tumeur douloureuse, mobile, adhérente à la paroi. Le tubage à jeun ne retire rien.

Le tubage après repas d'épreuve d'Ewald retire un liquide abondant, filtrant rapidement.

Son analyse montre que :

$A = 0,330$. $H = 0,200$. $C = 0,096$. $\dot{P} = 0,030$. Acide lactique = 0. Erythrodextrine. Peptones.

Le traitement médical ayant échoué, le malade est renvoyé en chirurgie.

Laparotomie; par M. *Lambotte*, le 28 février 1903.

L'estomac est peu dilaté; sa paroi antérieure est adhérente à la paroi abdominale et il faut l'en détacher au bistouri.

Le pylore contracté forme un anneau rigide.

Sur la face antérieure, siège un vaste ulcère perforé.

Cet ulcère siégeant loin sur la paroi antérieure, M. Lambotte en fait *l'inclusion par gastroplication* et pratique la *pylorectomie*.

Le résultat est normal, c'est-à-dire bon; le malade, qui pesait 39 kilogr. au moment de l'intervention, pèse 65 kilogr. le 24 octobre 1905; et depuis il n'a eu aucun trouble.

Obs. 24. — Obs. de M. Van de Velde Coosmann. — *Pylorectomie. — Guérison. — Gastrectasie par sténose pylorique; ulcère de la grande courbure.* (Hôpital du Stuywenberg, service du Dr Ciselet.)

C... M.., salle 12, lit n° 13, vingt-quatre ans, ménagère, célibataire.

A. H. = 0.

Souffre depuis six mois seulement. Au début survinrent des aigreurs, plus tard des douleurs à la suite des repas. Depuis deux mois, ces symptômes augmentent d'intensité.

Actuellement. — Le sommeil est mauvais; vers deux heures du matin, la malade est réveillée par des aigreurs et des régurgitations acides. Au matin elle est fatiguée, brisée, nauséeuse.

Pas de vomissements.

L'appétit est mauvais. Après les repas survient de la pesanteur à l'estomac, suivie bientôt de pyrosis et de régurgitations acides, non alimentaires. En même temps surviennent des douleurs crampoïdes, augmentant d'intensité jusqu'à ce que la malade y mette fin par un vomissement; elle a remarqué depuis quelque temps que ce dernier pouvait contenir des débris alimentaires de la veille.

Pas d'hématémèses; pas de mélæna.

Les mictions sont rares. La malade en une journée n'avait que 200 gr. d'une urine épaisse, mais ne renfermant ni sucre, ni albumine, ni indican.

Les autres fonctions semblent normales.

Examen. — La malade est maigre; elle pèse 33 kilogr.

Sa peau est sèche, son teint pâle, sa langue sèche et recouverte d'un enduit blanc.

L'abdomen est déprimé en carène; la paroi antérieure semble toucher la postérieure.

L'*estomac* descend jusqu'à l'ombilic; l'*insufflation* porte sa limite inférieure à 2 travers de doigt plus bas.

Il clapote le matin à jeun.

A droite et au-dessus de l'ombilic on sent une induration fusiforme de la grosseur d'un œuf de pigeon, mobile et peu douloureuse au toucher.

Le côlon descendant contracté simule une grosse corde : le foie est petit. La rate et les reins sont en situation normale. Les battements du cœur sont réguliers mais très faibles; pas de bruit anormal.

Poumons sains.

La malade, qui n'est plus réglée depuis deux mois, a d'abondantes leucorrhées.

Tubage à jeun. — Ramène 500 grammes d'un liquide épais d'odeur infecte; sa surface se couvre de bulles gazeuses : il contient de nombreux débris alimentaires, venant parfois obstruer la lumière de la sonde.

Tubage après repas d'Ewald. — Une heure après le repas on retire un liquide abondant qui filtre rapidement.

Son analyse chimique donne :

$A = 0,189$. $H = 0,000$. $F = 0,87$. $C = 0,112$. Acide lactique. Peptones. Erythrodextrine. Sarcines.

La recherche du sang dans ce liquide faite par la méthode de Boas-Weber fut positive.

Le diagnostic d'ulcère chronique de l'estomac avec sténose pylorique étant fait, la malade est envoyée à M. Lambotte.

La *laparotomie*, le 16 janvier, confirma le diagnostic. Il y a une stricture fibreuse dure du pylore et à une distance de 5 centimètres une vaste ulcération.

La pylorectomie large fut pratiquée; et le 1/3 de l'estomac ôté.

Examen de la pièce. — Le pylore est presque complètement fermé; on trouve en l'incisant un tissu fibreux, dur, criant sous le couteau.

Son épaisseur dépasse 1 centimètre.

A quelque distance une vaste ulcération irrégulière, étendue, offrant en deux endroits une destruction presque complète des tuniques stomacales. Le fond est grisâtre, atonique.

Le résultat fut malheureux; la malade mourut quatre heures après l'opération, suffoquée par des matières alimentaires vomies en grande quantité.

M. Van de Velde Coosemans fait suivre cette observation des réflexions suivantes :

« C'est là une nouvelle preuve de l'erreur de nombre de médecins de ne pas envoyer plus tôt certains malades au chirurgien. Voilà une malade, alitée depuis six mois, pesant avant sa maladie 63 kilogr., et que l'on laisse

tomber au poids de 33 kilogr., avant de lui proposer une intervention. Celle-ci, que je lui proposai le lendemain de son entrée à l'hôpital, n'a pas répondu à nos efforts; la faute ne peut en être imputée qu'à celui qui a attendu trop longtemps à faire bénéficier la malade d'une des plus belles conquêtes de la chirurgie. »

Obs. 25. — M. Lambotte. — *Gastrectasie par sténose pylorique avec hypersécrétion permanente (Syndrome de Reichmann); ulcère prépylorique.*

D. A.., salle 13, lit n° 5, vingt-sept ans, demoiselle de magasin, souffre de l'estomac depuis l'âge de douze ans; aigreurs, vomissements acides, constipations.

Il survint quelquefois des périodes de rémission de plusieurs mois. Aujourd'hui, elle souffre d'une façon continue depuis 1 an et demi.

A. H. Mère morte de tuberculose pulmonaire.

A. P. Étant enfant, elle a bu un liquide corrosif et c'est plusieurs semaines après qu'elle a commencé à se plaindre des symptômes dyspeptiques.

A dix-huit ans, elle a eu une pleurésie.

Actuellement. Le sommeil est mauvais; elle est réveillée la nuit par des douleurs brûlantes, suivies de vomissements de grandes quantités de liquides aigres qui lui brûlent l'œsophage et lui agacent les dents.

Au réveil, elle est abattue; la bouche est pâteuse. Elle a peur de manger par crainte des douleurs qui en résultent et qui surviennent tout de suite ou plusieurs heures après. Ces douleurs très violentes irradiées dans le dos vont en s'exagérant jusqu'à ce qu'un vomissement y mette fin en vidant l'estomac. Ces vomissements sont abondants, plus abondants que les matières qui sont ingérées; très acides, ils ne contiennent pas de sang.

Les selles sont pénibles, dures. Pas de mélæna.

Les urines sont épaisses; mais il n'y a pas d'éléments pathologiques.

Examen. Aspect favorable. Teint pâle. Poids de 47 kilogr. (autrefois était de 55 kilogr.). Langue blanche. Dents mauvaises.

A l'inspection l'estomac se dessine sous la paroi et l'on provoque facilement ses contractions péristaltiques. *Sa limite inférieure est à 4 travers de doigt au-dessus du pubis.*

Il clapote à jeun.

Sensibilité exagérée dans la région pylorique, mais pas de tumeur appréciable.

Tubage à jeun. Retire une grande quantité de matières alimentaires avalées les jours précédents; 10 litres d'eau de lavage ne suffisent pas à amener un liquide clair.

L'examen chimique du liquide de rétention donne :

$A = 0,146$. $H = 0,073$. $C = 0,036$. $F = 0,036$. Pas d'acide lactique. Présence de peptones. Erythrodextrine. Albumine. Sarcines.

On trouve du sang par la méthode de Boas-Weber.

Avant l'opération, qui fut décidée, la malade est soumise à deux lavages d'estomac par jour et chaque lavage est suivi d'un gavage au lait et à la poudre de viande.

Ce régime fut suivi pendant huit jours et, la veille de l'intervention, la malade fut laissée à jeun et un tubage avant l'opération ne ramena aucun liquide.

Laparotomie par M. *Lambotte*. — Montre un estomac grand descendant presque jusqu'au pubis. Le pylore est très rétréci; il se présente sous la forme d'un cordon dur, dont le volume ne dépasse guère celui d'un crayon. Il est très adhérent au tissu sous-jacent.

Le détachement des adhérences est pénible et prolonge l'opération.

Pylorectomie suivant *Kocher*.

Incisant la pièce excisée, on voit à cheval sur la petite courbure une ulcération de la grandeur d'une pièce de 2 francs. Le fond de l'ulcus est d'un rouge vif.

Suites normales. — La malade quitte l'hôpital 3 semaines après, la guérison est complète depuis.

Obs. 26. — M. Lambotte. — *Ulcère chronique prépylorique. — Pylorectomie. Guérison.*

M. C..., âgée de vingt et un ans, demoiselle de magasin, est malade depuis quatre ans. Sa maladie débuta par des aigreurs et des douleurs survenant un temps variable après le repas. Elle consulta divers médecins et finalement échoua à l'hôpital Sainte-Élisabeth, dont elle sortit après quelques semaines dans un état des plus satisfaisants.

A peine avait-elle repris ses occupations que tous ses maux revinrent avec une intensité plus grande. Après plusieurs alternatives d'amélioration et d'exaspération du mal, elle vint à l'hôpital Stuywenberg, dans le service du Dr Ciselet.

A. H. — Mère morte de tuberculose pulmonaire.

Père, frères, sœurs bien portants.

A. P. — Fièvre typhoïde à six ans.

Actuellement. — Sommeil mauvais, régulièrement interrompu vers deux heures du matin, par des aigreurs et des douleurs violentes à l'estomac, soulagées chaque fois par le rejet de matières acides et quelquefois de matières alimentaires.

Au réveil, elle est nauséeuse; sa bouche se remplit d'eau acide agaçant ses dents. L'appétit est mauvais. Aussitôt après le repas, l'abdomen se gonfle; elle doit se dégrafer.

Actuellement. — Pyrosis rare.

Quelques heures après le repas, une douleur aiguë avec nausées et vomissements.

Pas d'hématémèse. Selles difficiles; la malade ne va généralement qu'une fois par semaine. Urines troubles, chargées de phosphate, mais sans éléments anormaux.

Faiblesse générale; au moindre effort palpitations du cœur. Nervosité accentuée. — Stigmates d'hystérie.

Menstruation très anormale. La malade ne vit que 8 fois jusqu'à son âge et chaque fois d'une façon insignifiante.

Examen. — Aspect faible, teint pâle. La malade, qui a pesé 60 kilogr., n'en pèse plus que 40.

Le ventre est contracté et dans ces conditions l'on ne peut obtenir aucun renseignement.

L'examen sous le chloroforme révèle un estomac immense, descendant à 4 travers de doigt sous l'ombilic. L'on sent le pylore sous forme d'un noyau induré; il siège haut, presque sous le foie, et un peu à droite de la ligne médiane.

Tubage à jeun. — On retire 120 centimètres cubes d'un liquide coloré en vert, filtrant facilement et dont l'analyse chimique donne :

$A = 0,146$. $H = 0,073$. $C = 0,036$. $F = 0,030$. Pas d'acide lactique, peptones, érythro-odextrine.

Tubage une heure après repas Ewald. — Donne un liquide abondant, filtrant rapidement. Son analyse donne :

$A = 0,187$. $H = 0,088$. $C = 0,065$. $F = 0,034$. Pas d'acide lactique. Pas de peptones. Par d'érythro-dextrine.

Le diagnostic porté fut : Sténose pylorique par ulcus chronique.

Le traitement institué fut le gavage par la poudre de viande, le régime lacté, et le repos au lit. Le résultat en fut merveilleux; dès le premier jour, les vomissements cessèrent et le 2e jour les douleurs disparurent. Le 15e jour, elle mangea des œufs, de la viande crue; et son poids se trouvait à ce moment augmenté de 4 kilogr. Cet état favorable se maintint pendant plusieurs semaines; la malade augmenta régulièrement en poids; la menstruation s'établit régulièrement. On put croire à une guérison définitive, lorsque, brusquement, le 6 juillet 1904, donc trois mois après son entrée à l'hôpital, la malade est prise d'hématémèses répétées.

Le sang vomi est noir et épais; la douleur à l'estomac est intense; elle est irradiée dans le dos.

L'estomac rejette tout, même de l'eau fraîche. Le traitement institué fut la diète absolue et des lavements contenant 3 grammes de chlorure de calcium. Après trois jours, les vomissements de sang disparurent; on commence alors l'alimentation rectale; et la diète absolue par la bouche fut continuée.

Après quinze jours, la malade supportant facilement la sonde, le gavage fut repris, *mais sans résultats*. Le poids de la malade, qui était rétombé à 43 kilogr. ne remonta plus.

L'intervention chirurgicale fut conseillée.

M. Lambotte la pratiqua le 4 août 1904. Il trouve l'estomac grand, le pylore induré. A cheval sur la petite courbure existe la tache nacrée caractéristique de l'ulcère de l'estomac et, au toucher, l'on peut constater sa structure cupuliforme.

On pratique la pylorectomie et l'exérèse de l'ulcus.

Suites normales. — Le 15 septembre, la malade quitte l'hôpital guérie. Son poids est alors de 52 kilogr. Depuis, elle jouit d'une bonne santé.

Obs. 27. — *Ulcère prépylorique en voie de dégénérescence cancéreuse.*

Cl. Fr..., soixante-sept ans, débardeur, salle 8, lit n° 9, souffre de l'estomac depuis sept mois. Toutefois il avoue avoir souffert d'aigreurs dans le courant de sa vie.

A. H. — Rien.

A. P. — Abus d'alcool, inappétence, dégoût de la viande, constipation opiniâtre, lassitude générale, amaigrissement énorme. Pesait autrefois 78 kilogr.; en pèse aujourd'hui 54.

Actuellement. — Sommeil mauvais : réveillé souvent par une douleur sourde et rongeante à l'estomac, avec régurgitation d'eau acide et hoquet nauséeux.

Rarement des vomissements alimentaires. Pas d'hématémèses.

Examen. — Ventre amaigri; estomac dilaté.

Clapotage à jeun.

Tumeur arrondie dans la région épigastrique, mobile, douloureuse.

Tubage à jeun. — Retire 120 grammes d'un liquide épais, d'odeur nauséabonde.

Son examen donne :

$A = 0,043$. $H = 0,000$. Présence d'acide lactique.

Le tubage après le repas d'épreuve donne :

$A = 0,070$. $H = 0,000$. Présence d'acide lactique. Pas de peptones.

On fait le diagnostic de : Cancer du Pylore.

Laparotomie le 20 septembre, par M. Herman (Anvers). — Il y a une dilatation gastrique évidente. La région pylorique forme une vaste tumeur arrondie, non adhérente, sans engorgement ganglionnaire.

Pylorectomie et exérèse de la tumeur. — Suites normales. — Guérison.

Examen de la pièce. — Un vaste ulcère est à cheval sur la petite courbure; il a surtout envahi la face antérieure de l'estomac. Son grand diamètre mesure 7 mm.; son petit 4 millimètres. Les bords sont taillés à pic; le fond est rouge. Le bord stomacal de l'ulcère est mamelonné et l'examen y fait distinguer des cellules cancéreuses. Dans les coupes du fond et des autres bords, il est impossible de trouver des éléments cancéreux.

Obs. 28 due à l'obligeance de M. Hartmann. — *Pylorectomie pour ulcère. — Mort.*

G.... Clément, cinquante-trois ans. Entré le 2 février 1903, salle Civiale, n° 35.

Vomissements et douleurs dans la région ombilicale, depuis deux ou trois mois.

Déjà, en juillet, pituites fréquentes, survenant trois ou quatre heures après les repas, et aigrelettes; pas de vomissements ni de douleurs à cette époque.

Octobre. — Au début, douleurs, crises venant trois heures après les repas, siégeant à l'ombilic; le malade a la sensation de brûlures et de tiraillements propagés à l'épigastre.

Durée de la crise, 1 heure, apaisée par vomissements provoqués; puis période d'accalmie pendant 10 à 15 jours.

Depuis deux mois, crises plus fréquentes, plus violentes, survenant après déjeuner; n'a eu la nuit que 2 ou 3 crises.

Pas d'hématémèses ni melæna.

Maigri de 30 livres en quatre mois.

Pas d'antécédents héréditaires.

Pas d'antécédents personnels. Vers trente-cinq ans, pleurésie.

Pylorectomie. — 11 février 1903. — L'estomac attiré, le pylore semble épaissi, avec prolongement sur la grande courbure de 1 cent. 1/2. Quelques ganglions le long de la grande courbure prépylorique. Gravité de la dégénérescence néoplasique. On fait la pylorectomie. Kocher; la fixation duodénale n'a pas été très bien conduite.

Pièce. — A l'ouverture, on voit au pylore une cicatrice étoilée, sur la tranche un noyau grisâtre, plus épais que le muscle normal.

Examen : (A) On retire 100 cl. de liquide vert, avec débris alimentaires et quelques-uns intacts. Acidité, 0,33.

Odeur; acide lactique de fermentation. Bile.

(B) *Repas.* 81 cl. de liquide, avec débris alimentaires très divisés, couleur verte opalescente.

Acidité, 2,64.

Chlorure fixe, 1,22 } 1,83.
Chlorure total, 3,051 }

Pas d'acide lactique.

Urine. — En 24 heures, 2 250 centimètres cubes : jaune pâle, liquide. Densité, 1,012. Réaction faiblement acide.

Eléments dosés par litre : Urée, 12 grammes 81 p. 100; acide urique, 0 gramme 37 p. 100; chlorure, 99 grammes 55 p. 100; acide phosphorique, 1 gramme 45 p. 100.

Pas d'éléments pathologiques.

Microscopie : Urates alcalins; quelques éléments épithéliaux.

Autopsie. — 19 février 1903.

Face antéro-externe du foie. Côlon transverse, duodénum couverts de fausses membranes; estomac très tendu, ainsi que les deux premières portions du duodénum qui présente le calibre d'un estomac. Cessation brusque sur la 3e portion, après le croisement des vaisseaux mésentériques supérieurs.

Examen. — La suture à la Kocher supporte l'épreuve de l'eau; mais, on voit plusieurs gouttes sur la face postérieure anastomosée, au niveau des points séroséreux.

Duodénum rétréci par ulcus cicatrisé de la 3e partie.

Voies biliaires perméables.

Pancréas et foie normaux.

Les autres organes sont normaux (Lecène).

Opération : le 11 février.

Soir : T. 37,3; P. 80; pas de vomissements; 1000 grammes de sérum.

12 février, matin : T. 39; P. 110; premier lavage, ramenant 2 litres de liquide sanglant noirâtre, 1 verre de lait.

Soir : deuxième lavage ramenant 1 litre de liquide sanglant noir. On laisse 1 verre de lait dans l'estomac; 1 000 grammes de sérum.

13 f., matin : T. 39,1; P. 110; langue humide, ventre plat, gaz; lavage, 1 litre liquide noir; 2 verres de lait.

Soir : T. 39,2; P. 210; lavage, liquide verdâtre; lait caillé; 2 verres de lait.

14 f., matin : T. 39; P. 100; lavage à 1 litre liquide verdâtre, lait caillé; pas de lavement.

Soir : T. 39; P. 100; lavage, 700 grammes liquide noir, avec lait caillé.

15 f., matin : T. 30; P. 110; lavage, 1 000 grammes, liquide noirâtre. On laisse un litre de lait; pas de lavage, ventre plat, langue humide.

Soir : T. 39,2; P. 110; lavage, 1 200 grammes; liquide verdâtre avec lait caillé; 1 litre de lait.

16 f., matin : T. 39,2; P. 110; lavement, 1000 grammes, liquide verdâtre aigre, 1 litre de lait, huile de ricin.

Soir : T. 39,2; P. 120; lavement 1 000 grammes, liquide verdâtre, lait bouilli, 1 litre de lait, urines normales, petite selle par lavement glycériné, 1000 grammes de sérum, huile camphrée.

17 f., matin : T. 39; P. 120; langue sèche, ventre plat; *pansement*, disparition de la matité; on défait deux points de crin et surjet, pas de gaz dans le péritoine, foie couvert de fausses membranes, 1 drain.

Soir : T. 39; P. 140; arythmie, langue sèche; subdélire.

Mort 10 heures soir dans le collapsus.

Obs. 29. — M. Hartmann. — *Pylorectomie pour ulcère. — Guérison.*

Veuve B...., Lucie, cinquante-neuf ans, concierge, avenue de Clichy; entrée à l'hôpital le 10 janvier 1902.

Malade depuis quatre ans. — Début par digestion difficile, pesanteur après les repas. Somnolence.

Vomissements alimentaires, venant sans efforts au milieu du repas ou après ou quelques heures après. Douleurs vagues épigastriques.

15 janvier 1901, vers deux heures du matin, hématémèse abondante; grand malaise.

16 janvier : 2e hématémèse, en se mettant sur un vase.

Fruit, 1500 grammes sérum, 2 mois. Depuis cette époque. — Douleurs épigastriques en brûlures sans localisation fixe, non déterminées par ingestion des aliments et quelquefois soulagement par absorption du liquide (lait).

Mouvements péristaltiques perceptibles par la malade. Se nourrit de lait, panades, potages en petite quantité.

Fin décembre, essaye de se nourrir plus; mais le 1er janvier rend à deux reprise les aliments pris; elle croit reconnaître du chocolat dans un liquide brun. Entrée à l'hôpital; très affaiblie à son arrivée; elle est faible, mais pas cachectique.

Hyperchlorhydrie.

Pas d'albumine.

Très constipée, ne va à la selle que par lavements. Renvois aigrelets.

12 janvier 1902. — Cathétérisme à jeun après 14 heures de jeûne. — La sonde retire avec la pompe 120 grammes de liquide blanc, filant, sans odeur.

Phonendoscopie et insufflation; grande distention.

Palper. — Masse assez mal limitée à droite de l'épigastre. Induration relative diffuse sans nodosités en aucun point. Indolence.

Opération. — L'incision épigastrique est sans adhérences, un peu violacée; veines assez développées; épaississement du pylore s'étendant à la petite courbure, qui donne au palper une sensation d'épaississement diffus, mais non de tumeur. Au-dessous de la grande courbure près du pylore un ganglion de volume d'un pois.

Implantation duodéno-gastrique.

Pièce. — Paroi épaissie au niveau de la région du pylore; lumière rétrécie et inextensible.

L'ulcère, gros comme un franc, occupe la circonférence presque entière, ne laissant intact que 1 centimètre environ de muqueuse sur paroi antéro-supérieure.

Ulcus à bords découpés, de forme régulière, fond plat, la muqueuse est comme sectionnée à l'emporte-pièce; est elle seulement vasculaire.

Le long de la petite courbure s'échelonnent trois autres ulcus plus petits et semblables.

Analyse du suc gastrique. — Après 14 heures de jeûne.

Aspect : Trouble et mousseux; mais limpide après filtration.

Odeur : Acétique.

Couleur : Incolore.

Réaction : Fortement acide.

Consistance : Liquide filant mélangé de salive; filtration difficile.

Dépôt = 0; pas de débris alimentaires.

Densité : 1007.

Volume : 45 centimètres.

Analyse qualitative : présence HCl; présence acide lactique libre.

Analyse qualitative p. 100 :

189, normale. Acidité totale, A = 208.

321, chlore totale, T = 374.

109, chlorures minéraux fixes, T = 120.

44, HCl, H = 87.

168, HCl, combinaison organique, C = 167.

212, H + C = 254.

Guérison.

Obs. 30. — M. Hartmann. — *Pylorectomie pour ulcère. — Guérison.*

Gueridon, cinquante-sept ans, employé droguiste.

Entré à l'hôpital le 20 avril 1905.

Il y a vingt-cinq ans, douleurs épigastriques, avec vomissements, rend des haricots rouges qu'il a mangés 3 jours avant. Durée de cet état nauséeux, 3 semaines.

Depuis, indigestions fréquentes surtout par salade et charcuterie, a une pesanteur épigastrique et des renvois aigres.

Vomissements difficiles et pour se soulager provoque le vomissement.

Il y a un an, avril 1904, fort rhume, tousse une semaine avec quelques vagues douleurs intercostales, se déplaçant en toussant.

Pendant 4 à 5 mois, le malade ne peut aller à la selle que par lavements ou purgations.

Lavages intestinaux le matin, selles petites et dures, hémorroïdes avec un peu de sang dans les efforts.

Juin. Douleurs épigastriques irradiées dans le dos; puis douleurs continues en plus, 3 à 4 heures après l'ingestion des aliments (lait, œufs).

Douleur paroxystique durant une heure et demie à deux heures.

Renvois aigres, nausées provoquant des vomissements; rend un liquide incolore comme de l'eau, contenant des débris blanchâtres comme du lait caillé ayant une saveur aigre.

28 avril 1905. — *Pylorectomie.* — Masse indurée au niveau du pylore; pas d'adhérence; pas de gaz.

Résection du pylore.

Extrémité duodénale difficilement accessible; surjet total en bourse; le moignon est recouvert par les débris du pancréas et du péritoine; puis gastro-entérostomie postérieure.

Suites. — Les deux premiers jours très bons; pas de vomissements.

3e jour : température 39°, pouls 140, langue humide; pas de vomissements.

Lavage de l'estomac par lequel on retire 1 200 grammes d'un liquide noirâtre; il s'ensuit une amélioration. On fait depuis des lavages gastriques deux fois par jour, et la rétention dure 8 à 18 jours.

Pièces. — Ulcus avec début carcinomateux alvéolaire (Lecène).

BIBLIOGRAPHIE

Brooks, Sarcome primitif de l'estomac consécutif à une blessure, *Centralblatt für Chirurgie*, 1899.

Bruno, Dissertation, St-Pétersbourg, 1897.

Brenner, *Archives de Langenbeck*, vol. 69.

Cade, Modifications de la muqueuse gastrique près du nouveau pylore après gastro-entérostomie, *Société de Biologie*, Paris, 1900.

Cautley, Un cas de sténose hypertrophique du pylore, *Lancet*, 1900.

Coville, *Revue internationale de Médecine et de Chirurgie*, 1901.

Chaput et Œtinger, *Bulletin de la Société de Chirurgie*, 1901.

Colonna, Sténose non maligne du pylore, *Gazette médicale de Turin*, 1900.

Clairmont, *Archiv für klinische Chirurgie*, Band 76.

Delore, Deux résections pyloriques, *Lyon médical*, 1904.

Dastre, *Archives de physiologie*, 1890.

Debove et Soupault, Fonctions de l'estomac chez un malade opéré de gastro-entérostomie, *Bulletin de l'Académie de Médecine*, 6 août 1895.

Dunin, Résultats de la gastro-entérostomie dans les rétrécissements cicatri-

ciels, *Revue internationale de Thérapeutique et de Pharmacologie*, Paris, 1893; *Gazeta Lezarska*, N°s 15 et 16.
Doyen, *Congrès français de Chirurgie*, 1896. — Chirurgie de l'Estomac.
Dreydorf, *Beiträge zur klinischen Chirurgie*, 1894.
Delezenne et Frouin, *Société de Biologie*, 1904.
Enriquez et Hallion, *Société de Biologie*, 1903.
Finney, *Association américaine de Chirurgie*, juin 1901.
Fuetterer, *Journal of the American Association*, 15 mars 1902.
Falloise, *Rapport au Congrès de Bruxelles*.
Fischer, *Transactions of the Surgical American medical Association*, 1900.
Fleig, *C. R. Société de Biologie*, 1903.
Frouin, Sécrétion du suc intestinal, *C. R. Société de Biologie*. 8 avril 1905; 15 avril 1905; 17 juin 1905.
Guinard, Ulcus perforant, *Revue de Chirurgie*, 1898.
Gérard Marchand et Demoulin, *Revue de Gynécologie*, 1899.
Grundzach et Mintz. — Rétrécissement cicatriciel, résultats 10 mois plus tard, *Revue internationale de thérapeutique et de pharmacologie*, 1893; *Medicyna*, 1893.
Grollier, *Sur la gastro-duodénostomie*, thèse de Lyon, 1900.
Geza Koewesi, *Müncher medikalische Woche*, 1898, n° 34.
Gerulanos, *Congrès de Bruxelles*, 1905.
Guedj, Thèse de Paris, 1898.
Hermann, Traitement chirurgical des rétrécissements non néoplasiques du pylore, *Wiener medikalische Woche*, 1903.
Hoffmann, Recherches sur les échanges nutritifs après résection de l'estomac, *Centralblatt für Chir.*, 98.
Hinsheimer, *Congrès de Chirurgie allemand*, 1896.
Hartmann, *Semaine médicale*, 1904.
Bulletin et Mémoires de la Société de Chirurgie, 1899.
Hayem, Digestion gastrique après gastro-entérostomie, *Bulletin de la Société médicale des hôpitaux*, nov. 1895. — Rapport sur un travail du Docteur Tuffier : De la gastro-entérostomie dans les rétrécissements non-cancéreux, *Bulletin de l'académie de Médecine de Paris*, 1898. — Variétés d'ulcus, *Gaz. Hôp.*, 1903.
Hartmann *Archives générales de Médecine*, Paris, 1900. — *Travaux anatomo-cliniques*, 1903.
Hallion, *Rapport au Congrès de Bruxelles*.
Jaboulay, Excision dans l'ulcus, *Lyon médical*, 1905. — *Archives provinciales de Chirurgie*, 1897. — *Lyon médical*, 1894 et 1898.
Koenig, Affections bénignes de l'estomac et leur traitement, *Zeitschrift für ärtzliche Fortbildung*, Iena, 1905.
Korte, *XXXIXe Congrès Soc. allem. de Chirurgie* (*Semaine médicale*, 1900, p. 146).
Kocher, *XXXIe Congrès Soc. allemande de Chirurgie* (*Semaine médicale*, 1901, p. 131).
Koerte, *Archiv für klinische Chirurgie*, LXIII, 1900.
Kelling, *Archives de Langenbeck*, 1900.
Kocher, *Centralblatt für Chirurgie*, 1900.
Kammerer, *New-York surgical society*, 1901.
Anton Krokiewiczs, *Semaine médicale de Vienne*, 1901.
Kuster, *Wiener medikalische Presse*, 1894.
Van Kleef, *Centralblatt für Chirurgie*, 1894.
Lambotte, *Presse médicale Belge*, 1901. — *Annales de la Société médicale d'Anvers*.
Lejars, *Société de Chirurgie*, 12 mars 1903.
Leroy, thèse de Paris, 1902.
Lund, *Boston medical a. surgical Journal*, 1901.
Mayo, W.-J., *Transactions of the Philadelphic Academy of Surgery*, 1901. — Ulcer and cancer of the stomach from a surgical stand point of view.

Marion, thèse de Paris, 1897.
Mahaut, *Fonctions gastriques après gastro-entéro-anastomose*, thèse de Lyon, 1895-96.
Monprofit, *Rapport au Congrès de Bruxelles*.
Mikulicz, *Centralblatt für klinische Chirurgie*, 1898, n° 24. — *Arch. für klin. Chirurgie*, 1888.
Mayo Robson, *Rapport au Congrès de Bruxelles*, 1905.
Mattoli, *Rapport au Congrès de Bruxelles*, 1905.
Moynihan, Ulcus duodénal, *Lancet*, 11 octobre 1904.
Mathieu, *Société médicale des Hôpitaux*, nov. 1895.
Nicoll, Sténoses hypertrophiques congénitales du pylore, *British medical Association*, 1900.
Oddi, *Cazione della bila sulla digestione gastrica*, Perugia, 1887.
R. Rodman, *Association chirurgicale américaine*, juin 1900.
Roux, *Revue de Gynécologie*, Paris, 1897.
Ricard, *Société de Chirurgie*, Paris, 18 juin 1904. — *Congrès de Bruxelles*.
Rosenheim, Fonction de l'estomac après la gastro-entérostomie, *Berliner klinische Wochenschrift*, 1894. — *Deutsche medikalische Woche*, 1895.
Rotgans, *Rapport au Congrès de Bruxelles*, 1905.
Rydygier, Interventions chirurgicales sur l'estomac et l'intestin, *Wiener klinische Wochenschrift*, 1894.
Schmerus, *Signes de l'estomac en sablier et son traitement*, thèse de Goettingue, 1904.
Savariaud, thèse de Paris, 1898.
Terrier, De la gastro-entérostomie postérieure, *Revue de Chirurgie*, 1902.
Tuffier et Jeanne, Hémorragies stomacales, *Revue de Chirurgie*, 1905.
Tricomi, Cure radicale de l'ulcus en évolution, *Centralblatt für Chirurgie*, 1899.
Max Tiegel, Ulcères peptiques d'un jéjunum, *Mitteilungen aus den Grenzgebieten der Medizin und der Chirurgie*, 1904, Band 3, p. 897.
Villard, Gastro-duodénostomie sous-pylorique, *Revue de Chirurgie*, 1900.
Van de Velde Cousemans, *Note de thérapeutique gastrique*. Anvers, 1902.

REVUE DES SOCIÉTÉS SAVANTES

SOCIÉTÉ DE CHIRURGIE

Du 30 janvier au 13 février 1907.

M. Delagénière (du Mans). — *Un cas de cholécystentérostomie en Y. — Guérison.*

M. H. Delagénière présente l'observation d'une malade, de quarante-deux ans, atteinte de cancer du pylore et de la région pylorique, et chez laquelle il a pratiqué une extirpation presque totale de l'estomac par le procédé de Billroth, deuxième manière. La malade supporta fort bien cette intervention et au bout de vingt et un jours avait repris ses occupations, s'alimentant comme auparavant. Elle resta ainsi de nouveau bien portante pendant trois ans, quand elle fut prise de troubles dysentériques, suivis bientôt d'ictère persistant et d'apparition d'une tumeur sous les fausses côtes droites. Il était impossible de se méprendre sur la nature des lésions; une nouvelle laparotomie montre qu'il s'agissait d'une récidive ayant envahi le duodénum et la tête du pancréas et non extirpable. M. Delagénière se décide à faire une cholécystentérostomie, et, pour éviter le passage des aliments dans les voies biliaires, opte pour l'anastomose en Y. Il choisit l'anse jéjunale au premier coude qu'elle fait à droite après son anastomose à l'estomac, la sectionne en cet endroit, implante la terminaison du bout proximal dans le bout distal à une certaine distance de la section, puis abouche de même terminalement le bout distal dans la vésicule biliaire. Les suites opératoires furent des plus simples; la malade quitta la Clinique au bout de vingt-cinq jours; l'ictère s'effaça progressivement, mais n'a pas encore disparu complètement à l'heure actuelle, c'est-à-dire trois mois après l'opération; l'état général de la malade s'est remonté après l'opération et est encore très satisfaisant.

Des plaies du cœur (Suite de la discussion).

M. Mauclaire a observé un homme de soixante ans, amené à l'hôpital après une tentative de suicide par coup de feu dans la région précordiale. Il présentait avec une telle intensité tous les symptômes des plaies du cœur avec gros épanchement intra-péricardique, qu'on n'hésita pas à porter ce diagnostic et que M. Mauclaire intervint d'urgence. Après avoir fait un volet thoracique à charnière externe, comprenant les 4e et 5e côtes, il trouva une plaie tangentielle du péricarde à l'extrémité gauche de sa face antérieure. Il agrandit cette plaie et constata qu'il n'y avait que quelques

gouttes de sang dans la cavité du péricarde. Quant au cœur, il ne présentait aucune lésion. Il plaça un petit drain dans la cavité péricardique, un autre dans la cavité pleurale. Le blessé succomba au bout de soixante-huit heures, après avoir continué à présenter les mêmes symptômes.

L'autopsie ne révéla rien de nouveau et montra que la balle avait blessé trangentiellement le péricarde et était allée se perdre dans le poumon gauche.

M. Mauclaire pense que les phénomènes cliniques observés chez ce malade étaient de nature réflexe et provoquées par une contusion du cœur par la balle; et cette action réflexe se comprend aisément par la grande richesse du cœur en nerfs.

Des ostéomes du brachial antérieur (Discussion).

M. Mauclaire a observé un ostéome du brachial antérieur, chez un homme de trente-trois ans, ostéome survenu à la suite d'une luxation du coude en arrière, correctement réduite, et soumise à des séances de massage. Cet ostéome apparut peu de temps après l'accident. Quand M. Mauclaire le vit, six semaines après l'accident, il avait déjà un volume assez considérable.

Au cours de l'opération d'extirpation, qui fut assez pénible, on constata que l'ostéome occupait non seulement le muscle brachial antérieur, mais encore toute la face antérieure du ligament antérieur du coude; un prolongement existait dans la cavité articulaire. De plus, au-dessous, l'ostéome enveloppait l'apophyse coronoïde. L'ostéome enlevé, on avait sous les yeux les surfaces articulaires du coude. Les suites opératoires furent régulières; mais, malgré les exercices de mobilisation les plus soigneux, la flexion resta très limitée; et M. Mauclaire se demande s'il n'aurait pas mieux fait de réséquer l'extrémité inférieure de l'humérus.

M. Sieur a observé un cas presque identique, chez un jeune cavalier qui s'était luxé le coude. Tout d'abord le résultat opératoire fut satisfaisant; mais peu à peu les mouvements de flexion et d'extension perdent de leur étendue et au bout de six mois la flexion dépassait à peine l'angle droit, et l'extension avait environ la moitié de son parcours normal. Les radiographies montrèrent que ce résultat était dû à une néoformation osseuse, occupant le pourtour de l'apophyse coronoïde et de l'olécrâne. M. Sieur pense également qu'en pareil cas on aurait un meilleur résultat fonctionnel avec une résection articulaire.

M. Loison a recueilli huit cas d'ostéome isolé du brachial antérieur; deux cas d'ostéomes concomitants du brachial antérieur et du triceps brachial, un cas d'ostéomes simultanés du brachial antérieur et du rond pronateur, et un cas d'ostéome du brachial antérieur, accompagné de lésions nettes de péri-arthrite ossifiante. — Les ostéomes du brachial antérieur se divisent en plusieurs catégories, suivant qu'ils prennent contact avec l'apophyse coronoïde, ou qu'ils sont implantés sur l'humérus à leur partie supérieure, ou qu'ils sont éloignés de toute surface osseuse et logés en plein corps musculaire. Pour ces derniers, la théorie de l'arrachement périostique paraît difficile à admettre; et M. Loison considère

l'ostéome comme un cal se substituant plus ou moins rapidement à l'hématome primitif.

Dans le cas d'ostéome du brachial antérieur avec périarthrite ossifiante, qui s'était présenté à son observation, M. Loison avait proposé la résection qui a été refusée. Chez un autre malade, il a enlevé un ostéome du brachial antérieur par la méthode sous-capsulaire ; le résultat fonctionnel ne fut pas satisfaisant. Aussi considère-t-il que l'extirpation doit toujours être faite extra-capsulaire.

M. Delorme pense également que les ostéomes, placés en plein muscle brachial antérieur, sans connexion avec les os, ne peuvent être d'origine périostique. Dans les cas qu'il a opérés par simple extirpation, le résultat a été le plus souvent satisfaisant au point de vue des mouvements. Parfois il y a eu récidive ; c'est qu'il avait en sorte dû conserver l'enveloppe qui a fourni une nouvelle prolifération osseuse. S'il y avait tendance à l'ankylose, il préférerait, à la résection, l'ankylose du coude à angle droit.

M. Broca n'a observé qu'un seul cas d'ostéome chez un enfant hémophile, chez lequel s'était produit une arthropathie dite des hémophiles. Un pont osseux allait de l'humérus à la coronoïde et immobilisait complètement le coude. En raison de l'hémophilie, il ne songea naturellement pas à intervenir.

M. Routier proteste contre l'opinion de M. Delorme, qui préfère l'ankylose à angle droit à la résection. Cette dernière donne des coudes excellents, solides, avec mouvements actifs puissants.

M. Gaudier (de Lille). — *A propos d'un cas d'actinomycose du maxillaire supérieur droit chez un enfant, simulant un ostéo-sarcome.*

Rapport de M. Broca.

M. Gaudier fut appelé à voir un garçon de neuf ans, présentant un gonflement de la mâchoire supérieure, dont l'aspect était celui d'une tumeur maligne. Mais la présence de certaines particularités, telles que l'existence d'une ostéite avec fistules multiples, attira l'attention, et, au lieu de faire d'emblée la résection, M. Gaudier pratiqua une incision suivie de grattage du sinus. L'aspect des fongosités éveilla chez lui l'idée d'actinomycose; et l'examen histologique confirma ce diagnostic. L'enfant fut soumis à des injections locales d'une solution iodurée et à un traitement par l'iodure de potassium à hautes doses. Sous l'influence de ce traitement, la guérison se fit progressivement.

M. Broca rappelle que l'actinomycose du maxillaire supérieur, relativement rare, se présente sous trois formes: une forme superficielle, raréfiante et ulcéreuse avec petits séquestres parcellaires; une forme centrale térébrante; et une forme centrale néoplasique. Ce sont ces deux formes centrales qui se trouvaient réunies dans le cas de M. Gaudier; ce sont celles qui peuvent en imposer surtout pour un néoplasme malin. Cependant l'existence de lésions douteuses, de fistules multiples, de la suppuration gingivale, d'un envahissement des parties molles, mais non des ganglions, l'absence des douleurs habituelles doivent éveiller l'attention.

M. Pousson (de Bordeaux). — *Résultats comparatifs entre la prostatectomie périnéale et la prostatectomie sus-pubienne.*

M. Pousson a fait, à l'heure actuelle, 28 prostatectomies transpérinéales et 22 prostatectomies transvésicales; les premières lui ont donné 4 morts, soit une mortalité de 14,3 p. 100; les secondes lui en ont donné 5, soit une mortalité de 22,7 p. 100. Il semble donc que la première de ces opérations soit moins meurtrière et doive être préférée; mais il y a d'autres raisons qui interviennent et qui conduisent à donner la préférence à la seconde sur la première. — La première raison est tirée de la simplicité anatomique de la région qu'on traverse pour extirper la prostate par la voie sus-pubienne; la complexité du plan qu'on rencontre pour l'extirper par la voie périnéale. Par le périnée, le bulbe de l'urètre et le rectum sont exposés à être blessés; c'est surtout l'ouverture du rectum qu'il faut redouter; et cet accident est arrivé trois fois à M. Pousson, donnant lieu à des fistules difficiles à fermer. — La seconde raison est la grande facilité que présente l'énucléation de la glande par la voie sus-pubienne. — L'hémorragie post-opératoire, que certains chirurgiens semblent redouter par la voie hypogastrique, ne s'est présentée que deux fois à M. Pousson, mais sans gravité particulière. Un simple tamponnement en a eu rapidement raison. — En ce qui concerne le drainage de la vessie, qui se fait facilement et naturellement par la voie périnéale, il peut être assuré d'une façon aussi complète par la voie haute, grâce à l'emploi des tubes de Guyon-Périer et surtout de celui de Freyer. — Enfin, si l'on considère la durée de la cicatrisation de la plaie dans les opérations périnéales et hypogastriques, la statistique de M. Pousson donne une moyenne de 5 semaines 4/10 pour les premières, et de 4 semaines 2/10 pour les secondes; l'avantage est donc en faveur de la voie hypogastrique.

Au point de vue de la technique opératoire, M. Pousson insiste sur deux points : 1° l'utilité d'inciser largement la muqueuse vésicale, au niveau de l'union des versants vésical et urétral de la prostate, pour obtenir une énucléation facile de la glande; et 2° le drainage de la vessie, qu'il pratique maintenant au moyen du tube de Freyer, qui a été perfectionné dans son service, de façon à prévenir l'épanchement de l'urine dans le pansement.

M. Carlier (de Lille) a opéré dix-huit malades par la voie transvésicale et est convaincu que c'est la méthode de choix. Au début, il imitait la technique de Freyer, pratiquait la taille petite et énucléait la prostate sans y regarder. Ce procédé a des inconvénients et mieux vaut faire une large incision vésicale, inciser la muqueuse vésicale sous le contrôle des yeux, sur les 4/5 du pourtour du col, et créer ainsi une large brèche, qui non seulement est favorable à l'énucléation de la prostate, mais a encore pour résultat de provoquer l'affaissement complet du col vésical et la disparition de tout bas-fond possible. — M. Carlier insiste encore sur la nécessité de s'aider du doigt dans le rectum pour s'assurer que toute la glande est bien énucléée.

M. Bazy a, depuis sa dernière communication, fait trois nouvelles pros-

tatectomies transvésicales, qui permettent de préciser les indications opératoires. — Chez un de ces malades, la prostate était peu augmentée de volume; l'extirpation fut difficile; le résultat fut nul. Dans les deux autres cas, la prostate était volumineuse; chez le premier malade, l'indication opératoire était fournie par la difficulté du cathétérisme; chez le second, par des rétentions complètes répétées. Ces deux malades ont obtenu un excellent résultat. — En somme, pour M. Bazy, l'ablation de la prostate dans le cas où elle est petite ne donne rien, même par voie transvésicale; les difficultés du cathétérisme pour le patient, quand la prostate est grosse ou moyenne, la rétention, la récidive des calculs, les accès de rétention, quand la prostate est grosse, même si le cathétérisme est facile, sont des indications opératoires.

M. Legueu considère l'opération par voie hypogastrique comme irréalisable, quand la prostate n'est pas hypertrophiée; dans ces conditions, la prostatectomie doit être périnéale.

De la pharyngectomie (Suite de la discussion).

M. Sébileau s'occupe exclusivement de la pharyngectomie par les voies artificielles, celle qui s'applique aux lésions du l'oropharynx postérieur et du laryngo-pharynx. — Tout d'abord, il établit que, dans un grand nombre de pharyngectomies, la trachéotomie temporaire ou permanente s'impose d'une façon inéluctable. Or, pour que cette trachéotomie perde toute gravité, elle doit précéder de plusieurs semaines la grosse opération.

Pour aborder les tumeurs du pharynx qui sont inattaquables par les voies naturelles, M. Sébileau opère d'une façon différente, suivant que ces tumeurs occupent l'isthme du gosier ou le carrefour aéro-digestif.

Pour les premières, il procède de la façon suivante. Il fait l'incision presterno-mastoïdienne de la découverte de l'artère carotide externe il lie cette artère après extirpation des ganglions. Sur cette première incision, il en fait tomber une seconde, qui se dirige en avant entre l'os hyoïde et le bord inférieur de la mâchoire, et qui, ayant atteint la ligne médiane, remonte jusqu'à la lèvre inférieure. Il incise le plancher mylo-hyoïdien sous la mâchoire et sectionne la mâchoire entre les deux incisives médianes ou bien entre l'incisive médiane et l'incisive latérale. Il relève la glande sous-maxillaire ou bien l'extirpe avec les ganglions de la loge et coupe le tendon du digastrique et le mylo-hyoïdien. Enfin il incise le pharynx dans la région postérieure de l'artère linguale. Par la brèche ainsi faite, il introduit l'index gauche dans la cavité buccale; cet index ressort sous le menton par l'orifice agrandi dans lequel la scie à chaîne a pénétré et, sur elle, qui lui sert de conducteur, il sectionne toute l'épaisseur des parties molles, qui, d'arrière en avant, doublent la paroi latérale du pharynx d'abord et le plancher de la bouche ensuite. Alors la mandibule peut être relevée extraordinairement, avec ou sans abduction; tout le champ de l'oropharynx se découvre et s'offre à l'opérateur, qui peut, sans la moindre difficulté, réséquer ce qu'il convient de la paroi pharyngée, de l'amygdale.

du voile palatin, de la langue. Restauration pharyngée; restauration du plancher buccal; suture mandibulaire.

Dans les tumeurs du carrefour aéro-digestif, M. Sébileau a imaginé une opération, qui est la combinaison de la pharyngotomie sushyoïdienne avec a pharyngotomie rétro-thyroïdienne. Il lie la carotide externe et extirpe les ganglions. Sur l'incision cutanée de cette ligature, il fait tomber d'avant en arrière une seconde incision transversale, qui part à peu près de la ligne médiane et passe au-dessus du corps et de la grande corne de l'os hyoïde. Il sectionne dans toute l'étendue de cette seconde plaie les plans qui le séparent de la cavité pharyngée; et très rapidement il pénètre dans celle-ci. Il amène alors avec l'index introduit dans le pharynx la corne de l'os hyoïde et la lame du cartilage thyroïde, qu'il accroche par son bord postérieur. Il fait sur la paroi ainsi tendue par traction une incision verticale, qui, derrière la grande corne, rejoint l'ouverture transversale du pharynx et descend ensuite autant que de besoin. Un écarteur à griffe cramponne la lame thyroïdienne, la redresse et offre au chirurgien l'épiglotte, la région aryténoïdienne, les replis arytépiglottiques, etc. Restauration, suture et drainage.

M. Lapointe. — *Un cas de méningite otitique suppurée de la fosse cérébelleuse; ponction lombaire positive. — Antroatticotomie et incision durale dans la même séance. — Guérison.*

Rapport de M. Legueu.

L'observation de M. Lapointe a trait à une femme de vingt et un ans, atteinte d'otite chronique depuis trois ans, et qui, sous l'influence d'un refroidissement, fut prise de fièvre, frissons, céphalalgie, et rachialgie intense; et à ces phénomènes succèdent bientôt de la torpeur et une raideur de la nuque. Une ponction lombaire donne un liquide très trouble, d'aspect purulent, composé presque uniquement de polynucléaires, sans aucun microbe.

M. Lapointe pratique l'antroatticotomie, trouve un pus fétide et des masses cholestéatomateuses, extrait deux petits séquestres, et constate une perforation de la gouttière sigmoïde, d'où s'écoule du pus. Il y avait donc un abcès extra-dural.

M. Lapointe agrandit la brèche et met à nu un foyer qu'il déterge : il ne constate aucune trace de perforation durale. En raison du résultat de la ponction lombaire, il pratique une incision durale, qui donne immédiatement issue à du pus fétide. Un drain est introduit dans l'incision durale; tamponnement de l'antre à la gaze stérilisée. La malade, immédiatement soulagée, guérit complètement.

M. Legueu discute la valeur de la polynucléose du liquide céphalo-rachidien et se range à l'avis de ceux qui en font un signe de méningite généralisée. Le fait de M. Lapointe montre seulement que cette méningite peut guérir. — Quant à la conduite tenue par M. Lapointe, qui a incisé la dure-mère, elle est légitimée par le succès; mais deux objections peuvent être faites. L'incision durale est quelquefois inutile; et elle peut être dangereuse.

M. Tuffier. — *L'hyperémie veineuse dans les infections aiguës des membres (Méthode de Bier).*

M. Tuffier a suivi rigoureusement les procédés décrits par Bier et a employé les bandes, les instruments, les ventouses de ce chirurgien.

L'application de la bande a toujours été faite assez loin de la lésion; cette bande ne doit être serrée ni trop ni trop peu. Elle doit rester en place d'autant plus longtemps que l'infection est plus aiguë, sans dépasser vingt-deux heures consécutives. De même le nombre des séances est proportionnel à l'inflammation; on le diminue à mesure que l'on avance vers la guérison; mais il est bon de continuer le traitement quelque temps après celle-ci, ou les récidives sont à craindre. — Lorsque la bande est appliquée, la partie située au-dessous de la striction doit peu à peu se gonfler, s'œdématier légèrement, et devenir chaude à la main; sa coloration doit devenir d'un rouge foncé. La bande bien appliquée, le sédation de la douleur est le premier signe observé; en quelques heures, elle doit se manifester. — Le second fait est la chute de la température; dans les cas aigus elle peut être immédiate; souvent elle demande deux ou trois jours. — M. Tuffier a appliqué cette méthode à un grand nombre d'affections aiguës : panaris, lymphangites aiguës, synovites blennorragiques. Le succès a été constant. La durée du traitement jusqu'à guérison a été inférieure à celle que donne la thérapeutique habituelle. — M. Tuffier rapporte encore des observations d'affections graves, telles que phlegmon diabétique, phlegmon profond des gaines, arthrite purulente, dans lesquelles la méthode a donné des résultats surprenants.

M. Dujardin-Beaumetz. — *Sur la rétraction haute des parties molles dans les amputations de la cuisse ou de la jambe et sur les moyens de les obtenir*

Rapport de M. Lejars.

M. Dujardin-Beaumetz discute le type d'amputation qui convient le mieux dans la chirurgie du genou, et établit qu'en présence des conditions de hâte et d'asepsie relative dans lesquelles ont est obligé d'opérer, c'est le procédé circulaire, à longue manchette cutanée, à section haute des muscles, qui répond le mieux aux indications spéciales. Pour réaliser ces amputations circulaires à très longue manchette, une bonne et régulière rétraction des parties molles est une condition nécessaire. M. Dujardin-Beaumetz fait l'étude critique des moyens employés pour le réaliser, et recommande tout particulièrement le rétracteur de Percy, auquel il a fait subir certaines modifications.

M. Lejars partage l'opinion de M. Dujardin-Beaumetz sur le choix du procédé d'amputation. Il pense même que, partout et toujours, l'amputation circulaire doit être tenue pour l'amputation de choix.

M. Bazy présente un malade ayant subi la *section du nerf médian au poignet* et chez lequel il a obtenu un *retour des fonctions par la suture secondaire.*

M. Monod présente un *volumineux fibrome calcifié de l'utérus.*

M. Ricard présente un *volumineux noyau d'épiploïte.*

M. Chaput présente un malade, qui, ayant subi un *décollement épiphysaire du radius droit à l'âge de huit ans, a subi un arrêt de développement du radius avec main bote valgus*

M. Legueu présente une malade, qu'il a *opérée il y a dix ans pour un épithélioma lobulé du vagin et qui est restée guérie.*

M. Tuffier présente un malade opéré de *thoracoplastie pour gangrène pulmomaire.*

SOCIÉTÉ DE CHIRURGIE DE LYON.

Séance du 17 janvier 1907. — Présidence de M. Vincent.

Césarienne abdominale.

M. Tixier présente une malade à laquelle on a pratiqué deux opérations césariennes, avec deux enfants vivants. Dans la seconde opération, l'intestin, adhérent à la cicatrice, fut ouvert sur une longueur de 7 à 8 centimètres. On y para par une résection intestinale, suivie d'abouchement bout à bout; puis on fit la césarienne.

Guérison fort simple.

L'adhérence intestinale était verticale, étendue le long de l'ancienne incision abdominale : ce qui explique l'ouverture longitudinale de l'intestin.

Angiome juxta-synovial du genou droit.

M. Gangolphe présente une jeune fille qui était atteinte d'une tumeur de la face interne du fémur, au-dessus du genou. Cette tumeur mollasse, augmentait de volume dans la station debout; elle diminuait par l'élévation du membre. D'où le diagnostic d'angiome juxta-articulaire profond.

Cette tumeur était fixée par la contraction musculaire. Actuellement, l'angiome a diminué, après une ablation partielle.

Ces angiomes profonds sont *rares*; ordinairement le diagnostic n'est pas posé (Th. de Juvanon, Lyon, 1898). On les confond d'ordinaire avec les kystes à grains riziformes.

M. Gangolphe croit que certains anévrysmes osseux ne sont que des angiomes osseux et non toujours des sarcomes.

Arthropathie tabétique du cou-de-pied. — Syme.

M. Gangolphe présente un homme, atteint d'arthropathie tabétique du pied, survenue après un traumatisme du cou-de-pied. Le pied était en valgus et la marche impossible. Amputation de Syme à lambeau talonnier. Actuellement, la marche est parfaite.

Le tibia et le péroné étaient hypertrophiés, mais raréfiés, s'écrasant sous le doigt. Leur résistance est aujourd'hui bien normale.

Cet homme a des signes fort nets de tabès.

M. Tixier a vu un malade, atteint d'angiome juxta-synovial du genou, qui était remarquable par une *douleur exquise*, pendant la marche et sous la pression.

M. Gangolphe. — L'angiome de M. Tixier était plus superficiel. Dans mon cas, la lésion, plus profonde, était plus difficile à reconnaître. Ces angiomes profonds sont fort douloureux.

Cancer de l'S iliaque. — Guérison prolongée.

M. Vallas présente un homme auquel il a enlevé, il y a huit ans, un cancer sigmoïdien, sur une longueur de 48 centimètres, par la *voie périnéale.*

Actuellement, la guérison est toujours parfaite. L'anus iliaque fonctionne très bien.

Présentation d'observations.

M. Piollet (de Clermont-Ferrand) rapporte deux observations. L'une a trait à une réduction de double luxation congénitale de la hanche. A la suite, convulsions toniques, respiration saccadée, température 39°,8, coma presque complet.

Guérison, après expulsion d'un Ascaride lombricoïde. M. Piollet croit plutôt à une embolie partie de la région opérée, et ayant gagné la région rolandique droite.

La seconde observation a trait à une grosse *hernie scrotale gauche étranglée*, contenant le cæcum et une grande partie de l'intestin grêle. Réduction par le taxis.

Quelques mois après, nouveaux accidents d'étranglement; cure radicale, difficile à cause de nombreuses adhérences. Mort quelques jours après. Il s'agissait d'une *énorme hernie gauche, dans laquelle siégeait le cæcum*. L'opération, en pareil cas, est toujours grave.

M. Tixier a opéré, dans les mêmes conditions, une volumineuse hernie scrotale étranglée, chez un homme de soixante-dix-huit ans, après un taxis inefficace. Guérison. Mort, peu après, d'accidents prostatiques.

M. Gayet pense que la mort est due, en pareil cas, à la compression abdominale par la réintégration de la masse intestinale dans le ventre.

Dans ces hernies, qui ont perdu droit de domicile, suivant l'expression de Gosselin, la réduction produit une gêne de la respiration par élévation du diaphragme; de là des troubles circulatoires et des complications cardio-pulmonaires, qui entraînent généralement la mort, sans température appréciable, et sans lésions septiques nettement déclarées.

Séance du 24 janvier 1907. — Présidence de M. Vincent.

Cancers du rectum. — Amputation abdomino-périnéale.

M. Tixier fait une communication sur le traitement du cancer du rectum

par la méthode abdomino-périnéale. La malade, présentée dans la dernière séance, est actuellement en voie de guérison.

L'opération avait été pratiquée en deux temps. Elle avait été favorisée par une hystérectomie abdominale.

Une autre malade a été opérée en juillet 1905. L'amputation recto-côlique avait été faite par voie abdominale. Là aussi, dans un premier temps opératoire, on avait pratiqué une hystérectomie abdominale et un anus iliaque. Dans un second temps, ablation du rectum par voie abdomino-périnéale. L'opérée, âgée de trente-six ans, est toujours guérie. Le résultat date de dix-huit mois.

Une troisième observation concerne une femme de trente ans, opérée en décembre 1905, en pleine crise d'obstruction intestinale. Anus cæcal, puis rétablissement.

En février 1906, laparotomie, qui montre un cancer recto-sigmoïde à cheval sur le Douglas. Ablation de la tumeur, longue de 10 à 15 centimètres; puis invagination du bout supérieur dans l'anus, et fixation de ce bout à la peau, à la façon d'Hochenegg.

Guérison, après quelques incidents.

Dix mois après, signes de sténose rectale, sans récidive apparente. Mais il existe un abcès autour du rectum.

Dans un quatrième cas, il s'agissait d'un cancer sigmoïde chez une femme de soixante-cinq ans.

La laparotomie montra un cancer sténosant recto-côlique.

Ablation en octobre 1906. Les deux bouts furent réunis par une suture circulaire. Mort le quatrième jour.

M. Tixier pense qu'on peut, chez la femme, avec l'opération en deux temps, et grâce à l'hystérectomie abdominale, enlever de grosses tumeurs, qui paraissaient inopérables. Ces cancers évoluent lentement, récidivent peu, comme les cancers du côlon. Ils sont moins graves que les cancers de l'ampoule rectale.

M. Gouilloud a montré déjà plusieurs malades opérés par la voie abdomino-périnéale.

Au procédé décrit par les auteurs, M. Gouilloud a ajouté dernièrement une petite modification que voici. Pour faire la péritonisation du petit bassin, il sectionne le côlon pelvien à droite de la ligne médiane et se sert de la portion transverse de ce côlon pour péritoniser. Il doit établir l'anus à gauche par un procédé spécial.

M. Gouilloud n'aime pas les procédés en deux temps. Il a opéré douze malades. Il ne croit pas l'hystérectomie nécessaire souvent. Cependant, c'est là un complément qui pourrait être utile quelquefois.

Vaso-vésiculectomie.

M. Villard présente deux malades, auxquels il a pratiqué l'ablation unilatérale des voies séminales. Chez l'un, il dut y ajouter une castration. Suites fort simples dans les deux cas; les malades étaient âgés tous les deux de vingt ans; la tuberculose génitale était primitive.

On constate, sur le canal déférent, une intégrité complète, alors que l'épididyme et la vésicule étaient tuberculeuses chez le second malade.

La vaso-vésiculectomie totale constitue une opération radicale contre la tuberculose génitale primitive. M. Baudet a donné (*Revue de Chirurgie*, 1906) l'état de la question et les manuels opératoires.

M. Villard croit que la voie périnéale n'est pas la voie de choix. Il préfère la voie haute, plus facile suivant lui, et permettant d'éviter facilement l'uretère. Il passe par la voie inguinale largement ouverte, suivant toute la longueur du canal. Le péritoine est décollé; et, grâce au Trendelenbourg, on suit aisément le canal déférent, on libère l'uretère, et on enlève la vésicule, toujours sous le contrôle de la vue, sans hémorragie appréciable.

Les indications de cette opération sont discutées. M. Villard en est cependant partisan, lorsque la vésicule séminale commence à être envahie, avant toute propagation à la vessie ou au rein. On évitera souvent ainsi la prise du testicule opposé et l'invasion de la prostate.

Séance du 31 janvier 1907. — Présidence de M. Vincent.

Cancers recto-sigmoïdes.

M. Durand rapporte deux observations.

Dans l'une, l'occlusion intestinale était complète. Un médecin pratiqua une injection d'eau de seltz, qui me paraît devoir être rejetée.

La laparotomie montra le cancer sigmoïde paraissant encore opérable. On fit un anus iliaque gauche.

Malgré cette opération, les vomissements continuant, on pratiqua un lavage de l'estomac avec succès.

Malformation congénitale de l'appareil utéro-ovarien.

M. Bérard présente une jeune fille de vingt et un ans, atteinte de malformation congénitale des deux éminences thénar. Elle a été opérée également d'une malformation de l'utérus et des annexes.

Cliniquement, les règles étaient douloureuses pendant toute leur durée, avec irradiations dans la fosse iliaque gauche. Le vagin était plutôt de dimensions infantiles. Hymen conservé. Pas de passé génital.

Le diagnostic, difficile, penchait cependant vers une malformation congénitale de la trompe gauche, compliquée de pelvi-péritonite.

La laparotomie démontra l'intégrité des annexes droites et de l'utérus, en position normale. A gauche, pas de ligament large, mais un utérus collé contre la paroi pelvienne. Il s'agissait d'un *utérus didelphe*, dont la portion gauche fut enlevée. Suites simples. Tout autour, quelques adhérences de pelvi-péritonite.

Ces cas ont été décrits récemment par Quénu, dans la *Revue de Chirurgie*, qui rappelle des observations de Chaput, Jacobs, etc. La plupart des malades avaient des annexites et durent être castrées.

Dans notre cas, nous avons pu tenter la conservation, car il n'existait ni hématométrie, ni annexite.

La trompe et l'ovaire gauches n'ont pas été retrouvés. Existent-ils, sont-ils ectopiés ou absents? Il ne nous est pas possible de le dire.

M. Gouilloud a trois observations d'utérus didelphes, dont l'un compliqué d'hématométrie. Il put faire simplement l'ablation de l'une des cornes utérines et conserver l'autre (Thèse de Gross, Nancy, 1902).

M. Vincent dit que M. Gauthier (de Luxeuil) a observé un utérus didelphe avec trompes normales et ovaires atrophiés. La castration fut suivie de succès.

Les règles douloureuses sont symptomatiques d'une rétention, incomplète ou non, des règles dans l'utérus.

M. Bérard. — Les cas avec hématométrie sont fréquents.

Cancers recto-sigmoïdes.

M. Gouilloud a cherché ses opérés par voie abdomino-périnéale.

La première, opérée en 1898, est restée parfaitement guérie.

La seconde, dont la lésion était minime, est morte de broncho-pneumonie, sans récidive, quatre ans après l'opération.

La troisième survit deux ans et demi seulement.

La quatrième a récidivé et est morte au bout de quarante mois.

La cinquième, chez laquelle fut pratiquée une hystérectomie, mourut au bout de seize mois, d'une récidive.

La sixième va bien, trente-huit mois après l'opération.

La septième est morte dix-neuf mois après.

Une autre est encore guérie depuis douze mois.

En somme, 8 cas anciens, dont quatre avec récidive, et quatre sans récidive. Ce sont là des résultats qui paraissent encourageants, meilleurs que par les opérations partielles, par le Lisfranc en particulier.

M. Gangolphe ne peut pas donner des résultats complets.

Il repousse l'opération de Kraske et la conservation du sphincter, qui pousse à l'économie de la résection.

Il est partisan du Lisfranc, avec anus iliaque préalable, dont il a décrit un procédé spécial par double ligature (*Revue de Chirurgie*, 1898). Le bassin du malade doit être fortement relevé, l'anus presque regardant le plafond.

Les résultats ont été très satisfaisants chez six malades. Une seule mort.

Une opérée a été revue, sans récidive, cinq ans et demi après. Une autre, trois ans et demi. Un autre reste guéri huit ans après. Chez ce dernier, l'anus est bien toléré. Un sixième est mort, trois ans après, de récidive.

La colostomie par double ligature donne de très bons résultats fonctionnels, sans prolapsus muqueux. En général, le résultat est meilleur, lorsque e mésocôlon est long, parce que les deux bouts sont mieux accolés en anon de fusil.

Ces cancers sont souvent compliqués de suppuration à leur pourtour (Gangolphe, *Lyon médical*, 1894; Tuffier, *Revue de Chirurgie*, 1904; Hartmann),

parfois avec une allure aiguë. Ces phlegmons péri-néoplasiques sont sujets à récidives; ils sont souvent améliorés par la cæcostomie.

Ces tumeurs sont, en général, des tumeurs colloïdes.

M. Tixier ne visait, dans sa communication, que les cancers élevés du rectum, les recto-sigmoïdes proprement dits, et non les cancers de l'ampoule rectale. Les premiers ne peuvent guère être opérés, par voie périnéale, que dans des cas exceptionnels. Les seconds, au contraire, sont d'ordinaire extirpables par le procédé de Lisfranc.

Séance du 7 février 1907. — Présidence de M. Vincent.

Péricolite sténosante.

M. Patel présente une jeune femme, à laquelle il a pratiqué une colo-colostomie contre une péricolite sténosante. Cliniquement, les douleurs siégeaient dans la fosse iliaque droite, où l'on trouvait du clapotage cæcal, et parfois du météorisme localisé avec péristaltisme. Il y avait donc des signes de sténose du côlon ascendant, et l'on pensait à une lésion tuberculeuse.

A l'opération, appendice sain. Le côlon ascendant et le côlon transverse étaient accolés l'un à l'autre par des brides fibreuses serrées. Pas de tubercules. Rien du côté de la vésicule biliaire. On fit une anastomose entre le côlon ascendant et le côlon transverse. Guérison simple.

Ces cas de péricolite sténosante sont rares, en dehors des cholécystites et des appendicites, ou des ulcères de l'estomac. Il s'agit d'une inflammation primitive du côlon, compliquée de péritonite du voisinage. Les diverticules côliques y jouent probablement un rôle.

Actuellement, la tuméfaction inflammatoire a diminué.

M. Bérard rapporte deux cas analogues.

Dans le premier, il s'agissait d'une femme âgée, qui mourut de péritonite par perforation.

Dans le second, le côlon ascendant était entouré par des brides qui l'étranglaient. Ces brides furent sectionnées. Guérison. Rien à l'appendice, à la vésicule, au pylore.

M. Vincent pense que la tuberculose pourrait bien être en cause dans ces cas. Ce seraient des tuberculoses guéries.

M. Bérard ne rejette pas complètement cette opinion, qu'il a défendue dans un mémoire récent.

Appareil en celluloïd pour Mal de Pott haut situé.

M. Vignard présente une enfant portant cet appareil qui serait très pratique, plus facile à porter que les appareils plâtrés ou les diverses minerves ordinairement employés. Il ne pèse que 800 grammes. Il est facilement supporté.

Un vernis isolant le préserve de l'inflammation. Il peut être enlevé, parce qu'il est lacé sur le côté.

Appareil pour raccourcissement du membre inférieur.

M. Vignard présente un appareil qui corrige le raccourcissement et le masque complètement, même s'il atteint 8 à 10 centimètres.

Cancers recto-sigmoïdes.

M. Albertin est d'avis d'enlever tout d'abord l'utérus, avant de tenter l'amputation abdomino-périnéale, chez la femme.

Dans un premier temps, hystérectomie abdominale. Dans un second, dissection des uretères, que l'on protège avec de grands écarteurs. Alors, section du côlon, dont le bout supérieur est fixé dans une incision iliaque gauche et constitue un anus iliaque. Enfin, ablation du rectum et du côlon entourés des tissus voisins qui contiennent souvent beaucoup de ganglions dégénérés.

En dernier lieu, péritonisation plus facile après l'hystérectomie.

L'ablation de l'utérus et la dissection des uretères donnent beaucoup de jour. L'opération est longue; mais elle est complète et doit fournir de beaux résultats éloignés.

M. Vincent rapproche, de ces larges opérations pour cancers rectaux, les néphrectomies pour cancers du rein. Un de ses opérés de cancers du rein vit depuis trois ans, et, cependant, la tumeur avait déjà envahi l'atmosphère graisseuse. M. Vincent avait largement enlevé cette graisse périnéale. Il attribue à cette exérèse étendue la guérison prolongée de son opéré.

Du redressement forcé dans les pieds-bots congénitaux.

M. Vincent, à propos d'un mémoire récent sur le traitement des pieds-bots congénitaux, s'élève contre la condamnation portée sur la méthode lyonnaise du redressement forcé. L'auteur (de Grèce) prétend que cette méthode brutale expose à des accidents de gangrène du pied et même à la mort du sujet.

C'est là une accusation gratuite, portée contre ce traitement, qui, bien appliqué, n'a jamais causé entre les mains de MM. Vincent, Delore, etc., de pareils accidents. M. Vincent l'a pratiqué plus de cinq cents fois et n'en a jamais eu de mécomptes.

M. Nové-Josserand s'associe à la protestation de M. Vincent.

Séance du 14 février 1907. — Présidence de M. Vincent.

Anévrysme de la sous-clavière.

M. Tixier présente une femme, atteinte d'anévrysme de la sous-clavière droite, qu'il a extirpé avec succès.

Cette femme se plaignait de douleurs et de refroidissement de la main. On constatait l'absence de pouls radial et cubital; mais les battements de l'humérale étaient conservés. Enfin, une légère ectasie de la sous-clavière, en dehors des scalènes, permit de poser le diagnostic.

L'opération consista tout d'abord dans la résection préliminaire de la clavicule. On tomba sur une dilatation de la sous-clavière. Il existait, en

outre, un peu au-dessus du pli du coude, un caillot oblitérant l'artère humérale, qui fut liée au-dessous de ce caillot. On fit ensuite une ablation de la dilatation artérielle. Suites simples.

Ces cas d'ablation d'anévrysmes sous-claviers sont rares; il n'y en aurait que sept cas, d'après Savariaud (*Revue de Chirurgie*, 1906). Ici pas de gangrène, parce que la circulation collatérale s'était déjà préparée, par suite de l'ancienne oblitération artérielle. De plus, la ligature a été faite au-dessous des principales collatérales de la sous-clavière.

M. Vallas est partisan du traitement des anévrysmes par l'ablation.

Dans deux cas, M. Vallas a dû intervenir d'urgence, en face de la suppuration d'un sac carotidien, ou d'un sac sous-clavier. Il obtint une belle guérison dans le premier cas. Il est bien préférable d'opérer à froid, par l'ablation du sac, avant l'apparition de ces accidents.

Kyste dermoïde du plancher buccal.

M. Bertrand présente une jeune fille, opérée d'un kyste dermoïde du plancher buccal par M. Tixier.

Ce kyste, congénital, avait été opéré déjà quinze fois pour des accidents infectieux, compliquant la tumeur buccale. Il persistait des fistules, depuis la première opération. L'ablation a été pratiquée par voie sus-hyoïdienne. La fistule cutanée remontait dans la base de la langue, vers l'épiglotte.

M. Tixier. — Cette malade était intéressante par les récidives nombreuses, qui avaient suivi des opérations incomplètes.

L'ablation devenait difficile à cause des fistules buccales et de la quantité de tissu cicatriciel qui infiltrait le plancher buccal.

Macroscopiquement, il s'agit d'un kyste dermoïde, et non d'un goitre de la base de la langue.

Il n'a pas été nécessaire de sectionner l'os hyoïde.

La langue reste encore fixée au plancher buccal, à cause du tissu cicatriciel. On pourra la libérer plus tard.

Angiome de la face.

M. Vignard présente un enfant qui était atteint d'une énorme angiome de la face et de la région temporale. Des séances d'électrolyse successives, au nombre de quarante, ont diminué beaucoup le volume de cette tumeur très vasculaire, se gonflant sous les efforts.

Hypospadias périnéal.

M. Nové-Josserand présente un hypospade guéri par son procédé modifié. Très bon résultat, qui constitue son douzième cas. Dans les plus anciens, la miction est restée excellente; le canal a conservé sa perméabilité, et cela depuis trois et quatre ans.

Fracture de la rotule.

M. Patel présente une femme, âgée de soixante ans, qui a subi la suture des ailerons pour une fracture de la rotule, avec un beau résultat.

M. Vallas. — Le résultat est beau. Je ne crois pas que l'âge soit une contre-indication. J'ai opéré ainsi une femme âgée de soixante-dix ans.

La fracture de la rotule donne quelquefois de la température, avant l'opération. Or, cette température tombe après la suture des ailerons.

Généralisation de tumeur mélanique.

M. Gangolphe communique des pièces intéressantes, concernant une tumeur mélanique. Il s'agissait d'une jeune femme, opérée, un an auparavant, d'une tumeur mélanique de la région interne du genou, et qui mourut avec de grosses masses ganglionnaires iliaques.

A l'autopsie, gros ganglion pelvien, noir d'encre, avec généralisation péritonéale de voisinage. Gros ganglions trachéo-bronchiques; noyaux pulmonaires pédiculés dans le liquide pleural. Double mammite mélanique. Noyaux sur l'endocarde. Noyaux dans le foie.

En somme, généralisation par voie lymphatique.

M. Durand. — Est-ce une tumeur primitive de la peau ?

M. Gangolphe. — Oui; elle était même congénitale.

Il y avait absence de généralisation à la peau. Nous ne sommes guère fixés sur le degré de malignité de ces tumeurs. J'ai observé une malade, qui parait guérie depuis un an, après de simples séances de radiothérapie.

Une autre malade est restée guérie pendant quatre ans, après une simple cautérisation de la tumeur mélanique. En somme, pourquoi certaines tumeurs sommeillent-elles, pendant vingt ans par exemple, et se généralisent-elles tout d'un coup? Il est impossible de le dire aujourd'hui.

X. Delore.

BIBLIOGRAPHIE

Traité de thérapeutique orthopédique. *Les tuberculoses osseuses. Principes, technique des appareils*, par le Dr C. **Ducroquet**. Paris, Jules Rousset, édit., 1907.

L'étude de la physiologie et aussi celle de la mécanique sont de la plus grande utilité aux praticiens et aux orthopédistes en particulier. Ils y puisent des notions précieuses pour le maintien des membres en bonne position et pour la fixation de ceux-ci dans des appareils bien faits et rationnellement appliqués. C'est ce qu'avaient bien compris et Duchenne de Boulogne et Hennequin ; c'est ce qu'a tenté de réaliser Ducroquet dans son livre, qui est certainement appelé à rendre les plus grands services. Ducroquet est passé maître dans la façon de manipuler le celluloïd sans doute assez fragile, mais qui donne des appareils plus élégants et plus légers que les appareils plâtrés. De nombreuses figures rendent tout à fait claires les méthodes techniques décrites dans son ouvrage.

A notre sens, son grand mérite consiste à prouver que étant donné une lésion, qu'elle soit tuberculeuse ou traumatique, une grande responsabilité incombe au médecin traitant : il ne doit pas se borner à donner l'adresse d'un bandagiste quelconque, qui, ignorant les lois anatomiques, physiologiques et mécaniques, confectionnera un appareil plus ou moins lourd et encombrant.

Son but est plus élevé ; il doit mettre lui-même *la main à la pâte*, comme l'on dit vulgairement, et aider le bandagiste de ses conseils, de ses connaissances, de son expérience. A ce titre, et ce n'est pas un des moindres, l'ouvrage de Ducroquet mérite d'être consulté.

M. Péraire.

Le propriétaire-gérant : Félix ALCAN.

Coulommiers. — Imp. Paul BRODARD.

DES KYSTES HYDATIQUES GAZEUX DU FOIE

Par F. DÉVÉ

Professeur suppléant à l'École de Médecine de Rouen,
Médecin des hôpitaux.

Il nous a paru intéressant de réunir dans un travail d'ensemble une série de faits épars, peu connus encore, dans lesquels la cavité d'un kyste hydatique du foie vient à renfermer des gaz.

Le professeur Gilbert et Émile Weil, rapportant un de ces cas en 1898, proposaient l'appellation de « pyopneumo-hydatide », pour désigner cette modalité clinique particulière de l'échinococcose hépatique. Et le terme a été adopté, depuis, par quelques auteurs.

Cette dénomination nous paraît défectueuse : 1° en ce qu'elle fait supposer que les gaz sont contenus à l'intérieur de la vésicule parasitaire, de l'hydatide elle-même, alors qu'ils sont en réalité répandus dans la cavité du kyste périvésiculaire; 2° parce qu'elle laisse entendre qu'on a toujours affaire, en pareils cas, à des poches suppurées; nous verrons, au contraire, que certains kystes du foie peuvent devenir gazeux, sans être suppurés.

Le terme PNEUMO-KYSTE, — formé à l'image de pneumo-thorax, pneumo-péricarde, pneumo-médiastin, pneumo-péritoine[1], — nous semblerait plus juste et plus général. Et l'on pourrait appliquer

1. Un de nos élèves soutenait récemment sa thèse inaugurale sur le « cholépéritoine hydatique » (Beaudet, thèse de Paris, juillet 1906). Or, le titre en question fut, de la part du jury, l'objet de critiques unanimes : le mot *cholépéritoine* fut trouvé mal construit, autant qu'inharmonieux et « vilain » — l'expression est d'un des juges. Il nous paraît cependant des plus défendables.

C'est E. Dupré, rappelons-le, qui proposa d'appliquer le « terme nouveau, mais rigoureusement juste » de « cholépéritoine ou hydro-cholépéritoine aseptique » à l'épanchement de bile aseptique dans la séreuse abdominale (1891). En sa faveur, on peut, ce nous semble, invoquer une série de termes médicaux construits sur le même type : hydro-*rachis*, hémato-rachis; hydro, hémato, pyo et pneumo-*thorax*, — auxquels nous avons ajouté le « *cholé*-thorax hydatique ». Il y a encore hydro, hémato et pneumo-*péricarde*, et aussi pneumo-*médiastin*. Il y a enfin, et mieux encore, pneumo-*péritoine* (Cf. Demarquay, *Essai de pneumatologie*, Paris, 1866). Dès lors, pourquoi pas *cholé*-péritoine? — Le terme « cholépéritoine hydatique », que nous avons introduit dans la nosologie, offre l'avantage de résumer en deux mots toute la phrase : épanchement péritonéal de bile aseptique, lié à la rupture d'un kyste hydatique du foie dans l'abdomen.

l'appellation *pneumo-kystes hydatiques du foie* à l'ensemble des faits qui font l'objet de la présente étude, — si le terme KYSTES GAZEUX ne lui était infiniment préférable dans sa simplicité.

Diverses sont, comme nous le verrons, l'origine et la nature des gaz contenus dans le kyste, de même que les circonstances dans lesquelles ils apparaissent. Aussi pourra-t-il paraître quelque peu artificiel de rassembler, dans une commune étude, des faits en vérité assez disparates. Nous pensons cependant que notre travail se justifie au moins par la *communauté des signes cliniques*, auxquels donne naissance la présence de gaz dans la poche hépatique.

Bien que nos traités classiques les plus récents y fassent à peine une brève allusion [2], les faits en question sont si particuliers, si singuliers, qu'ils ne pouvaient pas êtres restés méconnus des grands observateurs du siècle dernier.

Nous allons effectivement retrouver dans la littérature médicale une série d'observations, plus ou moins exactement interprétées sans doute, mais décrites avec soin au point de vue clinique, qui ressortissent à notre sujet.

I. — HISTORIQUE.

Laënnec écrivait au commencement du XIXe siècle : « Je pense que le stéthoscope pourra faire reconnaître les abcès du foie et les *kystes hydatiques* formés dans ce viscère, *lorsqu'ils viennent à s'ouvrir*

2. J.-L. Faure ne fait aucune mention de ces faits dans son article du *Traité de Chirurgie* de Le Dentu et Delbet, 1899, t. VIII. — Segond, invoquant l'autorité de Rendu, se borne à signaler, au sujet de la rupture des kystes hépatiques dans les bronches, qu'on peut constater « des signes caverno-amphoriques limités à la base du poumon, ou bien encore des symptômes de pyo-pneumothorax ou de gangrène pulmonaire » (*Traité de Chirurgie* de Duplay et Reclus, t. VI, p. 1042). — Au sujet des kystes suppurés du foie, Gilbert et Surmont indiquent comme un symptôme tout à fait exceptionnel, *n'ayant pas encore été signalé*, « l'augmentation subite de la tumeur qui devient sonore » : ils font allusion au cas de Gilbert et E. Weil (*Traité de Brouardel et Gilbert*, 1898, t. V). — Chauffard écrit (*Traité de Charcot et Bouchard*, 2e édition, 1902, t. V, p. 310), à propos de l'ouverture des kystes dans les bronches : « Dès la vomique rejetée, des signes cavitaires ou amphoro-métalliques se montrent dans la région auparavant mate et silencieuse ». Et, au sujet de la suppuration du kyste : « Exceptionnellement le kyste infecté peut devenir à la fois suppuré et gazeux, par colibacillose dans un cas de Gilbert et E. Weil ». — Frerichs, dans son classique *Traité des maladies du foie*, avait autrefois signalé, à propos de l'ouverture des kystes hépatiques dans le tractus digestif, que « des gaz peuvent passer de l'estomac ou de l'intestin dans la poche vide; de là résulte un brusque changement dans les limites de la matité ». — A ces quelques lignes se borne tout ce que l'on peut trouver dans les traités, au sujet des kystes gazeux du foie.

soit dans l'estomac ou les intestins, soit dans le poumon, comme on en a vu quelques exemples.

« Dans les deux premiers cas, en pressant l'abdomen dans la partie molle de l'hypocondre droit, *on obtiendra probablement un gargouillement manifeste, dû à l'introduction des gaz intestinaux dans l'excavation du foie.* Dans le dernier, c'est-à-dire dans le cas de communication fistuleuse de l'abcès du foie avec les bronches, *je ne doute pas que l'on n'obtienne la toux* et la *respiration caverneuses*, le *râle* de même nature, peut-être même la transmission de la *voix* à travers le tube du cylindre, et si l'excavation était très vaste, le *tintement métallique*[1]. »

C'est seulement près de vingt ans plus tard, en 1837, que les prévisions de l'immortel inventeur de l'auscultation devaient être vérifiées, pour ce qui concerne le cas des kystes du foie ouverts dans le poumon, par Kunde, de Berlin. L'observation de cet auteur — la première en date, à notre connaissance — est si complète et démonstrative qu'elle mérite d'être succinctement résumée ici.

Il s'agissait d'un homme atteint d'une affection hépatique grave, caractérisée par une tumeur saillante sous les fausses côtes et accompagnée de symptômes de suppuration : frissons, douleurs paroxystiques dans le foie, l'épaule et le bras droit, respiration accélérée, soif intense, langue sèche, couleur ictérique de la peau, etc. Un matin, au milieu de violents efforts de toux, de hoquets et de vomissements, cet homme rendit, « par jets de la grosseur du bras », un liquide verdâtre, « d'odeur infecte, très pénétrante, presque gangréneuse » : la tumeur de l'hypocondre s'affaissait aussitôt. Or, dans les jours qui suivirent, on constata à l'auscultation du thorax la présence d'un « *gargouillement*, qui se percevait le plus distinctement et avec le plus d'intensité *dans la région même du foie*, au-dessous des fausses côtes et à une profondeur où le rebord du lobe inférieur du poumon ne peut plus recouvrir le foie. En cet endroit *le son était sonore et même tympanique* et on entendait un *bruit caverneux* dur, âpre et très désagréable à l'oreille .... » — A l'autopsie, on constata dans le lobe hépatique droit l'existence d'une poche renfermant une matière jaune brunâtre fétide au milieu de laquelle nageaient des débris de membranes et des hydatides affaissées. Cette cavité communiquait, à tra-

1. Laënnec, *Traité de l'auscultation médiate*, t. III, p. 534.

vers le diaphragme, avec le poumon droit qui était creusé lui-même d'une caverne dans laquelle s'ouvraient plusieurs bronches.

Gros (1844), Peacock (1850), Bricheteau (1852), Goupil (1856) devaient ultérieurement rapporter des cas exactement superposables à celui-ci. Entre temps, des faits d'ordres différents étaient signalés.

A la Société Anatomique, en 1846, Gogué communiquait le cas suivant. On diagnostique, chez un homme, un kyste du foie et on fait sur la tumeur une application de potasse caustique. Quatre ou cinq jours après, pendant que l'eschare se détache, le malade est pris de fièvre avec inappétence. On remarque en même temps qu'il s'est produit des changements dans la tumeur, qui disparaît sous la pression, en donnant du gargouillement, et *est devenue sonore à la percussion*. Ouverture de la peau; issue de pus sanieux; mort. A l'autopsie, vaste poche ayant fortement déprimé le foie.

L'année suivante (1847), Guillemin publiait, dans la « Gazette médicale de Paris », une *Note sur un bruit particulier produit par les acéphalocystes au moment de leur expulsion du sac qui les contient dans la cavité intestinale*. Il y donnait l'observation d'un cas curieux dans lequel, à la suite de l'évacuation d'un kyste hydatique dans l'intestin, la tumeur avait présenté des alternatives d'augmentation et d'affaissement, accompagnées d'un « véritable tintement semblable au cliquetis produit par de nombreux grains de sable fin tombant dans une coupe de verre : c'était le tintement métallique des excavations de poitrine ». Guillemin proposait le mot de *tintement hydatique* pour désigner ce bruit particulier, bien vraisemblablement lié à la présence de gaz dans la poche kystique.

Trois ans plus tard, en 1850, Rinecker rapportait un cas plus précis où, après ouverture d'un kyste hépatique suppuré dans l'intestin (évacuation de membranes hydatiques dans les garde-robes vérifiée par Virchow), on constata dans la région hépatique un son de percussion métallique, qui persista jusqu'à la mort. A l'autopsie, le sac fibreux, qui conservait encore un son métallique, laissa échapper des gaz.

Dolbeau signalait de même, en 1856, un cas où un kyste hépatique suppuré, ponctionné à plusieurs reprises, fut trouvé à l'autopsie plein de gaz et « manifestement sonore ». Il est à remarquer qu'ici il n'est fait mention d'aucune communication du kyste avec l'intestin ou les bronches.

En 1860, Griesinger publiait un fait extrêmement intéressant de tumeur hydatique alvéolaire suppurée, dans lequel il avait vu apparaître (à la suite de plusieurs ponctions et d'une évacuation alvine abondante ayant fait soupçonner une perforation de la poche dans l'intestin) une résonance tympanique au niveau du sac, et dans lequel il avait pu constater que la zone gazeuse se déplaçait avec la position du malade. A l'autopsie, on vérifia la *présence de gaz dans la cavité hépatique*; et de plus on put faire cette constatation très importante qu'*il n'existait pas de communication de la poche avec l'intestin.*

Un cas semblable fut observé plus tard par Demattéis.

Kyste gazeux communiquant avec les bronches, kyste gazeux communiquant avec l'intestin, kyste gazeux fermé : tels sont les trois groupes de faits auxquels ressortissent les observations rapportées jusqu'ici. Le cas communiqué par Budin et Regnard à la Société Anatomique, en 1874, ouvre un nouveau chapitre, à la vérité moins intéressant que les précédents : il s'agissait d'un cas où les signes de pseudo-pneumothorax étaient apparus au niveau d'un large kyste hépatique suppuré, *à la suite de l'ouverture chirurgicale de la poche.* Les phénomènes paraissaient bien dus, dans ce cas, à la pénétration de l'air atmosphérique dans le sac, car ils disparaissaient lorsque l'orifice du kyste était fermé.

Nous allons voir éclore maintenant une série d'observations du même ordre que celles de Dolbeau et de Griesinger, dans lesquelles le développement de gaz s'était produit dans des *kystes traités par la méthode des ponctions* — alors à son apogée. Dans la plupart des cas, la poche avait suppuré à la suite des dites ponctions. Telles sont les observations de Gérin-Roze (1875), de Koranyi (1876), de Schrœtter (1878), de Duguet (1880), de Mathieu (1882). Cette dernière mérite d'être retenue. Elle est remarquable tant par la netteté du début (les signes amphoriques étant apparus brusquement le lendemain d'une ponction) que par la richesse de la symptomatologie et la précision des constatations anatomiques : on vit, à l'autopsie, que « la poche ne communiquait pas avec la plèvre, non plus qu'avec aucune autre cavité; le gaz qu'elle renferme n'a pu se développer que dans son intérieur [1] ».

Dès lors, d'année en année sont publiés, dans les divers pays, de

1. Mathieu, Kyste hydatique du foie; développement de gaz dans le kyste à la suite d'une ponction, *Archives générales de Médecine*, 1882, vol. II, p. 221.

nouveaux faits isolés, qui passent à peu près totalement inaperçus : en Russie, le cas de Holst (1883); en France, ceux de Maurandy (1884) et de Sardac (1887); en Allemagne, les observations de Genzmer (1879), de Herrlich (1886), de Eisenlohr (1891), de Aschoff (1895); en Suisse, le fait de Demattéis (1890), concernant un cas d'échinocoocose alvéolaire; en Autriche, un cas de Maydl (1891).

En 1897, à l'occasion d'une discussion sur les abcès sous-phréniques, Picqué communique à la Société de Chirurgie de Paris une observation de kyste hépatique suppuré renfermant une quantité considérable de gaz.

Nous arrivons ainsi à l'importante note de Gilbert et E. Weil (*Société de Biologie*, juin 1898), dans laquelle ces auteurs, ayant rapporté un nouveau fait de kyste hydatique gazeux, appellent l'attention des cliniciens et des bactériologistes sur cette variété très intéressante de kystes, qu'ils croyaient être les premiers à signaler [1], tant il est vrai que les observations antérieures, cependant déjà nombreuses, étaient demeurées complètement ignorées!

Depuis cette communication, Lippmann, en 1902, puis Griffon et Crouzon en 1904, ont publié deux observations de « pyopneumohydatide ». Dans notre récent ouvrage sur *Les kystes hydatiques du foie*, où nous avions rassemblé six cas de cet ordre, nous avons nous-même mentionné un fait inédit, qui nous avait été aimablement communiqué par notre collègue rouennais, le Dr Jeanne. — Térébinsky et Yakovleff ont rapporté également trois cas de « développement de gaz dans des kystes à échinocoque du foie », et insisté sur « la signification diagnostique de ce signe ».

Il y a quelques mois, enfin, un élève du professeur Gilbert, le Dr Enebuske, a fait de l'étude de cette question l'objet de sa thèse [2]. S'il ne renferme, à la vérité, aucune observation nouvelle, ce travail, écrit à la lumière des importantes recherches de Lippmann sur le microbisme biliaire normal et pathologique [3], constitue une

1. « *Aucun auteur* n'avait jusqu'ici signalé l'existence de pyopneumohydatides. Il était intéressant d'appeler l'attention sur ce *nouveau* symptôme » (*Loc. cit.*, p. 660).

2. Enebuske, *Contribution à l'étude clinique et bactériologique des kystes hydatiques sonores du foie*, Thèse de Paris, juillet 1906. — M. Enebuske n'avait pu rassembler que *sept* observations de cet accident rare, « dont M. le professeur Gilbert s'est occupé le premier ».

3. Lippmann, Thèse de Paris, 1903.

bonne mise au point de la pathogénie des kystes gazeux primitifs du foie.

THÉORIES PATHOGÉNIQUES. — L'aperçu chronologique qui précède serait fort insuffisant si nous n'y joignions l'exposé de différentes théories pathogéniques successivement invoquées par les auteurs pour expliquer la présence de gaz à l'intérieur du kyste, dans leurs cas respectifs d'ailleurs dissemblables.

Kunde et Philipp avaient donné une explication très précise et très simple des signes observés chez leur malade (on se rappelle que la cavité kystique communiquait avec les bronches). Ils admettaient qu'à chaque mouvement inspiratoire *l'air pénétrait du poumon dans la poche hépatique* « et venait agiter le liquide qui y était contenu ».

Dans un fait observé par Trousseau et Peter [1], — un kyste du foie, ouvert dans les voies biliaires, s'était rompu dans la plèvre en provoquant une pleurésie putride, — Peter avait invoqué la pathogénie suivante : « Par suite de la communication du kyste avec l'intestin (par l'intermédiaire du cholédoque), *les gaz intestinaux pouvaient pénétrer dans l'intérieur de ce kyste*; et ainsi se trouve expliquée la fétidité presque stercorale du liquide qui s'écoula par la ponction de la poitrine ».

Pour Griesinger, les gaz renfermés dans la caverne centrale de sa tumeur échinococcique alvéolaire étaient dus à la *décomposition du contenu du sac*. Pareille allusion à la décomposition du liquide kystique et à l'infection putride se retrouve dans d'autres observations. La putridité était d'ailleurs, à cette époque, habituellement attribuée à l'entrée de l'air dans la poche.

Frerichs écrivait, dans son Traité, au sujet de la rupture des kystes du foie dans le tube digestif : « *Des gaz peuvent passer de l'estomac ou de l'intestin dans la poche vide*; de là résulte un brusque changement dans les limites de la matité [2] ».

Schrœtter, ayant vu apparaître des gaz dans un kyste du foie à la suite d'une injection de teinture d'iode, avait admis une mise en liberté de *vapeurs gazeuses d'iode*, aux dépens de la teinture injectée.

A côté de ce cas très spécial, nous mentionnerons, pour être complet, une pathogénie également exceptionnelle, concernant les

1. Trousseau, *Cliniques de l'Hôtel-Dieu*, 1865, t. III, p. 282.
2. Frerichs, *Traité pratique des maladies du foie*, 3e édit., 1877, p. 599.

kystes traités par l'électropuncture. Rendu [1] signale la particularité suivante, observée par Hilton Fagge et Durham : pendant le passage du courant, « on sent sous le doigt une sorte de crépitation emphysémateuse, qui paraît due à la décomposition du liquide du kyste et à un *dégagement de gaz hydrogène* ». Et Rendu d'ajouter : « Il n'est peut-être pas indifférent de provoquer au sein du kyste la production de gaz plus ou moins favorables à la fermentation ».

Signalons encore l'opinion exprimée par Picot [2], à l'occasion d'un cas de kyste hépatique suppuré, dont l'odeur fétide « caractéristique » était liée, selon lui, « à la *pénétration par osmose des gaz hydrogène sulfuré et autres de la cavité intestinale* ».

Dans son cas, où il n'existait aucune communication de la poche avec l'intestin ou le poumon, Mathieu donnait de l'apparition de gaz à l'intérieur du kyste ponctionné l'explication suivante : « L'épaisseur considérable de la paroi de l'échinocoque, la dégénérescence fibreuse très avancée du foie et du péritoine expliquent sans doute l'apparition des gaz dans le kyste. La rétraction n'a pu se faire suffisamment, et *du vide produit a résulté la mise en liberté de gaz dissous dans le liquide hydatique.* Pareil accident s'est parfois rencontré dans la ponction de la pleurésie ».

En somme, trois explications principales ont été fournies jusqu'ici : 1° *pénétration de l'air pulmonaire*, à la suite d'une ouverture du kyste dans l'arbre bronchique; 2° *pénétration des gaz intestinaux*, à la suite de la déhiscence du sac hydatique dans le tractus digestif ou par l'intermédiaire des voies biliaires, voire directement par osmose; 3° *décomposition putride du contenu du kyste* dans une poche fermée. — Ce sont surtout les deux premières pathogénies que nous allons retrouver invoquées dans les divers travaux ultérieurs, jusqu'à ces toutes dernières années.

Deschamps, étudiant dans sa thèse [3] le mécanisme de la productions des gaz dans les diverses collections suppurées gazeuses sous-diaphragmatiques, — les faits que nous avons en vue ici ne sont du reste pas mentionnés dans son travail, — écrit : « Quelle est l'origine de ces gaz? Proviennent-ils de la décomposition du pus ou bien ont-ils pénétré dans la poche à la suite d'une perforation? Nous

1. Article Foie du *Dictionnaire des Sciences médicales.*
2. *Gazette médicale de Bordeaux*, 1882.
3. Deschamps, *Des péritonites périhépatiques*, Paris, 1886.

croyons la dernière opinion la plus probable. Tantôt, c'est par les voies respiratoires que l'air pénètre dans la cavité abdominale; une perforation du diaphragme la met en communication avec les bronches ou quelque caverne de la base du poumon. D'autres fois, une perforation des voies digestives, estomac, duodénum, côlon ou cæcum, livrera passage à des gaz fétides d'odeur stercorale qui se mélangent avec le pus de l'abcès périhépatique ».

Picqué s'exprimait encore ainsi, lors de sa communication à la Société de Chirurgie; il avait en vue les collections gazeuses sous-phréniques en général : « Quant aux gaz contenus dans l'abcès, leur pathogénie n'a rien de spécial dans l'affection qui nous occupe. Dans les cas où il existe une communication avec l'intestin, ils proviennent du tube digestif ». Et Lejars disait après lui : « De fait, ces abcès gazeux sous-phréniques supposent *toujours* une perforation du tube digestif ou encore du poumon ».

De même, nous voyons Gilbert et Garnier écrire, encore en 1898, au sujet des « pyopneumo-périhépatites » : « Quant aux affections du foie et des voies biliaires, elles ne donnent lieu que rarement à la production de collections gazeuses et purulentes; et alors la *pénétration* de gaz est due en général à une *perforation secondaire* de l'intestin ou du poumon [1] ».

Avec la note de Gilbert et E. Weil, publiée cette même année 1898, apparaît une nouvelle notion pathogénique, qui vient éclairer d'une vive lumière ces faits restés passablement obscurs. Gilbert et Weil, ne faisant d'ailleurs en cela, comme ils le disent eux-mêmes, qu'appliquer au foie les données précédemment mises en valeur par Widal et Nobécourt au sujet des pleurésies putrides avec exhalation gazeuse, eurent le mérite d'indiquer nettement le rôle probable des *germes anaérobies* dans les suppurations gazeuses du foie : « Ce sont, disaient-ils, les *microbes anaérobies* qui donnent naissance, dans l'organisme comme *in vitro*, à ces dégagements gazeux [2] ».

En 1901, Barth et Rist communiquèrent à la Société médicale des

1. *Traité de Brouardel et Gilbert*, t. V, p. 247.

2. Il est à remarquer que Gilbert et Weil n'avaient réussi à isoler, dans leur cas, qu'un coli-bacille, *anaérobie facultatif*. Quant à l'assimilation, en vérité très séduisante, faite par ces auteurs entre l'exhalation gazeuse dans les tissus et le dégagement de gaz qui se produit dans les cultures, elle n'est pas absolument légitime. Il est démontré aujourd'hui qu'il n'existe « pas de relation entre les propriétés gazogènes des microbes en culture et leurs propriétés putréfactives dans les tissus ». (Guillemot, Hallé et Rist, *Arch. de Méd. exp.*, 1904, p. 712.)

Hôpitaux un fait qui est à rapprocher étroitement de ceux que nous avons en vue dans cette étude, — il s'agissait d'une pleurésie putride *et gazeuse* ayant eu pour point de départ un kyste hydatique suppuré du foie, — et dans lequel ils avaient pu mettre en évidence, outre la présence du banal coli-bacille, celle de *microbes strictement anaérobies* (*B. fragilis*, *Staph. parvulus*).

A son tour, en 1902, Lippmann isolait dans le pus d'un kyste gazeux du foie trois espèces microbiennes, rigoureusement anaérobies (*Strept. tenuis*, *Staph. parvulus*, *B. nebulosus*). — Deux ans plus tard, Crouzon et Griffon établissaient, dans un cas analogue, la présence de germes anaérobies (indéterminés), associés à un Streptocoque aérobie.

Dans sa toute récente thèse, Enebuske a mis en relief le rôle joué par ces germes anaérobies dans la pathogénie des kystes hydatiques « sonores » du foie; et il en a bien indiqué l'origine biliaire habituelle.

De cet exposé il ressort donc que, si les premières observations concernant le complexus symptomatique que nous avons en vue sont de date déjà ancienne, ces faits étaient restés ignorés des cliniciens jusqu'à une époque toute récente. Quant à leur pathogénie, il apparaît qu'après avoir provoqué des explications et des hypothèses bien diverses, elle demeure encore assez confuse.

Aussi est-ce à mettre un peu d'ordre dans les faits et à tenter d'en préciser le processus pathogénique exact que nous allons nous attacher tout d'abord. Puis, après un court aperçu anatomo-pathologique, nous entrerons dans l'étude clinique du syndrome.

II. — Division. Pathogénie.

Une division naturelle s'impose d'emblée, parmi les faits d'ordres divers auxquels nous avons fait allusion dans l'exposé historique qui précède. Et cette division nous sera aussi nécessaire pour la discussion pathogénique et étiologique que pour la description clinique et l'étude thérapeutique des différentes variétés de kystes gazeux du foie.

Les faits doivent être rangés en quatre groupes bien distincts :

A) Un premier groupe concernera les kystes hépatiques gazeux *rompus dans les bronches.*

B) Un SECOND GROUPE réunira les kystes gazeux *ouverts dans le tractus digestif* (estomac, intestin).

C) Le TROISIÈME GROUPE sera constitué par les kystes gazeux *fermés*, « primitifs » en quelque sorte, ne communiquant — n'ayant à aucun moment communiqué — ni avec les cavités digestives ou respiratoires ni avec l'extérieur.

D) Un DERNIER GROUPE comprendra les poches hépatiques devenues gazeuses *à la suite d'une ouverture externe chirurgicale* (pneumatose kystique post-opératoire).

La pathogénie de l'épanchement gazeux intra-kystique est à envisager successivement dans ces quatre ordres de faits.

A. PREMIER GROUPE. — Évacuation du contenu kystique dans les bronches à travers le lobe pulmonaire inférieur (après perforation du diaphragme), et pénétration consécutive de l'air pulmonaire dans la poche vide, transformée en une vaste caverne : telle est l'explication simple, qui se présente immédiatement à l'esprit. C'est celle qui a été admise par tous les auteurs; et elle s'applique bien certainement au plus grand nombre de faits, sinon à tous.

Cependant la réflexion suggère certaines objections, certaines *réserves* tout au moins, qui font apparaître le mécanisme en question un peu douteux *pour certains cas*. Il est à remarquer, en effet, que la fistule qui fait communiquer le kyste sous-diaphragmatique avec les bronches est parfois constituée par un long, étroit et tortueux trajet, creusé dans le parenchyme pulmonaire engoué; il en résulte que : évacuation d'une collection hépatique dans le poumon n'est pas nécessairement synonyme de : communication de la poche avec l'air bronchique. — On doit se demander aussi pourquoi l'air pénètre dans la poche hépatique, car cette cavité, une fois évacuée, doit avoir une tendance naturelle à s'affaiser et à demeurer affaissée : c'est là un fait bien connu des chirurgiens, puisque c'est sur son observation qu'est basée la méthode de traitement des kystes du foie par suture simple de la poche sans capitonnage. Toutefois, on pourrait répondre à cette objection que les poches suppurées, généralement anciennes et à parois fibroïdes épaisses, n'ont précisément que peu de tendance à s'affaisser, et qu'elles restent volontiers et longtemps béantes — surtout, ainsi que nous le verrons, lorsqu'elles sont symphysées au diaphragme.

A quel moment de la respiration l'air pulmonaire pénètre-t-il dans la poche hépatique? Le raisonnement indique que ce ne peut être pendant l'inspiration, comme le croyaient Kunde et Philipp; car, à ce moment, loin de faire aspiration dans la poche hépatique, le diaphragme s'abaissant tend à comprimer, à exprimer la cavité du kyste. Il semblerait, il est vrai, que l'air bronchique ne doive guère avoir plus de raisons de refluer dans la cavité sous-diaphragmatique pendant les expirations ordinaires. On peut admettre toutefois que, lors des efforts, lors des crises de toux provoquées par l'élimination fractionnée du contenu kystique dans les bronches, l'air thoracique se trouve *refoulé* dans la poche kystique, de la même façon qu'il l'est dans la cavité pleurale en cas de pneumothorax.

Mais nous pensons que le mécanisme pathogénique de l'épanchement gazeux intra-kystique est, *dans quelques cas*, très différent du processus précédent. En effet, la *suppuration du kyste hépatique précède* quasi-toujours[1] *sa rupture dans le poumon*, — et cette suppuration préalable est très souvent *putride* : c'est donc une *suppuration gazeuse en puissance*[2]. Rien d'impossible, dès lors, à ce que l'évacuation d'une partie du contenu kystique favorise un dégagement de gaz putrides dans la poche. Peut-être même la suppuration gazeuse est-elle parfois effectuée déjà, avant que la collection ne se rompe dans les bronches : pareille ouverture *secondaire* dans l'appareil pulmonaire a été observée dans d'autres collections gazeuses sous-phréniques. Dans ce cas, les gaz enfermés dans le kyste seraient non plus de l'air, — malgré que la poche se soit évacuée à un moment donné dans un conduit aérien, — mais des gaz de putréfaction anaérobie.

Quoiqu'il en soit de ce dernier processus, l'observation de Galliard, dans laquelle la rupture intra-bronchique d'un kyste aseptique limpide a été immédiatement suivie de l'apparition de signes amphoriques dans la région hépatique, constitue un argument irréfutable en faveur de la théorie « aérienne ».

1. Nous ne connaissons que *trois* cas (Duvernoy, Galliard, Scherb) dans lesquels un kyste aseptique du foie se soit spontanément ouvert dans l'arbre aérien.

2. A l'appui de cette opinion nous invoquerons les trois arguments suivants : 1° le pus de la vomique initiale présente habituellement d'emblée une *odeur putride* : qu'on se reporte à l'observation princeps de Kunde; 2° l'expectoration renferme souvent d'emblée de la *bile* (germes anaérobies); 3° la *gangrène pulmonaire* (processus anaérobie) succède parfois rapidement à la vomique hydatique.

Faisons observer qu'une pathogénie de tous points analogue est applicable aux kystes hydatiques *de la rate* — suppurés ou non — devenus gazeux à la suite de leur évacuation dans les bronches. Nous en connaissons deux exemples (Duroziez, Quénu) que l'on trouvera annexés aux observations de ce premier groupe (Obs. XI *bis* et XI *ter*).

B. Deuxième groupe. — Pénétration des gaz digestifs dans la poche évacuée : telle est l'explication naturelle proposée, de longue date déjà, pour les faits en question. Elle est d'autant plus rationnelle que la communication des deux cavités est ici directe et que l'orifice en reste souvent largement béant (1 centimètre de diamètre dans l'obs. XV). — Pourtant il est à remarquer que, dans les cas de cet ordre également (et ce n'est plus ici une simple hypothèse), la *suppuration gazeuse peut précéder l'ouverture du kyste.*

Rappelons à ce propos que la déhiscence des kystes hépatiques dans le tractus gastro-intestinal ne se produit guère que dans les cas de kystes suppurés. Dans la règle, en effet, la suppuration des kystes ouverts dans le canal digestif n'est pas la conséquence, mais bien *la cause* de leur déhiscence — contrairement à l'opinion exprimée par Segond [1]. Or cette suppuration préalable de la poche reconnaît presque toujours une origine biliaire; elle est souvent putride et peut, par suite, devenir spontanément gazeuse. L'observation de Mautandy mérite d'être rappelée à ce sujet : on constata la présence de gaz dans le kyste *huit jours avant* que ne se soit produite la vomique hydatique .

Et, même lorsqu'une rupture du kyste dans l'intestin a précédé l'apparition de gaz dans la poche, il peut encore s'agir d'une production de gaz *in situ*, et non de la *pénétration* des gaz digestifs. On a vu plusieurs fois les gaz ne se développer dans la poche que *longtemps après la vomique ou la débâcle hydatique*, à un moment où l'orifice de déhiscence avait pu s'oblitérer. C'est aux dépens des germes anaérobies enfermés dans la poche que se fait sans doute alors l'exhalation gazeuse, quelle que soit d'ailleurs la provenance des microorganismes : qu'ils soient autochtones, c'est-à-dire d'origine

1. Segond écrit, au sujet de la rupture des kystes du foie dans les cavités digestives : « Dans ce dernier cas, on voit évoluer encore tous les désordres de la suppuration; mais celle-ci change de signification; elle n'est plus la cause de l'ouverture du kyste : *elle en est la conséquence* ». (*Traité de Chirurgie*, t. VI, p. 1037.)

biliaire, ou qu'ils procèdent de l'ensemencement secondaire du kyste par la flore intestinale.

C. Troisième groupe. — La pathogénie, l'existence même des suppurations gazeuses primitives en général étaient demeurées longtemps des plus obscures et des plus discutées. Les recherches bactériologiques modernes — de Veillon [1] et de ses collaborateurs, Zuber, Cottet, Guillemot, Hallé et Rist — ont définitivement élucidé cette question. Elles légitiment, comme on va le voir, le rapprochement étroit que nous ferons ici, au point de vue pathogénique, entre les *kystes suppurés gazeux du foie* proprement dits — que nous avons seuls en vue dans ce travail — et une série de faits de *suppurations gazeuses* EXTRA-KYSTIQUES *liées aux kystes hydatiques du foie.*

On connaît les rapports intimes qu'affectent les kystes du foie avec les voies biliaires. Tandis que les vaisseaux sanguins comprimés par l'expansion de la vésicule parasitaire tendent à s'affaisser et à s'oblitérer dans l'épaisseur du kyste adventice, les canaux biliaires, grâce à la muqueuse qui les tapisse et qui empêche la symphyse de leur lumière, restent perméables au milieu du tissu fibreux jusqu'au contact du parasite [2]. Aussi voit-on ces canaux s'ouvrir très fréquemment dans la cavité kystique, tandis que la rupture des canaux sanguins (les cas de suppuration mis à part) est exceptionnelle.

Or, les voies biliaires sont communément habitées — sont *normalement* habitées (Lippmann) — par une abondante flore microbienne, qui comprend deux variétés de germes : des microbes aérobies et des microbes anaérobies. Jusqu'à ces dernières années, les premiers avaient seuls retenu l'attention des bactériologistes et des cliniciens. Les recherches récentes de Gilbert et Lippmann ont établi, au contraire, que « les *vrais hôtes normaux des voies biliaires* sont les micro-organismes *anaérobies stricts* ».

Cette notion capitale est venue jeter une vive lumière dans la pathogénie des diverses suppurations hépatiques. C'est ainsi qu'elle explique les suppurations putrides et gazeuses, intra ou péri-hépa-

1. Veillon, Les microbes anaérobies en pathologie, *Congrès de Médecine*, Paris, 1900.

2. Les mêmes considérations s'appliquent, *mutatis mutandis*, aux kystes des autres organes glandulaires à canaux excréteurs, — aux kystes du poumon plus particulièrement, comme nous l'avons déjà indiqué, ici même, dans un travail antérieur (*Revue de Chirurgie*, 10 juillet 1902, p. 96).

tiques, liées à la lithiase biliaire[1], aux angiocholites[2]. Elle va nous expliquer, de même, diverses suppurations fétides et gazeuses en relation avec les kystes hydatiques du foie, — que cette suppuration soit *intra-kystique*, ou qu'elle soit *extra-kystique*.

Dans la plupart des faits de ce dernier ordre, une particularité, au premier abord paradoxale, a été observée : c'est que le kyste point de départ de la suppuration gazeuse, s'il a été trouvé constamment envahi par une bile infectée, ne contenait pas de gaz lui-même. Pareille constatation vient entièrement à l'appui de l'opinion soutenue par Guillemot, Hallé et Rist, à savoir que « la production de gaz n'est qu'un caractère accessoire et contingent de la putridité[3] ».

Les kystes du foie ainsi infectés peuvent devenir l'origine d'un *abcès gazeux sous-phrénique* (obs. Tuffier et Barbarin); — d'une *péritonite généralisée suppurée et gazeuse* (obs. Combalusier, Holst, Boiteux); — d'une *pleurésie putride* (obs. Trousseau et Peter, Reymondon); — d'une *pleurésie putride accompagnée de pneumothorax spontané* (obs. Maunoury, Barth et Rist).

De ces manifestations putrides et gazeuses, on doit rapprocher les faits de *gangrène pulmonaire* — nécrose et infection anaérobie du parenchyme pulmonaire — compliquant les kystes du foie, que le kyste hépatique ait évacué son contenu septique (suppuré ou bilieux) à travers le poumon (obs. III, V, X, LII), ou que la gangrène ait été directement inoculée par une ponction du kyste infecté, à travers une lame de tissu pulmonaire (obs. personnelle, XV).

Enfin, on doit encore joindre aux faits précédents les cas d'*abcès gazeux pariétaux* développés : α) au niveau de la *paroi abdominale*, spontanément dans le voisinage de la poche hydatique suppurée (obs. XIV), ou, à la suite d'une ponction, sur le trajet de l'aiguille (obs. XXIV); β) au niveau de la *paroi thoracique*, à la suite de l'inci-

1. Hintze (Gasbildung in der Leber bei Cholelithiasis, *Münchener med. Woch.*, 1895, p. 209) a rapporté un cas de lithiase biliaire dans lequel le foie était devenu subitement sonore pendant la vie. — A l'autopsie, sa section donna issue à un flot de bile *mêlé de gaz*.

2. Gilbert et Lippmann, Bactériologie des cholécystites, *Soc. de Biologie*, 25 septembre 1902.

3. « Chez un même malade, les mêmes bactéries peuvent provoquer en un point de l'économie une suppuration fétide de l'apparence la plus banale; puis, transportées dans un autre organe, y déterminer les processus gangréneux les plus caractéristiques et les plus graves ». (Guillemot, Hallé et Rist, *Arch. de méd. exp.*, 1904, p. 713.)

sion d'une caverne hydatique secondaire du poumon (obs. LII), ou sur le trajet d'une ponction de pleurésie putride hydatique (obs. XLIX).

Quels sont dans tous ces cas les micro-organismes en cause?

Le Coli-bacille était celui qu'on avait pendant longtemps incriminé de façon à peu près exclusive dans les suppurations gazeuses péri-digestives en général, dans les abcès gazeux sous-phréniques plus spécialement. C'est lui qu'accusaient encore Gilbert et E. Weil dans leur communication de la Société de Biologie (1898) : « Les microbes de l'intestin, *en particulier le coli-bacille*, sont le plus souvent responsables », disaient-ils.

Or, comme l'ont bien montré Barth et Rist[1], l'importance donnée au *B. coli* tenait « à ce que l'on employait pour les recherches bactériologiques des méthodes incomplètes, qui ne permettaient de cultiver que les espèces anaérobies ou facultatives ».

Le cas qui a été étudié bactériologiquement par Barth et Rist est, à cet égard, très suggestif. Les ensemencements, sur milieux ordinaires, aérobies, du liquide pleurétique putride et du contenu du kyste hépatique suppuré ouvert dans la plèvre, avaient donné des cultures de *B. coli commune*. « Ce résultat, si conforme aux idées courantes sur les suppurations d'origine abdominale, donnait pourtant une image absolument fausse de la réalité. » En effet, une recherche méthodique des microbes anaérobies sur milieux appropriés démontra la présence de deux germes strictement anaérobies : le *B. fragilis* et le *Staph. parvulus*. Par suite, Barth et Rist arrivaient à cette conclusion : que le rôle primordial dans tout le processus morbide appartenait aux deux microbes anaérobies. « Ce que nous savons, disaient-ils, de leurs propriétés biologiques, de leur pathogénéité, de leur présence dans nombre de suppurations analogues, nous autorise à les considérer comme les auteurs responsables de la suppuration hépatique et de la pleurésie; leur présence rend compte à la fois de la fétidité et de la putridité du pus, des signes de pneumothorax fermé dû au développement de gaz dans la plèvre, et du caractère hautement toxi-infectieux de l'affection. »

Une confirmation définitive de ces idées a été apportée par l'observation de Lippmann, dans laquelle les cultures démontrèrent l'absence de tout germe aérobie dans le pus du kyste hépatique

1. Barth et Rist, *Société médicale des Hôpitaux*, 1901.

gazeux, et la présence *exclusive* de trois espèces microbiennes strictement anaérobies, hôtes habituels des voies biliaires : le *Str. tenuis*, le *Staph. parvulus* et le *B. nebulosus*.

Au surplus, l'origine biliaire de la suppuration anaérobie des kystes hépatiques devenus spontanément gazeux n'est pas attestée seulement par les données bactériologiques, qui ont permis de retrouver dans le pus kystique les germes « autochtones » (Gilbert et Lippmann) de l'appareil biliaire; elle l'est encore, et plus simplement, par la teinte bilieuse généralement évidente que présente le contenu kystique.

Une exception doit être faite à cette règle. Elle concerne certains faits particuliers, dont l'observation remonte d'ailleurs à une époque éloignée : ce sont les cas dans lesquels la suppuration putride de la cavité kystique a succédé à une ponction septique faite à travers un abcès pariétal (obs. XXVII), ou à travers l'escarre thérapeutique (potasse caustique) autrefois en honneur (obs. XIX, XX, XXIX).

D. Quatrième groupe. — Toute différente est l'origine et la nature de l'épanchement gazeux qui peut apparaître dans la cavité des kystes ouverts chirurgicalement. La pathogénie est ici aisée à concevoir; il s'agit d'*air atmosphérique*, ayant pénétré à l'intérieur du kyste évacué. Cet air introduit dans la poche au cours de l'intervention peut rester en communication avec l'air extérieur, dans les cas de plaie largement drainée et en quelque sorte béante. Mais il peut encore persister dans le kyste, alors que la communication de celui-ci avec l'extérieur a cessé, soit que la fistule de la poche marsupialisée se soit oblitérée, soit que le kyste ait été suturé immédiatement et réduit sans drainage. Deux observations personnelles (obs. XLVI, XLVII) constituent des exemples particulièrement intéressants et démonstratifs de l'une et l'autre variétés.

Dans tous les cas où l'on a noté cet envahissement de la poche évacuée par l'air, il s'agissait de *kystes sous-diaphragmatiques*, généralement *volumineux*, et nous ajouterons *adhérents à la coupole diaphragmatique*. Ces conditions permettent de comprendre le processus pathogénique : une fois le kyste ouvert et vidé, il se produit à chaque mouvement respiratoire, un appel et un reflux d'air dans le sac, une sorte de « respiration intra-kystique ». Et l'on prévoit que l'appel d'air doit se produire au moment du temps *expiratoire*, lorsque le diaphragme, auquel est symphysée la calotte supérieure

du kyste, remonte plus ou moins brusquement dans le thorax.

Aussi bien, le phénomène a été plusieurs fois constaté *de visu* au cours de l'opération. Luff est, à notre connaissance, le premier à l'avoir signalé [1]. Il s'agissait, dans son cas, d'un volumineux kyste hépatique à développement intra-thoracique, qui fut ouvert par une laparotomie médiane sus-ombilicale. La poche étant évacuée, dit Luff, « l'air entrait et sortait à travers l'ouverture du kyste avec les mouvements respiratoires, et les parties situées au-dessous du diaphragme devinrent emphysémateuses ». Suture du kyste à la peau; drainage; guérison rapide. Le même phénomène a été observé par Pierre Delbet dans un cas de kyste volumineux de la face convexe du foie, traité par suture sans drainage. « Je commençai, dit ce chirurgien, la suture de l'incision hépatique. Mais, à mesure que l'incision se rétrécissait, il se faisait une *traumatopnée sous-diaphragmatique* de plus en plus intense. A chaque mouvement respiratoire l'air pénétrait dans le kyste et en était chassé avec des sifflements. Je n'ai malheureusement pas noté si, comme cela est probable, la pénétration de l'air se faisait pendant l'expiration [2] ». Traumatopnée, telle est, en effet, la comparaison qui vient immédiatement à l'esprit. C'est celle que nous avions nous-même consignée dans nos notes (*traumatopnée intra-kystique*), après avoir été témoin de cette particularité dans un cas de kyste sous-diaphragmatique, opéré le 15 février 1905 par notre collègue le Dr Bataille (obs. XLVI).

Un fait intéressant à souligner, c'est que l'air emprisonné dans les poches hydatiques fermées ne se résorbe que fort lentement.

Il y a, à cette particularité, deux raisons : *a.* l'*épaisseur* et la *structure fibroïde* dense *de la paroi kystique*, qui doit être aussi peu perméable aux gaz qu'elle l'est aux liquides; *b.* la *composition chimique des gaz* enfermés dans le sac. L'analyse chimique des gaz, recueillis au cours d'une ponction pratiquée quarante cinq jours après l'opération, nous a montré, dans une de nos observations [3], que la composition de l'air emprisonné s'était profondément modifiée : l'oxygène avait diminué des deux tiers et avait été remplacé par de l'acide carbonique; la proportion d'azote avait, pendant ce temps, peu bougé (diminution de 1/8). En sorte que l'air primitif

1. Arthur Luff, *The Lancet*, 26 avril 1896, p. 1134.
2. P. Delbet, *Société de Chirurgie*, 28 juin 1905, p. 645.
3. Cf. Cerné et Dévé, *Soc. de Biologie*, 8 décembre 1906.

avait été transformé en un gaz inerte, très difficilement résorbable, — même par des surfaces absorbantes.

Il s'agit là, en somme, d'un phénomène analogue à celui qu'on observe au niveau de la plèvre, dans le pneumothorax fermé, spontané (Martin Solon, Demarquay et Lecomte), — expérimental (Demarquay et Lecomte, Rodet et Pourrat), — ou artificiel (Potain, Vaquez [1]).

La pathogénie que nous venons d'exposer suffit, pourrait-il sembler, à expliquer tous les faits de ce quatrième groupe. Et cependant, il y a peut-être une place à faire, ici encore, à la suppuration gazeuse anaérobie. C'est à ce dernier processus que ressortit probablement l'observation de Vital. Dans ce cas, en effet, le tympanisme hépatique n'apparut que très *tardivement* après l'incision, et après issue prolongée d'un *pus fétide* par la plaie opératoire. Dans l'observation de Herrlich, si les phénomènes amphoriques sont devenus surtout apparents après l'ouverture chirurgicale, des gaz préexistaient certainement dans la poche; et ils étaient liés à la suppuration putride préalable.

En jetant maintenant un coup d'œil d'ensemble sur la pathogénie des kystes hydatiques gazeux du foie, nous voyons que ces kystes gazeux peuvent être séparés en *primitifs* et *secondaires*. Les derniers s'expliquent aisément par la *pénétration* de l'air extérieur, de l'air bronchique ou des gaz intestinaux dans la *poche kystique ouverte*. Deux grandes notions dominent la pathogénie des premiers, caractérisés par un *dégagement* de gaz dans leur *cavité close* : l'origine biliaire de la suppuration gazeuse spontanée, et le rôle exclusif joué, en pareil cas, par les germes anaérobies.

En terminant ce chapitre, nous ferons remarquer qu'une pathogénie analogue, ou pour mieux dire *homologue*, s'applique à certains faits de KYSTES HYDATIQUES GAZEUX DU POUMON, donnant naissance à tous les signes d'un pneumo ou d'un pyo-pneumothorax [2].

1. Vaquez rappelait dernièrement à la Société médicale des Hôpitaux (19 octobre 1906, p. 947) que « si l'on injecte de l'air atmosphérique stérilisé (dans la plèvre) et que quelques jours après on fasse l'analyse de l'air injecté, on constate que l'oxygène a disparu et qu'il ne reste plus que de l'azote et de l'acide carbonique ». Le même auteur ajoutait que l'azote injecté dans la cavité pleurale (dans un but thérapeutique) y séjourne très longtemps : on peut l'y retrouver sept ou huit mois après l'injection.

2. Obs. Broadbent (A case of hydatid of the right lung simulating pneumothorax, *Lancet*, 26 oct. 1878); obs. Méry et Rieffel (*Soc. Anat.*, 1888, p. 289); obs.

Ces cas de *pseudo-pyo-pneumothorax hydatique, intra-pulmonaire*, sont à séparer des faits de pyo-pneumothorax hydatique vrai, intra-pleural, liés à la rupture spontanée ou artificielle d'un kyste du poumon dans la cavité pleurale générale.

III. — Étiologie.

Quelle est la *fréquence* des kystes gazeux du foie et plus spécialement des kystes suppurés gazeux? — Plusieurs statistiques donnent des chiffres qui vont peut-être nous renseigner à cet égard.

Dans un travail qui repose sur un ensemble de 80 cas d'« empyème hypo-phrénique », Nowack[1] indique que l'affection a été causée dans 8 cas par un kyste hydatique du foie. Mais une seule fois sur ces huit cas la collection sous-phrénique renfermait des gaz (obs. Maydl)[2].

Trois ans plus tard (1894), Maydl réunissait, dans un travail bien connu[3], 179 cas d'abcès sous-phréniques. Dans 17 de ces cas, l'affection causale avait été un kyste échinococcique du foie : parmi ces 17 cas, 3 se rapportent à des kystes gazeux proprement dits (obs. Genzmer, Herrlich, Maydl, déjà citées); 3 autres concernent des suppurations gazeuses extra-kystiques (dont Maydl ne souligne d'ailleurs pas l'intérêt).

Martinet, dans son importante thèse[4], a rassemblé 140 observations d'abcès sous-phréniques. Dans deux observations seulement, l'affection avait été causée par un kyste du foie, et une seule des deux observations concernait une collection gazeuse — extra-kystique (obs. Tuffier-Barbarin)[5].

Sur 60 cas d'abcès sous-phréniques opérés par lui ou par ses

Ord (*Soc. clin. de Londres*, 22 janv. 1892); obs. Dalché (*in* thèse Pasquier, Paris, 1899, p. 108); obs. Végas et Cranwell (*Los quistes hidatidicos*, Buenos-Aires, 1901, obs. 660 et 666).

1. Nowack, Die hypophrenische Empyem, *Schmitts' Jahrb.*, 1891.

2. Quand on reprend les observations de la statistique de Nowack, on constate en réalité que *trois* d'entre elles (Obs. Genzmer, Herrlich et Maydl) rentrent dans notre sujet.

3. Maydl, *Ueber subphrenische Abcesse*, Wien, 1894.

4. Martinet, *Les variétés anatomiques d'abcès sous-phréniques*, thèse de Paris, 1898.

5. Un tableau donné à la page 12 de la thèse de Martinet indique bien que sur un ensemble de 130 cas, 9 avaient été causés par des kystes hydatiques du foie. Mais quand on reprend une à une les observations résumées à la fin du travail, on constate que les cas sont, en réalité, au nombre de 140, et que *deux* seulement (obs. CXXI et CXL) ont trait à des kystes hépatiques.

assistants, Körte[1] indique, sans spécifier d'ailleurs qu'aucun d'eux fût gazeux, que trois reconnaissaient pour origine un kyste hydatique du foie. On remarque qu'il ne s'agirait, d'ailleurs, pas là de kystes gazeux proprement dits.

Enfin, la toute récente thèse d'Enebuske ne contient, en tout, que *sept* observations de « kystes hydatiques sonores du foie ».

Nous avons pu en réunir *quarante-huit* dans le présent travail.

De ces 48 cas :

11 concernent des kystes rompus dans les bronches;

7, des kystes rompus dans le tractus digestif (estomac 4, intestin 3);

24, des kystes fermés;

6, enfin, concernent des faits de pneumatose kystique post-opératoire.

De l'étude de ces 48 observations une particularité étiologique nous a paru intéressante à dégager : c'est l'influence de l'*âge* sur la fréquence relative de la suppuration gazeuse des kystes hépatiques.

Il est de notion classique que les kystes hydatiques considérés *en général* atteignent leur maximum de fréquence entre vingt et trente ans[2], et que cette fréquence décroît ensuite. Or, en dépouillant la statistique générale de Vegas et Cranwell[3], qui repose sur 948 observations originales, nous avons pu faire cette remarque, que si l'on vient à réunir en un seul groupe les cas observés jusqu'à l'âge de vingt ans, on constate que *la fréquence de l'échinococcose suit une progression régulièrement décroissante avec l'âge :*

Jusqu'à 20 ans.....	335	cas, soit	35,3	p. 100.
De 20 à 30 —	262	—	27,7	—
De 30 à 40 —	190	—	20,0	—
Au-dessus de 40 —	161	—	16,9	—

En procédant au même calcul pour ce qui concerne plus spécialement les 577 cas de kystes *du foie* (faisant mention de l'âge) que comprend la même statistique, nous sommes arrivé à une constatation absolument concordante :

1. Körte, *XXXIe Congrès de chir. all.*, 3 avril 1902, I, p. 85.
2. Il serait plus exact de dire que la période de 20 à 30 ans est celle pendant laquelle *on diagnostique* le plus fréquemment l'échinococcose. En réalité, beaucoup des kystes diagnostiqués à cette époque remontent à l'adolescence, ou même à l'enfance.
3. H. Vegas et D. Cranwell, *Los quistes hidatidicos*, Buenos-Aires, 1901.

Jusqu'à 20 ans.....	213 cas,	soit 36,9	p. 100.
De 20 à 30 —	147 —	25,5	—
De 30 à 40 —	125 —	21,7	—
Au-dessus de 40 —	92 —	15,9	—

Or, si nous considérons maintenant les 35 de nos observations de kystes hépatiques *gazeux* dans lesquelles l'âge du malade se trouve indiqué (nous laissons de côté les faits *artificiels* de kystes gazeux post-opératoires), nous arrivons aux résultats suivants :

Jusqu'à 20 ans.....	4 cas,	soit 11,4	p. 100.
De 20 à 30 —	7 —	20,0	—
De 30 à 40 —	9 —	25,7	—
Au-dessus de 40 —	15 —	42,9	—

C'est-à-dire que *la fréquence de la suppuration gazeuse des kystes du foie croît progressivement avec l'âge*, — à l'inverse de la fréquence des kystes hydatiques du foie.

Ce fait paraît bien, d'ailleurs, répondre à une loi plus générale, qu'on peut formuler ainsi : *la proportion des kystes hydatiques suppurés du foie augmente avec l'âge des malades*. En effet, en reprenant, à ce point de vue spécial, les observations réunies dans la précieuse statistique de Vegas et Cranwell (nous n'avons retenu que les cas suffisamment précis), nous sommes arrivé aux chiffres suivants :

Jusqu'à 20 ans.....	12,2 p. 100	de kystes hépatiques suppurés.
De 20 à 30 —	17,7 —	—
De 30 à 40 —	22,4 —	—
Au-dessus de 40 —	20,0 —	—

Ces chiffres n'ont d'ailleurs pas une valeur absolue. Ils sont bien probablement faussés par diverses causes d'erreur, dont une des principales est le fait que la suppuration a souvent été *artificiellement provoquée par une ponction*. Cependant, pris dans leur ensemble, ils nous ont paru intéressants à signaler.

Quelles sont les raisons de cette particularité? Tout d'abord, il est aisé de comprendre que, du seul fait de leur âge, les vieux kystes ont été plus exposés à s'infecter que les jeunes (à la suite de ruptures traumatiques ou spontanées, ou de ponctions, ou au cours de maladies infectieuses intercurrentes). Une autre raison est la suivante : c'est que, dans les kystes âgés, la membrane-mère est ordinairement altérée, nécrosée, et que la poche est alors occupée par des hydatides plus ou moins affaissées; or, fréquemment dans ces cas, le contenu du sac fibreux est *baigné* par un suintement bilieux. Le

kyste se trouve, par suite, transformé en une sorte de ballon de culture *à la merci de l'infection biliaire* toujours imminente.

La suppuration gazeuse du kyste est survenue de façon *spontanée* dans un nombre important d'observations. Elle a été provoquée par une *application de caustiques* dans quelques cas anciens (tels que celui de Gogué). Elle a succédé, plus ou moins tardivement, à une *ponction*[1] dans les observations de Dolbeau, Koranyi, Gérin-Roze, Griesinger, Demattéis, Mathieu, de Sardac, Griffon et Crouzon. Enfin, elle s'est développée dans des kystes qui s'étaient *spontanément rompus dans la cavité péritonéale* et qui, ultérieurement, s'ouvrirent dans le tractus digestif : observations Holst, Maurandy, Dévé[2].

Quant à ce qui concerne les faits très particuliers de kystes gazeux post-opératoires, l'examen de notre petite statistique montre qu'il s'agissait, dans trois cas (en comprenant l'observation d'Herrlich), de kystes hydatiques déjà suppurés (obs. XXVIII, XLII, XLIII). Dans les quatre autres cas il s'agissait de kystes aseptiques : trois d'entre eux avaient été marsupialisés; un seul (obs. Cerné) avait été réduit sans drainage.

IV. — Anatomie pathologique.

Nous envisagerons successivement l'anatomie pathologique des kystes hépatiques gazeux fermés, puis celle des kystes ouverts.

A. Kystes fermés. — La poche, généralement volumineuse, est logée dans l'un ou l'autre lobes du foie, qu'elle réduit souvent à une simple coque. Elle peut occuper tout un hypocondre — voire les deux hypocondres et l'épigastre (cas de Dolbeau) — et s'étendre en arrière jusqu'à la colonne vertébrale. On conçoit qu'excavant aussi profondément le foie, elle entre fréquemment en rapports avec des canaux biliaires volumineux, et aussi avec de grosses branches

1. Deux circonstances sont à distinguer au sujet de l'action de la ponction. Elle a agi, dans certains cas, en transformant un kyste *jusque-là aseptique* en un kyste suppuré putride, soit par introduction directe de germes septiques, soit en provoquant une cholérragie intra-kystique. Dans d'autres cas, où le kyste était *préalablement suppuré*, il semble que la ponction ait agi en favorisant le dégagement des gaz par la décompression qu'elle amenait dans la poche.

2. Nous avons indiqué dans notre thèse (p. 84-85) et plus récemment dans notre opuscule sur *Les kystes hydatiques du foie* (p. 105) la pathogénie de ces cas.

veineuses, source possible d'hémorragie (cas mortel de Aschoff).

Au contact de la poche suppurée et gazeuse se forme parfois un abcès pariétal, qui peut être lui-même gazeux. Il est habituel de constater de la périkystite, sous forme d'adhérences pariétales, intestinales, épiploïques. La symphyse avec le diaphragme refoulé dans le thorax est extrêmement fréquente. Du côté de la cavité thoracique, on constate que tantôt la plèvre est soudée, tantôt au contraire elle est restée libre et intacte; elle peut être enfin le siège d'un épanchement séreux ou purulent.

La péri-hépatite est parfois circonscrite. Ainsi s'explique le développement possible d'une collection gazeuse sous-phrénique extrakystique (obs. LIII). L'absence de toute adhérence de la surface du kyste au diaphragme ou à la paroi peut même s'observer, en dépit de la suppuration du contenu; en sorte que la poche suppurée et gazeuse pourrait éventuellement se rompre dans la cavité péritonéale générale. Picqué le faisait fort justement remarquer à propos de son cas (obs. XXXIV). Et c'est ce qui paraît s'être précisément produit dans les faits de Combalusier, Holst et Boiteux.

Le kyste gazeux s'est plusieurs fois montré encore sonore à la percussion sur la table d'autopsie (obs. XVII, XX, XXVII). Une ponction faite au scalpel dans sa paroi donne alors issue à des gaz fétides, qui s'échappent en sifflant, en même temps que la poche s'affaisse. Agrandie, l'incision laisse s'écouler un pus fétide renfermant des débris de membranes ou des hydatides, généralement teintées de bile. Quant aux parois du sac, plus ou moins épaisses et scléreuses suivant les cas, elles offrent une surface interne chagrinée, souvent revêtue d'un enduit pultacé verdâtre qui masque l'orifice des canaux biliaires ouverts dans la cavité.

B. Kystes ouverts. — La lésion hydatique s'est mise en communication avec les cavités digestives ou avec l'appareil pulmonaire voisin. Son ouverture à la peau est moins intéressante.

Le kyste s'est-il *rompu dans l'intestin* ou *l'estomac*? On note alors la présence d'adhérences solides unissant la face inférieure du kyste au tractus digestif. L'épiploon, qui a le plus souvent participé de bonne heure à ces adhérences, contribue à protéger la cavité péritonéale contre l'infection. L'ouverture se fait soit à la face antérieure de l'estomac (obs. personnelle, XV) ou du duodénum (XVIII), soit

au niveau de l'intestin grêle ou plus probablement du côlon. Dans notre cas, l'orifice, circulaire, taillé à pic, avait les dimensions d'une pièce de un franc; l'épaisseur et l'induration de la paroi kystique maintenaient cet orifice largement béant.

La poche hépatique évacuée dans le tractus digestif coexiste parfois avec d'autres kystes de la cavité abdomino-pelvienne (obs. XIV XV). Une semblable constatation permet, selon nous, de diagnostiquer rétrospectivement une rupture intra-péritonéale antérieure du kyste hépatique : « Tout kyste du péritoine (abdominal, pelvien, extra-abdominal) coexistant avec un kyste du foie doit être considéré comme un *témoin* de la rupture antécédente du kyste hépatique dans la cavité abdominale [1] ». — Cette rupture peut d'ailleurs être restée latente ou méconnue pendant la vie, comme il est arrivé dans les deux observations auxquelles nous venons de faire allusion.

Deux cas sont à envisager lorsque le kyste hépatique s'évacue *dans la cavité thoracique* [2] : la rupture se produit *dans la plèvre* libre ou elle s'effectue *dans les bronches*, en traversant le parenchyme pulmonaire.

Dans le premier cas, la rupture est suivie d'un pyo-pneumothorax putride qui est primitivement fermé, en ce sens qu'aucune fistule bronchique ou cutanée ne le met en communication avec l'air extérieur (obs. Barth et Rist). Mais une ou plusieurs perforations pulmonaires peuvent se produire secondairement et livrer passage à l'épanchement putride, sous forme de vomiques plus ou moins fractionnées [3].

L'ouverture de la poche hydatique gazeuse *dans les bronches* peut s'effectuer suivant plusieurs modalités qui présentent de l'intérêt au double point de vue clinique et thérapeutique.

Rendu, qui a décrit avec soin les divers modes de ruptures de kystes du foie dans le poumon [4], en distinguait trois variétés : — *a*. Le kyste hépatique suppuré « s'ouvre par un pertuis étroit à travers le diaphragme et communique directement, par un trajet plus ou moins tortueux, avec une bronche. En pareil cas, il existe des

1. Dévé, *Les kystes hydatiques du foie*, Paris, de Rudeval, 1905, p. 83.
2. L'ouverture se fait presque toujours à droite. L'observation de Krause (X) fait exception à cette règle.
3. C'est peut-être là la pathogénie du cas de Robert (de Pau) et Moutard-Martin. L'interprétation de cette observation reste, en vérité, un peu douteuse.
4. Rendu, *Semaine médicale*, 1892, p. 496.

adhérences intimes entre le foie, le diaphragme, la plèvre et le poumon. — *b*. La poche kystique n'est plus limitée au parenchyme hépatique. Elle a ulcéré le diaphragme, mais, au lieu de trouver la plèvre soudée à ce dernier, elle la trouve libre d'adhérence, et c'est par l'intermédiaire d'une poche sous-pleurale que se fait la communication avec les voies aériennes. — *c*. La collection hépatique chemine à travers le diaphragme, ulcère le poumon et s'y creuse

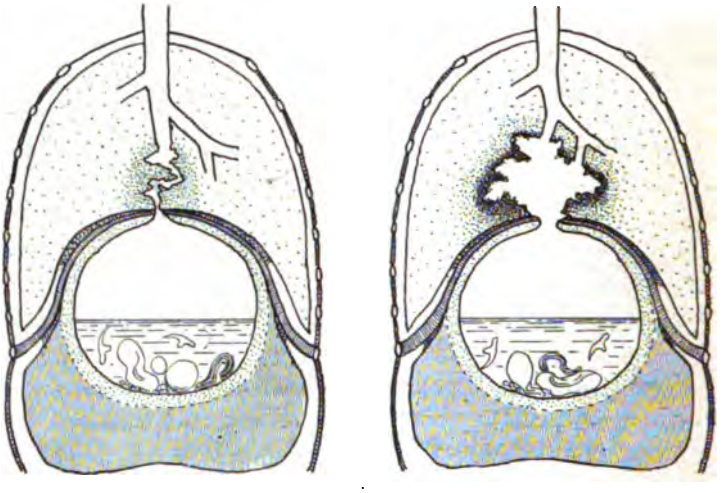

I *II*

Fig. 1.

une cavité plus ou moins grande, ordinairement anfractueuse, qui reste un certain temps sans se faire jour à travers une bronche ».

Pour envisager plus spécialement le cas des kystes hépatiques gazeux, nous distinguerons, en nous fondant sur nos observations, *quatre types* anatomo-pathologiques principaux de rupture dans l'arbre bronchique. Nous les avons schématisés dans les figures ci-contre (fig. 1 et 2).

Notre schéma I correspond à la première variété de Rendu. Il s'est trouvé réalisé dans l'obs. IX, et, autant qu'on peut le dire, dans l'obs. XI. Mais il ne représente, en général, qu'une disposition transitoire. Le passage incessant de la suppuration hydatique à travers le parenchyme pulmonaire hépatisé ne tarde pas à provoquer le développement de lésions gangréneuses. Ainsi se forme, à la base du poumon, une caverne anfractueuse qui renferme, outre des lam-

beaux de tissu pulmonaire sphacélé, effiloché, des débris hydatiques nageant dans un pus fétide plus ou moins bilieux. Cette disposition, figurée dans le schéma II, répond aux obs. I, VII et X.

Dans le type III (seconde variété de Rendu), il existe une poche pleurale diaphragmatique enkystée — compliquée ou non d'épanchement séreux ou purulent de la grande cavité — poche intermédiaire entre le kyste hépatique et le trajet caverneux pulmonaire.

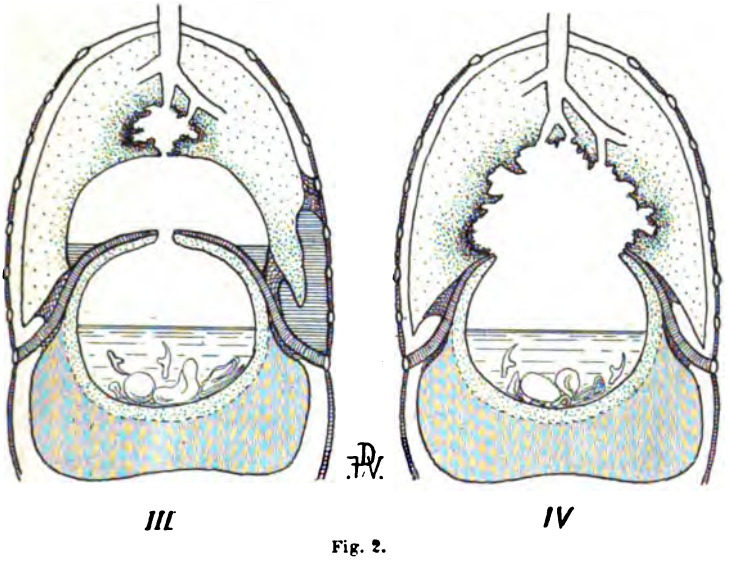

Fig. 2.

Ce type était réalisé dans les obs. II, V et VI. — Enfin, dans une dernière variété dont le cas de Peacock (obs. III) représente un remarquable exemple, il existe une « vaste excavation creusée inférieurement dans le foie et supérieurement dans la base du poumon, la partie du diaphragme interposée entre les deux organes étant détruite » (schéma IV)[1].

Nous l'avons dit, le pus est le plus souvent teinté par la bile. Le conduit qui a laissé suinter cette bile est ordinairement un canal de petit calibre, de telle sorte que le contenu du kyste n'a pu pénétrer dans les voies biliaires. Mais on a parfois trouvé de gros canaux (obs. XLVIII, XLIX), la vésicule (XXX), voire le cholé-

1. On pourrait assurément imaginer d'autres dispositions, plus ou moins compliquées, — en particulier un type avec abcès gazeux sous-phrénique ouvert secondairement dans les bronches. Mais cette variété ne s'est pas trouvée réalisée jusqu'ici en pratique, à notre connaissance.

doque lui-même (VII), ouverts dans la poche. On s'explique que les gros conduits excréteurs aient été, en pareil cas, obstrués par les membranes engagées dans leur lumière.

Une dernière particularité nous reste à signaler dans ce chapitre anatomo-pathologique. Deux des observations rassemblées dans ce travail concernaient des cas d'*échinococcose alvéolaire* (obs. XXI et XXX). Dans ces deux cas, la collection suppurée gazeuse occupait la caverne — *Zentralzerfall* des Allemands — due à l'effondrement central de la masse parasitaire, qui caractérise l'évolution de cette curieuse affection.

L'excavation en question contenait plus de 2 litres et demi de pus dans le cas de Demattéis. Chez le malade de Griesinger, le lobe droit tout entier était « transformé en une seule poche énorme, plus grosse que deux têtes d'homme ». Ce sac contenait « des gaz en assez grande abondance, et environ *16 litres* (!) d'un liquide foncé, vert, puriforme ».

(A suivre.)

ANGIOME CAVERNEUX DE LA FACE

par Daniel J. CRANWELL (Buenos Aires),

Professeur agrégé de Clinique chirurgicale.

Ayant eu l'occasion d'observer et d'opérer un cas curieux d'angiome de la face, — curieux non seulement par l'énorme volume qu'avait atteint la tumeur, mais aussi par les symptômes qu'il présentait et par les difformités des os de la face produites pendant son développement, — il m'a paru intéressant de faire connaître cette observation, en y joignant quelques considérations sur ces tumeurs congénitales.

Observation. — Ventura F..., âgé de vingt-deux ans, célibataire, laboureur, de nationalité argentine, entre le 17 avril 1906 au service de chirurgie de l'Hôpital national de cliniques.

Antécédents héréditaires : père mort d'un cancer de l'estomac; il a six frères, sains et forts; sa mère est également saine.

Maladie actuelle : le malade raconte que, dès l'âge de deux ans, ses parents notèrent dans la partie antérieure de la joue gauche un petit nodule de la grosseur d'un pois chiche, sans lui occasionner de souffrances d'une consistance dure, et sans adhérences à la peau.

La tumeur de la joue alla en augmentant peu à peu, sans produire de douleur et sans répercussion sur l'état général, jusqu'il y a six ans à peu près; à partir de ce moment, elle commença à croître, sans qu'il y eût aucune cause provocatrice, et atteignit un volume plus grand que celui d'une orange. Le malade vient alors à Buenos Aires et entra dans un hôpital municipal où il fut ponctionné; on lui retira uniquement un peu de sang. Comme le malade voyait qu'on ne voulait pas l'opérer, il se décida à retourner à la campagne, où la tumeur continua à croître sans lui occasionner de douleurs, mais le gênant par son poids.

État actuel : Sujet bien développé, avec un bon pannicule adipeux; il présente dans la moitié gauche du visage une énorme tumeur, arrondie, de la grosseur d'une tête d'enfant, qui tombe sur le cou, arrivant à de certains moments à toucher la clavicule; cette tumeur a une base d'implantation énorme, cachant complètement la moitié gauche de la face et envahissant la région parotidienne, la région temporale et la partie supéro-latérale du cou. Cette tumeur se compose de trois parties : la plus grande, implantée sur toute la face et, comme nous l'avons dit, de la grosseur d'une tête

d'enfant; une autre, plus petite et de la grosseur d'un œuf de poule, dans la région latéro-supérieure du cou; et, enfin, la troisième, dans la région temporale par derrière la queue du sourcil; ces trois parties sont intimement liées et leur ensemble forme une tumeur unique.

La peau qui recouvre toute cette grosse tumeur est mobile et de coloration normale.

En palpant la tumeur principale, on note qu'elle est de consistance solide,

Fig. 1. — Angiome caverneux de la face.

mais molle, avec des lobules; on trouve dans certains endroits des points plus durs, comme si c'étaient des nodules cartilagineux ou osseux de la grosseur d'un pois; sur la lèvre supérieure, près de la commissure, existe un noyau dur, de consistance osseuse et de la grosseur d'un pois chiche, que le malade dit avoir été l'origine de sa tumeur; dans son ensemble, cette grosse tumeur a l'aspect et la consistance d'un lipome; elle ne se réduit pas à la pression; et en l'auscultant on n'entend aucun bruit particulier. Par la partie inférieure elle se continue avec la tumeur du cou, dont l'aspect et la consistance sont analogues, et par la partie supérieure elle

s'insinue sous l'arcade zygomatique, qui se trouve jointe avec le malaire fortement repoussé au dehors, en formant un grand arc. La région temporale est déformée dans son ensemble par une tumeur ronde, molle, de huit centimètres de diamètre à peu près, qui soulève la partie supérieure de l'oreille et la terminaison du sourcil, et avec un rebord osseux assez marqué. Elle a l'aspect et la consistance d'un kyste dermoïde; mais son volume est plus grand que celui que présentent généralement ces tumeurs.

La tumeur est pesante et oblige le malade à maintenir son visage incliné vers la gauche.

La face est asymétrique et l'accroissement lent de la tumeur dans la période de développement l'a déformée considérablement, se trouvant énormément déviée vers la droite; le nez forme un arc avec la pointe vers la droite et la bouche déviée du même côté dans son ensemble, avec la commissure gauche très tombée.

En examinant la bouche, on note que la tumeur a repoussé le maxillaire supérieur en dedans, si bien que l'arcade dentaire correspondante forme un arc convexe vers l'intérieur, la voûte palatine se trouvant, de ce côté, verticale, de manière que le palais, diminué dans son diamètre transversal, a l'aspect d'une fente profonde.

L'implantation des dents supérieures est aussi irrégulière; la canine gauche est placée derrière les incisives et dans la ligne moyenne, tandis que la première petite molaire occupe la place de la canine. Le maxillaire inférieur gauche est aussi repoussé en dedans et les dents et les molaires sont placées en ligne droite d'avant en arrière; seulement la difformité n'est pas aussi notable que celle du maxillaire supérieur. En palpant la tumeur par la bouche, on note que la muqueuse est saine et que la consistance de la tumeur est analogue à celle décrite antérieurement.

Le crâne est asymétrique, l'éminence pariéto-occipitale droite étant plus développée.

Le malade respire avec difficulté, car la fosse nasale gauche est repoussée et diminuée de volume.

Opération. — Le 23 avril 1906. — Incision sur la partie culminante inférieure de la tumeur depuis l'angle du maxillaire jusqu'à la commissure labiale gauche; dissection de la peau vers le haut et vers le bas; la tumeur est encapsulée; mais la dissection produit une hémorragie colossale qui baigne continuellement le champ opératoire; on libère complètement la tumeur du cou après avoir lié de nombreuses veines et artères, et alors, suspendant la tumeur avec des pinces, on essaie de l'isoler des parties profondes. Cette partie de l'opération est particulièrement difficile, car la tumeur, refoulant les deux maxillaires, a formé une grande cavité dont le point culminant se trouve à la base du crâne. L'apophyse coronoïde du maxillaire inférieur est refoulée et atrophiée, et l'apophyse ptérygoïde également refoulée ne se sent pas; après une demi-heure de dissection attentive, en coupant toujours sur la capsule de la tumeur, on parvient à la dégager de la fosse ptérygo-maxillaire énormément agrandie, tout en ayant respecté la muqueuse buccale et la fosse nasale.

Cette dissection de la tumeur principale une fois terminée, on note que la tumeur se continue sous l'arcade zygomatique avec la tumeur de la région temporale. On pratique alors une incision verticale de six centimètres sur la région temporale, et on dissèque la tumeur qui se trouve placée sous l'aponévrose temporale, mais sans adhérences à l'os, le muscle temporal se trouvant atrophié et ses fibres dissociées; cette tumeur, une fois bien disséquée jusqu'au bas de l'arcade, on parvient à l'extraire d'un seul bloc en faisant des tractions sur la grande tumeur. On laisse un tube

Fig. 2. — Dessin d'après nature pour montrer la déformation de l'arcade dentaire et de la voûte palatine.

de drainage de verre dans la région temporale et un autre dans la face, en suturant le reste de la peau avec du crin; mais, dans les jours qui suivent l'opération, l'hémorragie continue et il se forme un grand hématome qui oblige à ouvrir et à drainer amplement.

Deux mois après l'opération, le malade est complètement guéri, mais avec sa face difforme; l'arcade zygomatique et le malaire saillants, et l'on voit une grande dépression dans l'endroit occupé par la tumeur dans la région temporale comme dans la face; la commissure labiale gauche tombée et la bouche ainsi que le nez fortement déviés vers la droite.

Examen de la tumeur : Tumeur de consistance molle, de 10 centimètres de long sur 11 de large et 10 d'épaisseur; enveloppée par une capsule peu épaisse et divisée en lobules par des cloisons plus ou moins appréciables. Ces lobules sont formés par des petits lobules de couleur violacée. En palpant, on note une quantité de granulations molles de la grosseur d'un pois (petits lobules) et un certain nombre de noyaux durs, arrondis et de même volume.

En pratiquant une coupe, un sang de couleur rouge foncé sort de toute la superficie de la section et on observe que la tumeur est sillonnée par des cloisons de différentes épaisseurs, qui la divisent en lobules et petits

lobules; chacun d'eux étant formé d'un tissu d'apparence spongieuse, donnant du sang dans la superficie de la coupe par compression. Dans les autres endroits prédomine un tissu fibreux, au milieu duquel on voit des îlots d'identique aspect à celui des petits lobules mentionnés plus haut.

En divers points, on voit des corps durs, arrondis, de la grosseur d'un

Fig. 3. — Photographie du malade deux mois après l'opération.

pois à peu près, de couleur d'un blanc jaunâtre, faciles à extirper; ils se rompent facilement et on observe qu'ils sont formés par des stratifications concentriques (angiolithes).

Divers fragments de la tumeur sont fixés dans du bichlorure de mercure ou dans du formol et ceux qui contiennent des angiolithes sont décalcifiés avec de l'acide nitrique. Inclusion dans la paraffine; coloration avec hématine et éosine (Van Giesen, Borrell).

En examinant les coupes avec un petit grossissement, on observe une grande quantité de lacunes, qui ont l'air de contenir du sang, placées dans un tissu fondamental d'apparence conjonctive.

Si nous examinons avec un grossissement plus grand, on observe que les lacunes ont une forme variable et sont de différentes grandeurs, séparées par des cloisons complètes ou incomplètes, dont l'épaisseur n'a aucune

relation avec la grandeur de la cavité; la dilatation des lacunes a aminci, en beaucoup d'endroits, les cloisons. Ces lacunes contiennent du sang et leur paroi est formée par un tissu conjonctif de faisceaux serrés, se trouvant recouvert à la partie interne par des cellules endothéliales planes. Dans quelques endroits, on voit des vaisseaux lymphatiques dilatés. Il existe, en outre, certains points dans lesquels on observe une infiltration de cellules lymphatiques, constituant des groupements comme des follicules. Fréquemment, ces infiltrations lymphatiques se font autour de vaisseaux sanguins.

Dans la périphérie, il existe des fibres musculaires striées, qui ont été extirpées en même temps que la tumeur, mais indépendantes d'elle-même.

La capsule est formée par un tissu conjonctif de faisceaux serrés; mais en elle-même on observe des lacunes sanguines comme celles qui constituent la masse de la tumeur.

Diagnostic : *Angiome caverneux avec angiolithes.*

Cet examen histologique fut pratiqué par mon chef de clinique, le docteur Marotta.

Quand j'examinai la curieuse tumeur que présentait ce malade, je me rendis compte qu'il s'agissait d'une tumeur bénigne de nature congénitale; c'est à la faveur de la bénignité que nous avions le développement lent, depuis l'âge de deux ans, le manque d'adhérences à la peau et le refoulement des parties osseuses de la figure sans invasion des os ni de la muqueuse buccale; je me rendis compte, dis-je, qu'elle était congénitale et qu'il n'y avait aucun doute, car elle existait non seulement depuis les premières années, mais également elle se trouvait placée dans le trajet de la fissure intermaxillaire, en s'étendant depuis la région temporale jusqu'à la lèvre. Mais notre embarras fut très grand, quand nous essayâmes de déterminer la nature de cette tumeur congénitale, car elle ne rentrait dans aucune des tumeurs que nous connaissions; pour s'en convaincre, il suffit de rappeler les caractères des tumeurs congénitales de la face.

En premier lieu, les kystes dermoïdes : ces kystes, bien étudiés par Lannelongue et Ménard [1], peuvent se développer dans la figure au niveau de la fente intermaxillaire; mais ces tumeurs, en outre de leur rareté, sont fluctuantes, et leur volume dans la joue ne dépasse pas celui d'une châtaigne ou d'une noix. Les kystes dermoïdes se présentent, avec beaucoup plus de fréquence, au niveau de la queue du sourcil, et on les observe également, dans la région temporale, avec une proéminence en forme de verre de montre et ayant un contenu liquide ou pâteux, entouré par un rebord osseux. La partie de la tumeur logée dans la région temporale de notre

1. Lannelongue et Ménard, *Affections congénitales*, Paris, 1891.

malade ressemblait assez à un kyste de cette nature; mais, en la palpant, on notait que la tumeur était quelque peu diffuse, et, qu'en outre, elle se continuait, presque sûrement, par dessous l'arcade zygomatique avec la tumeur de la face.

Le lymphangiome est une autre tumeur congénitale, que nous devons considérer; dans ses formes simple ou caverneuse, elle s'observe dans les lèvres, la langue et la joue; mais elle se présente sous l'aspect d'une tumeur mal délimitée, molle, réductible, presque toujours avec des adhérences à la peau.

Quant à l'angiome, bien qu'il soit la tumeur congénitale la plus fréquente de la face, il ne m'arriva pas d'y songer, vu la coloration normale et l'indépendance de la peau, comme par la consistance et l'absence de réductibilité.

Parmi les tumeurs solides congénitales, il faut tenir compte, en premier lieu, des lipomes qui ont l'habitude de se présenter avec développement des vaisseaux sanguins ou lymphatiques, l'angiolipome étant surtout d'observation fréquente. Le Dentu [1] rapporte une observation intéressante de fibrolipome diffus de la joue gauche, sans traces d'angiome ni dans la peau ni dans les muqueuses. Les caractères de notre tumeur se rapprochaient beaucoup de ceux que donnent les lipomes congénitaux; mais son volume, ainsi que la présence de noyaux durs, comme formés par un tissu osseux, faisaient douter de ce diagnostic.

Comme on voit, notre cas ne rentrait dans aucune des tumeurs congénitales connues; et je n'eus qu'à me borner au diagnostic de tumeur congénitale solide de la fissure intermaxillaire. Dans le cours de l'intervention, qui fut difficile et laborieuse, nous pûmes nous rendre compte que la tumeur n'était autre chose qu'un angiome encapsulé, qui avait refoulé et atrophié les muscles de la région; dans sa croissance lente, il avait déformé extraordinairement les os de la face, en les déviant à droite, et il avait enfoncé la région temporale, en refoulant en dehors l'arcade zygomatique : ce qui donnait à la physionomie un aspect particulièrement étrange; aspect qu'on peut bien apprécier dans la photographie du malade après l'opération (fig. 1).

Bien que cet angiome fût légèrement encapsulé, il se trouvait en connexion avec de gros vaisseaux, spécialement dans la région du cou; ce sont ces vaisseaux qui produisirent une hémorragie, hémorragie qui fut très abondante quand on disséqua la tumeur dans la fosse ptérygo-maxillaire qui se trouvait être considérablement

1. Le Dentu, *Traité de Chirurgie*, vol. V, p. 668.

agrandie. L'analyse histologique, comme on peut le voir dans le rapport, démontra qu'il s'agissait d'un angiome caverneux avec de nombreux angiolithes.

Les angiomes de la face sont relativement fréquents. Gessler [1] a réuni 221 cas d'angiomes dans la clinique de v. Bruns, dont 154 de la face; si on les ajoute à ceux observés dans d'autres cliniques allemandes, on a un total de 1 178 cas, 899 ou soit 76 p. 100 appartenant à la tête et au visage. Leur siège de prédilection se trouve au niveau des fissures (angiomes fissuraires); dans la joue, dans les lèvres, dans les paupières, etc.; formés uniquement par des capillaires (angiome simple), ou par des cavités sanguines avec l'aspect des tissus érectiles (angiomes caverneux); leur fréquence au niveau de la face et du cou s'expliquerait par les nombreuses fissures à la hauteur desquelles, comme le dit très bien Kirmisson [2], le développement est compliqué et permet de comprendre la production d'anomalies du système vasculaire que causent les angiomes.

Ces néoformations peuvent être uniquement cutanées ou peuvent se loger dans le tissu cellulaire, sous la peau, les deux formes étant ordinairement combinées; et il est rare de trouver un angiome sous-cutané sans traces d'angiome de la peau; leur forme est très variable, étant généralement diffuse, mais pouvant se présenter sous l'aspect d'une tumeur plus ou moins circonscrite. Quand l'angiome de la face fait proéminence à l'extérieur sous forme de tumeur, on la trouve habituellement circonscrite comme dans certains cas d'angiolipomes; mais, en général, elle a des prolongements qui envahissent le cou et la région temporale comme dans notre cas; dans l'observation de O. Lannelongue [3], l'angiome occupait toute la région de la joue droite, toute la région du maxillaire inférieur, la région parotidienne et la plus grande partie de la région latérale du cou du même côté; la figure avec laquelle Lannelongue accompagne son observation est très pareille à celle de notre cas; mais la tumeur était réductible, chose qui n'avait pas lieu dans notre observation.

Certaines fois l'angiome, en outre de former une tumeur dans la joue, produit des prolongements diffus à la peau, aux lèvres, au palais et à la langue, cas dans lesquels le diagnostic se fait à simple vue; dans une observation de Jeanbreau [1], il existait une tumeur

1. Gessler, Zur electrolytischen Behandlung der Angiome, *Beiträge zur klinischen Chirurgie*, Bd. IV, S. 422.
2. Kirmisson, *Maladies chirurgicales d'origine congénitale.*
3. Lannelongue, *Clinique chirurgicale*, Paris, 1905.
1. Jeanbreau, *Bulletin de la Société anatomique*, Paris, janvier 1900.

dans la joue gauche de la grosseur d'une petite tête d'enfant; mais en même temps on notait une dégénération verruqueuse et une coloration bleuâtre de la peau; les lèvres, le palais et la langue étaient bleuâtres et la tumeur se prolongeait dans le cou jusqu'à la hauteur du larynx. La majorité des angiomes sous-cutanés de la face ont leur siège primitif dans le tissu cellulaire; mais on a observé des cas, bien établis par l'examen histologique, tant des glandes salivaires que des muscles de la région.

Les angiomes de la région parotidienne ont été étudiés par Hartmann [1], à propos du cas d'une enfant de cinq mois et demi, avec une tuméfaction de la région parotidienne gauche; la peau ne présentait pas d'altération, à part une légère teinte bleuâtre, et la tumeur était molle et parfaitement réductible; l'examen histologique démontra qu'il s'agissait d'un angiome de la parotide. Kirmisson [2] décrit un cas très intéressant d'angiome de la parotide et de la glande sous-maxillaire chez un homme de vingt ans; la peau qui recouvrait la tumeur de la région parotidienne était saine et mobile; en palpant la tumeur, on sentait qu'elle avait une consistance lipomateuse et qu'elle ne diminuait pas de volume; dans la région inframaxillaire, il existait une autre tumeur plus consistante et avec un noyau dur de la grosseur d'un haricot. Kirmisson fait observer la difficulté du diagnostic, car l'angiome était intraglandulaire, la peau comme le tissu cellulaire étant sains. Bidone [3] a décrit aussi un cas d'angiome de la parotide chez un enfant de quinze mois, qui présentait une tumeur bleuâtre de la grosseur d'une noix dans la joue gauche.

En dernier lieu, on a observé des angiomes des muscles de la face et spécialement du masséter. Strauch [4] rapporte l'observation d'un angiome caverneux du masséter, qui enflait et atteignait le volume d'un œuf de poule, quand l'individu se mettait des cols étroits. Pantaleoni [5] décrit aussi un autre cas de la même localisation et dit que son observation serait la quatrième d'angiome du masséter.

Par la lecture des observations citées antérieurement, il appert que les angiomes sous-cutanés de la face peuvent se développer sous la forme de tumeur diffuse ou circonscrite, en atteignant

1. Hartmann, Contribution à l'étude des angiomes de la région parotidienne, *Revue de Chirurgie*, Paris, 1889.
2. Kirmisson, *loc. cit.*, p. 563.
3. Bidone, Angioma della glandola parotide, *Archiv. di ortoped*, 1897, n° 6.
4. Strauch, Intramuskuläres kavernöses Angiom mit eigenartigen Lymphthomen, *Deutsche Zeitschift für Chirurgie*, Bd. LXII, p. 323.
5. Pantaleoni, *Bulletino d. scienze mediche*, 1904, n° 10.

parfois de grandes dimensions comme dans le cas de Lannelongue; mais ces tumeurs sont accompagnées d'une coloration bleuâtre de la peau ou d'altérations angiomateuses des lèvres, du voile du palais, de la muqueuse buccale ou de la langue, étant, en outre, de consistance molle et réductible par la pression, ce qui facilite le diagnostic. Quand la peau et le tissu cellulaire sous-cutané sont sains et que la tumeur ne se réduit pas, comme dans le cas d'angiome parotidien et sous-maxillaire de Kirmisson, le diagnostic est extrêmement difficile et parfois impossible, comme cela est arrivé dans notre cas. La tumeur présentée par notre malade était pleine d'angiolithes, dont quelques-uns étaient facilement palpables à travers la peau, en forme de noyaux durs de la grosseur d'un pois; cette constatation aurait dû nous mettre sur la voie d'un diagnostic exact, mais nous pensions que c'étaient des noyaux cartilagineux ou osseux.

Quel fut le siège primitif de cet angiome? Tout fait supposer que ce fut le tissu cellulaire sous-cutané; car, dans les nombreuses coupes pratiquées, on ne trouva pas de vestiges de glandes salivaires, et seulement on trouva du tissu musculaire dans la périphérie, tissu musculaire qui avait été extirpé conjointement avec la tumeur quand on la disséquait avec les ciseaux.

Quant au traitement des angiomes sous-cutanés de la face, divers auteurs ont recommandé l'électrolyse, l'ignipuncture, les injections d'alcool, la radiothéraphie, etc.; mais ces traitements doivent s'appliquer uniquement dans les cas où l'intervention chirurgicale est impossible par la situation ou la diffusion de la tumeur.

L'extirpation complète au bistouri est le traitement de choix dans les angiomes qui se présentent sous la forme de tumeur plus ou moins circonscrite; et cette intervention est, en réalité, moins difficile que l'on croit, en donnant toujours des résultats excellents. Cette intervention a été recommandée, dans ces derniers temps, par beaucoup de chirurgiens, spécialement par Bergmann et Lescer[1], qui font noter que les restes et les prolongements de l'angiome, quand on pratique l'extirpation, peuvent s'extraire facilement avec la curette, sans plus grande hémorragie; Müller[2], également, est un partisan convaincu de l'extirpation complète, en recommandant la dissection de l'angiome avec un instrument émoussé; on pourrait réaliser cette opération dans la plus grande partie des cas, sans inconvénients et sans grande perte de sang, cela étant dû à ce que

1. Bergmann, Bruns, Mikulicz, *Handbuch der praktischen Chirurgie.*
2. Müller, Zur Tecknik der Operation grösserer Hämangiome und Lymphangiome, *Beiträge zur klinische Chirurgie*, vol. 37, p. 565.

l'angiome, selon les investigations de Ribert[1], serait formé aux dépens d'un territoire vasculaire indépendant, et se trouverait séparé des tissus voisins par une capsule plus ou moins épaisse.

Mais tous les cas ne se prêtent pas naturellement à une extirpation simple et quelquefois l'angiome, bien qu'il soit entouré d'une capsule, se trouve être en communication avec de gros et nombreux vaisseaux qui, pendant l'intervention, produisent une hémorragie considérable et obligent de placer une grande quantité de ligatures. Reclus[2] décrit une tumeur congénitale de la région parotidienne facilement réductible et qu'il croit être un angiome caverneux en communication avec la veine jugulaire. Il cite, en appui de sa manière de voir, un cas de tumeur érectile du cou trouvée par Farabeuf sur un cadavre, qui semblait être une annexe de la veine jugulaire externe. Weischer[3], dans un cas d'angiome de la face, trouva les veines superficielles du cou énormément dilatées et obtint la guérison de la tumeur après la ligature de ces vaisseaux qui produisirent, pendant l'intervention, une forte hémorragie.

Il me serait facile de multiplier les exemples; mais il me suffit de rappeler que, dans mon cas, l'hémorragie fut formidable et que je me vis obligé de lier de nombreux vaisseaux du cou, un grand hématome s'étant formé après l'intervention, malgré les nombreuses ligatures. Mais, malgré la difficulté opératoire que peut offrir dans certains cas d'angiome la communication avec de gros vaisseaux du cou et de la face, nous croyons que cela ne doit pas être une contre-indication à l'extirpation; car, malgré les adhérences et l'hémorragie, le résultat final a été excellent. Si nous avions abandonné le malade à ses propres forces, la tumeur aurait continué à croître, aurait probablement ulcéré la muqueuse buccale, et le malade aurait succombé à l'hémorragie.

Comme conclusion, nous pouvons dire que l'angiome de la face peut se présenter sous la forme d'une tumeur sous-cutanée de grand volume, de consistance solide, irréductible et sans altérations de la peau. La présence dans ces tumeurs de petits noyaux durs (angiolithes) serait un bon élément diagnostique. L'extirpation complète, quoiqu'elle présente parfois de grandes difficultés, est le *traitement de choix.*

1. Ribert, Ueber Bau, Wachsthum und Genese der Angiome, *Virchow's Archiv*, vol. CLI, p. 381.
2. Reclus, *Bulletin et Mémoires de la Société de Chirurgie*, Paris, année 1882, p. 341.
3. Weischer, Zur Behandlung sogenannter inoperabler Gesichtsangiome, *Centrablatt für Chirurgie*, 1902, n° 30.

TRAVAIL DE LA CLINIQUE DE M. LE PROFESSEUR A. PONCET

LES HERNIES SPONTANÉES
DU REPLI SEMI-LUNAIRE DE SPIEGEL

PAR MM.

L. THÉVENOT et **GABOURD**

Assistant du Prof. A. Poncet. Interne des hopitaux de Lyon.

Depuis les travaux d'Arnaud et d'Astley Cooper, on désigne, sous le nom de hernie ventrale, toute hernie qui sort à travers la paroi antérieure ou les parois latérales de l'abdomen, en dehors de l'ombilic ou de l'anneau inguinal.

Cette définition englobe des affections qu'à l'heure actuelle on commence à dissocier. C'est ainsi que l'on réunit dans un même groupe et que l'on étudie à part les hernies de la ligne blanche. Il reste, entre elles et les hernies lombaires, toute une série de hernies qui occupent les points les plus divers de la paroi, mais qui sont loin d'offrir pour le chirurgien le même intérêt.

Les unes sont traumatiques. Elles se produisent au niveau d'une cicatrice de plaie pénétrante, au niveau d'une plaie chirurgicale résultant de l'ouverture d'un abcès profond, de l'ablation d'un fibrome de la paroi, d'une cicatrice d'appendicite, etc.

Les autres sont spontanées. Différentes des précédentes par leur origine, elles s'en séparent encore par leur siège qui est constant; par des dispositions anatomo-pathologiques spéciales qui les groupent en une même classe.

Confondues jusqu'à ce jour sous une même terminologie, il nous semble qu'à l'heure actuelle il y a lieu de les séparer en deux classes. Les premières, en effet, sont des éventrations post-traumatiques; les secondes, au contraire, sont de véritables hernies. Ce sont elles que nous retiendrons dans cette étude.

Depuis quand sont-elles signalées d'une façon précise? Il est indispensable, pour s'en rendre compte, de reprendre toute l'histoire des hernies ventrales.

Dans une première période, on voit les auteurs établir l'existence de ces hernies en général.

Si Hippocrate, Avicenne, Galien en avaient déjà fait mention, il faut aller jusqu'à Dionis pour en avoir une perception nette; encore Dionis les considère-t-il toutes comme étant de nature traumatique.

J.-L. Petit, Garangeot les signalent, et insistent sur la fréquence considérable des hernies greffées sur des cicatrices.

Le premier travail important sur les hernies ventrales est celui de Lachausse en 1746. Cet auteur les différencie des hernies ombilicales, et il remarque qu'elles se font souvent au côté externe des muscles droits; mais son attention est appelée surtout par les hernies traumatiques. En 1764, Klinklosch reprend cette étude avec soin et, parmi les dix endroits par lesquels peuvent s'échapper les hernies ventrales, il signale la ligne semi-lunaire de Spiegel. C'est en somme la première fois qu'il est fait mention, d'une façon absolument indiscutable, de cette variété de hernie. Il faut ensuite aller jusqu'à Astley Cooper pour retrouver un travail précis sur ce sujet. Dans trois cas observés par lui, la hernie était située sur la ligne semi-lunaire et pour lui cela est dû à une cause anatomique : « Les ouvertures vasculaires situées sur la ligne semi-lunaire et à travers les fibres musculaires sont quelquefois originellement trop grandes; et alors les viscères peuvent trouver une issue facile à travers ces ouvertures. »

Depuis lors se suivent toute une série de travaux; mais beaucoup sont des observations isolées se rapportant à des hernies souvent traumatiques, et, pour ne pas prolonger cet historique, nous n'en ferons pas mention ici; nous renvoyons à notre index bibliographique, et nous ne retiendrons que quelques travaux d'ensemble.

Le premier remonte à Daniel Mollière, en 1877; il renferme une observation personnelle, mais traumatique, à laquelle il donne cependant le nom de hernie du repli semi-lunaire de Spiegel. Peu de temps après, en 1878, à la même Société de Chirurgie de Paris, M. le prof. Terrier rapporte une très belle observation de hernie spontanée, qui fut le point de départ d'une discussion des plus intéressantes et de la thèse de Reynier. Ce mémoire très documenté repré-

sente le premier travail important sur les hernies ventrales. L'auteur ne consacre pas son travail aux seules hernies de la ligne semi-lunaire; il embrasse les hernies voisines de cette ligne qui peuvent avoir les mêmes symptômes et réclamer le même manuel opératoire; il consacre son étude aux hernies ventrales en général. La thèse de Ferrand apporte surtout une observation nouvelle; la thèse de Grange, inspirée par le prof. Jaboulay, en rapporte un autre cas. Depuis lors d'autres cas de la même variété de hernies ont été publiés (Giordano, Wyss, Monro, Brennani, Petit); mais elles sont rares par rapport aux hernies traumatiques.

Personnellement, nous avons eu cependant l'occasion d'en recueillir deux observations. Ce sont elles qui ont été le point de départ de ce travail; mais, avant de les étudier, il est nécessaire de bien les définir. *Sous le nom de hernies du repli semi-lunaire de Spiegel, on désigne toutes les hernies qui se font à travers l'espace aponévrotique qui s'étend du bord externe du grand droit à la ligne d'insertion des fibres musculaires du transverse*; il y a là un espace d'étendue variable, suivant la hauteur à laquelle on le considère, et à travers lequel elles vont se produire.

Étiologie et Pathogénie.

De telles hernies reconnaissent toutes les causes qui sont susceptibles de produire une hernie quelconque. Les unes vont préparer le terrain, en créant une prédisposition anatomique; les autres vont engager le péritoine et l'intestin dans l'anneau déjà formé et déterminer à proprement parler la hernie.

L'idée d'une prédisposition anatomique vient à l'esprit à la seule lecture des observations. La hernie a un siège constant : en dehors du grand droit, sur une ligne qui relie l'ombilic à l'épine iliaque antéro-supérieure. Mollière l'avait déjà signalé. Comment expliquer autrement une telle fixité?

Astley Cooper le premier mit en relief cette prédisposition et prétendit qu'il existait des orifices aponévrotiques par lesquels normalement les vaisseaux s'échappent de la profondeur pour gagner les plans superficiels; mais il ne les précise pas davantage.

Si l'on parcourt les traités classiques d'anatomie, on ne trouve sur ces branches de l'épigastrique aucun détail, aucune mention particulière. C'est qu'au point de vue anatomique pur elles ne pré-

sentent en effet aucun intérêt; elles n'en acquièrent qu'au point de vue pathologique.

Pour nous rendre compte de leur disposition précise, nous avons dû les rechercher sur une série de cadavres, et voici, grâce à la

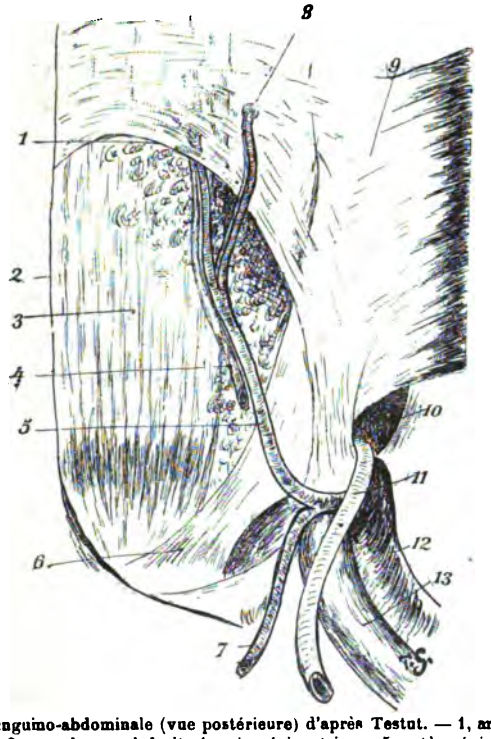

Fig. 1. — Région inguino-abdominale (vue postérieure) d'après Testut. — 1, arcade de Douglas; 2, ligne blanche; 3, muscle grand droit; 4, veine épigastrique; 5, artère épigastrique; 6, ligament de Henle; 7, artère déférentielle; 8, orifice intra-aponévrotique, donnant passage à une branche de l'artère épigastrique; 9, aponévrose du transverse; 10, orifice interne du canal inguinal; 11, canal déférent; 12, artère iliaque externe; 13, veine iliaque externe.

bienveillance de M. le professeur Ancel, les résultats que nous avons obtenus.

Nous avons examiné la paroi abdominale de 10 sujets, et nous avons trouvé deux dispositions de l'artère épigastrique.

Dans la première, qui est également la plus fréquente, l'artère se porte transversalement en dedans, se place franchement derrière le corps du muscle grand droit, et remonte en suivant le milieu de sa face postérieure. Dans ces conditions, les branches qu'elle émet traversent le corps musculaire pour gagner les plans superficiels.

Il existe une autre variété, qui est plus rare et que nous n'avons rencontré que 4 fois; 3 fois, elle était bilatérale, et une fois unilatérale. Dans ces cas, l'artère épigastrique, après un trajet transversal très court, se porte obliquement en haut et en dedans et aborde le bord externe du grand droit, plus ou moins haut, parfois presque à la hauteur de l'arcade de Douglas. Elle devient ensuite franchement ascendante et chemine un peu en dedans du bord externe du grand droit. La branche perforante que l'on observe d'une façon constante au-dessous de l'arcade de Douglas va donc naître en dehors du muscle ou le long de son bord externe. On la voit alors se porter en dehors, et perforer les aponévroses, la ligne de Spiegel en particulier, en créant un orifice qui a normalement jusqu'à 4 millimètres de diamètre. Cet orifice se trouve sensiblement sur le trajet d'une ligne reliant l'ombilic à l'épine iliaque antéro-supérieure, immédiatement en dehors du muscle grand droit, en l'endroit justement où la clinique nous montre les hernies de Spiegel. Il existe des cas où l'orifice se trouvait suffisamment développé pour que la hernie existât à la naissance.

Rochard, dans son *Traité des Hernies*, rapporte un cas de Monro, où il existait une hernie congénitale. Wyss en aurait également observé un cas [1].

Ces faits sont exceptionnels. Sur cette prédisposition doivent se greffer d'autres causes pour que se produise l'affection qui nous intéresse.

Le sexe a-t-il une influence quelconque? Cela paraît indiscutable.

De rares observations, celles de Reynier par exemple, concernent des hommes. Tous les autres malades sont des femmes; et les circonstances que nous allons énumérer maintenant en rendent parfaitement compte.

L'adiposité est un facteur important de hernie. D'une part, les obèses ont une résistance de tous leurs tissus, de leurs aponévroses en particulier, notablement diminuée. D'autre part, la graisse s'accumule en petits lipomes dans le tissu cellulaire sous-péritonéal. Ici, comme dans le canal inguinal, le lipome agrandit l'orifice préexistant, et agit à la façon d'un coin, qui entraîne avec lui le péritoine.

1. Wyss, Ueber Hernia ventralis lateralis congenita, *Beitr. zur klin. Chir.*, 1892.

Toutes les affections qui distendent la paroi abdominale vont agir par le même mécanisme. La grossesse, les tumeurs abdominales rentrent dans ce cadre. L'ascite ne saurait être oubliée. Daniel Mollière en rapporte une observation très probante. Il s'agissait d'une femme de cinquante-cinq ans, atteinte de fibrome utérin et d'ascite; elle avait une tumeur qui s'était formée spontanément au niveau du tiers interne de la ligne semi-lunaire; elle provoquait de temps en temps des douleurs intestinales. Cette tumeur était une hernie réductible, dont l'orifice se sentait immédiatement en dehors du muscle droit, avec un bord supéro-interne tranchant.

Les phlegmons de la paroi vont agir dans le même sens. Daniel Mollière en a présenté un cas à la Société de Chirurgie de Paris, en avril 1877; sa malade, âgée de trente-neuf ans, avait eu deux accouchements à terme et une fausse couche trois ans auparavant. Celle-ci avait été suivie d'un phlegmon des parois abdominales, qui s'ouvrit en divers points et laissa des cicatrices déprimées, adhérentes aux plans profonds.

Depuis sa fausse couche, la malade avait vu se développer vers la partie inférieure de l'abdomen une tumeur indolente et réductible; c'était une hernie qui s'étrangla sans cause appréciable.

En l'opérant, Mollière constata que le sac avait pour orifice un anneau fibreux très étroit, situé au milieu du bord externe du grand droit. C'est à la suite de cette observation qu'il fit quelques recherches bibliographiques; elles lui firent voir qu'il y avait lieu de distraire du groupe des hernies ventrales anormales une espèce particulière à laquelle on donnerait le nom de hernie de la ligne semi-lunaire; elles auraient pour siège le tiers interne d'une ligne allant de l'ombilic à l'épine iliaque antéro-supérieure.

Bien souvent les causes prédisposantes nous échappent et il semble qu'il faille chez certains sujets penser à une véritable faiblesse congénitale des tissus. Ceci nous expliquerait pourquoi la hernie de Spiegel coexiste avec d'autres hernies.

M. le professeur Terrier a présenté une très belle observation à la Société de Chirurgie de Paris (1878), qui relève peut-être de cette prédisposition. Cette observation est reproduite dans la thèse de Reynier (Paris, 1879).

Il s'agirait d'un homme de soixante-trois ans, qui portait depuis vingt ans une hernie inguinale gauche. Cette hernie rentrait et

sortait avec la plus grande facilité; et cependant le malade venait pour des signes d'obstruction intestinale. Il avait des coliques, des nausées, des vomissements, de l'arrêt des gaz et des matières. L'examen du ventre montrait l'intégrité de tous les anneaux, et faisait constater l'existence d'un point douloureux le long du bord

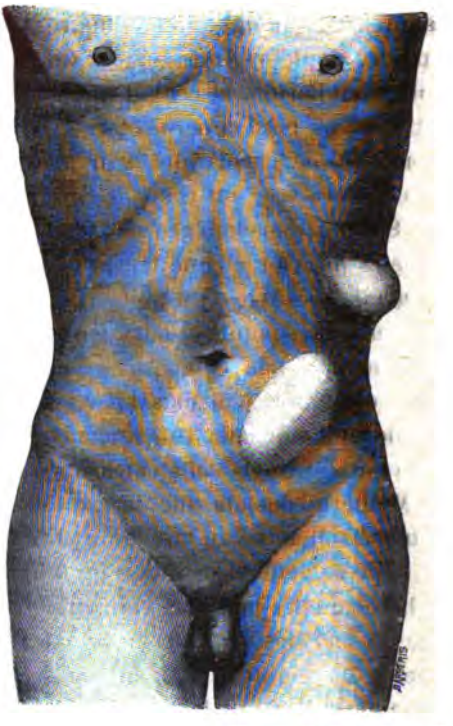

Fig. 2. — Hernie de Spiegel et hernie lombaire (Fig. empruntée au travail du Dr Giordano).

externe du muscle grand droit du côté gauche. Le malade accusait d'ailleurs en ce point des douleurs spontanées qui déterminaient, disait-il, des coliques et des nausées.

Il n'existait à ce niveau aucun signe de tumeur et le seul diagnostic possible était celui d'étranglement interne. Les signes en étaient peu graves; mais, devant leur persistance, on finit par opérer ce malade. La laparotomie médiane montra qu'une anse d'intestin grêle s'enfonçait dans la paroi abdominale antérieure, au niveau du point douloureux. La cavité du sac répondait au bord externe du grand droit et admettait le bout de l'index.

Les suites opératoires furent simples, et le résultat définitif fut excellent.

Nous empruntons à un travail que M. le Dr Giordano a eu l'amabilité de nous communiquer la figure du cas opéré à la clinique de Novare[1], et qui montre la coexistence d'une hernie de Spiegel et d'une hernie lombaire.

Enfin l'un de nous a eu l'occasion d'en observer un cas; le sujet en question était une femme de soixante ans, très grasse, qui fut opérée par nous pour une hernie ombilicale étranglée, et qui mourut d'accidents pulmonaires.

Au cours de l'autopsie, M. le Dr Pellanda constata une hernie de la ligne de Spiegel, à droite. La paroi abdominale était tellement infiltrée de graisse que rien ne la trahissait extérieurement.

Vue par sa face profonde, elle se présentait sous l'aspect d'un orifice à peu près arrondi, à grand diamètre transversal prédominant légèrement. Les dimensions moyennes de cet orifice n'excédaient pas 7 ou 8 centimètres. Les bords étaient mousses, parfaitement lisses, sans adhérences et faisaient par là contraste avec la face profonde du diverticule ombilical.

Le siège exact était difficile à repérer en raison de la disparition d'une cicatrice ombilicale nettement isolable par suite de la chute de la paroi abdominale surchargée de graisse. Elle paraissait cependant siéger à droite et un peu au-dessous de l'ombilic normal, à peu près sur une ligne allant de l'ombilic à l'épine iliaque antéro-supérieure.

L'orifice était taillé en pleine aponévrose abdominale au niveau de la ligne de Spiegel, en dehors du grand droit très reconnaissable et dont la gaine fibreuse se montrait absolument respectée.

L'orifice en question mettait la grande cavité en communication avec une cavité herniaire peu profonde, absolument lisse, sans diverticule et dont la capacité totale paraissait répondre au volume d'une mandarine. Le fond de cette cavité n'était séparé de l'extérieur que par les parties molles superficielles : peau et graisse sous-cutanée.

Mais l'épaisseur de cette dernière couche était si considérable que

1. Cf. *Riforma Medica*, 9 février 1893.

la hernie, pour superficielle qu'elle fut, ne déterminait aucun relief perceptible à l'examen ou au palper des téguments.

La hernie contenait une partie seulement du cæcum. Cæcum et côlon ascendant étaient sur cette malade extrêmement distendus et ptosés. Le cæcum avait le volume d'une tête de fœtus à terme, avec des irrégularités, des bosselures qui se déformaient complètement. Une de ces bosselures était logée précisément dans le diverticule herniaire décrit. Elle l'occupait complètement, paraissait l'avoir de longue date, car les bosselures et les irrégularités cæcales correspondaient exactement aux reliefs de la paroi. L'énucléation en était facile, l'orifice herniaire n'étant en aucune façon plus étroit que le reste de la hernie. Il n'y avait entre la paroi herniaire et l'intestin aucun vestige de péritonite ancienne et aucune trace d'adhérences.

La hernie en question n'était pour rien dans les phénomènes ultimes d'étranglement, dont la hernie ombilicale supportait seule toute la responsabilité.

Nombreuses sont, on le voit, les causes qui viennent renforcer la prédisposition anatomique. Le terrain est tout préparé; la moindre cause va alors produire la hernie.

Il suffit alors d'un simple effort; ne voit-on pas d'ailleurs la même chose se produire pour la hernie inguinale. D'autres fois, c'est en toussant que le malade voit sa hernie apparaître. Tel est le fait de Gosselin.

Gosselin rapporte, dans la *Gazette médicale de Paris* (5 mars 1881), l'histoire d'une femme de 25 ans, chemisière, qui avait ressenti quelques jours auparavant, pendant un effort de toux, un craquement du côté gauche de la paroi abdominale, suivi d'une vive douleur.

Depuis, à chaque effort, elle était obligée de comprimer avec la main un point douloureux situé à l'union des fibres musculaires et des fibres aponévrotiques du grand oblique, en dehors du grand droit, à quelques travers de doigt au-dessus et en dedans de l'épine iliaque antéro-supérieure. Cette tumeur ne se révélait à la vue et au toucher qu'à l'occasion d'un effort. Il s'agissait d'une déchirure de la paroi abdominale, ayant occasionné une hernie insolite, une hernie ventrale latérale.

ANATOMIE PATHOLOGIQUE.

L'anatomie pathologique peut se résumer d'une façon très simple : pour les petites hernies, on croirait avoir affaire à une hernie de la ligne blanche; pour une hernie volumineuse, on s'imaginerait être en présence d'une hernie ombilicale. Leur volume est variable, et va d'une tumeur soulevant à peine la paroi latérale à celui d'une masse de la grosseur du poing.

Leur nombre est également inconstant. Ordinairement, elles sont uniques. M. le professeur Berger dit avoir vu une malade chez laquelle il en existait une à droite et une à gauche; mais elles n'étaient pas symétriques. Nous avons de plus signalé plus haut leur coexistence avec d'autres hernies.

Ce qui ne se modifie pas, autant qu'une chose peut être absolue en médecine, c'est leur siège. Elles occupent, nous avons vu tout à l'heure pourquoi, la ligne de Spiegel au point où elle est croisée par un trait qui réunit l'ombilic à l'épine iliaque antéro-supérieure. L'anneau à travers lequel elles s'échappent est un orifice arrondi; il est limité par un rebord rigide, tranchant, superposable par sa consistance à l'anneau des hernies ombilicales; il est formé aux dépens des aponévroses du transverse et du petit oblique.

Franchissant ce point, la hernie va naturellement se heurter contre l'aponévrose du grand oblique. Si celle-ci est résistante, les anses intestinales vont s'engager dans le tissu cellulaire qui la sépare de l'aponévrose du petit oblique et constitueront une hernie interstitielle.

Plus souvent l'aponévrose du grand oblique a perdu sa consistance; elle se laisse refouler au-devant du sac herniaire et ne forme plus qu'une lame conjonctive qui tend à se confondre avec le tissu conjonctif environnant.

Enfin on conçoit, qu'analogue en cela à la hernie inguinale, la hernie de Spiegel puisse envoyer des diverticules entre l'aponévrose et le péritoine, dans le tissu cellulaire sous-péritonéal.

Ici, comme dans la région inguinale, tous les types peuvent se rencontrer : hernie simple, hernie interstitielle, hernie propéritonéale.

On conçoit aussi que ces diverses dispositions peuvent se combiner, et constituer ainsi des hernies à type complexe, variable à l'infini.

Plus intéressant que cette question de forme est celle de savoir si ces hernies sont limitées ou non par un sac. Ce point, qui est nettement tranché pour les hernies inguinales, crurales et ombilicales, est loin d'être élucidé pour la région de Spiegel. C'est que les auteurs ont confondu dans un même groupe les hernies spontanées et celles qui se font à travers une plaie de la paroi, opératoire ou non, ou à travers une cicatrice. Sans doute, pour ces dernières, on comprend l'absence du sac. Pour les premières, au contraire, le sac existe toujours.

Adhérant souvent à l'anneau, il forme au-devant de l'intestin une membrane très mince, parfois difficilement isolable. C'est qu'il se soude fréquemment à l'aponévrose du grand oblique, et d'une façon si intime que l'on ne peut l'en séparer.

D'autrefois il constitue une membrane facile à disséquer; il est alors doublé d'une couche plus ou moins épaisse de tissu graisseux, qui forme en avant de lui un véritable lipome préherniaire.

Parfois, enfin, ce lipome sera tellement développé qu'il constituera à lui seul toute la lésion. Le sac herniaire, comme dans certaines hernies épigastriques, n'est plus qu'un petit diverticule péritonéal perdu en son milieu.

Ce sac renferme les éléments les plus variés. On y a signalé la présence du cæcum, du côlon, de l'intestin grêle. Petit rapporte, dans la *Gazette des hôpitaux de Toulouse* (1892), un cas où l'estomac s'y était engagé. Dans une observation unique de Schoofs, le testicule y aurait pénétré. Plus constante est la présence de l'épiploon qui se glisse entre ces organes ou les recouvre.

Libre dans la majorité des cas, le contenu de la hernie finit par contracter des adhérences avec le sac herniaire. Elles se forment surtout au cours des poussées douloureuses qui accompagnent l'engoûment de la hernie et vont constituer pour le chirurgien un obstacle sérieux à la cure radicale de l'affection.

Symptômes.

L'allure clinique de cette maladie varie suivant que l'on est en présence d'une hernie petite, ordinairement perdue au milieu d'un lipome herniaire, ou d'une masse plus volumineuse.

Les premières ne nous arrêteront pas longuement, en raison de leur rareté. Elles se traduisent par des signes extérieurs, d'autant

plus difficiles à percevoir qu'elles se produisent d'ordinaire chez des obèses et passeraient le plus souvent inaperçues sans les troubles fonctionnels qui les accompagnent.

Ceux-ci consistent soit en troubles intestinaux vagues, soit en troubles dyspeptiques qui font songer tout d'abord à une hernie épigastrique. L'attention est appelée vers la ligne de Spiegel par une douleur nettement localisée, qui diminue lorsque la hernie se réduit, et augmente avec elle dans la toux et les efforts.

Localement, on constate une petite masse dure, douloureuse à la pression, qui se différencierait avec peine des tumeurs de la paroi si elle n'était réductible. Cette réduction se fait sans efforts; mais il ne faut pas s'attendre à ce qu'elle s'accompagne toujours de gargouillement, en raison des faibles dimensions du sac herniaire et de sa vacuité fréquente. Lorsqu'elle a été faite, le doigt peut pénétrer à son tour dans l'anneau et confirmer ainsi le diagnostic. Parfois la graisse est si abondante que la hernie n'est constatée qu'au cours de l'intervention.

Plus intéressantes et plus courantes sont les hernies volumineuses. Les troubles fonctionnels que nous venons de signaler font le plus souvent défaut et la hernie peut n'être qu'une trouvaille d'autopsie. Tel était le cas pour la malade dont nous avons rapporté plus haut l'observation. Plus souvent le patient a constaté par hasard cette tumeur qui rentre facilement, qui ressort au moindre effort et qu'il diagnostique lui-même hernie, à ces caractères typiques. La hernie forme une masse qui a le volume du poing ou même plus, mais d'un aspect un peu spécial. Elle ne fait pas une saillie absolument nette au-dessus des téguments environnants; elle tend à s'étaler en surface, comme si elle voulait diffuser dans les interstices de la paroi abdominale; et c'est ce qui nous explique les difficultés que l'on a à les réduire, ou à en diagnostiquer les variétés.

Quelle que soit la forme en présence de laquelle on se trouve, le siège est à peu près constant.

D'ordinaire, nous l'avons déjà dit, la hernie est à l'intersection du grand droit et de la ligne qui va de l'ombilic à l'épine iliaque antéro-supérieure. Dans quelques cas, elle se rapproche un peu de la région inguinale. Exceptionnellement, elle est située plus haut.

Complications.

De même que la hernie ombilicale, avec laquelle elle offre les plus grandes analogies, la hernie de Spiegel subit des accidents d'irréductibilité momentanée, d'engoûment. Il en résulte des adhérences nombreuses, qui soudent les anses intestinales les unes aux autres, ou qui unissent au sac ces anses ou l'épiploon. La hernie devient alors irréductible. Cette irréductibilité d'ailleurs est souvent très bien supportée par le malade; et nous n'en voulons comme preuve que le cas rapporté par Grange dans sa thèse [1].

Il s'agissait d'un homme de soixante-dix ans, porteur d'une hernie ancienne développée, au niveau de la ligne semi-lunaire de Spiegel, au point signalé par Daniel Mollière.

Cette hernie, très volumineuse, de la grosseur d'une tête d'adulte, était irréductible et pouvait être considérée comme une hernie ayant perdu tout droit de domicile. Le sujet ne ressentait aucun malaise de cette hernie, qui était une infirmité réelle.

La complication la plus redoutable des hernies de Spiegel est leur étranglement. Ici, comme à l'ombilic, l'anneau fibreux peut déterminer une véritable section de l'anse herniée.

Plus souvent il existe des coudures, des torsions de l'anse, des brides qui compriment l'intestin, des diverticules dans lesquels il s'engage et qui déterminent plutôt une occlusion intestinale, un étranglement chronique qu'un étranglement herniaire à proprement parler, un étranglement brusque.

L'observation ci-jointe nous paraît être un beau type de ces lésions; et nous la rapportons d'autant plus volontiers qu'elle a été le point de départ de notre travail.

Hernie du repli semi-lunaire de Spiegel, irréductible, avec phénomènes d'obstruction intestinale datant de 12 jours. Anurie. — Kélotomie d'urgence. — Mort. — Autopsie. Pas de péritonite. Néphrite chronique. Congestion œdémateuse des deux bases pulmonaires. Myocardite.

Le 16 juillet 1906, est amenée d'urgence à l'Hôtel-Dieu, vers neuf heures du soir, Mme P., âgée de cinquante-huit ans, avec le diagnostic d'obstruction intestinale datant de 12 jours. Ce diagnostic avait été posé par le Dr Josse-

1. Grange, thèse de Lyon, 1894-1896, *Contribution à l'étude de quelques variétés de hernies rares au point de vue de leur siège.*

rand, médecin des hôpitaux, qui venait de voir la malade comme médecin consultant. Il l'adresse avec les indications suivantes :

« Mme P. est malade depuis 12 jours surtout, mais aurait maigri et serait anorexique depuis 3 mois environ. Pas d'antécédents particuliers, a eu plusieurs enfants et avait toujours joui d'une excellente santé, porte depuis longtemps une hernie dans la fosse iliaque droite. Mme P. a été vue par plusieurs médecins, qui ne se sont pas prononcés sur la nature de sa maladie. Au début, elle aurait eu des vomissements et de la constipation

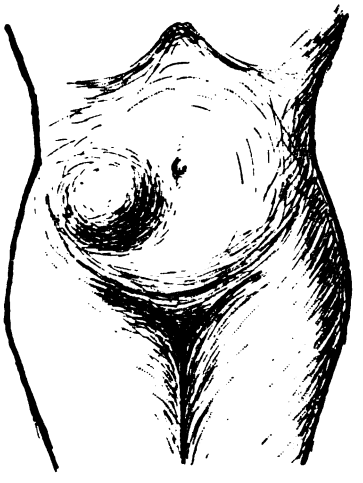

Fig. 3. — Hernie du repli semi-lunaire de Spiegel.

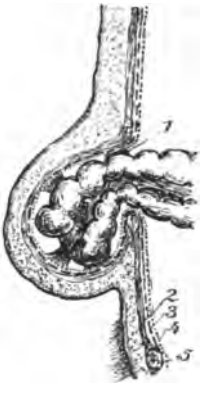

Fig. 4. — Coupe schématique antéro-postérieure de la hernie. — 1, adhérences de l'intestin au sac; 2, aponévrose du transverse; 3, fascia transversalis; 4, péritoine; 5, coupe du pubis.

alternant avec un peu de diarrhée. Rapidement les urines se firent rares et persistèrent ainsi tandis que les vomissements s'atténuèrent. Depuis 2 à 3 jours, ni selles ni mictions par anurie et non par rétention. Depuis ce matin, quelques vomissements fécaloïdes. Il y aurait lieu d'intervenir d'urgence, tout au moins de faire une laparotomie exploratrice. »

A son entrée, en effet, la malade, femme d'une obésité considérable, était dans un très mauvais état; son pouls est à peine perceptible, ses extrémités froides, néanmoins une intervention est décidée, le pronostic étant fatalement et rapidement mortel.

Sous une anesthésie générale très légère à l'éther, on fait une incision longitudinale de 12 à 15 centimètres au niveau de la fosse iliaque droite, sur la tumeur herniaire. Après section et dissociation des fibres aponévrotiques, très minces d'ailleurs, on tombe sur une grosse hernie avec sac péritonéal contenant de 20 à 25 centimètres d'intestin grêle disposé en M renversé et adhérant par de multiples points à la face interne du sac. L'orifice de communication abdominale est reconnu de la dimension d'une

pièce de cinq francs environ, permettant le passage de trois doigts. Cette exploration montre que le rebord fibreux de l'anneau est surtout net en dedans ainsi qu'en haut et en bas beaucoup plus qu'en dehors. On remarque que sa situation est nettement latérale à peu près à la région correspondant au point de Mac Burney, c'est-à-dire à égale distance de l'ombilic et de l'épine iliaque antéro-supérieure, et cela sur le bord externe du grand droit de l'abdomen à 9 ou 10 centimètres de la ligne blanche ombilico-pubienne. Le sac péritonéal est épaissi; il est adhérent, comme nous l'avons dit, à l'intestin qu'il contient; adhérences très épaisses, ayant nécessité la section avec des ciseaux pour libérer les anses intestinales. Leur épaisseur et leur dureté semblent indiquer que ces adhérences sont anciennes, en tout cas elles montrent une inflammation chronique de la hernie. Ces adhérences étaient au nombre de cinq, et d'une longueur de 2 à 3 centimètres chacune environ.

La hernie n'était formée que par de l'intestin; il n'y avait pas d'épiploon; de plus elle ne contenait pas la moindre trace de liquide. L'anse du grêle contenue dans le sac avait à peu près une longueur de 20 à 25 centimètres; elle était très distendue et congestionnée, mais sans phénomènes d'étranglement vrai, seulement engouée par suite des adhérences, en particulier de celles de la portion centrale de l'M renversé que formait l'intestin, car il s'en suivait une légère torsion.

Après que l'intestin fut réintégré dans la cavité abdominale, le sac est réséqué, une forte ligature au catgut ayant été placée sur sa base. Enfin un surjet au catgut fort referme l'orifice en rapprochant les différents plans aponévrotiques. La peau est suturée complètement avec des fils métalliques.

Cette intervention ne dura pas plus d'un quart d'heure; et l'anesthésie, ayant été très légère, l'état de la malade n'en fut pas aggravé. Son pouls reprit même un peu de vigueur pendant quelque temps; elle eut aussi un peu après une débâcle diarrhéique très abondante.

Néanmoins, malgré les excitants qui lui furent prodigués et malgré cette amélioration momentanée, elle mourut le lendemain, environ 10 heures après l'opération.

L'*autopsie*, pratiquée vingt-sept heures après la mort, montra l'absence complète de péritonite ou d'autres lésions abdominales qui auraient pu causer le syndrome présenté par la malade.

D'autre part, il fut reconnu que l'orifice ayant laissé passer la hernie était bien un orifice anormal : celui du repli semi-lunaire de Spiegel, car nous pûmes très facilement reconnaître l'orifice intérieur du canal inguinal qui se trouvait environ à 10 centimètres au-dessous et en dehors.

Mais, en outre, les deux *reins* présentaient une sclérose très marquée; la capsule était adhérente; de véritables sillons d'une profondeur assez marquée parcouraient l'espace extérieur et, à la coupe, on constatait une grosse atrophie de la substance corticale. Le cœur était gros et dilaté, ses parois très flasques et très friables. Au niveau des deux poumons, une congestion œdémateuse intense avait envahi les deux bases.

Il s'agissait donc bien d'une hernie engouée, à siège anormal au niveau du repli semi-lunaire de Spiegel, ayant provoqué de l'obstruction intestinale chronique et par suite une stercorémie intense. L'anurie, présentée par la malade dès le début de son affection, était certainement due à la lésion intestinale, mais devait être augmentée par la sclérose rénale et avait ainsi aggravé le diagnostic, que, seule, une intervention précoce eût pu rendre favorable.

DIAGNOSTIC.

Le diagnostic se présente dans deux conditions absolument différentes, suivant le volume de la hernie.

Lorsqu'elle est petite, les troubles fonctionnels peuvent seuls attirer l'attention, et le malade être traité pour une dyspepsie, une entéro-colite, etc. Ces troubles, liés à une douleur fixe, font penser à gauche à de la sigmoïdite; à droite, c'est le mot de cholécystite, plus souvent celui d'appendicite chronique, qui sera prononcé. Nous ferons remarquer en effet que la hernie siège sur le milieu d'une ligne allant de l'ombilic à l'épine iliaque antéro-supérieure, c'est-à-dire au niveau du point de Mac Burney.

La constatation d'une petite masse dure dans l'épaisseur de la paroi éveille l'idée d'un fibrome, d'un lipome, ou encore, à cause de la douleur, d'un abcès. Le diagnostic de hernie ne sera posé que lorsqu'on aura constaté la réductibilité de la tumeur, réductibilité qui s'accompagne de gargouillement, et son augmentation par les efforts de toux; en l'absence de ces signes, il devient des plus délicats : on en aura la preuve, en relisant l'observation de M. le professeur Terrier.

La tumeur est-elle volumineuse! Ses caractères se précisent et le terme de hernie ne se discute pas. Il faut alors en déterminer le siège d'une façon exacte. La hernie bas située se confond peu avec la hernie inguinale, et l'examen du canal inguinal lèverait bientôt tous les doutes.

Certaines formes de hernie ombilicale prêteraient davantage à la confusion. Nous voulons parler de ces cas où la hernie envoie de volumineux diverticules dans le tissu cellulaire sous-cutané, alors que la masse ombilicale elle-même n'a qu'un volume restreint. En pareil cas, l'examen de l'anneau ombilical montre qu'il est considérablement élargi; on sent dans son intérieur l'épiplon ou des anses intestinales. Lorsqu'une telle hernie est réductible, on la voit

rentrer par l'ombilic; on ne trouva pas d'orifice herniaire dans la ligne de Spiegel. Mais, souvent, on a affaire en pareil cas à des hernies anciennes, que des adhérences ont rendues irréductibles; et le diagnostic alors peut en être fort difficile.

Enfin le chirurgien peut chercher à préciser la variété de la hernie, savoir s'il est en présence d'une hernie banale, ou d'une forme interstitielle ou propéritonéale. Dans bien des cas, les signes lui feront défaut et cette constatation ne pourra être faite qu'au cours de l'intervention.

Pronostic.

Le pronostic en paraît meilleur chez l'homme que chez la femme. Chez cette dernière, cette affection, pour les mêmes raisons que la hernie ombilicale, augmente progressivement de volume. L'obésité en rend la contention de plus en plus difficile. Des poussées inflammatoires en font une infirmité douloureuse, obligeant parfois la malade à s'aliter et l'étranglement herniaire avec une terminaison mortelle est l'aboutissant ordinaire d'une telle affection.

Traitement.

Dans ces conditions, la cure radicale s'impose chez les sujets jeunes. L'anneau encore peu volumineux s'oblitérera sans peine. Lorsqu'il est très élargi, les difficultés commencent, et sont souvent insurmontables. Dans quelques cas heureux, comme celui de Pitschke (*Centralblatt für Chir.*, 1892), le sac est particulièrement résistant, et sa ligature donne une masse résistante qui fait au niveau de l'anneau un véritable tampon. Parfois aussi, les aponévroses distendues se laissent attirer avec une facilité remarquable, ainsi que cela se produisit chez notre malade, et l'on arrive sans trop de peine à fermer l'anneau. Dans maintes circonstances, il n'en sera plus ainsi, et la récidive est fatale. Tout au moins la hernie n'est plus irréductible et sa contention sera désormais facile.

Le plus souvent, le malade qui vient réclamer les soins du chirurgien est âgé; il s'agit ordinairement d'une femme, dont l'obésité témoigne de la mauvaise nutrition de tous les tissus. Le cœur est atteint de myocardite, les poumons d'œdème plus ou moins chronique. Chez de tels sujets, la cure radicale est grave. Le port d'un bandage est absolument indiqué. L'intervention ne sera faite que si

les douleurs, l'irréductibilité forcent la main du chirurgien. D'ailleurs l'opération a bien des chances de ne pas être radicale. Comme pour la hernie ombilicale, la récidive est fréquente et le port d'un bandage reste indispensable.

Enfin un troisième cas se présente, c'est celui où l'on est en présence d'accidents d'étranglement. Alors l'opération s'impose. Que l'on aborde la hernie directement, que l'on commence par une laparotomie ordinaire, c'est surtout une question d'habitude chirurgicale. On aura, dans un cas comme dans l'autre, moins à lever un étranglement qu'à libérer des adhérences nombreuses; ce sont des opérations de longue durée, graves en raison de l'état général du sujet, et la broncho-pneumonie en est souvent la terminaison.

Ainsi la cure radicale de ces hernies est l'opération idéale; mais bien souvent le chirurgien devra déposer son bistouri et le port d'un bandage sera pour lui un pis-aller auquel il devra pourtant se résoudre.

BIBLIOGRAPHIE

Lachausse, *De hernia ventralis*, 1746.
Astley Cooper, *Œuvres chirurgicales*, 1837.
Henry, *The Lancet*, 1851, t. II, p. 153.
Marc Sée, *Bull. de la Soc. Anat.*, 1852.
Gosselin, *Leçons sur les hernies*, 1865.
Daniel Mollière, *Soc de Chir.*, Paris, 1877.
— *Congrès international des Sciences médicales de Genève*, 1877.
Terrier, *Soc. de Chir.*, Paris, 1878.
Reynier, *Essai sur les hernies ventrales*, th. Paris, 1879.
Mackrocki, *Statistique de 80 cas de hernies ventrales*, th. Strasbourg, 1879.
Ferrand, *Contribut. à l'étude des hernies latérales de l'abdomen*, th. Paris, 1881.
Michael, Hernie ventrale opérée, *Journ. of Americ. med. Assoc.*, 1887.
Blackwood, *Prov. med. Journ.*, mars 1889.
Neve, 2 cas de hernies ventrales, *Brit. med. Journ.*, 1889.
Weiss, Hernie ventrale, *Journ. of Surg.*, 1889.
Broca, Cure radicale d'un laparocèle, *Gaz. hebd. de Méd. et de Chir.*, 1891.
Petit, *Gazette des hôpitaux de Toulouse*, 1892.
Giordano, Contrib. allo studio e cura del laparocele, *Rif. medic.*, 1893.
Grange, *Les hernies rares de l'abdomen*, th. Lyon, 1895.
Brennani, *Rev. med.*, *Montréal*, 1900.

LES LUXATIONS SOUS-ASTRAGALIENNES

PAR MM.

Amédée BAUMGARTNER et **Alphonse HUGUIER**

Prosecteur à la Faculté de médecine de Paris.

Chirurgien adjoint de l'Hôpital Saint-Joseph.

(*Suite* [1].)

§ I. — *Luxations sous-astragaliennes du pied en dedans.*

1° Données fournies par les observations cliniques.

Les luxations en dedans sont *de cause directe* ou *indirecte*. Les premières sont rares (5 cas); elles résultent d'un choc sur le talon, ou sur la jambe. Elles sont difficiles à reproduire expérimentalement. — Les luxations indirectes sont de beaucoup plus fréquentes (36 cas); elles résultent d'une *chute* ou d'une *torsion du pied*. Le traumatisme paraît toujours avoir été d'une *grande intensité* : chute d'un lieu élevé (voiture, toit, échelle); écrasement sous un bloc de pierre; chute de cheval, le pied pris sous la bête, etc. — L'*attitude du pied* au moment, où l'accident se produit est *l'adduction*, avec parfois torsion de la pointe du pied en dedans : dans la majorité des observations, il est noté que la chute a lieu sur le bord externe du pied, le *pied étant à angle droit sur la jambe*, et non pas étendu, car alors la chute aurait eu lieu sur la pointe du pied. Ailleurs, la luxation s'est produite le pied étant maintenu fixé, le corps tombant en dedans : ainsi, dans l'observation de Quénu (Obs. 37), « le pied était fixé par les barreaux d'une chaise, et la malade fut projetée du même côté que la chaise, la jambe faisant avec le pied un angle à sinus interne ». Dans ces cas encore la position du pied est l'adduction, le varus. — Les renseignements tirés des faits observés permettent en somme de *conclure* qu'étant donné un pied en adduction, et une violence considérable, la luxation sous-astragalienne peut se produire.

1. Voir le numéro de mars.

2° Données fournies par l'expérimentation.

Pièces expérimentales [1].

Pièce 1. — La branche inférieure du ligament annulaire antérieur du tarse manque.

I. — On essaye l'hyperextension et l'adduction avec torsion en dedans du pied, en agissant d'une part sur la jambe, d'autre part sur l'avant-pied. L'articulation sous-astragalienne reste intacte; les articulations tibio-tarsienne et médio-tarsienne bâillent, et les ligaments qui les maintiennent

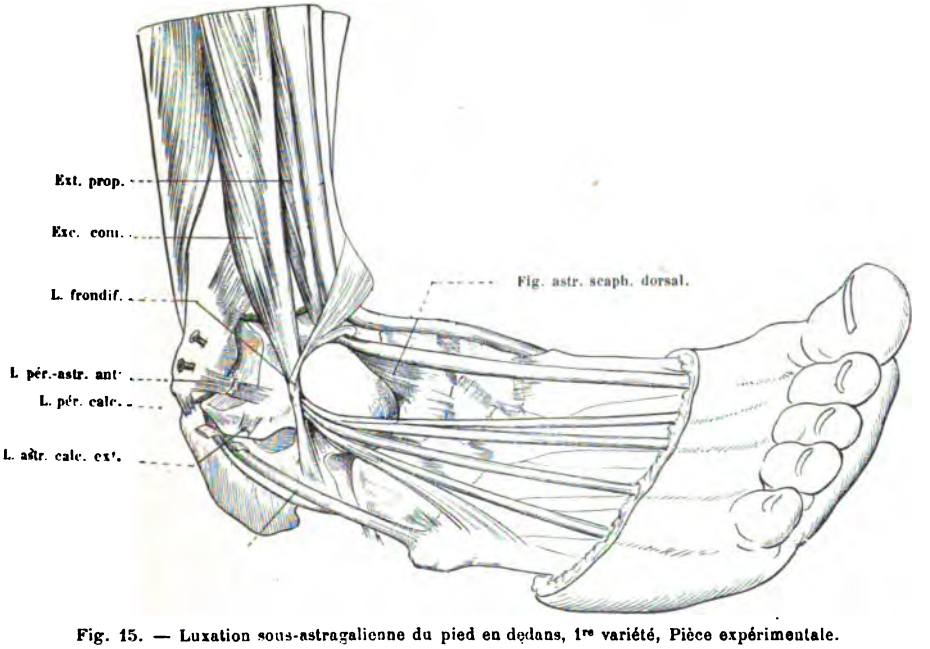

Fig. 15. — Luxation sous-astragalienne du pied en dedans, 1re variété, Pièce expérimentale.

se tendent et menacent de se rompre; en particulier le ligament péronéo-astragalien antérieur.

II. — On fixe le calcanéum dans l'étau; on renverse la jambe en dedans et en arrière (*extension et adduction du pied*). Le ligament péronéo-astragalien antérieur se déchire, et le pied menace de se luxer sur la jambe.

III. — Enchevillement de la malléole externe à l'astragale, après avoir *maintenu le pied à angle droit sur la jambe*. Dans cette position, on renverse la jambe en dedans (*adduction pure du pied*). Il est impossible de luxer.

IV. — Section des faisceaux visibles du ligament inter-osseux astragalo-calcanéen. En renversant alors à nouveau la jambe en dedans, lentement et

1. Baumgartner et Huguier, Pièces présentées à la *Société anatomique*. *Loc. cit.*

progressivement, le pied étant à angle droit, on voit se produire successivement : *a*) la déchirure du ligament péronéo-calcanéen; *b*) la déchirure du ligament astragalo-calcanéen externe. L'articulation sous-astragalienne bâille, la tête de l'astragale émerge de sa cavité articulaire en déchirant quelques-unes des fibres externes du ligament astragalo-scaphoïdien dorsal. *Le ligament frondiforme reste en contact avec le col de l'astragale et s'applique sur lui avec force*, pendant que s'achève la luxation.

Description de la pièce (fig. 15 et 16). — Les os sont intacts. La tête de

Fig. 16. — Même pièce que fig. 15.

l'astragale repose sur l'interligne scapho-cuboïdien. Le calcanéum est en retrait sous l'astragale et porté en dedans, avec le reste du pied; il est incliné sur sa face externe, de telle sorte qu'un plan vertical et sagittal passant par cet os, fait avec le tibia un angle *obtus* à sinus ouvert en haut et en dedans.

Les ligaments inter-osseux, péronéo-calcanéen, astragalo-calcanéens postérieur et externe sont déchirés. Le ligament deltoïde du cou-de-pied est intact et relâché. Le ligament astragalo-scaphoïdien dorsal est *intact*; il est tendu et situé dans un plan transversal. Le ligament frondiforme est intact, *et étrangle le col de l'astragale à sa partie supérieure et externe.*

Les tendons de l'extenseur commun des orteils, maintenus par leur fronde, contournent la tête de l'astragale en haut et *en dehors*; leur segment pédieux fait avec leur segment jambier un *angle* obtus ouvert en haut et en dedans. L'extenseur propre du gros orteil et le jambier anté-

rieur sont en dedans de la tête de l'astragale. La gaine du long fléchisseur propre du gros orteil, intacte, maintient le tendon dans sa gouttière astragalienne.

La luxation est maintenue fixée par la seule tension des ligaments : fronde et astragalo-scaphoïdien dorsal, et des tendons extenseurs communs.

Pièce 2.

I. — Le calcanéum est fixé dans l'étau. On renverse la jambe en arrière et en dedans (*extension et adduction du pied*). Le ligament péronéo-astragalien antérieur se tend et commence à céder.

II. — On place la jambe à *angle droit* sur le pied et on la renverse en

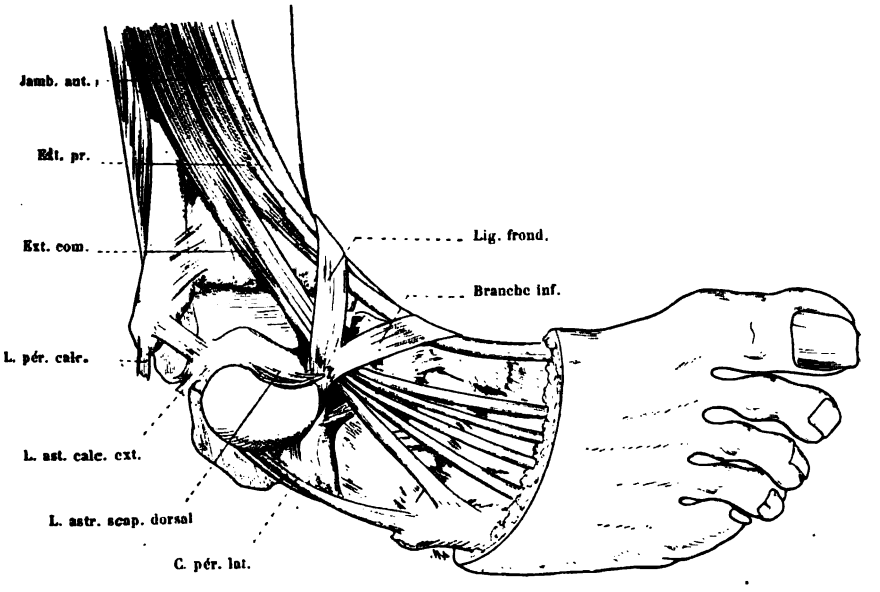

Fig. 17. — Luxation sous-astragalienne du pied en dedans, 2e variété. Pièce expérimentale.

dedans (*adduction pure du pied*). Le ligament péronéo-calcanéen se tend, et menace d'arracher la malléole externe.

III. — On sectionne une partie du ligament péronéo-calcanéen, et on reprend le mouvement; on voit alors se produire successivement : *a*) déchirure des fibres intactes du ligament péronéo-calcanéen; *b*) déchirure du ligament astragalo-calcanéen externe; *c*) déchirure du ligament interosseux astragalo-calcanéen, en commençant par ses fibres externes, longues. L'articulation sous-astragalienne bâille; la tête de l'astragale émerge de sa cavité articulaire, et soulève le ligament frondiforme; sa branche inférieure se tend; et, tandis qu'on accentue le renversement de la jambe en dedans, et que la tête de l'astragale sort de sa cavité, on voit la branche inférieure

de ce ligament, attirer la fronde et la faire passer *par-dessus et en avant de la tête de l'astragale.* Le ligament astragalo-scaphoïdien dorsal se déchire à ce moment, et le ligament frondiforme glisse *sous* la tête de l'astragale, pendant que la luxation s'achève.

Description de la pièce (fig. 17 et 18). — Les os sont intacts. L'astragale est en extension dans la mortaise tibio-tarsienne, ce qui découvre ses facettes articulaires supérieure et externe. La tête de l'astragale repose sur l'interligne calcanéo-cuboïdien, ou sur la tubérosité antérieure du calcanéum qu'elle déborde en dehors. La calcanéum est porté en dedans de l'astragale; il est couché sur sa face externe, de telle sorte qu'un plan

Fig. 18. — Même pièce que fig. 17.

vertical et sagittal passant par cet os fait avec le tibia un angle *droit* ouvert en dedans et en haut.

Les ligaments interosseux, péronéo-calcanéen, astragalo-calcanéens externe et postérieur sont déchirés. Le ligament deltoïde du cou-de-pied est intact. Le ligament astragalo-scaphoïdien dorsal est *rompu.* Le ligament frondiforme *sous-tend* le col de l'astragale, interposé entre la tête de cet os et la cavité articulaire du scaphoïde.

Les tendons antérieurs sous *tous en dedans* de la tête de l'astragale. Le long fléchisseur propre du gros orteil a déchiré sa gaine, et quitté sa gouttière astragalienne. Les péroniers latéraux glissent dans la facette articulaire postéro-inférieure de l'astragale, puis sous-tendent la tête de cet os.

Le pied sous-astragalien est ballant; la contraction active des muscles manque pour l'immobiliser.

PIÈCE 3. — Ligaments et coulisses tendineuses extrêmement résistants.

I. — Le calcanéum est fixé dans l'étau. On renverse la jambe directement en dedans (*adduction pure du pied*). Les os menacent de se briser et bientôt le ligament péronéo-astragalien antérieur se déchire.

II. — Enchevillement de la malléole externe avec l'astragale, le pied étant à angle droit sur la jambe, *plutôt fléchi* qu'étendu. Section des fibres externes du ligament interosseux; impossibilité de luxer à cause de la résistance du ligament péronéo-calcanéen et des coulisses des péroniers latéraux. On sectionne ces ligaments.

III. — Renversement de la jambe en dedans. L'articulation sous-astragalienne bâille; les fibres externes du ligament dorsal astragalo-scaphoïdien se déchirent; la tête de l'astragale commence à émerger de sa cavité scaphoïdienne. Le ligament frondiforme est soulevé; la branche inférieure de ce ligament se tend et tire sur la fronde, qui commence à contourner en avant la tête de l'astragale; mais au moment où le ligament va franchir le rebord supérieur de la tête, la branche inférieure du ligament annulaire *se déchire*, la fronde recule, s'enclave sur le col de l'astragale, et une luxation se produit comme sur la pièce 1.

IV. — On réduit cette luxation puis on reproduit le mouvement d'adduction; au moment où la tête de l'astragale commence à sortir de sa cavité articulaire, on tire sur le muscle extenseur commun, comme pour réaliser une *contraction active de ce muscle*; le ligament frondiforme est soulevé, et porté un peu en avant du col de l'astragale; la tête, en s'élevant, le repousse en avant. Malgré le relâchement ainsi obtenu du ligament frondiforme, on ne peut cependant encore produire une luxation complète, tellement le ligament astragalo-scaphoïdieu dorsal est *puissant*; on est obligé de sectionner une partie des fibres de ce ligament. Sous l'effort, il finit par se déchirer complètement, et une luxation se produit, comme sur la pièce 2.

PIÈCE 4. — Ligaments très puissants.

I. — Même technique que sur la pièce 3. Les ligaments résistent, et le calcanéum se fracture, par un trait oblique détachant toute l'extrémité postérieure de cet os et une partie de sa face inférieure.

II. — On encercle le calcanéum, et on sectionne les ligaments externes. L'articulation sous-astragalienne bâille, mais il est impossible de faire sortir la tête astragalienne de sa cavité de réception, tellement le ligament astragalo-scaphoïdien dorsal est *puissant*. On entame ses fibres externes; la tête de l'astragale émerge, soulève le ligament frondiforme qui s'enclave sur le col comme sur la *pièce 1*, tandis que se déchire la branche inférieure du ligament antérieur du tarse. A ce moment la tête de l'astragale n'est qu'à moitié sortie de sa cavité articulaire: cependant, en tendant les muscles voisins, comme pour une contraction active, en particulier le triceps et les jambiers, *la déformation du pied se maintient*, véritable LUXATION INCOMPLÈTE, qu'un léger déplacement permet de réduire.

III. — On essaye maintenant de produire une luxation comme sur la *pièce 2*, en faisant passer le ligament frondiforme en avant de la tête de

l'astragale. Mais il est impossible de luxer, car le ligament dorsal astragalo-scaphoïdien *résiste*. On remarque également que le ligament frondiforme ne peut s'interposer entre la tête de l'astragale et les os du pied, car *il est arrêté en avant de la tête de l'astragale par le ligament dorsal*

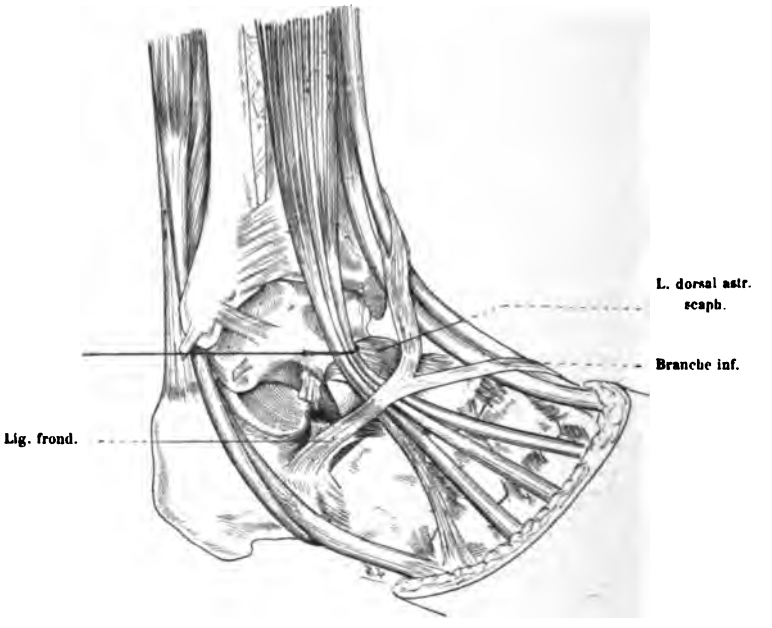

Fig. 19. — Luxation sous-astragalienne du pied en dedans. — Luxation incomplète.

astragalo-scaphoïdien (fig. 19); il se tend sur lui, comme une corde sur un chevalet. On remarque enfin qu'en opérant une traction sur les muscles, particulièrement les muscles antérieurs et le triceps, bien que la tête de l'astragale ne soit pas complètement sortie de sa cavité articulaire, *on maintient la déformation du pied*, véritable LUXATION INCOMPLÈTE, qu'un léger déplacement permet de réduire.

3° Résultats.

A. *De la position à donner au pied pour produire la luxation.* — Quand la luxation a lieu par chute d'un lieu élevé, le pied *en adduction* heurte le sol par son bord externe; l'axe de la jambe tombe en dehors du bord externe du pied; le poids du corps transmis à la jambe tend à augmenter l'adduction; l'astragale glisse sur les facettes calcanéennes et scaphoïdiennes, *inclinées en dehors*, rompt

ses ligaments, et la luxation se produit. — Les expériences de Rochet[1] mettent ces faits en lumière pour les luxations doubles de l'astragale : la luxation double en dehors se produit à la suite « d'un choc énergique sur l'extrémité supérieure de la jambe, qui transmet la violence à l'astragale, *le pied étant en varus, en adduction forcée* ».

Quand la luxation a lieu par chute du corps en dedans, le pied immobilisé restant fixe, mécanisme que nous reproduisons dans nos expériences, c'est encore dans l'adduction pure que la luxation se fait. Nos expériences nous ont montré que la luxation sous-astragalienne est impossible à produire, quand on détermine l'adduction en même temps que l'extension du pied sur la jambe. Si on renverse en effet la jambe en dedans et en arrière, tandis que le pied est maintenu dans l'étau, ce sont les ligaments qui unissent l'astragale à la jambe qui se rompent en premier, et non pas ceux qui unissent l'astragale au pied; les lésions se font dans la tibio-tarsienne, et non pas dans la sous-astragalienne[2]. — M. Quénu a bien insisté sur *la nécessité de fléchir* le pied, porté en adduction, pour obtenir une luxation sous-astragalienne; il en a donné les raisons suivantes : « Voici ce qu'on observe, dit-il[3] : si on tente le mouvement de renversement (de la jambe en dedans), le pied étant dans l'extension, le ligament annulaire antérieur du tarse est alors tendu, et l'espace qui reste entre le tibia et le bord épais postérieur de ce ligament est trop minime, pour que l'astragale puisse exécuter son évolution en dehors. Si, au contraire, on fléchit fortement la jambe sur le pied, on relâche non seulement le ligament annulaire antérieur, mais encore les gaines postérieures de l'extenseur commun et du jambier antérieur, et dès lors un mouvement de torsion et de renversement du pied vers la jambe fait aisément glisser la tête hors de sa cavité ». Le rôle du ligament frondiforme apparaît ainsi avec toute son importance, pour permettre ou empêcher la luxation de se produire. Nos expériences montrent, cependant, qu'*autre chose*

1. *Loc cit.*, p. 287 et fig. 1 et 4.
2. Rognetta (*loc. cit.*, p. 497) conclut de ses expériences que, pour que l'astragale se luxe, il faut que le pied se trouve dans une *forte extension sur la jambe*. La luxation de l'astragale se fait toujours d'abord en avant; il est facile ensuite, en inclinant la jambe, de la rendre interne ou externe. Jamais il n'a pu produire primitivement de luxations latérales. — Nous avons déjà fait remarquer plus haut que les pièces ayant servi aux expériences de Rognetta étaient mal préparées et qu'on ne pouvait en tirer des conclusions, qui d'ailleurs sont contraires à tout ce qui a été fait depuis.
3. *Soc. de Chir.*, 1894, p. 433.

intervient encore pour nécessiter la position d'adduction pure du pied sans extension, puisque nous avons précisément pu réaliser une luxation avec le ligament frondiforme restant en place *sur* le col de l'astragale (pièce 1 et pièce 3, III); l'espace limité par le tibia et le bord postérieur du ligament n'entre donc pas en jeu, dans ces cas où la tête de l'astragale n'a point à y passer. — L'impossibilité de luxer dans l'extension *tient alors aux deux causes suivantes* : Pour que la luxation sous-astragalienne se produise, il faut que les ligaments péronéo-astragaliens antérieur et postérieur (union de l'astragale avec la jambe) résistent, et que les ligaments interosseux et péronéo-calcanéen (union du calcanéum avec l'astragale et avec la jambe) cèdent; or ces derniers sont fort puissants. Dans le mouvement d'adduction avec extension, le seul ligament péronéo-astragalien antérieur se tend et entre en jeu, pour maintenir l'astragale dans sa mortaise; il est bien trop faible, pour résister aux ligaments interosseux et péronéo-calcanéen réunis; il cède [1], et le pied se luxe dans l'articulation tibio-tarsienne (pièce 1, I et II; pièce 2, I). Si, au contraire, on met le pied en flexion, les deux ligaments, péronéo-astragalien antérieur et postérieur, agissent ensemble pour retenir l'astragale dans sa mortaise. — La seconde cause réside dans l'enclavement de l'astragale dans sa mortaise; la surface articulaire de l'astragale est étroite en arrière, large en avant. Si le pied est en extension, les deux malléoles ne sont pas en contact intime avec leurs facettes astragaliennes; l'astragale joue dans la mortaise, et peut en être énucléé sans peine. Si, au contraire, le pied est à angle droit ou fléchi, les malléoles enserrent l'astragale, et le mouvement de renversement en dedans, imprimé à la jambe, se communique intégralement à l'astragale, comme coincé dans la mortaise, par le seul fait du contact osseux.

Il est utile, enfin, pour produire une luxation sur un pied en flexion-adduction, d'*appuyer fortement sur la jambe*, comme pour réaliser le *poids du corps* transmis à la jambe et à l'astragale, de telle sorte qu'à l'écartement des surfaces articulaires s'ajoute une latéro-pulsion de l'astragale sur le calcanéum dévié en dedans. C'est ce que Rochet a réalisé expérimentalement. Broca [2] disait déjà : « Il faut qu'au mouvement violent d'adduction qui détermine la rupture

1. Les observations de Carassus (6), de Magne (27) notent la déchirure de ce ligament.
2. *Loc. cit.*, p. 595.

des ligaments et la déviation des os, se joigne une impulsion antéro-postérieure, capable de repousser en sens inverse l'astragale et les os du tarse. Ces conditions se présentent parfois chez le vivant, dans les chutes de haut, lorsque le pied porte à faux sur le sol. »

B. *De la déchirure des ligaments.* — Quand, sur un pied à angle droit sur la jambe, on produit un mouvement d'adduction, ou que, le pied étant fixé, on renverse la jambe en dedans, ce qui revient

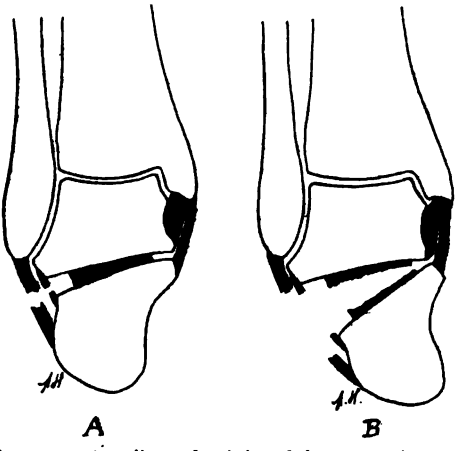

Fig. 20. — Luxation sous-astragalienne du pied en dedans. — A, 1er temps; B, 2e temps.

au même, trois ligaments se tendent et résistent : le péronéo-calcanéen, l'astragalo-calcanéen externe, l'interosseux. La figure 20 montre qu'il est *impossible de faire bâiller l'interligne* astragalo-calcanéen, sans que tous trois se déchirent.

Quel sera le premier rompu? Henke[1] n'insiste que sur la rupture du ligament interosseux. Broca[2] pense que « le premier ligament rompu est le ligament sous astragalien ». Dans leurs expériences, la majorité des auteurs n'ont pu luxer sans sectionner ce ligament; ils sont muets sur le ligament latéral du cou-de-pied. Il nous a été impossible de réaliser la luxation, sans affaiblir au préalable *un* de ces ligaments; mais nous pensons, en nous référant aux expériences de Rochet, que, si nous avions pu employer une pression suffisante, représentant le poids du corps transmis à la jambe, la section préalable de quelques fibres ligamenteuses eût été

1. Die Luxationen der Fusswurzel, *Zeitschrift für rationelle Med.*, 1858, t. II.
2. *Loc. cit.*, p. 597.

inutile. Sur la pièce 1, nous avons sectionné le ligament interosseux, et nous avons vu ensuite se rompre, sous l'effort, le péronéo-calcanéen et l'astragalo-calcanéen externe. Sur la pièce 2, nous avons sectionné *partiellement* le ligament péronéo-calcanéen, qui menaçait d'arracher la malléole externe, et nous avons vu se rompre successivement les fibres restées intactes de ce ligament, puis l'astragalo-calcanéen externe, enfin l'interosseux. Il nous semble que c'est là ce qui doit se passer sur le vivant. En effet, la déchirure isolée du ligament péronéo calcanéen, ou l'arrachement d'une de ses insertions osseuses, est un fait fréquemment observé dans les entorses et les fractures malléolaires. *Le premier degré de la luxation sous-astragalienne serait une entorse externe*, ou une fracture par arrachement de la pointe de la malléole externe[1]. Si le mouvement continue, si le poids du corps intervient, le ligament interosseux reste seul pour supporter l'effort imprimé à l'astragale par les os de la jambe; il se déchire, et par ses fibres externes d'abord, les premières distendues. Le faible ligament astragalo-calcanéen externe cède vite.

C. *Du déplacement des os.* — L'articulation sous-astragalienne étant ouverte, le calcanéum renversé sur sa face externe va glisser sous et en dedans de l'astragale, et avec lui le cuboïde et le scaphoïde qui lui sont solidement enchaînés. La tête de l'astragale est retenue dans sa cavité par deux ligaments : par l'astragalo-scaphoïdien dorsal, et par la fronde, qui s'applique d'autant plus intimement sur son col qu'elle est tendue par le déplacement en dedans du calcanéum; ou mieux, si nous considérons le déplacement du pied, le déplacement du calcanéum et du scaphoïde est arrêté par la tension de la fronde sur le col de l'astragale. L'examen de nos pièces montre que *le ligament frondiforme peut rester sur le col, ou passer en avant de la tête de l'astragale : d'où deux variétés* ou mieux *deux degrés* de luxation. M. Quénu[2] a prouvé, par ses expériences, qu'en exagérant la flexion du pied, le ligament frondiforme se relâche, la tête de l'astragale tend à passer entre le ligament et le tibia, de telle sorte que le ligament, une fois la luxation achevée, s'est interposé entre la tête de l'astragale et la cavité articulaire déshabitée. L'extension du pied ne se fait qu'une fois la luxation achevée, par contraction

1. La déchirure du ligament péronéo-calcanéen est notée dans les observations de Quénu (36), des Sanitäts-Bericht (41), de Pollock (32). Broca l'a aussi mentionnée, *loc. cit.*

2. *Soc. de Chir.*, 1894 et 1904, *loc. cit.*

du triceps; elle accentue l'interposition du ligament frondiforme.

Nos expériences nous indiquent *trois causes au passage du ligament en avant de la tête*. La branche inférieure du ligament annulaire antérieur du tarse peut se tendre (pièce 2, III); comme elle s'insère au milieu du ligament frondiforme, elle l'attire en avant et lui fait doubler le rebord supérieur saillant de la tête; cette branche inférieure doit se tendre surtout si au mouvement d'adduction du pied s'ajoute une torsion de la pointe du pied en dedans, et un abaissement de l'avant-pied. Les tendons antérieurs des orteils soulèvent le ligament annulaire et le portent en avant; ces tendons sont en effet distendus par le déplacement du pied, et forment un angle à sinus antérieur et interne, dont le sommet répond précisément à leur fronde (fig. 15). Enfin il est probable que, sur le vivant, quand la chute est prévue, la contraction instinctive des muscles vient ajouter ses effets aux précédents; nous y avons suppléé, sur la pièce 3 (IV), en tirant sur les masses musculaires, et nous avons pu ainsi dégager la tête de l'astragale.

Quand le ligament frondiforme a passé devant la tête de l'astragale, celle-ci est encore maintenue par le ligament astragalo-scaphoïdien dorsal; il se déchire facilement (pièce 2, III), puisqu'il reste seul pour limiter le mouvement d'adduction et pour supporter le poids du corps. Une fois ce dernier ligament déchiré, la fronde glisse sous la tête de l'astragale, pendant que la luxation s'achève. Si le ligament astragalo-scaphoïdien résistait, la fronde tendue sur lui ne pourrait s'interposer (pièce 4, III, et fig. 19); la luxation ne s'achèverait point; elle resterait *incomplète*, maintenue par la contraction réflexe des muscles internes et du triceps surral. C'est ce que nous avons réalisé sur la pièce 4 (III), dans laquelle la tête de l'astragale est partiellement en rapport avec la cavité articulaire du scaphoïde.

Examinons maintenant le second cas; le ligament frondiforme reste sur le col. Pour que le ligament frondiforme demeure en place, il faut que les trois conditions citées plus haut fassent défaut. La branche inférieure du ligament annulaire peut manquer comme sur notre pièce 1; dans ce cas, le ligament frondiforme n'est plus attiré en avant. Ou bien elle est faible et se déchire comme sur notre pièce 3 (III) : au moment de la déchirure, nous avons vu le ligament reculer brusquement et s'enclaver sur le col. Il est facile de supposer aussi que, si le traumatisme vient surprendre le

blessé, la contraction musculaire manque pour soulever la fronde. Enfin, sur certains squelettes, le rebord supérieur de la tête de l'astragale peut-être beaucoup plus saillant que normalement; le ligament l'accroche et ne peut en doubler le cap.

La fronde restant en place, la luxation ne peut s'achever que s'il y a un espace suffisant entre elle et le dos du scaphoïde. Si l'espace est insuffisant on aura une luxation *incomplète*, que la contraction des muscles antéro-internes permet de maintenir (pièce 4, II). Si l'espace est suffisant, la luxation est complète; la tête de l'astragale se place sur le dos du pied. Le ligament dorsal astragalo-scaphoïdien ne se déchire pas, puisque le déplacement en dehors de la tête de l'astragale, ou mieux le déplacement en dedans et en bas du scaphoïde enchaîné au calcanéum (que nous avons vu lui-même arrêté par la fronde), ne peut s'achever. La fronde pourrait-elle se déchirer? Cela est possible, bien que nous ne l'avons point observé; dans ce cas, ou bien le ligament dorsal astragalo-scaphoïdien très puissant maintiendrait telle que la luxation; ou bien, faible, il se déchirerait, et la luxation prendrait un degré aussi accentué que dans la variété étudiée plus haut [1].

Voilà donc *deux variétés* de luxations en dedans : fronde *sur le col*, fronde *sous la tête*. La fronde sur le col reste tendue : le déplacement en dedans du calcanéum est vite limité; c'est le *premier degré de la luxation*. La fronde sous la tête est relâchée; le déplacement en dedans du calcanéum est plus accentué; c'est le *second degré de la luxation*. Broca admettait même que le ligament tibio-calcanéen pouvait, dans les cas graves, se rompre.

Dans ces luxations, *les tendons sont déplacés*. Les péroniers soustendent l'astragale, le tendon d'Achille est coudé en angle à sinus interne, puisqu'il suit le mouvement du calcanéum. Le jambier postérieur et les fléchisseurs communs sont relâchés ou tendus suivant la position du pied. La gaine du long fléchisseur propre du gros orteil, intacte dans la luxation au premier degré, se déchire dans la luxation plus accentuée. Plus intéressants sont les tendons antérieurs; le jambier antérieur et l'extenseur propre du gros orteil restent toujours en dedans de la tête de l'astragale,

1. Nous voyons, dans l'obs. de Mac Cormac (obs. 26), que la tête de l'astragale, séparée du corps par un trait de fracture, était restée en rapport avec le scaphoïde. Dans ce cas, la fronde peut rester intacte à sa place et la luxation être fort accentuée.

comme normalement; mais la *position de l'extenseur commun varie suivant le degré de luxation.* Dans la luxation du second degré, il saute en dedans de la tête, car sa fronde relâchée lui permet ce déplacement; au contraire, dans la luxation du premier degré, il reste en dehors de la tête, retenu par sa fronde (V. les fig. 15 et 17).

Une fois la luxation achevée, les os du pied *prennent une position* constante, caractéristique, du genre de luxation, et une position inconstante, secondaire et variable. Le calcanéum et le scaphoïde se déplacent en dedans, et s'inclinent sur leur face externe, plus ou moins, suivant le degré de la luxation; c'est là un point capital du déplacement. Quant au reste du pied, sa position change avec le groupe des muscles contractés : extension, flexion, rotation en dedans, déviation en dedans de la pointe du pied, recul du pied, etc. En général, comme l'a fait remarquer M. Quénu, le triceps se contracte, et produit l'extension secondaire du pied. — Nous avons remarqué que le pied est plus fixe dans la luxation du premier degré, plus mobile dans celle du second degré; ce qui n'a rien qui doive étonner, puisqu'il y a plus de ligaments rompus, et que la fronde, relâchée, ne maintient plus le calcanéum.

D. *Les luxations par torsion.* — Dans la pièce de Carassus (obs. 6), il est noté que le ligament péronéo-calcanéen était demeuré intact. Une luxation en dedans est donc compatible avec l'intégrité de ce ligament? Si le fait est exact, le mécanisme doit être différent : puisque le premier effet de l'adduction du pied fléchi, ou à angle droit sur la jambe, est précisément la déchirure du péronéo-calcanéen. Nous avons essayé de produire une luxation par torsion (torsion de la jambe en dehors, ou du pied en dedans), afin de faire porter l'effort principalement sur la partie antérieure de l'articulation sous-astragalienne, et de ménager les ligaments latéraux.

Pièce 5.

I. *Calcanéum dans l'étau.* — La jambe est mise à angle droit sur le pied. On essaye d'un mouvement de torsion externe de la jambe; mais les ligaments résistent, et les malléoles menacent de se fracturer par pression de dedans en dehors.

II. On sectionne quelques-unes des fibres du ligament interosseux, et du ligament astragalo-scaphoïdien dorsal. On essaye de nouveau la torsion externe de la jambe en accentuant l'adduction, et en appuyant fortement sur la jambe comme pour repousser la tête de l'astragale en dehors, et la faire glisser en bas.

III. La tête de l'astragale émerge de sa cavité. Le ligament interosseux se déchire ; la fronde relâchée passe en avant de la tête grâce à la traction qu'on opère sur l'extenseur commun des orteils ; le ligament dorsal astragalo-scaphoïdien se déchire, pendant que s'achève la luxation.

Description de la pièce (fig. 21). — Les ligaments latéraux du cou-de-pied sont intacts ainsi que l'astragalo-calcanéen postérieur. Les ligaments

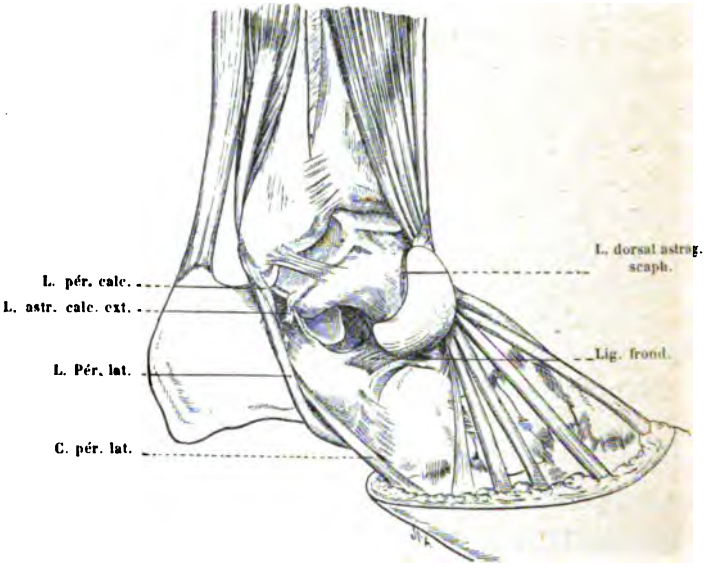

Fig. 21. — Luxation sous-astragalienne du pied en dedans. — Luxation oblique, par torsion.

astragalo-calcanéen externe, interosseux, astragalo-scaphoïdien dorsal sont déchirés ; la fronde sous-tend la tête de l'astragale. Les tendons antérieurs sont tous en dedans de la tête.

L'astragale est en position oblique sur le pied. Son extrémité postérieure est restée en rapport avec la facette articulaire postérieure du calcanéum, tandis que sa tête est en dehors du scaphoïde, sur le cuboïde.

L'axe antéro-postérieur du pied sous-astragalien forme avec l'axe antéro-postérieur de l'astragale un angle aigu à sinus antéro-interne : la pointe du pied est déviée en dedans, la tête de l'astragale en dehors. L'astragale a pivoté sur un axe vertical passant par son extrémité postérieure.

Pour déterminer cette luxation, nous avons été obligés d'affaiblir les ligaments ; le mouvement de torsion est en effet plus difficile à obtenir que le mouvement d'adduction pure. Il nous a manqué surtout, dans nos expériences, la force représentée par le poids du corps, et la violence du traumatisme. Rochet[1] les a obtenus expérimenta-

1. *Loc. cit.*, p. 420, 424, et fig. 6.

lement pour les luxations doubles de l'astragale, dans lesquelles « le mécanisme général adopté n'est pas applicable », c'est-à-dire dans lesquels le mouvement simple d'adduction (dans le cas particulier) se combine à un mouvement de rotation du pied et de *propulsion sur l'astragale par l'intermédiaire du tibia.*

Grâce à ces mouvements combinés, les ligaments latéraux restent intacts; l'astragale pivote sur le pied, autour d'un axe vertical passant par son extrémité postérieure. La luxation se produit surtout dans les articulations astragalo-scaphoïdienne et astragalo-calcanéenne antérieure, *sur lesquelles portent tout l'effort du traumatisme.* Les surfaces articulaires postérieures du calcanéum et de l'astragale chevauchent l'une sur l'autre, bien qu'ayant conservé des points de contact.

E. *Les luxations obliques.* — Que faut-il entendre par luxation « oblique en avant et en dehors de l'astragale », ou luxation oblique en arrière et en dedans du pied? « J'entends par là le déplacement en dehors de la tête de l'astragale, le corps de l'os ayant seulement exécuté un léger mouvement de rotation sur le calcanéum. Cependant à un degré plus avancé l'astragale tout entier s'est porté en avant, mais dans une direction oblique en dehors ». Ainsi s'exprime Malgaigne[1]. Sur la pièce que Quénu[2] a présentée à la Société anatomique, la tête de l'astragale était à cheval sur l'articulation calcanéo-cuboïdienne, l'extrémité postérieure (sans le crochet fracturé) répondait à la rainure calcanéenne; enfin il y avait transport en masse de l'astragale sur le calcanéum, en dehors. M. Quénu trouve dans sa pièce les signes de la luxation oblique « en avant et en dehors » de Malgaigne, parce que l'astragale semblait avoir subi un mouvement de rotation en dehors autour de son extrémité postérieure comme centre, et ceux de la luxation « en dehors » de Malgaigne, puisqu'il y avait fuite en dedans du calcanéum sous l'astragale. « Notre cas, ajoute-t-il, crée un *intermédiaire* entre la luxation directe en dehors, et la luxation oblique en avant et en dehors, celle-ci n'étant qu'une variété des luxations dorsales, qui commencent à la luxation en avant, et finissent à la luxation en dehors. — Trendel[3] dit que la luxation « en dedans et en arrière » diffère de la luxation « en dedans », en ce que à l'adduction du pied s'ajoute

1. *Loc. cit.*, p. 1035.
2. *Loc. cit.*
3. *Loc. cit.*, p. 385.

la transposition du pied en arrière; si celle-ci venait à être prédominante, la luxation en dedans et en arrière serait une variété de la luxation en arrière. Wendel [1], au contraire, s'élève contre cette dernière opinion; il ne peut admettre qu'il y ait des intermédiaires entre les luxations sagittales et les luxations latérales; les unes et les autres ont leurs caractères propres, distinctifs. Dans les luxations sagittales, les axes antéro-postérieurs du pied et de l'astragale restent parallèles; il ne peut y avoir torsion de la pointe du pied en dedans ou en dehors que dans les luxations latérales; qu'il y ait dans ces dernières un certain degré de déplacement en arrière du pied sous l'astragale, peu importe. D'ailleurs le mécanisme des luxations sagittales et des luxations latérales diffère totalement. « Nous ferons remarquer, ajoute-t-il, que la dénomination « luxation en dedans et en arrière, que nous trouvons dans les livres, n'est point claire ». En Allemagne, la majorité des luxations du pied sont intitulées luxations en *dedans*; les luxations obliques y sont considérées comme rares (9 cas dans la statistique de Trendel, contre 40 de luxations en dedans); en France, au contraire, on trouve la majorité des luxations intitulées luxations obliques en avant et en dehors. — Il est évident que les auteurs ne s'entendent pas sur la caractéristique anatomique de cette variété. L'obliquité tient-elle, comme le pense Trendel, à ce que le pied s'est transporté en masse en dedans et en arrière (astragale en avant et en dehors), ou, comme le pense Malgaigne, à ce que la tête de l'astragale a tourné en dehors (ou l'avant-pied en dedans) autour d'un axe vertical passant par l'extrémité postérieure de cet os.

Examinons nos pièces 1, 2 et 5 et comparons-les avec les dénominations cliniques. Les observations sont souvent intitulées « luxation oblique », parce que la tête de l'astragale repose sur l'interligne scapho-cuboïdien, tandis qu'on réserve le nom de luxation « directe en dehors » à celles où l'astragale répond à l'interligne calcanéo-cuboïdien, et déborde le bord externe du pied. — Or, sur notre pièce 1, où la tête de l'astragale est encore en contact avec le scaphoïde, il ne peut s'agir en aucune façon de luxation oblique, car le recul du pied est à peine marqué (opinion de Trendel) et la position du pied n'est pas oblique par rapport à l'astragale (opinion de Malgaigne) puisque le calcanéum est déjeté en masse en dedans.

1. *Deutsche Zeitschr. f. Chir.*, 1905, t. LXXX, p. 251.

D'ailleurs le mécanisme d'adduction pure du pied, par lequel nous avons obtenu cette luxation, rend impossible sa classification dans les luxations obliques. — Notre pièce 2 est nettement une luxation directe en dehors, comme l'entend Malgaigne (en dedans de Trendel). Or sur cette pièce le pied est ballant, et, en variant la contraction des groupes musculaires, il nous a été facile de varier le rapport du segment luxé sur le segment immobile. Notamment la tête de l'astragale pouvait reposer sur l'extrémité antérieure du calcanéum ou sur le dos du cuboïde, près du scaphoïde; le pied pouvait être transposé en masse en dedans, ou prendre une direction oblique par rapport à l'astragale; il pouvait subir un certain degré de recul sous l'astragale, et l'on concevait que Bertin de Gray, dans une observation sur laquelle nous reviendrons, ait incriminé, comme cause d'irréductibilité de la luxation du pied en dedans, l'engagement de l'onglet dans la rainure calcanéenne. — Ces variétés de position se retrouvent dans les observations cliniques, où il est noté que le pied est tantôt tordu, tantôt en varus, tantôt en extension, tantôt pointe déviée en dedans, etc. Mais, ces déplacements n'étant déterminés par aucun caractère anatomique constant, il est impossible d'en conclure à l'existence de sous-variétés de luxation en dedans. Pour établir une variété anatomique de luxation oblique, il faut que *cette obliquité soit déterminée par l'état des ligaments*, qui puissent en rendre fixe la position. — Nous trouvons cet état sur notre pièce 5. La conservation des ligaments latéraux et du ligament astragalo-calcanéen postérieur sur cette pièce permet au calcanéum et au pied qui lui est solidaire de pivoter, pointe du pied en dedans, sur un axe vertical passant par l'extrémité postérieure de l'astragale et la face postérieure des os de la jambe; car le pivot est solidement maintenu par l'intégrité des moyens d'union postérieure du calcanéum et de l'astragale (ligament astragalo-calcanéen postérieur) et des moyens d'union du calcanéum et de la jambe (ligaments latéraux péronéo-calcanéen et tibio-calcanéen).

Nous ne pouvons admettre avec Malgaigne « qu'à un degré plus avancé l'astragale tout entier se porte en avant, mais dans une direction oblique en dehors », car, si l'astragale se porte en avant (ou le pied en arrière), le ligament péronéo-calcanéen se déchire, et la position oblique n'est plus fixe. Nous serions donc disposés à ranger le cas de Quénu, dans lequel il est noté « qu'il n'y a plus de

lien ligamenteux entre le péroné et le calcanéum » dans la luxation « directe en dehors », luxation du pied en dedans.

De cette discussion, il résulte que la luxation oblique ne peut en aucun cas être rangée dans les variétés de luxation en arrière du pied (variété oblique en dehors de la luxation en avant, dans la nomenclature Malgaigne); puisque le mouvement de retrait du calcanéum sous l'astragale est impossible sans la déchirure du ligament péronéo-calcanéen, c'est-à-dire sans la destruction des ligaments qui fixent l'obliquité de cet os. La luxation oblique est une variété de la luxation en dehors : elle se confond avec la luxation par torsion; son mécanisme la rapproche des luxations latérales, et l'éloigne des luxations sagittales dans le cadre desquelles elle ne peut rentrer.

Conclusions. — Les luxations sous-astragaliennes du pied en dedans sont de *deux sortes* : Les unes, luxations directes; les autres luxations obliques.

I. Luxations directes (luxation par *adduction*).

a) *Mécanisme.* — La luxation se produit sous l'action d'une force généralement considérable, qui vient surprendre le pied (le calcanéum en particulier) en position *d'adduction* à *angle droit* sur la jambe, plutôt fléchi qu'étendu.

1er Temps. — Le ligament péronéo-calcanéen se déchire, ou arrache une de ses insertions osseuses; il y a *entorse* externe du cou-de-pied.

2e Temps. — Le ligament astragalo-calcanéen externe, le ligament interosseux astragalo-calcanéen se *rompent* successivement; ce dernier par ses fibres externes, longues, d'abord. L'articulation sous-astragalienne *bâille* en dehors. — Le calcanéum et le cuboïde, qui lui est solidaire, se *portent en dedans et se renversent sur leur face externe*. Le scaphoïde enchaîné à ces deux os suit le mouvement; il s'abaisse et s'incline, découvrant de plus en plus la surface articulaire antérieure de la tête de l'astragale.

3e Temps. — A partir de ce moment, *deux variétés de luxation peuvent se produire, suivant la position que va prendre le ligament frondiforme, variétés constituant deux degrés dans le déplacement.*

Variété I[1] (1er *degré*). — Le ligament frondiforme entraîné par le déplacement du calcanéum s'applique intimement sur le col de

1. Baumgartner et Huguier, *loc. cit.*, *Variété II.*

l'astragale; il s'enclave sur lui sans pouvoir en être délogé. Il retient les tendons extenseurs communs qui restent jusqu'à la fin en dehors de la tête de l'astragale. La tension du ligament frondiforme arrête vite le déplacement du calcanéum; le scaphoïde achève de glisser sous la tête de l'astragale, jusqu'à ce que la tension du ligament astragalo-scaphoïdien dorsal en arrête le déplacement. La luxation est achevée.

Variété II[2] (*2e degré*). — Le ligament frondiforme, entraîné par le déplacement du calcanéum, s'applique plus intimement sur le col de l'astragale; mais il est bientôt soulevé et attiré en avant : soit par la tension de la branche inférieure du ligament annulaire; soit par la distension des tendons extenseurs communs, coudés et attirés vers le calcanéum par leur fronde déplacée; soit par la contraction active de l'extenseur commun. — Aussitôt qu'il a franchi le rebord supérieur de la tête de l'astragale, le ligament frondiforme s'abaisse brusquement devant elle, et les tendons extenseurs sautent en dedans, comme par un mouvement de déclic. Le calcanéum n'étant plus retenu par le ligament frondiforme, maintenant relâché, le renversement et le déplacement du pied en dedans s'accentue. Le ligament dorsal astragalo-scaphoïdien, jusque-là fortement tendu par l'abaissement du scaphoïde, se déchire; la fronde que ce dernier ligament retenait, glisse sous la tête de l'astragale, entièrement sortie de sa cavité articulaire, et la luxation s'achève.

b) *Caractères anatomiques.*

	VARIÉTÉ I[1] (1er degré).	VARIÉTÉ II[2] (2e degré).
Calcanéum.	En arrière et en dedans de l'astragale. Incliné obliquement sur sa face externe.	En dedans de l'astragale. Couché horizontalement sur sa face externe.
Tête de l'astragale.	Sur l'interligne scapho-cuboïdien.	Sur l'interligne calcanéo-cuboïdien, ou sur et en dehors de la tubérosité antérieure de calcanéum.
Ligament frondiforme.	Sur le col de l'astragale.	Sous la tête de l'astragale.
Ligament astragalo-scaphoïdien dorsal.	Intact.	Rompu.
Tendons extenseurs communs des orteils.	En dehors de la tête de l'astragale.	En dedans de la tête de l'astragale.
Ligaments inter-osseux et peronéo-calcanéen.	Rompus.	Rompus.

1. *Loc. cit. Variété I.*
2. *Loc. cit. Variété II.*
3. *Loc. cit. Variété I.*

II. Luxation oblique (luxation par *torsion*).

a) *Mécanisme.*

La luxation se produit sur un pied en position de *torsion, adduction et déplacement en dedans* de l'avant-pied (mouvement complexe dit de *volutation*); le poids du corps transmet une *pression violente à l'extrémité antérieure de l'astragale*, par l'intermédiaire des os de la jambe.

L'extrémité antérieure du calcanéum et le scaphoïde s'abaissent, s'inclinent et se portent en dedans, découvrant la tête de l'astragale. La fronde attirée en avant s'abaisse devant la tête de l'astragale; les ligaments astragalo-scaphoïdiens dorsal et interosseux se déchirent. L'avant-pied continue de se porter en dedans; il pivote autour d'un axe vertical passant par l'extrémité postérieure de l'astragale. La tête de cet os émerge en totalité de sa cavité de réception; la fronde glisse sous elle. La luxation est achevée.

b) *Caractères anatomiques.*

L'axe antéro-postérieur du pied fait avec celui de l'astragale un angle aigu à sinus ouvert en avant et en dedans, à sommet répondant à l'extrémité postérieure de l'astragale. La pointe du pied est portée en dedans; la tête de l'astragale repose sur le dos du pied, en dehors du scaphoïde. Le calcanéum n'est pas incliné sur sa face externe.

Les ligaments interosseux et astragalo-scaphoïdien dorsal sont déchirés. Le ligament astragalo-calcanéen postérieur et les ligaments tibio et péronéo-calcanéens sont intacts.

§ II. — *Luxations sous-astragaliennes du pied en dehors.*

1° Données fournies par les observations cliniques.

Les luxations en dehors sont de cause *directe* ou *indirecte*. Les premières sont rares (2 cas) et sont dues à un choc sur le bord interne du pied, à un écrasement. Les secondes sont de beaucoup plus fréquentes (20 cas); elles résultent rarement d'une *torsion* du pied, presque toujours d'une *chute*, à laquelle peut se combiner la torsion.

Nous retrouvons les deux données établies plus haut pour la luxation en dedans, la *violence du traumatisme* et la position d'*abduction pure du pied* (chute sur le bord interne du pied). Dans deux cas

(obs. 60 et 77), la chute eut lieu sur le bord externe du pied, qui seul rencontra un plan résistant (bord d'un trottoir, barreau d'une échelle); le traumatisme, ici encore, surprend le pied en abduction, en valgus.

2° Données fournies par l'expérimentation.

Pièces expérimentales.

Pièce 6 [1].

Pied dans l'étau (calcanéum et scaphoïde). — On met la jambe à *angle droit* sur le pied, et on la renverse en dehors (*abduction pure du pied*); la malléole interne menace de se fracturer.

II. On sectionne, sur le sustentaculum tali, le ligament tibio-calcanéen, et on recommence le mouvement.

L'articulation sous-astragalienne bâille, et on voit successivement se produire : *a*) une déchirure des fibres internes d'abord, puis externes, du ligament interosseux astragalo-calcanéen; *b*) une déchirure des fibres internes du ligament astragalo-scaphoïdien, et des *attaches antérieures* du fibro-cartilage calcanéo-scaphoïdien. — La tête de l'astragale émerge entre les tendons des deux jambiers et la luxation s'achève.

Description de la pièce (fig. 22 et 23). — Les os sont intacts. La tête de l'astragale appuie, par sa face externe, *sur la tubérosité interne du scaphoïde*. Le calcanéum est porté en dehors et en arrière avec le reste du pied; il est incliné sur sa face interne, de telle sorte qu'un plan sagittal et vertical, passant par cet os, fait avec le péroné un angle obtus à sinus ouvert en haut et en dehors.

Les ligaments externes sont intacts. Le ligament tibio-gléno-sustentaculaire est arraché; le fibro-cartilage reste uni au col de l'astragale et à la malléole interne par l'intermédiaire du ligament deltoïdien. Les ligaments astragalo-calcanéens postérieur et interosseux sont déchirés. Le ligament astragalo-scaphoïdien dorsal est en grande partie *intact*. Le ligament frondiforme est intact et à sa place.

Le tendon du jambier antérieur est *en avant* et en dehors de la tête de l'astragale. Le jambier postérieur et le fléchisseur commun des orteils glissent dans la rainure de la face inférieure de l'astragale, puis *en arrière*, sous et en dedans de la tête de cet os. Le fléchisseur propre du gros orteil a conservé ses rapports normaux avec ses gouttières astragalienne et calcanéenne.

Pièce 7.

I. *Pied dans l'étau* (calcanéum et scaphoïde). — On renverse la jambe en dehors, sur le pied à *angle droit*, après section de quelques-unes des fibres

1. Baumgartner et Huguier, *loc. cit.*, Pièce 5.

moyennes du ligament latéral interne du cou-de-pied. — Les fibres res-

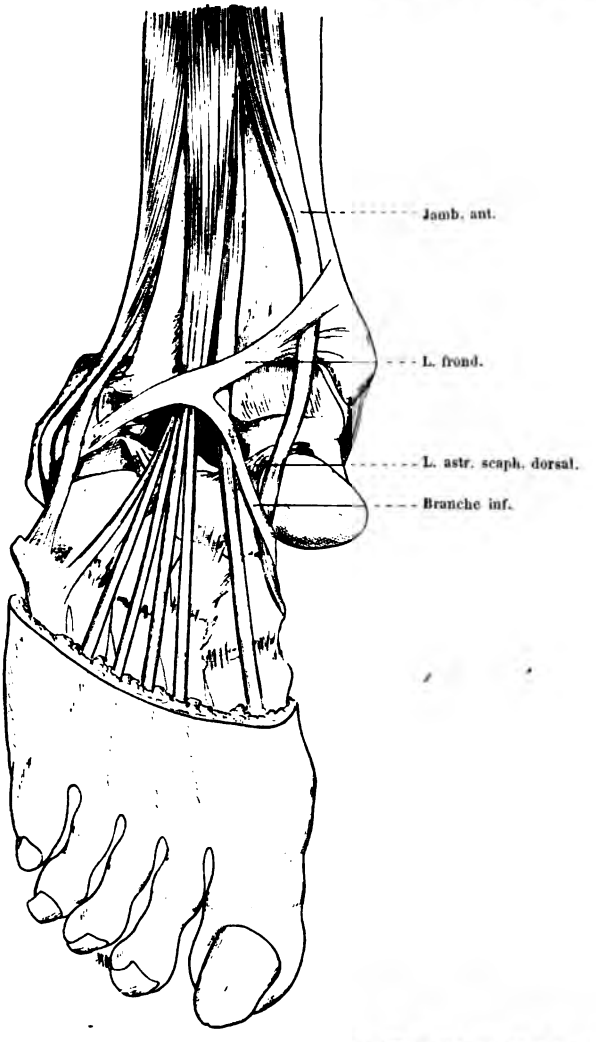

Fig. 22. — Luxation sous-astragalienne du pied en dehors. 1re variété. — Pièce expérimentale.

tantes de ce ligament et le ligament interosseux se déchirent; l'interligne s'entr'ouvre.

II. On *accentue le flexion* de la jambe sur le pied, et en même temps que l'abduction, on imprime à la jambe un mouvement de *torsion* en dedans (torsion en dehors du pied). La tête de l'astragale appuie fortement sur le ligament calcanéo-scaphoïdien inférieur, qui se déchire *en arrière*. Le

tendon du jambier postérieur est soulevé par la tête de cet os, et refoulé

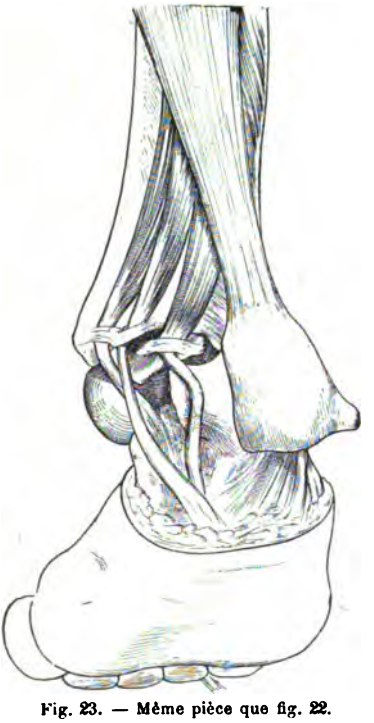

Fig. 23. — Même pièce que fig. 22.

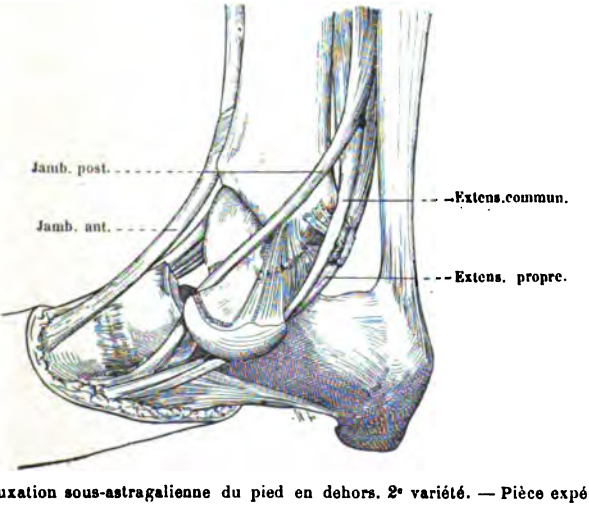

Fig. 24. — Luxation sous-astragalienne du pied en dehors. 2e variété. — Pièce expérimentale.

peu à peu en avant. Bientôt l'astragale émerge entre le jambier postérieur

et le fléchisseur commun des orteils, tandis que se déchire le ligament astragalo-scaphoïdien et que la luxation s'achève.

Description de la pièce (fig. 24). — Les os sont intacts. L'astragale est dans un plan presque *vertical*, et l'axe de cet os se continue en ligne directe avec celui de la jambe; la tête de cet os appuie en dehors *sur le sustentaculum tali*. Le calcanéum est déplacé en dehors et en arrière, avec le reste du pied; la pointe du pied est fortement déviée en dehors.

Les ligaments externes sont intacts. Le ligament tibio-calcanéen est arraché; le fibro-cartilage ne tient plus qu'au bord inférieur du scaphoïde. Les ligaments astragalo-calcanéen postérieur, interosseux, astragalo-scaphoïdien dorsal sont *déchirés*. Le ligament frondiforme est intact.

Les tendons antéro-externes du cou-de-pied sont à leur place. Le jambier postérieur, dont la gaine est en partie arrachée, glisse *en avant et sur le col de l'astragale*; il maintient l'inclinaison de l'extrémité antérieure de cet os. Les tendons des fléchisseurs des orteils glissent en arrière et sous la tête de l'astragale.

3° Résultats. — Le mécanisme de la luxation en dehors nous paraît analogue à celui de la luxation en dedans. L'*abduction pure* du pied, *plutôt fléchi* qu'étendu, est l'attitude nécessaire pour produire la luxation; l'extension du pied, combinée à l'abduction, porterait en effet, son effort principal sur le ligament tibio-astragalien antérieur, qui se déchirerait. — Le premier effet du mouvement est l'*entorse* interne du cou-de-pied, la déchirure du ligament tibio-sustentaculaire, faisceau moyen et superficiel du ligament interne du cou-de-pied [1]. C'est ce qui paraît s'être produit chez le blessé de Liston (obs. 63), où la luxation s'est faite en deux temps : après l'accident, le blessé s'est mis à marcher, et, aux premiers pas, le pied s'est tordu en dehors, la déviation s'est accentuée et la luxation s'est achevée. — Le *ligament inter-osseux* se déchire ensuite [2], par ses fibres internes d'abord, les premières distendues comme nous l'avons observé (pièce 6); parfois elles sont seules déchirées; les fibres externes, longues, restent intactes (obs. 51).

Les os, n'étant plus retenus, vont se *déplacer* les uns sur les autres, astragale en dedans, calcanéum en dehors. D'après Henke [3], le dépla-

1. La déchirure du ligament tibio-calcanéen est notée dans 3 observations (obs. 58, 61, 67). Broca insiste sur la rupture des ligaments latéraux qui unissent la jambe au calcanéum : « C'est celui qui est opposé au sens de la luxation qui se rompt le premier, l'externe dans la luxation en dedans, l'interne dans la luxation en dehors ». *Loc. cit.*, p. 598.

2. La déchirure du ligament inter-osseux est notée dans 3 observations (obs. 51, 58, 67).

3. *Loc. cit.*

cement comprend deux *degrés* : dans les cas simples, l'astragale repose sur le sustentaculum tali ; si le mouvement s'accentue, le pied appuie sur la face externe de la malléole externe. Broca[1] décrit aussi deux degrés aux luxations latérales : « Tantôt, en effet, l'astragale repose encore en partie sur le calcanéum, et alors le pied ne peut subir aucune ascension directe... ; mais quelquefois le déplacement est plus considérable, les deux os s'abandonnent tout à fait, et le calcanéum, entraînant avec lui le reste du pied, vient se placer sur l'un des côtés des os de la jambe... ; il y a un raccourcissement plus ou moins considérable. » Nous avons pu donner aux deux degrés de luxations sous-astragaliennes en dedans, des caractères anatomiques ; pour les luxations en dehors, il en va de même ; les pièces 6 et 7 constituent en effet *deux variétés* de luxations sous-astragaliennes en dehors, sur lesquelles tous les auteurs ont insisté depuis le mémoire de Broca[2].

Dans la luxation en dedans, la fronde bride le col de l'astragale en dehors ; elle empêche un déplacement trop accentué du calcanéum en dedans, et permet au ligament astragalo-scaphoïdien dorsal de rester intact. Dans la luxation en dehors, le tendon du jambier postérieur bride le col en dedans, et le ligament astragalo-scaphoïdien intact *limite le déplacement* du scaphoïde. — Dans la luxation en dedans, la fronde déplacée en avant de la tête de l'astragale se relâche, et permet un déplacement étendu du calcanéum en dedans, que ne retient plus le ligament astragalo-scaphoïdien dorsal rompu. Dans la luxation en dehors, le jambier postérieur glissant en avant de la tête de l'astragale ne va plus brider cet os ; et la déchirure du ligament astragalo-scaphoïdien permettra un *déplacement et une torsion plus accentués* du pied en dehors.

Aux deux variétés correspondent ainsi deux *degrés* dans la luxation.

Pourquoi le tendon du jambier postérieur passe-t-il tantôt en avant, tantôt en arrière de la tête de l'astragale? Il nous semble que la direction de la force traumatique agit efficacement ; l'astragale est-il poussé en avant en même temps qu'en dedans, il fera effort surtout sur la partie antérieure du ligament calcanéo-scaphoïdien, et repoussera en arrière le cartilage et le tendon qui y glisse ; au contraire, si la tête de l'astragale, entraînée par un mouvement de

1. *Loc. cit.*, p. 600.
2. *Loc. cit.*, p. 602.

torsion et de *flexion* de la jambe, est repoussée en bas et en arrière, le cartilage et le tendon sont refoulés en avant de la tête. Dans le premier cas, il y a recul du pied; la tête de l'astragale est contre la tubérosité du scaphoïde, où la maintient le ligament astragalo-scaphoïdien; dans le second cas, le pied est fortement tordu en dehors; la tête de l'astragale, que ne maintient plus le ligament astragalo-scaphoïdien, est sur la tubérosité interne du calcanéum. Nous trouvons la première variété (tête de l'astragale entre les deux jambiers) dans le cas de Gangolfe[1] (obs. 58), sur la pièce de A. Nélaton (obs. 67), et dans notre cas personnel (obs. 53). La deuxième variété (tête de l'astragale en arrière du jambier postérieur) est signalée dans l'observation 51, dans le cas d'Arnott et Shaw (obs. 52), et sur la pièce de Petit (obs. 70). — Enfin Broca[2] rapporte que la *rupture* du tendon du jambier postérieur a été constatée sur un malade d'Adams.

Le déplacement en dehors du calcanéum amène la face externe de cet os en contact avec la pointe de la malléole externe. Quand le degré de luxation est accentué, il n'est point rare que cet os se *fracture*. Nous trouvons cette lésion dans 7 cas, dont notre observation personnelle (fig. 3 et obs. 51, 60, 67, 70, 72, 73).

Malgaigne décrit une luxation de l'astragale *oblique* en dedans, dont il fait une sous-variété de la luxation en avant. L'observation 51 en serait un type. La tête de l'astragale était étranglée entre le tendon du jambier postérieur en haut, et le ligament calcanéo-scaphoïdien inférieur en bas; les fibres externes du ligament inter-osseux étaient intactes. A l'autopsie du malade, on reproduit aisément la luxation, qui avait été réduite après l'accident, par section du jambier postérieur : « On voit alors le pied tourner sous l'astragale, comme autour d'un pivot, et on peut le porter en dehors, jusqu'à ce qu'il ait pris une direction transversale. Dans ce mouvement, les fibres externes du ligament inter-osseux qui ne sont pas déchirées se tordent d'un quart de cercle[3] ».

Le fait important dans cette observation est la torsion de la pointe du pied en dehors, de la tête de l'astragale en dedans, sur un axe vertical passant par les fibres externes, intactes, du ligament inter-osseux.

1. Dans le cas de Gangolfe, il y avait en outre déchirure du tendon extenseur du gros orteil.
2. *Loc. cit.*, p. 602.
3. Broca, *loc. cit.*, p. 592.

Les mêmes questions se posent pour la luxation du pied oblique en dehors que pour la luxation oblique en dedans. Comment faut-il comprendre l'obliquité de la luxation? Qu'est ce qui détermine cette obliquité? La luxation oblique est-elle une variété de la luxation du pied en arrière, ou de la luxation du pied en dehors? L'obliquité de la luxation doit être comprise comme l'a voulu Malgaigne : *croisement des axes antéro-postérieurs de l'astragale et du calcanéum*, c'est-à-dire déviation en dehors de la pointe du pied, le pied pivotant sur un axe vertical passant par l'extrémité postérieure de l'astragale. Trendel[1], sans insister sur la déviation de la pointe du pied en dehors, décrit, comme luxation du pied oblique en dehors et en arrière, celle dans laquelle le déplacement du pied se fait en masse dans les deux sens. Nous rejetons pour les raisons données plus haut cette interprétation de l'obliquité, car le déplacement en arrière est impossible sans la destruction des ligaments, qui, comme nous allons le voir, fixent l'obliquité de l'os. Le déplacement en arrière peut accompagner la luxation en dehors, sans qu'il soit nécessaire d'en faire une sous-variété de la luxation latérale; il explique seulement l'engagement de l'onglet dans la rainure calcanéenne, engagement qui peut être une cause d'irréductibilité. Nous y reviendrons.

D'après l'observation 51, la torsion s'est faite autour des fibres externes du ligament interosseux comme pivot. Est-ce la conservation de ces fibres *qui fixent l'obliquité* de la luxation? Il est possible qu'elles y contribuent; nous ferons toutefois remarquer que l'état du ligament tibio-calcanéen n'est point noté dans cette observation. Nous n'avons pas, d'autre part, de pièces expérimentales de luxation en dehors, avec conservation de ce ligament; mais nous serions tentés d'admettre qu'il est en effet conservé dans la luxation oblique, et que le parallèle entre la luxation oblique en dedans du pied et la luxation oblique en dehors peut être établi. Rien d'étonnant d'ailleurs que les fibres externes du ligament interosseux restent aussi intactes; la longueur de ces fibres en permet l'intégrité dans la torsion pure du pied.

Enfin nous nous refusons à faire de la luxation oblique en dehors du pied une variété de luxation en arrière (Malgaigne : variété oblique en dedans de la luxation en avant), pour les raisons données

1. *Loc. cit.*, p. 393.

plus haut. Avec Broca[1], nous rangeons l'observation 51 dans les luxations latérales.

CONCLUSIONS. — I. Luxations sous-astragaliennes DIRECTES du pied en dehors (luxation par *abduction*).

a) *Mécanisme*. La luxation se produit sous l'action d'une force, généralement considérable, qui vient surprendre le pied (calcanéum et scaphoïde en particulier) en position d'*abduction*, à *angle droit* sur la jambe, plutôt fléchi qu'étendu.

1er TEMPS. Le ligament tibio-calcanéen se déchire, ou arrache une de ses insertions osseuses; il y a *entorse* externe du coup de pied.

2e TEMPS. Le ligament interosseux astragalo-calcanéen se *rompt*, par ses fibres internes, courtes, d'abord. L'articulation sous-astragalienne *bâille* en dedans. Le calcanéum se *porte en dedans*, et se *renverse* sur sa face interne; le scaphoïde, enchaîné à lui, découvre peu à peu la tête de l'astragale.

3e TEMPS. — A partir de ce moment, *deux variétés de luxation peuvent se produire, suivant la position que va prendre le tendon du jambier postérieur, variétés répondant à deux degrés dans le déplacement.*

Variété I (1er degré). Le tendon du jambier postérieur, entraîné par le déplacement en dehors du scaphoïde, s'applique plus intimement sur la tête de l'astragale; la tête de l'astragale fait effort sur le ligament calcanéo-scaphoïdien inférieur, dont les attaches antérieures se déchirent; elle repousse en arrière le tendon du jambier postérieur et s'insinue entre lui et la face interne du scaphoïde, retenue à cet os par le ligament dorsal astragalo-scaphoïdien. La luxation est achevée.

Variété II (2e degré). La tête de l'astragale, grâce à un mouvement de torsion de la pointe du pied en dehors et de flexion, s'ajoutant au mouvement d'abduction, déchire le ligament dorsal astragalo-scaphoïdien; elle vient faire effort sur les insertions postérieures du ligament calcanéo-scaphoïdien inférieur, se détache du sustentaculum tali, pendant qu'elle se soulève, puis repousse en avant le tendon du jambier postérieur. La luxation est achevée.

1. *Loc. cit.*, p. 602.

b) *Caractères anatomiques* :

	VARIÉTÉ I. (1er degré).	VARIÉTÉ II (2e degré).
Calcanéum.	En dehors et en arrière de l'astragale. Incliné sur sa face interne.	En dehors de l'astragale. Extrémité antérieure déviée en dehors avec la pointe du pied.
Tête de l'astragale.	Sur la tubérosité interne du scaphoïde.	Sur le bord interne du ligament calcanéo-scaphoïdien inférieur ou sur le sustentaculum tali.
Ligament astragalo-scaphoïdien dorsal.	Intact.	Rompu.
Tendon du jambier postérieur.	En arrière de la tête de l'astragale.	En avant de la tête de l'astragale.
Ligaments inter-osseux et tibio-calcanéen.	Rompus.	Rompus.

II. — Luxation sous-astragalienne du pied OBLIQUE en dehors. — Une luxation oblique, caractérisée par la *déviation en dehors de la pointe du pied*, le pied ayant pivoté autour de l'axe vertical passant par l'extrémité postérieure de l'astragale, est possible, si les *ligaments tibio et péronéo-calcanéens restent intacts*; les fibres externes, longues, du ligament interosseux peuvent être conservées et tordues sur elles-mêmes.

(*A suivre.*)

ÉTUDE SUR LES
LUXATIONS DES CARTILAGES SEMI-LUNAIRES DU GENOU

(ANATOMIE PATHOLOGIQUE. — DIAGNOSTIC ET TRAITEMENT)

Par C. DAMBRIN

Ancien interne des hôpitaux de Paris,
Ancien chef de Clinique chirurgicale à la Faculté de Toulouse.

(*Suite et fin* [1].)

TRAITEMENT.

I. *Traitement des luxations récentes des cartilages semi-lunaires.* — Nous n'en dirons que quelques mots. Si le genou est fixé en flexion, on réduira la luxation du ménisque par le procédé classique, qui consiste à exagérer d'abord la flexion, en même temps que l'on fait de la torsion dans le sens contraire à celui qui a déterminé l'accident, puis à étendre brusquement la jambe sur la cuisse. Il est parfois nécessaire de recommencer plusieurs fois cette manœuvre avant d'obtenir la réduction. On immobilisera ensuite le membre pendant une quinzaine de jours. Au bout de ce temps, l'articulation du genou sera massée et mobilisée progressivement. Lorsque la marche sera reprise, il sera bon de faire porter au malade, pendant plusieurs mois, une genouillère ou un des nombreux appareils destinés à limiter la flexion ou tout au moins à empêcher la rotation de la jambe sur la cuisse.

Par le repos, les lésions peuvent guérir; le cartilage déchiré ou décollé peut se séparer et se fixer de nouveau et, grâce au massage, la jointure peut reprendre un fonctionnement normal. Malheureusement, il n'en est pas toujours ainsi; dans un certain nombre de cas, lorsque le blessé recommence à faire des exercices pénibles, le déplacement se reproduit, la luxation devient récidivante.

II. *Traitement des luxations récidivantes.* — Ici le traitement non

1. Voir le numéro de mars.

sanglant est insuffisant; les blessés atteints de luxation récidivante d'un cartilage semi-lunaire deviennent de véritables infirmes. Il suffit de lire les observations de ces sujets, pour voir l'état misérable résultant de leur impotence. W. Allingham[1] en a tracé un tableau fort juste : « J'ai constamment l'occasion de voir des malades, qui me disent être depuis plusieurs années entravés par cette affection, et avoir passé de longues périodes à l'hôpital, subissant les traitements institués en pareil cas : application de bandages, pointes de feu, compression. Quand, ainsi qu'il arrive souvent, ils n'ont tiré aucun bénéfice de tous ces traitements, on les envoie à un fabricant d'appareils qui essaye un appareil. Quelquefois le résultat est bon; mais, s'il y a échec, le malade est condamné pour le reste de ses jours à conserver un genou douloureux et inutile ».

Le port d'une genouillère ou d'un appareil de contention constitue un moyen *pénible* pour le blessé et souvent *inefficace*. Nous le rejetons absolument, à moins qu'il n'existe une contre-indication *formelle* à l'intervention. Ces *contre-indications*, à la vérité, sont peu nombreuses. L'âge trop avancé du sujet, l'état général mauvais, l'albuminurie ou le diabète devront seuls faire rejeter l'opération. En dehors de ces cas, on doit traiter par la méthode sanglante :

1° Toute luxation *récidivante* d'un cartilage semi-lunaire.

2° Les luxations *récentes*, *qui ne peuvent pas être réduites* par les manœuvres habituelles. (La thèse de Mouret[2] contient 4 faits de luxations récentes dans lesquelles les tentatives de réduction échouèrent. C'est pour une luxation récente irréductible que l'intervention fut pratiquée dans notre cas.)

Nous conseillons d'opérer sans hésitation, puisque, comme nous le verrons dans un instant, l'intervention se recommande doublement par sa bénignité et son efficacité.

L'intervention sera l'arthrotomie avec *fixation* ou *extirpation* du ménisque luxé. La *méniscectomie* ou extirpation du ménisque est la plus ancienne en date. Brodhurst le premier l'a réalisée en 1866. Cette opération fut ensuite pratiquée par Kocher en 1880, Margary en 1881, et depuis lors par de nombreux chirurgiens.

La *méniscopexie* fut pratiquée pour la première fois par Annandale

1. W. Allingham, *British medical Journal*, 1888, t. I, p. 1110.
2. Mouret, *Considérations sur l'anatomie du genou et étude des luxations des cartilages semi-lunaires*, Thèse, Montpellier, 1891.

en 1883, qui eut l'occasion de l'exécuter cinq fois; c'est pour cela que la fixation du ménisque est encore désignée sous le nom d'Opération d'Annandale. Cette intervention a été ensuite pratiquée par Maurice, Owen, Dawies-Colley, Allingham, Mayo-Robson, etc.

Technique de l'arthrotomie pour luxations des cartilages semi-lunaires.

Nous ne saurions trop insister tout d'abord sur la nécessité d'une *asepsie absolue*. Les précautions doivent être des plus minutieuses, car on sait avec quelle facilité s'infectent les articulations. C'est dire que cette intervention devra être pratiquée dans de parfaites conditions d'installation chirurgicale aseptique. Il ne faut pas oublier que l'arthrotomie pour luxation d'un ménisque n'est pas une opération d'urgence; et le chirurgien encourrait une lourde responsabilité s'il infectait son malade. La veille de l'opération, on fera une large toilette du genou et des régions avoisinantes avec lavage à l'alcool et à l'éther; on appliquera ensuite un pansement aseptique, qui remontera jusqu'au tiers supérieur de la cuisse et descendra jusqu'au tiers inférieur de la jambe. Le matin même de l'opération, la toilette et le pansement seront soigneusement refaits par un aide aseptique. La stérilisation des instruments et des compresses ayant été soigneusement contrôlée, le chirurgien et son aide, minutieusement aseptisés, procèdent à l'intervention.

Peut-être, lorsque le ménisque fait une saillie appréciable au niveau de l'interligne, pourrait-on se contenter de l'anesthésie locale par la cocaïne ou la stovaïne, suivant la méthode de notre maître M. le Prof. Reclus. Le plus souvent il est préférable de recourir à *l'anesthésie générale*, qui permet de mieux explorer l'intérieur de la jointure et de traiter plus facilement les lésions. La bande d'Esmarch nous paraît inutile, car l'opération est peu sanglante et le suintement sanguin consécutif à l'ablation du lien constricteur est souvent fort ennuyeux pour le chirurgien.

Tracé de l'incision. — L'incision sera pratiquée, le membre inférieur étant placé dans une flexion légère. Cette position permettra de mieux explorer l'articulation. L'incision sera faite soit sur le côté interne, soit sur le côté externe de l'articulation, suivant qu'il s'agira d'une luxation du ménisque interne ou externe. Lorsqu'on ne saura pas,

avec certitude, quel est le ménisque luxé, il sera préférable de faire toujours l'incision sur le côté interne, puisque nous savons que la luxation du cartilage semi-lunaire interne est de beaucoup la plus fréquente. Le chirurgien a le choix entre plusieurs tracés.

Annandale a employé une incision *transversale*, allant du bord du ligament rotulien à la partie antérieure du ligament latéral.

Mayo-Robson préconise une incision *oblique* sur le côté interne ou externe de l'articulation, de façon à respecter le ligament rotulien et le ligament latéral.

Barker trace une incision *curviligne*, allant du bord du ligament rotulien au bord antérieur du ligament latéral correspondant. Les extrémités de cette incision, dans tous les cas, se trouvent sur une ligne transversale placée un peu au-dessus du rebord du plateau tibial, la convexité de l'incision descend un pouce au-dessous de l'interligne.

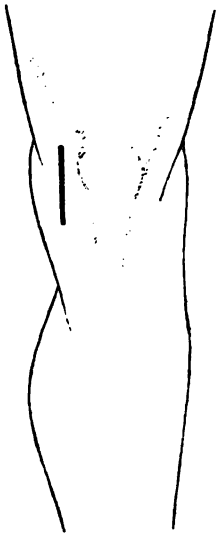

Fig. 8. — Tracé de l'incision.

Allingham pratique de préférence une incision *verticale* de trois pouces de longueur, un pouce en arrière de la rotule, et descendant à un pouce devant la tête du tibia. Cette incision, dit Allingham, respecte les vastes, qu'il importe de conserver intacts.

Nous avons fait des recherches sur le cadavre pour savoir quelle était l'incision préférable et nous donnons notre choix à l'*incision verticale* longue de 6 centimètres environ, passant à égale distance du ligament latéral et du ligament rotulien, et dont le milieu correspond à l'interligne articulaire. Si on veut se donner un peu plus de jour, il est d'ailleurs facile de transformer cette incision verticale en incision en L. Grâce à ce tracé, il est impossible de blesser le ligament latéral, qu'il est important de respecter. Marsh, dans certains cas, fut obligé de sectionner partiellement ce ligament latéral et de le suturer à la fin de l'opération; il vaut mieux éviter cette blessure.

Quel que soit le tracé adopté, l'incision intéresse successivement la peau, le surtout fibreux et la capsule, la synoviale. Il est avantageux

de réduire au minimum la brèche capsulaire. Nous devons mentionner à ce propos le procédé ingénieux de Barker, qui consiste à ne pas inciser la capsule. Grâce à son incision cutanée curviligne à convexité inférieure descendant un pouce au-dessous de l'interligne, on arrive sur les insertions capsulaires inférieures; le périoste est décollé avec le lambeau qui contient en même temps la capsule, de sorte que l'on conserve intactes les relations des fibres capsulaires avec le périoste. Barker pense que ce fait est très important pour le fonctionnement consécutif de la jointure. L'incision verticale sectionne peu de fibres capsulaires; en écartant les lèvres de la plaie, on a beaucoup de jour. Cette incision verticale nous semble donc, à tous les points de vue, recommandable.

Exploration de la jointure. — Lorsque la synoviale est incisée, on doit examiner soigneusement l'intérieur de l'articulation. Cette exploration est facilitée, si on met la jambe en flexion [1] sur la cuisse et si on fait bâiller les lèvres de la plaie à l'aide d'écarteurs. En imprimant quelques mouvements à la jointure, on se rend compte avec précision des phénomènes qui se produisent au niveau du ménisque et de ses lésions. Mayo-Robson recommande de ne pas mettre le doigt dans l'articulation, Barker, qui est du même avis, dit que « rien ne doit toucher les surfaces articulaires, excepté des instruments métalliques soigneusement stérilisés ». Allingham s'élève contre ce précepte trop sévère de Barker; il estime que le doigt est nécessaire dans un certain nombre de cas pour bien apprécier l'étendue et le degré des lésions. Nous sommes absolument de l'avis d'Allingham.

Après avoir constaté la luxation ou la déchirure du ménisque, le chirurgien procède à la *fixation* ou à l'*extirpation* de ce fibro-cartilage. Nous verrons tout à l'heure, après avoir étudié leurs résultats, quels sont les avantages et les indications de chacune de ces deux méthodes. Pour le moment, nous nous contenterons d'exposer leur technique.

Fixation du ménisque ou méniscopexie.

Le cartilage semi-lunaire luxé est saisi avec le doigt ou une pince et ramené à sa place normale, puis fixé avec deux ou trois points

1. Allingham, dans une de ses observations, fait remarquer que l'état du ménisque ne put être vu que grâce à une *flexion extrême* de l'articulation.

de suture séparés au périoste de la tubérosité tibiale correspondante. Dans un cas de Dawies Colley, le cartilage interne présentait deux déchirures parallèles le divisant en trois rubans. Dawies Colley sutura les trois bandes ensemble, puis fixa le ménisque à la tubérosité interne du tibia. C'est là un fait exceptionnel, et, disons-le tout de suite, lorsqu'il existera ainsi des déchirures multiples, il vaudra mieux pratiquer l'extirpation du ménisque. La méniscopexie s'exécute habituellement avec une très grande facilité; et une question se pose : avec *quel fil* faut-il faire la suture? Annandale employait le catgut; mais il est à craindre que le catgut ne se résorbe trop rapidement, avant qu'une cicatrice solide maintenant le ménisque dans sa position normale ait eu le temps de se former. Il est préférable d'employer des fils non résorbables. La soie employée par certains chirurgiens est assez difficile à stériliser et nous donnons la préférence aux fils métalliques fins, particulièrement au fil de fer fin non galvanisé, comme celui que M. le Prof. Jeannel a employé dans le cas rapporté plus haut. Ce fil est très malléable, d'une stérilisation très facile; il offre les avantages de la soie, sans en avoir les inconvénients.

Extirpation du ménisque ou Méniscectomie.

L'extirpation du ménisque luxé semble être à l'heure actuelle la méthode préférée par les chirurgiens; nous aurons à voir dans un instant si ce choix est justifié. Quoi qu'il en soit, on peut pratiquer une extirpation *totale* ou une extirpation *partielle*. L'extirpation totale du ménisque, opération d'un radicalisme extrême, ne présenterait-elle pas des inconvénients sérieux pour le fonctionnement ultérieur du genou? C'est là une question que nous aurons à envisager tout à l'heure. En fait, l'extirpation complète est très difficile; il reste toujours une petite portion de fibro-cartilage, car il est malaisé par une incision antéro-latérale d'aller chercher l'extrémité postérieure du cartilage semi-lunaire; de sorte que la plupart des interventions décrites sous le nom d'extirpations totales, ne sont peut-être que des extirpations partielles. Dans une de ses observations, Lockwood avoue qu'il pratiqua l'extirpation des deux tiers antérieurs du ménisque, parce qu'il *ne put réussir à extirper la totalité*.

L'extirpation *partielle* est très facile à réaliser. Si le ménisque est déchiré en plusieurs fragments, chacun de ces fragments sera extirpé isolément. Si le fibro-cartilage est séparé de ses insertions antérieures, on le libère, à l'aide des ciseaux, de ses attaches capsulaires latérales, et, après l'avoir attiré au dehors, on extirpe toute la portion ainsi libérée, en ayant soin de couper le ménisque un peu obliquement. Lorsque l'on trouve une déchirure périphérique latérale avec intégrité des insertions antérieure et postérieure, on se contente de réséquer cette portion moyenne décollée. Lockwood, dans un cas, eut l'occasion de combiner l'extirpation à la fixation du ménisque.

Certains opérateurs ont fait suivre la fixation ou l'extirpation du cartilage semi-lunaire d'un *lavage* de l'articulation avec un liquide antiseptique. Avec Mayo-Robson et Allingham, nous pensons que ces lavages sont inutiles et souvent dangereux.

Faut-il drainer la cavité articulaire? Le *drainage* a été fréquemment pratiqué; récemment encore, dans son rapport à la Société de Chirurgie sur l'observation de M. Michon, M. Chaput s'en est montré partisan. Sans doute le drainage est absolument nécessaire après les arthrotomies pour résection du genou, parce qu'il y a toujours un suintement sanguin abondant après l'opération. Mais ici l'hémostase est très facile, l'intervention peut presque être faite « à blanc »; et il n'y a nullement à craindre un hématome. Le drainage ne serait indiqué que si le chirurgien n'était pas sûr de son asepsie; dans ce cas, il eût mieux fait de s'abstenir de l'opération. D'une manière générale nous repoussons donc le drainage après l'arthrotomie pour luxations des ménisques.

Sutures. — On fermera l'articulation par trois plans de sutures séparés (synoviale, capsule, peau), comme le recommande Mayo-Robson. Certains chirurgiens ne font pas de sutures spéciales pour la synoviale, et prennent en un seul plan la capsule et la synoviale; ce procédé nous semble défectueux; il vaudra mieux pratiquer trois étages de sutures comme pour une laparotomie. La synoviale sera suturée avec du catgut; la brèche capsulaire sera réparée avec de la soie ou des fils métalliques fins, suivant la technique de M. Jeannel. Les sutures cutanées seront faites soit avec des crins de Florence, soit avec des agrafes de Michel.

L'opération terminée, on fera un large pansement stérilisé,

remontant jusqu'au tiers supérieur de la cuisse et descendant jusqu'au tiers inférieur de la jambe; ce pansement sera légèrement compressif; puis on immobilisera le membre en extension, sans qu'il soit nécessaire d'appliquer un appareil.

Traitement post-opératoire. — Les suites opératoires seront des plus simples si l'intervention a été strictement aseptique. Les fils cutanés seront enlevés le huitième jour et la réunion *per primam* devra être obtenue. Nous ne parlerons pas des complications infectieuses, qui peuvent survenir si l'asepsie n'a pas été parfaite; elles ne présentent aucun intérêt spécial, et l'on peut d'ailleurs affirmer que ces accidents regrettables sont de jour en jour plus exceptionnels.

Très rapidement, on commencera à mobiliser le membre et à faire des massages. Lorsque la marche sera reprise, il sera bon de faire porter au malade pendant quelque temps un appareil léger de contention. La balnéation chaude, suivant la méthode de notre maître M. le Prof. Reclus, l'électrisation, rendront de grands services. Ce traitement consécutif a une très grande importance et sera continué pendant fort longtemps.

Résultats de l'intervention sanglante.

Nous avons étudié ces résultats, en nous basant sur les 122 faits d'interventions chirurgicales que nous avons pu recueillir. Ce nombre de 122 observations est loin de représenter la totalité des cas opérés. Certains chirurgiens ont publié trop sommairement le nombre et les résultats de leurs interventions, pour que nous puissions utiliser leurs documents. D'autre part, il nous a été impossible de consulter le texte d'un certain nombre de communications ou mémoires, dont nous possédons l'indication bibliographique. Pour toutes ces raisons notre statistique est forcément incomplète; telle qu'elle est, elle nous paraît néanmoins suffisante pour nous permettre de juger la valeur des interventions sanglantes dans le traitement des luxations des cartilages semi-lunaires [1].

Résultats immédiats : Mortalité. — Dans l'immense majorité des cas, la réunion immédiate a été obtenue sans le plus léger incident.

1. Nous éliminons : 1° le cas de Nicoladini (*Archiv für klinische Chirurgie*, 1882), dans lequel on fit une simple incision, sans oser ouvrir l'articulation; et 2° le cas de Riedel (*Deutsche Gesells. f. Chir.* 1890), dans lequel l'opérateur pratiqua une résection du genou!

Dans 8 cas seulement, il se produisit une infection légère, se traduisant par un peu de réaction inflammatoire, avec un peu de fièvre et un peu de désunion de la plaie; une fois il y eut élimination d'un fil de soie. Dans ces 8 cas d'infection opératoire, nous rangeons un fait de Barker, dans lequel il se produisit une infection si atténuée qu'elle n'empêcha pas la cicatrisation par première intention. Dans une seule observation (obs. d'Allingham), il se produisit une infection grave, avec suppuration prolongée; néanmoins la guérison fut obtenue. Il est évident que ces accidents sont dus à des manœuvres opératoires septiques; ils peuvent et ils doivent être évités, si l'opérateur se conforme scrupuleusement aux règles générales de la chirurgie aseptique. *Tous les opérés ont guéri*; nous n'avons *pas trouvé un seul cas de mort*. C'est là un fait remarquable : peu d'interventions offrent une telle bénignité.

Résultats fonctionnels, définitifs. — Les résultats tardifs offrent un grand intérêt; malheureusement un certain nombre d'observations sont muettes sur ce point ou fournissent des renseignements insuffisants. Le plus souvent, elles ne mentionnent que l'état fonctionnel du genou, au moment où l'opéré quitte l'hôpital. Il serait très important de revoir ces malades plusieurs années après l'intervention. Quelques-uns, il est vrai, ont été revus, trois, quatre, sept ans après l'opération; mais ce sont là des faits exceptionnels. Il est néanmoins permis de penser que l'état fonctionnel du genou n'a fait que s'améliorer après la sortie du malade; la marche, les exercices physiques progressifs contribuent à rendre à la jointure sa souplesse et sa vigueur. De telle sorte que nous sommes tentés de croire qu'un certain nombre des cas, étiquetés « résultat assez bon ou médiocre » à la sortie de l'opéré, se sont améliorés dans la suite.

Nous avons divisé les résultats fonctionnels définitifs en quatre catégories : 1° résultats parfaits; 2° résultats assez bons; 3° résultats médiocres; 4° résultats mauvais.

Les résultats *parfaits* sont ceux dans lesquels la guérison fonctionnelle a été obtenue d'une façon absolue; nous avons trouvé 74 résultats parfaits. Dans tous ces cas, le genou opéré est redevenu normal, de sorte que le malade pouvait se livrer à tous les exercices physiques. Dans un fait de Lockwood, deux mois après l'opération, le malade pouvait danser et monter à cheval; il fut revu trois ans après : il menait une vie active et considérait le genou opéré comme

aussi solide que l'autre. Un soldat opéré par Boucher a pu reprendre son service militaire; il lutte, fait le saut périlleux, et nage. Le maître d'armes italien, opéré par Margary en 1881, six mois après l'intervention, pouvait donner chaque jour dix heures de leçons d'escrime, sans éprouver la moindre gêne. Nous pourrions multiplier les exemples; nous pensons que cela est inutile et nous nous contentons de citer encore le cas de ce champion de foot-ball, opéré par Owen, qui fut capable, quelques mois après avoir subi l'extirpation partielle d'un ménisque, de prendre part au championnat de rugby.

Les résultats *assez bons* correspondent aux cas dans lesquels on a noté simplement « guérison », et à ceux dans lesquels il existe une très légère limitation du mouvement de flexion, bien que le membre soit solide, vigoureux et la marche facile. Nous avons recueilli 36 résultats assez bons.

Nous avons noté 6 résultats *médiocres*, avec un peu de faiblesse du genou, du gonflement, de la limitation des mouvements, de la roideur.

Enfin nous n'avons trouvé qu'un seul résultat franchement *mauvais* : il appartient à Allingham; dans ce cas il s'est produit une ankylose du genou opéré.

Dans aucune observation nous n'avons vu signaler de *récidive* de la luxation du ménisque après l'intervention. Si les accidents primitifs s'étaient reproduits, il est probable que l'opéré n'eût pas manqué d'aller retrouver son chirurgien. Cette *absence de récidive* est très importante et témoigne de l'*efficacité* de l'intervention.

Comparaison entre les résultats de la méniscopexie et les résultats de la méniscectomie.

Nous venons de passer en revue les résultats *généraux* de l'intervention. Deux méthodes se trouvent en présence : la *fixation* et l'*extirpation* du ménisque. Nous devons maintenant nous demander laquelle de ces deux techniques est préférable? Pour discuter ce problème, il est nécessaire de comparer les résultats respectifs de ces deux méthodes, au triple point de vue de la *facilité*, de la *bénignité* et de l'*efficacité*.

1° Ces deux procédés paraissent être d'une *facilité* à peu près

égale. Cependant il n'est pas douteux que l'extirpation ne soit encore plus simple, plus rapide que la fixation. La méniscopexie, en effet, nécessite le passage quelquefois délicat et la ligature d'un ou plusieurs fils fixant le ménisque à la tête du tibia.

2° Les deux méthodes présentent une très grande *bénignité*. Néanmoins l'extirpation possède des suites opératoires encore plus bénignes que la fixation. Pour s'en rendre compte, il suffit de remarquer que sur les 87 extirpations du ménisque, il ne se produisit une très légère infection que dans 4 cas, tandis que, sur les 35 fixations, nous notons 5 cas d'infection articulaire, dont 1 cas avec suppuration prolongée. Cette différence est facile à expliquer, si on veut bien se rappeler que la méniscopexie exige des manipulations plus longues que la méniscectomie. D'ailleurs les fils servant à la fixation ont dû être quelquefois les agents de l'infection.

Mais, à propos de la bénignité, un autre problème fort intéressant se pose : l'extirpation d'un cartilage semi-lunaire ne présente-t-elle pas un danger sérieux pour le bon fonctionnement ultérieur du genou? Les ménisques semblent jouer un rôle délicat dans la physiologie de l'articulation fémoro-tibiale et la suppression de l'un d'eux paraît, au premier abord, devoir offrir des inconvénients graves.

Ces craintes sont-elles justifiées? Pour répondre à cette question il suffit de constater les résultats fonctionnels de l'extirpation. Dans tous les cas, la guérison a été obtenue et, dans 53 observations, le résultat a été absolument parfait, avec *restitutio ad integrum* des mouvements de la jointure. S'il faut en croire Lenail [1], le ménisque serait capable de se régénérer après l'extirpation. Cet auteur nous rapporte le résultat d'expériences pratiquées sur le chien. Chez deux de ces animaux, Lenail a extirpé la moitié d'un ménisque; ces chiens ont été sacrifiés : l'un au bout de deux mois et demi, l'autre au bout de trois mois; et l'auteur a constaté que le cartilage semi-lunaire dont il avait excisé la moitié était « entièrement reformé ». La partie régénérée, il est vrai, se différenciait nettement par son « aspect pâle et transparent »; elle était plus étroite et plus mince que le reste du cartilage. L'examen histologique pratiqué par M. Paviot ne révéla dans la bande de tissu reformé « la production

1. Lenail, *Des luxations des cartilages semi-lunaires du genou et en particulier de leur traitement par l'excision*, Thèse de Lyon, 1898.

d'aucun élément cartilagineux; mais un tissu qui par sa constitution doit être classé dans le tissu conjonctif modelé et peut être rapproché d'une façon assez exacte de la constitution d'un tendon. » Ces faits, sans doute intéressants, sont trop peu nombreux pour nous permettre d'en tirer des conclusions utiles. Il n'est pas douteux que les plaies des ménisques ne puissent se réparer, quand elles sont *étroites*; l'anatomie pathologique nous a fourni là-dessus quelques renseignements indiscutables. Dans un cas de Bruns, on trouve une rupture transversale du ménisque, cicatrisée, avec chevauchement des fragments: dans un cas de Morgan, on constate qu'un fragment de ménisque est déchiré et soudé au reste du fibro-cartilage par une large bride. Récemment MM. Cornil et Coudray[1] ont repris cette étude de la réparation des plaies cartilagineuses. Nous ne croyons pas que les ménisques puissent se régénérer, même sous forme de tissu conjonctif, quand on en a extirpé la plus grande portion. Sur un de ses opérés, revu sept mois après l'intervention, M. Boucher a fait une constatation intéressante : « la fente interarticulaire qu'occupait la portion sectionnée du ménisque reste béante dans sa partie accessible au doigt; il ne paraît donc pas possible, dans le cas particulier, d'affirmer la régénération du cartilage semi-lunaire admise par Lenail à la suite de ses expériences sur les animaux et qui expliquerait si bien le rétablissement des fonctions après l'ablation partielle d'un ménisque. » Bruns avait également constaté sur un de ses malades, examiné un an et demi après l'opération, que l'on sentait l'interligne articulaire du côté opposé plus large et plus déprimé que du côté sain.

3° Au point de vue de l'*efficacité*, les résultats de l'extirpation du ménisque sont légèrement supérieurs à ceux fournis par la fixation. Le tableau suivant permettra de s'en rendre facilement compte :

Résultats fonctionnels définitifs.

	PARFAITS	ASSEZ BONS	MÉDIOCRES	MAUVAIS
Fixation du ménisque.....	21	10	3	1
Extirpation du ménisque...	53	26	3	0

1. Cornil et Coudray, De la réparation des plaies et des pertes des substances des cartilages au point de vue expérimental et histologique, *Journal d'anatomie et de physiologie*, 1905, t. XLI, p. 353.

Enfin, comme nous l'avons déjà vu, ni à la suite de la fixation, ni à la suite de l'extirpation, *on n'a observé de récidive de la luxation.*

De ce qui précède, on peut conclure que l'*extirpation* du ménisque est, d'une manière générale, préférable à la fixation, parce qu'elle est plus facile, plus bénigne, et plus efficace. Dans l'immense majorité des cas, c'est donc elle que l'on pratiquera. Il existe cependant un certain nombre de faits justiciables de la méniscopie. Ce sont : 1° les déchirures partielles antérieures ou latérales; 2° le simple relâchement des insertions sans déchirure. Dans ces circonstances une bonne fixation suffira à assurer le maintien du ménisque dans sa position normale. Tous les autres cas seront avantageusement traités par la méniscectomie.

L'étude du traitement nous a montré les merveilleux résultats de l'arthrotomie, dans la thérapeutique des luxations récidivantes des cartilages semi-lunaires. Les chirurgiens doivent bien se pénétrer de cette notion, afin d'apprendre à dépister rapidement les accidents occasionnés par ces luxations, et surtout afin de *proposer sans hésitation l'intervention sanglante remarquable à la fois par son efficacité et son extrême bénignité.*

Observations résumées.

I. Observations de méniscectomie.

Observation I. — Brodhurst. *St George's hospital Reports*, 1867, t. II, p. 141.

H., vingt-cinq ans. Six semaines avant, mouvement forcé du genou en jouant au foot-ball. Il tomba et ne put marcher. Forte douleur et gonflement. Actuellement le gonflement a disparu, mais douleur pendant la marche; le malade ne peut marcher qu'à l'aide de deux cannes. On trouve, au genou gauche, un cartilage mobile, immédiatement en avant du ligament latéral interne.

Opération. Novembre 1866. On essaye d'abord la méthode sous-cutanée, avec un ténotome pour extraire le corps étranger; mais on ne peut y réussir. L'opérateur incise alors directement sur le corps articulaire. On le trouve fixé en place par une petite bande de ligament. *Extirpation* partielle du cartilage. (Le corps enlevé avait une longueur de 2 centimètres environ; il était mou, lisse, flexible; c'était la partie antérieure du cartilage semi-lunaire interne, qui avait conservé son aspect normal).

Résultat. Pansement enlevé le 7e jour. Plaie parfaitement guérie. Quatorze jours après l'opération, le patient se promenait sans boiter, et était prêt à faire n'importe quel exercice. *Guérison* complète.

Obs. II. — Brodhurst, *loco citato.*

L'accident cause de la luxation du cartilage semi-lunaire était arrivé vingt-cinq ans auparavant. Le cartilage ne se déplaçait qu'accidentellement; mais quand cela arrivait la douleur était si forte que le malade tombait, comme s'il avait reçu un coup de fusil.

Opération. Extirpation partielle. La partie du ménisque excisé était très épaissie et très rugueuse.

Résultat?

Obs. III. — Kocher, *Centralblatt für Chirurgie,* 1881, p. 709.

H., quinze ans. Depuis plus d'un an, éprouve des craquements dans le genou gauche. Il en résulte des douleurs et de la fatigue qui disparaissent par le repos au lit. Malgré l'application de divers appareils, les craquements continuèrent et les douleurs se reproduisaient de temps en temps. A l'examen on ne trouve aucune déformation. On perçoit un craquement pendant les mouvements de flexion et d'extension. Dans ce dernier mouvement, le bord externe du ménisque fait saillie au dehors d'une manière très perceptible. La pression est douloureuse à ce niveau.

Opération. 1er décembre 1880. Incision de 10 centimètres de longueur sur le côté externe de l'articulation. On trouve le cartilage semi-lunaire très mobile. *Extirpation* totale. Suture de la plaie. Pansement antiseptique. Membre placé dans un appareil.

Résultat. La température monta à 38°. Le pansement est changé deux jours après l'opération; il y a de l'épanchement à l'intérieur du genou. Le 7e jour, ablation des points de suture; l'épanchement a disparu. Quinze jours après l'opération, cicatrisation complète de la plaie.

Guérison parfaite. La marche est facile; les craquements ont disparu. Mouvements normaux.

Obs. IV. — Margary, *Giorn. della Acad. di Torino,* 1882, p. 361.

H., maître d'armes, trente-deux ans. En 1872 eut une attaque de rhumatisme dans l'épaule et le genou gauches. Depuis cette époque, souvent pendant la marche ou l'escrime, l'extension du genou gauche était subitement arrêtée par une violente douleur avec sensation d'obstacle. Si l'extension était complétée, il se produisait un craquement avec une douleur très vive. A la suite de cet accident, il y avait de la réaction inflammatoire et il était obligé de garder le lit pendant une quinzaine de jours. A l'examen, on ne peut pas percevoir de corps étranger, pas de saillie anormale. Le malade savait reproduire l'accident devant Margary, et permettait de sentir un craquement au niveau de l'interligne, entre le bord du ligament rotulien et le ligament latéral interne. Margary fit le diagnostic de luxation du cartilage semi-lunaire.

Opération. 14 septembre 1881. Pratiquée sous le spray. *Extirpation* de la moitié antérieure du ménisque.

Résultat. Guérison parfaite. Six mois après, le malade pouvait reprendre ses leçons d'escrime. Depuis lors il fait un travail de onze heures par jour; il n'y a jamais la moindre gène, ni le moindre craquement dans le genou.

Obs. V. — Croft, *British medical Journal*, 1888, t. I, p. 587.

H., trente-neuf ans. Huit ans avant, il avait eu une attaque de rhumatisme. Traumatisme trois semaines avant l'entrée du malade à l'hôpital. Depuis impossibilité de travailler et souffrances dans le genou droit. On fit le diagnostic de luxation du cartilage semi-lunaire interne du genou droit.

Opération. Le cartilage avait conservé ses attaches antérieure et postérieure, mais était décollé sur tout le reste de son étendue; il reposait dans l'espace intercondylien; il était en outre partiellement déchiré. *Extirpation.* Drainage.

Résultat. Sorti *guéri* quarante jours après l'opération. Revu quatre mois plus tard il avait travaillé tout le temps sans difficulté.

Obs. VI. — Annandale, *British medical Journal*, 1889, t. I, p. 291.

H., trente-huit ans. Onze mois auparavant, pendant son travail, avait reçu sur la jambe gauche un morceau de charbon qui le jeta à terre. Dans l'effort qu'il fit pour se relever, il imprima à son genou une torsion brusque, et il rentra chez lui avec difficulté. Le genou resta enflé et raide. Il reprit son travail au bout de quelques jours; mais de temps en temps son genou se crochait. Dans les derniers temps, les obstacles au fonctionnement de l'articulation étaient devenus de plus en plus fréquents. Le sujet commença à sentir quelque chose de mobile dans sa jointure. Impossibilité de travailler parfaitement. A l'examen, on constatait un peu d'épanchement. Lorsque le genou se crochait, on trouvait un point douloureux au niveau du cartilage semi-lunaire interne.

Opération. Le 18 juillet 1888. On trouve une languette incomplètement séparée du cartilage au niveau de l'extrémité antérieure. *Extirpation* partielle du cartilage; on laisse seulement en place l'extrémité postérieure. Le cartilage excisé était épaissi et commençait à subir la dégénérescence graisseuse.

Résultats. Guérison parfaite. Réunion *per primam.* Sorti de l'hôpital un mois après l'opération. Revu six mois après, les mouvements de l'articulation étaient absolument normaux.

Obs. VII. — Lediard, *Patholog. Soc. Transactions*, 1888.

H., quinze ans. Distorsion du genou, amenée par un saut en longueur un an et demi auparavant. Depuis la distorsion du genou se reproduisit au foot-ball et au cricket. On sentait fréquemment un corps étranger faire saillie à la partie interne de l'articulation.

Opération. On trouve le cartilage détaché de son insertion postérieure et flottant. Cette partie décollée est mince et fenêtrée. Il reste rattaché à son insertion antérieure. Cette portion fixe est épaissie et fibreuse. *Extirpation* totale.

Résultat. Guérison parfaite. Le malade n'a ressenti aucun trouble depuis l'opération.

Obs. VIII. — Langton, *Pathol. Soc. Transactions*, 1888.

H., vingt-six ans. Avait fréquemment tordu son genou au foot-ball et au

cricket et depuis un certain temps souffrait des signes d'une luxation du ménisque. A l'examen, on trouvait facilement dans le genou gauche un corps étranger situé sur le côté externe de l'articulation. Ce corps était peu mobile.

Opération. On trouve le cartilage semi-lunaire externe arraché de ses insertions postérieures, et détaché de ses insertions latérales dans plus de la moitié de sa longueur. *Extirpation* de la portion décollée.

Résultat?

Obs. IX. — Raffa, *Sperimentale*, Firenze, 1889.

H., trente ans. Trois ans auparavant, chute et contusion du genou. Depuis, il éprouvait de la fatigue; la flexion extrême était douloureuse. Il souffrait en montant des escaliers. Quelquefois son genou se fixait en flexion pendant la marche et il était forcé de s'arrêter. Le travail pénible occasionnait du gonflement du genou. Cet état le rendait impotent. A l'examen, on sentait pendant la flexion un craquement sur le côté interne; et on percevait une saillie.

Opération. On trouve une déchirure du tiers interne et antérieur du ménisque; il en résultait une languette qui fut *extirpée*, ainsi qu'une bonne partie du reste du ménisque. *Lavage.* Sutures.

Résultat parfait. Cicatrisation par première intention; le malade sort le 15e jour.

Guérison. Depuis, l'opéré travaille facilement.

Obs. X. — W. Pye, *Lancet*, 1890.

H., vingt-quatre ans. En 1889 subit une torsion violente du genou. A la suite, accès de douleur en faisant des mouvements. Il lui semblait que quelque chose glissait dans son genou et l'empêchait de marcher. L'accident se renouvelait fréquemment. Il avait pris l'habitude de faire les manœuvres nécessaires pour remettre la jointure en place.

Opération. Incision verticale sur le côté interne de l'interligne. On trouve le cartilage interne séparé de ses attaches antérieures et du rebord tibial et déplacé vers le centre de l'articulation. Il était irrégulier, épaissi, froissé. Il ne pouvait que très difficilement, avec la pince à griffe, être ramené en place. *Extirpation* presque totale.

Résultat. Réunion *per primam. Guérison* parfaite. Thèse, Lyon.

Obs. XI. — Lauenstein, d'après Lenail, 1898.

H., vingt ans. Trois mois avant chute de vélocipède; le genou plié heurte contre une pierre. A la suite, douleur vive sur le côté interne et gonflement. Depuis, impotence, impossibilité de marcher et de se tenir longtemps debout. A l'examen : épanchement, saillie sur le côté interne.

Opération. Après avoir essayé sans succès de la compression, du repos prolongé, on trouve à la place indiquée par la saillie le ménisque séparé de ses insertions, mais non déchiré. *Extirpation* de la partie détachée.

Résultat. Guérison complète sans incidents. Les fonctions du genou deviennent parfaites.

Obs. XII. — Lauenstein. D'après Lenail, *loco citato.*

H., vingt-huit ans. Choc provenant d'une chute sur la jambe gauche, tournée et légèrement pliée. Immédiatement, douleurs vives au côté interne du genou, incapacité de travailler. Il existe actuellement des douleurs persistantes, impossibilité de plier la jambe. Epanchement. Interligne sensible à la partie interne; on sent à ce niveau un corps mobile.

Opération. Incision longitudinale interne. On trouve au bord interne de la rotule le cartilage interne déchiré à son extrémité. *Extirpation* de quatre centimètres de long.

Résultat. — Le lendemain de l'opération, le sang épanché dans la jointure nécessita une ponction. *Guérison* complète. Au bout de quatorze jours, on pratiqua le massage et les mouvements passifs. Au bout de six semaines, le genou était parfait.

Obs. XIII. — Poulsen, *Centralblatt für Chirurgie*, 1890.

H., vingt-quatre ans. Par suite d'excercices de gymnastique forcés, présente une hydarthrose du genou. Quelque temps après, douleurs plus ou moins vives au genou ayant persisté quelques jours. Depuis deux ans, le malade a remarqué une saillie de consistance osseuse au côté interne du genou.

Opération. On constate que cette saillie est en réalité le ménisque rompu et séparé de son ligament inférieur et de la synoviale sur une étendue de 3 cm. 5. *Extirpation* d'un fragment de 4 centimètres de longueur.

Résultat. Guérison complète, sans incidents. Les mouvements redeviennent normaux.

Obs. XIV. — Southam, *Bristish medical Journal*, 1892.

H., dix-huit ans. En octobre 1890 en courant, il se donna une entorse au genou droit qui devint douloureux et gonflé. Peu de temps après se manifestèrent tous les symptômes d'un déplacement du cartilage semi-lunaire externe. Quelquefois le genou se crochait subitement en position fléchie, avec une douleur vive; et l'extension n'était possible que par des manœuvres appropriées. A l'examen le genou est très enflé, épanchement considérable. On entend et on sent pendant les mouvements un craquement et un ressaut comme s'il y avait quelque chose entre les surfaces articulaires. La pression provoquait de la douleur sur le côté externe de l'articulation au niveau de l'interligne.

Opération. 21 février 1891. On trouve le cartilage externe complètement détaché en avant et sur les côtés de ses attaches tibiales. Il semblait avoir été rompu partiellement dans sa portion antérieure qui était tordue en arrière vers l'échancrure intercondylienne et était simplement rattachée à la partie postérieure, par du tissu cartilagineux. *Extirpation* totale. Les deux portions se séparèrent pendant l'extraction; elles étaient épaisses, surtout la postérieure, qui présentait plusieurs fissures longitudinales sur sa face supérieure. Lavage. Pas de drainage.

Résultat. Guérison rapide, sans incidents; sort cinq semaines après. Revu neuf mois plus tard; l'état du genou était parfait.

Obs. XV. — Tédenat, Thèse de Mouret, Montpellier, 1892.

H., trente-six ans. Il y a six ans, en montant en voiture, il éprouva une vive douleur dans le genou droit, qui reste fixé en position de flexion modérée. Le malade reste couché pendant cinq jours, sans pouvoir étendre la jambe. M. Tédenat appelé trouva la jambe fléchie et légèrement tournée en dehors; genou indolore, non tuméfié. Saillie à la partie interne de l'interligne, douloureuse à la pression. L'articulation reprit sa mobilité; mais le même accident se renouvela à plusieurs reprises pendant la flexion forcée; on fit le diagnostic de corps étranger articulaire.

Opération. Le 5 juin 1887. Membre en légère flexion et rotation externe. Incision verticale sur la saillie. On trouve le ménisque interne, décollé dans sa partie antérieure et tordu sur son axe. *Extirpation* de la portion décollée.

Résultat. Réunion de la plaie par première intention. *Guérison.* Les mouvements du genou sont redevenus normaux.

Obs. XVI. — Bruns. *Beitrage zur klinischen Chirurgie*, 1892, p. 433.

H., quatorze ans. Huit mois avant à la suite d'un saut éprouva un craquement dans le genou droit. Il en résulta des douleurs et du gonflement qui nécessitèrent un repos de quatorze jours au lit. Depuis lors le malade éprouva toujours des douleurs dans le genou quand il faisait un mouvement. A l'examen l'articulation ne présente pas d'épanchement. Pendant l'extension il se produit un craquement et une saillie apparaît sur le côté externe de l'interligne. Cette saillie disparaît pendant la flexion; elle occupe toujours la même place. On diagnostique une luxation du ménisque externe.

Opération. Mai 1886. Incision longitudinale sur le côté externe. On trouve l'extrémité antérieure du ménisque détachée. *Extirpation* de 3 centimètres.

Résultat. Réunion par première intension. *Guérison* parfaite. Depuis ce temps l'opéré n'éprouve plus de douleurs, mais après être resté longtemps assis il ne peut étendre la jambe que lentement.

Obs. XVII. — Bruns, *loco citato.*

H., cinquante ans. Pas de traumatisme antérieur. Six mois avant, éprouva en marchant une violente douleur au genou droit et fut obligé de s'appuyer. Depuis les accès de pincement du ménisque sont devenus de plus en plus fréquents. A l'examen on sent sur la face interne du genou étendu un petit corps résistant, qui disparaît dans l'interligne pendant la flexion.

Opération. Incision longitudinale. On trouve le ménisque interne détaché de son insertion antérieure, déchiré et étranglé dans l'intérieur de l'articulation. *Extirpation* d'une longueur de 4 centimètres.

Résultat. Réunion *per primam.* Sorti au bout de quatorze jours. *Guérison* parfaite. Revu deux ans après, son articulation est absolument normale.

Obs. XVIII. — Bruns, *loco citato.*

F., vingt-deux ans. Trois mois avant chute; le genou ganche fléchi et en rotation externe porta par sa face interne contre un baquet. Douleurs très vives. Gonflement énorme. Depuis, boiterie, Quelquefois tombait à genoux brusquement avec sensation de craquement dans l'articulation. A l'examen on constate un peu d'épanchement. Saillie allongée et dure sur le côté interne de l'articulation, perceptible pendant l'extension, disparaît pendant la flexion. Mouvements peu douloureux.

Opération. Incision longitudinale. On trouve le ménisque interne complètement détaché de son insertion antérieure et de ses insertions latérales. *Extirpation* d'une longueur de 4 centimètres.

Résultat. Réunion *per primam.* Sort un mois après. *Guérison* parfaite. Revue un an et demi après, état parfait; à la palpation on sent l'interligne articulaire du côté interne, un peu plus large et plus déprimé que du côté gauche.

Obs. XIX. — Bruns, *loco citato.*

F., vingt-trois ans. Trois ans auparavant se donna une entorse au genou gauche en se retournant brusquement. Douleur vive, chute, impossibilité d'étendre le genou. A la suite, gonflement et douleur vive, impotence. A l'examen saillie sur le côté interne du genou apparaissant pendant l'extension et disparaissant pendant la flexion.

Opération. Mars 1892. Incision verticale sur le côté interne. On trouve le ménisque interne déchiré presque perpendiculairement à 2 centimètres de son insertion antérieure. Ce point correspond à une rupture précédente complète qui s'était cicatrisée avec chevauchement des fragments. *Extirpation* de la moitié antérieure du ménisque.

Résultat. Réunion *per primam.* La malade sort au bout de quinze jours.

Obs. XX. — Atkinson, d'après Bruns, *loco citato.*

H., trente-huit ans. Lésion au genou dans une chute quatorze mois auparavant. Depuis il y avait des signes de pincement du ménisque. On sentait une petite saillie dure au niveau de l'interligne articulaire.

Opération. On trouve l'extrémité antérieure du ménisque déchirée et si infléchie qu'à chaque mouvement de l'articulation elle est comprimée contre les condyles du fémur. *Extirpation* partielle.

Résultat. Réunion *per primam. Guérison.*

Obs. XXI. — Atkinson, d'après Bruns, *loco. cit.*

H., trente-sept ans. Cinq mois auparavant, pour la première fois, douleur au genou, impossibilité de marcher. Accès d'étranglement du ménisque. Interligne articulaire interne très sensible.

Opération. On trouve le tiers antérieur du ménisque détaché du tibia et contourné. *Extirpation* partielle de 2 cm. 5.

Résultat ?

Obs. XXII. — Morgan, d'après Bruns, *loc. cit.*

H., trente-six ans. Il y a quelques années cet homme eut une fracture du fémur intra-articulaire. Symptômes de luxation du ménisque.

Opération. On trouve un morceau du ménisque fendu et soudé par une large bride. *Extirpation* partielle.

Résultat. Réunion satisfaisante. *Guérison.*

Obs. XXIII. — Parona, d'après Bruns, *loc. cit.*

H., dix ans. Depuis deux ans, sans cause connue, douleurs dans le genou. Accès de pincement pendant l'extension, le ménisque fait saillie et rentre pendant la flexion avec un craquement très net.

Opération. On trouve la partie antérieure du cartilage épaissie et tournée en dehors. Les insertions tibiales sont relâchées. *Extirpation* de 2 cm. 5.

Résultat. Deux mois après les mouvements sont à peu près normaux. *Guérison.*

Obs. XXIV. — Riedel, d'après Bruns, *loc. cit.*

Il y a huit mois, faux pas avec forte rotation de la jambe en dehors. Il y a de la douleur dans la grande flexion. On sent dans l'interligne articulaire un corps qui fait saillie et interrompt les mouvements de l'articulation jusqu'à ce que la jambe soit ramenée par un léger mouvement tournant.

Opération. On trouve l'extrémité antérieure du ménisque fendue par une longue crevasse. *Extirpation* partielle.

Résultat. Guérison. Six mois après l'articulation est normale.

Obs. XXV. — Bowman, d'après Bruns, *loc. cit.*

H., trente-deux ans. Entorse du genou en sautant un obstacle. Accès de pincement. A certains mouvements, un corps fait saillie dans l'interligne articulaire.

Opération. On trouve un morceau de ménisque arraché, adhérent par une fine bride ligamenteuse. *Extirpation* partielle.

Résultat. Guérison.

Obs. XXVI. — Keetley, d'après Bruns, *loc. cit.*

Ce chirurgien montre, à une réunion médicale, un cas de luxation du cartilage semi-lunaire qu'il a opéré chez un sujet qu'il présente.

Opération. (Pas de renseignements sur les lésions constatées par l'opérateur). *Extirpation.* Suture de la synoviale.

Résultat. Guérison.

Obs. XXVII. — Lardy, *Revue de Chirurgie*, février 1895.

H., trente-quatre ans. Quinze ans auparavant, effort en jouant au football. Subitement, vive douleur dans le genou gauche à la partie interne. Gonflement rapide. Depuis lors son genou se détraque souvent, et son genou reste fixé en flexion. Il pouvait lui-même, surtout pendant les cinq années qui suivirent l'accident initial, décrocher son genou, en forçant la flexion avec les mains, la jambe craquait, puis s'étendait brusquement.

Obs. XVIII. — Bruns, *loco citato.*

F., vingt-deux ans. Trois mois avant chute; le genou ganche fléchi et en rotation externe porta par sa face interne contre un baquet. Douleurs très vives. Gonflement énorme. Depuis, boiterie, Quelquefois tombait à genoux brusquement avec sensation de craquement dans l'articulation. A l'examen on constate un peu d'épanchement. Saillie allongée et dure sur le côté interne de l'articulation, perceptible pendant l'extension, disparaît pendant la flexion. Mouvements peu douloureux.

Opération. Incision longitudinale. On trouve le ménisque interne complètement détaché de son insertion antérieure et de ses insertions latérales. *Extirpation* d'une longueur de 4 centimètres.

Résultat. Réunion *per primam.* Sort un mois après. *Guérison* parfaite. Revue un an et demi après, état parfait; à la palpation on sent l'interligne articulaire du côté interne, un peu plus large et plus déprimé que du côté gauche.

Obs. XIX. — Bruns, *loco citato.*

F., vingt-trois ans. Trois ans auparavant se donna une entorse au genou gauche en se retournant brusquement. Douleur vive, chute, impossibilité d'étendre le genou. A la suite, gonflement et douleur vive, impotence. A l'examen saillie sur le côté interne du genou apparaissant pendant l'extension et disparaissant pendant la flexion.

Opération. Mars 1892. Incision verticale sur le côté interne. On trouve le ménisque interne déchiré presque perpendiculairement à 2 centimètres de son insertion antérieure. Ce point correspond à une rupture précédente complète qui s'était cicatrisée avec chevauchement des fragments. *Extirpation* de la moitié antérieure du ménisque.

Résultat. Réunion *per primam.* La malade sort au bout de quinze jours.

Obs. XX. — Atkinson, d'après Bruns, *loco citato.*

H., trente-huit ans. Lésion au genou dans une chute quatorze mois auparavant. Depuis il y avait des signes de pincement du ménisque. On sentait une petite saillie dure au niveau de l'interligne articulaire.

Opération. On trouve l'extrémité antérieure du ménisque déchirée et si infléchie qu'à chaque mouvement de l'articulation elle est comprimée contre les condyles du fémur. *Extirpation* partielle.

Résultat. Réunion *per primam. Guérison.*

Obs. XXI. — Atkinson, d'après Bruns, *loco. cit.*

H., trente-sept ans. Cinq mois auparavant, pour la première fois, douleur au genou, impossibilité de marcher. Accès d'étranglement du ménisque. Interligne articulaire interne très sensible.

Opération. On trouve le tiers antérieur du ménisque détaché du tibia et contourné. *Extirpation* partielle de 2 cm. 5.

Résultat?

Obs. XXII. — Morgan, d'après Bruns, *loc. cit.*

H., trente-six ans. Il y a quelques années cet homme eut une fracture du fémur intra-articulaire. Symptômes de luxation du ménisque.

Opération. On trouve un morceau du ménisque fendu et soudé par une large bride. *Extirpation* partielle.

Résultat. Réunion satisfaisante. *Guérison.*

Obs. XXIII. — Parona, d'après Bruns, *loc. cit.*

H., dix ans. Depuis deux ans, sans cause connue, douleurs dans le genou. Accès de pincement pendant l'extension, le ménisque fait saillie et rentre pendant la flexion avec un craquement très net.

Opération. On trouve la partie antérieure du cartilage épaissie et tournée en dehors. Les insertions tibiales sont relâchées. *Extirpation* de 2 cm. 5.

Résultat. Deux mois après les mouvements sont à peu près normaux. *Guérison.*

Obs. XXIV. — Riedel, d'après Bruns, *loc. cit.*

Il y a huit mois, faux pas avec forte rotation de la jambe en dehors. Il y a de la douleur dans la grande flexion. On sent dans l'interligne articulaire un corps qui fait saillie et interrompt les mouvements de l'articulation jusqu'à ce que la jambe soit ramenée par un léger mouvement tournant.

Opération. On trouve l'extrémité antérieure du ménisque fendue par une longue crevasse. *Extirpation* partielle.

Résultat. Guérison. Six mois après l'articulation est normale.

Obs. XXV. — Bowman, d'après Bruns, *loc. cit.*

H., trente-deux ans. Entorse du genou en sautant un obstacle. Accès de pincement. A certains mouvements, un corps fait saillie dans l'interligne articulaire.

Opération. On trouve un morceau de ménisque arraché, adhérent par une fine bride ligamenteuse. *Extirpation* partielle.

Résultat. Guérison.

Obs. XXVI. — Keetley, d'après Bruns, *loc. cit.*

Ce chirurgien montre, à une réunion médicale, un cas de luxation du cartilage semi-lunaire qu'il a opéré chez un sujet qu'il présente.

Opération. (Pas de renseignements sur les lésions constatées par l'opérateur). *Extirpation.* Suture de la synoviale.

Résultat. Guérison.

Obs. XXVII. — Lardy, *Revue de Chirurgie*, février 1895.

H., trente-quatre ans. Quinze ans auparavant, effort en jouant au foot-ball. Subitement, vive douleur dans le genou gauche à la partie interne. Gonflement rapide. Depuis lors son genou se détraque souvent, et son genou reste fixé en flexion. Il pouvait lui-même, surtout pendant les cinq années qui suivirent l'accident initial, décrocher son genou, en forçant la flexion avec les mains, la jambe craquait, puis s'étendait brusquement.

Obs. XVIII. — Bruns, *loco citato.*

F., vingt-deux ans. Trois mois avant chute; le genou gauche fléchi et en rotation externe porta par sa face interne contre un baquet. Douleurs très vives. Gonflement énorme. Depuis, boiterie. Quelquefois tombait à genoux brusquement avec sensation de craquement dans l'articulation. A l'examen on constate un peu d'épanchement. Saillie allongée et dure sur le côté interne de l'articulation, perceptible pendant l'extension, disparaît pendant la flexion. Mouvements peu douloureux.

Opération. Incision longitudinale. On trouve le ménisque interne complètement détaché de son insertion antérieure et de ses insertions latérales. *Extirpation* d'une longueur de 4 centimètres.

Résultat. Réunion *per primam.* Sort un mois après. *Guérison* parfaite. Revue un an et demi après, état parfait; à la palpation on sent l'interligne articulaire du côté interne, un peu plus large et plus déprimé que du côté gauche.

Obs. XIX. — Bruns, *loco citato.*

F., vingt-trois ans. Trois ans auparavant se donna une entorse au genou gauche en se retournant brusquement. Douleur vive, chute, impossibilité d'étendre le genou. A la suite, gonflement et douleur vive, impotence. A l'examen saillie sur le côté interne du genou apparaissant pendant l'extension et disparaissant pendant la flexion.

Opération. Mars 1892. Incision verticale sur le côté interne. On trouve le ménisque interne déchiré presque perpendiculairement à 2 centimètres de son insertion antérieure. Ce point correspond à une rupture précédente complète qui s'était cicatrisée avec chevauchement des fragments. *Extirpation* de la moitié antérieure du ménisque.

Résultat. Réunion *per primam.* La malade sort au bout de quinze jours.

Obs. XX. — Atkinson, d'après Bruns, *loco citato.*

H., trente-huit ans. Lésion au genou dans une chute quatorze mois auparavant. Depuis il y avait des signes de pincement du ménisque. On sentait une petite saillie dure au niveau de l'interligne articulaire.

Opération. On trouve l'extrémité antérieure du ménisque déchirée et si infléchie qu'à chaque mouvement de l'articulation elle est comprimée contre les condyles du fémur. *Extirpation* partielle.

Résultat. Réunion *per primam. Guérison.*

Obs. XXI. — Atkinson, d'après Bruns, *loco. cit.*

H., trente-sept ans. Cinq mois auparavant, pour la première fois, douleur au genou, impossibilité de marcher. Accès d'étranglement du ménisque. Interligne articulaire interne très sensible.

Opération. On trouve le tiers antérieur du ménisque détaché du tibia et contourné. *Extirpation* partielle de 2 cm. 5.

Résultat ?

Obs. XXII. — Morgan, d'après Bruns, *loc. cit.*

H., trente-six ans. Il y a quelques années cet homme eut une fracture du fémur intra-articulaire. Symptômes de luxation du ménisque.

Opération. On trouve un morceau du ménisque fendu et soudé par une large bride. *Extirpation* partielle.

Résultat. Réunion satisfaisante. *Guérison.*

Obs. XXIII. — Parona, d'après Bruns, *loc. cit.*

H., dix ans. Depuis deux ans, sans cause connue, douleurs dans le genou. Accès de pincement pendant l'extension, le ménisque fait saillie et rentre pendant la flexion avec un craquement très net.

Opération. On trouve la partie antérieure du cartilage épaissie et tournée en dehors. Les insertions tibiales sont relâchées. *Extirpation* de 2 cm. 5.

Résultat. Deux mois après les mouvements sont à peu près normaux. *Guérison.*

Obs. XXIV. — Riedel, d'après Bruns, *loc. cit.*

Il y a huit mois, faux pas avec forte rotation de la jambe en dehors. Il y a de la douleur dans la grande flexion. On sent dans l'interligne articulaire un corps qui fait saillie et interrompt les mouvements de l'articulation jusqu'à ce que la jambe soit ramenée par un léger mouvement tournant.

Opération. On trouve l'extrémité antérieure du ménisque fendue par une longue crevasse. *Extirpation* partielle.

Résultat. Guérison. Six mois après l'articulation est normale.

Obs. XXV. — Bowman, d'après Bruns, *loc. cit.*

H., trente-deux ans. Entorse du genou en sautant un obstacle. Accès de pincement. A certains mouvements, un corps fait saillie dans l'interligne articulaire.

Opération. On trouve un morceau de ménisque arraché, adhérent par une fine bride ligamenteuse. *Extirpation* partielle.

Résultat. Guérison.

Obs. XXVI. — Keetley, d'après Bruns, *loc. cit.*

Ce chirurgien montre, à une réunion médicale, un cas de luxation du cartilage semi-lunaire qu'il a opéré chez un sujet qu'il présente.

Opération. (Pas de renseignements sur les lésions constatées par l'opérateur). *Extirpation.* Suture de la synoviale.

Résultat. Guérison.

Obs. XXVII. — Lardy, *Revue de Chirurgie*, février 1895.

H., trente-quatre ans. Quinze ans auparavant, effort en jouant au foot-ball. Subitement, vive douleur dans le genou gauche à la partie interne. Gonflement rapide. Depuis lors son genou se détraque souvent, et son genou reste fixé en flexion. Il pouvait lui-même, surtout pendant les cinq années qui suivirent l'accident initial, décrocher son genou, en forçant la flexion avec les mains, la jambe craquait, puis s'étendait brusquement.

Ces accidents se renouvellent avec une extrême fréquence et immobilisent le sujet. A l'examen on trouve une atrophie musculaire marquée de la jambe. A la partie interne on perçoit une saillie pendant l'extension ; cette masse disparait en partie pendant la flexion.

Opération. Incision transversale. *Extirpation* des deux tiers antérieurs du ménisque déformé et en partie arraché de ses insertions postérieures.

Résultat. Guérison parfaite, peut jouer au lawn-tennis.

Obs. XXVIII. — Lardy, *loc. cit.*

H., cinquante ans. Un an avant a glissé et s'est fait une distorsion du genou gauche. Depuis cette époque le genou est comme à ressort et la cause la plus minime suffit à le détraquer. Les faux pas déterminent comme un choc en dehors de la rotule, puis une vive douleur, le genou enfle rapidement et il doit alors rester étendu. On sent très bien le ménisque externe très volumineux et proéminent quand la jambe est étendue.

Opération. Incision transversale. *Ablation* des deux tiers antérieurs du ménisque qui ne tient que par un fil à son extrémité postérieure. Le ménisque est très épaissi et presque complètement ossifié.

Résultat. Guérison. Usage de la jambe repris très rapidement et douleurs disparues.

Obs. XXIX. — Lardy, *loc. cit.*

H., soixante-trois ans (vu par Lardy), qui présentait une luxation du ménisque interne.

Opération, pratiquée dix ans avant. *Extirpation* partielle du ménisque.

Résultat. Guérison. Le sujet jouit à présent de la plénitude des fonctions de sa jambe et a pu faire à pied une course de huit heures.

Obs. XXX. — Rafin, in Lenail, Thèse de Lyon, 11 juillet 1898.

F., quinze ans. Un an auparavant chute, la jambe en rotation interne. Depuis, craquements dans le genou et un peu de douleur. A l'examen on sent pendant la flexion légère une saillie étroite et longue à la partie externe de l'interligne. Cette saillie disparait pendant la flexion forcée. Ressaut pendant l'extension.

Opération. Le 4 août 1896. Incision verticale sur le côté externe. « Au niveau de l'interligne les tissus paraissent un peu épaissis et l'on se trouve rapidement en présence du cartilage semi-lunaire externe ; en fléchissant et en étendant la jambe on voit qu'il est le siège du phénomène constaté ; pendant la flexion légère il fait saillie de quelques millimètres et dans la flexion complète il rentre dans l'articulation. » On le saisit avec une pince, et avec un bistouri on le désinsère en avant et en arrière aussi loin que possible. *Extirpation.* Il paraît très épaissi. Le morceau de cartilage excisé mesure 3 centimètres de longueur. Pas de suture.

Résultat. Réunion de la plaie par bourgeonnement, cicatrisation au bout de trois semaines. La malade sort un mois et demi après l'opération avec une genouillère lacée. *Guérison.* Six mois après elle écrit qu'elle va très bien, ne met plus sa genouillère, et saute « comme un cabri ».

Obs. XXXI. — Le Bec, *France médicale*, 28 janvier 1898, p. 49.

Henri F., électricien, vigoureux. Il y a 18 mois, il jouait aux échasses; une échasse cassa et il tomba à la renverse la jambe droite pliée sous les fesses, avec rotation en dehors. Douleur vive, se relève seul et rentre chez lui en boitant. Trois jours après, en faisant de la voltige, il sentit une douleur vive dans le genou droit, tomba, et quand il voulut se relever la jambe resta fléchie. Il rentra chez lui à cloche pied. Depuis cette époque, de temps en temps, des accidents analogues se produisirent. Entre le 4 avril 1897 à l'hôpital Saint-Joseph.

Pas de déformation du genou. Pas de saillie anormale ni dans la flexion, ni dans l'extension. Pas d'hydarthrose. Pression douloureuse à la face interne du genou à l'insertion du ligament latéral interne. Le malade ne peut fléchir le genou de lui-même; il marche comme si le genou était ankylosé. Ces symptômes font penser à un corps flottant du genou.

Traitement. D'abord immobilisation dans une gouttière plâtrée pendant un mois, pas d'amélioration. On se décide alors à intervenir.

Opération. Le 31 mai 1897. Incision longitudinale de 10 centimètres sur le côté interne en avant du ligament latéral interne. Cartilage semi-lunaire interne détaché de ses insertions au tibia en avant, présente à sa partie moyenne une déchirure oblique; les deux lambeaux ainsi formés se meuvent par leur extrémité taillée en biseau. C'est un des bouts du biseau qui est détaché et flotte dans l'articulation. Toute suture des fragments paraît impossible. *Extirpation* complète. Lavage de l'articulation au sublimé. Suture au catgut de la synoviale, à la soie des plaies fibreuses, au crin de la peau. Drainage.

Résultat. Réunion par première intention. *Guérison.*

Obs. XXXII. — Lockwood, *British medical Journal*, 1899, t. I, p. 1205.

H., Cartilage semi-lunaire déplacé en jouant au foot-ball; dans la suite la luxation devint récidivante. Par la palpation on ne pouvait sentir aucune saillie.

Opération. 21 mars 1892. L'extrémité antérieure du fibro-cartilage interne s'était détachée de son insertion; son bord externe était séparé du tibia par suite de la rupture du ligament coronaire. La partie antérieure du ménisque, rattatinée, se mouvait librement à l'intérieur de l'articulation et il n'y avait aucun moyen de l'empêcher de se faire pincer entre le fémur et le tibia. *Extirpation* de toute la portion détachée, la portion restante fut cousue à l'extrémité supérieure du tibia avec une suture à la soie.

Résultat. Guérison. Deux ans et demi après l'opération le malade fut revu, l'articulation était normale et aussi bonne que celle du côté opposé. Quatre ans après l'opération Lockwood reçut une lettre de son opéré, lui faisant connaitre que son genou était en parfait état.

Obs. XXXIII. — Lockwood, *loc. cit.*

H., jeune. Pas d'histoire de traumatisme. Quelques mois auparavant le malade s'aperçut que parfois quelque chose se déplaçait à l'intérieur de

l'articulation qui devenait momentanément raide et impotente. Il pouvait quelquefois percevoir une saillie sur le côté interne du genou pendant la flexion.

Opération. Le 19 avril 1894. Incision longitudinale. On trouve la partie antérieure du ménisque interne détachée du tibia et projetée dans l'espace intercondylien. *Extirpation* des deux tiers antérieurs environ. Fermeture de l'articulation par 5 points de sutures au catgut.

Résultat. Il y eut un peu de désunion de la plaie attribuée par l'auteur à ce fait qu'on avait enlevé les points de suture trop tôt (le 7e jour). *Guérison* rapide sans suppuration. Marche au bout d'un mois. En juin, l'opéré pouvait danser et monter à cheval. Il fut revu trois ans après : il menait une vie active et il considérait le genou opéré comme aussi bon que l'autre.

Obs. XXXIV. — Lockwood, *loc. cit.*

F., gardienne de prison. Depuis plusieurs années elle avait des crises douloureuses dans le genou et son articulation se « blocquait ». La pression sur le cartilage semi-lunaire interne causait une grande douleur.

Opération. On trouve le cartilage semi-lunaire interne détaché et déplacé. *Extirpation* des deux tiers antérieurs (on ne put réussir à extirper la totalité).

Résultat. Pendant quelques mois l'extension fut un peu douloureuse, puis les mouvements redevinrent absolument normaux. *Guérison.*

Obs. XXXV. — Madelung, cité par Brock, *Congrès des Chirurgiens allemands*, 1893.

Entorse grave du genou, ayant déterminé une hémarthrose; guérison lente. L'entorse se reproduisit, et les accidents devinrent de plus en plus fréquents. On finit par sentir le ménisque saillant en avant. Ces troubles du genou durèrent trois ans.

Opération. Madelung se décida à faire l'arthrotomie. Il trouva la partie antérieure du ménisque rompue, déplacée, et pincée entre les surfaces articulaires. *Extirpation* d'une portion du ménisque, mesurant 3 centimètres de longueur.

Résultat. Guérison parfaite.

Obs. XXXVI. — Owen, *Lancet*, 1900, I, 1183.

H., vingt-cinq ans, champion de foot-ball; se tordit le genou droit en jouant au foot-ball un an auparavant. Sept mois après, nouvel accident semblable en jouant au cricket; le blessé tomba et fut incapable de marcher. A l'examen, on note une atrophie considérable des muscles de la cuisse, il y a de l'hydarthrose, les mouvements du genou ne sont pas douloureux; par la pression il existe un point douloureux au niveau de l'interligne, en avant du ligament latéral interne.

Opération. Octobre 1899. Incision verticale. On trouve la partie antérieure du cartilage semi-lunaire interne déchirée et arrachée de son insertion. *Extirpation* de la portion antérieure du ménisque. Lavage. Drainage.

Résultat parfait. Quelques mois après, l'opéré pouvait aisément jouer au foot-ball; il prit part au championnat de Rugby.

Obs. XXXVII. — W. Allingham, *The Lancet*, 15 mars 1902.

H., vingt ans. Traumatisme du genou droit en jouant au foot-ball. Pendant un an il eut des réapparitions de douleur et de gonflement. On sentait sur le côté interne de l'articulation un corps mobile.

Opération, septembre 1888. — On trouve le cartilage semi-lunaire interne détaché de son insertion antérieure. *Extirpation* du cartilage. Pas de drainage.

Résultat. Il y eut un peu de douleur provenant d'une légère sécrétion de synovie. Cinq jours après le genou était normal. *Guérison*.

Obs. XXXVIII. — W. Allingham, *loc. cit.*

H., vingt-deux ans. Six mois avant, traumatisme du genou gauche. Depuis, pendant la marche le genou fléchissait quelquefois. On sentait une saillie sur le côté interne de l'articulation.

Opération. Octobre 1889. — On trouve le cartilage interne déchiré et arraché, en avant, de la tête du tibia. *Extirpation* des 3/4 du cartilage environ. Drainage.

Résultat. Sorti *guéri* en trois semaines. Pas de renseignements ultérieurs

Obs. XXXIX. — W. Allingham, *loc. cit.*

H., vingt-deux ans. Quinze mois avant le sujet était tombé dans un escalier. Gonflement consécutif très marqué du genou droit. Quelques mois après, il se déroba sous lui.

Opération. Février 1890. — On trouve le cartilage interne déchiré vers le milieu de sa partie antéro-interne. Celui-ci avait abandonné la rainure semi-circulaire et était pincé entre la tête du tibia et le condyle. *Extirpation* de la portion du cartilage détaché. Pas de drainage.

Résultat. Sorti *guéri*.

Obs. XL. — W. Allingham, *loc. cit.*

H., trente-neuf ans. Cinq ans avant, traumatisme du genou.

Opération. Mai 1890. — On trouve le cartilage interne très décollé; son côté externe présentait une excroissance kystique (?). *Extirpation* du cartilage.

Résultat. Sorti *guéri* après six semaines.

Obs. XLI. — W. Allingham, *loc. cit.*

H., trente-trois ans. En 1888 quelque chose se brisa dans son genou droit. Depuis cette époque il avait toujours souffert de son genou.

Opération. Janvier 1891. — On trouve la partie antérieure du cartilage interne détachée et divisée en deux parties. La plus grande portion était placée entre les condyles fémoraux. *Extirpation* des deux portions du cartilage. Drainage.

Résultat. *Guérison*. Il persista quelques douleurs pendant les jours qui suivirent l'opération. Examiné six mois après, le genou était normal.

Obs. XLII. — W. Allingham, *loc. cit.*

H., vingt et un ans. Le genou gauche avait été tordu au foot-ball. Depuis l'accident il y avait un trouble constant avec fixation occasionnelle de la jointure.

Opération. Février 1891. On trouve le cartilage interne détaché de sa base à sa partie centrale, mais fixé à ses extrémités. *Extirpation.* Lavage de l'articulation. Drainage.

Résultat. Pendant quelques semaines écoulement de sérosité. *Guérison* six mois après : état parfait de l'articulation.

Obs. XLIII. — W. Allingham, *loc. cit.*

H., vingt-quatre ans. Trois ans avant, chute. Depuis il y avait de fréquentes attaques de douleur dans le genou droit.

Opération, juillet 1891. On trouve le cartilage interne déplacé et détaché à sa partie antérieure. *Extirpation.* Drainage.

Résultat. Convalescence rapide. *Guérison.* Six mois après il n'y avait pas eu de récidive.

Obs. XLIV. — Allingham, *loc. cit.*

H., vingt-quatre ans. Vingt-sept mois avant, traumatisme du genou au foot-ball et chute. Depuis il se produit des retours fréquents de cet accident.

Opération, août 1891. Le cartilage interne était détaché au niveau de sa partie antérieure et mobile. *Extirpation* des deux tiers antérieurs. Drainage.

Résultat. Guérison. Six mois après, le genou était parfait.

Obs. XLV. — Allingham, *loc. cit.*

H., dix-sept ans. Deux ans avant, blessure du genou gauche au foot-ball. L'entrée dans l'armée lui est refusée en raison de l'état de l'articulation.

Opération. Le cartilage était si décollé qu'il fut trouvé dans la partie postérieure de l'articulation. Il n'était pas détaché à ses extrémités. *Extirpation* de la plus grande partie du cartilage.

Résultat. Trois mois après l'opération une anesthésie fut nécessaire pour rompre la roideur de la jointure. Résultat parfait. *Guérison.* Le patient fut accepté dans l'armée et sept ans après il n'avait éprouvé aucun trouble.

Obs. XLVI. — W. Allingham, *loc. cit.*

H., vingt-quatre ans. Cinq ans auparavant, traumatisme du genou gauche en sautant d'un train. Depuis l'accident, douleur constante au genou.

Opération. Mai 1892. — On trouve la partie antérieure du cartilage interne recourbée sur elle-même et séparée de son attache à la tubérosité interne. *Extirpation* de la plus grande partie du cartilage. (L'état du cartilage n'avait pu être vu que grâce à une flexion extrême de l'articulation après son ouverture).

Résultat. Pendant trois semaines il y eut un suintement de synovie. Deux mois après il y eut un peu de roideur de la jointure. *Guérison.*

Obs. XLVII. — W. Allingham, *loc. cit.*

H., trente ans. Pas d'histoire de traumatisme. Le malade était sujet à un déplacement et à de la douleur dans le genou gauche.

Opération, février 1893. On trouve le cartilage interne très mobile, il était arraché de son insertion antérieure et enroulé par-dessus. *Extirpation*. Drainage.

Résultat. Guérison rapide. Trois ans après le blessé jouait au tennis avec une aisance parfaite.

Obs. XLVIII. — W. Allingham, *loc. cit.*

H., trente-deux ans. Depuis deux ans le malade souffrait de douleur et du « bloquage » du genou droit.

Opération, avril 1893. On trouve une portion du cartilage interne arrachée de son insertion antérieure. *Extirpation*. Pas de drainage.

Résultat. Guérison rapide. Sutures enlevées le 5e jour. L'opéré, revu trois ans après, était dans un état parfait.

Obs. XLIV. — W. Allingham, *loc. cit.*

H., trente-trois ans. Dix ans avant, blessure du genou au foot-ball. Depuis, le genou était fréquemment douloureux.

Opération, juillet 1893. Le cartilage interne était arraché de son insertion antérieure. *Extirpation* du cartilage.

Résultat. Le 19e jour le blessé quitta l'hôpital. *Guérison* parfaite.

Obs. L. — W. Allingham, *loc. cit.*

H., vingt-deux ans. Quinze mois auparavant, torsion du genou gauche au foot-ball. Depuis, fréquentes crises douloureuses. On sentait une saillie au côté interne de l'articulation.

Opération, janvier 1894. On trouve le cartilage interne complètement décollé, arraché de son insertion postérieure et incurvé en haut. *Extirpation*.

Résultat. Guérison. Un an après, le genou était absolument parfait.

Obs. LI. — W. Allingham, *loc. cit.*

H., vingt-neuf ans. Quelques années avant, traumatisme du genou gauche en patinant. Depuis lors il y avait eu des troubles au niveau de la partie interne du genou.

Opération, mars 1894. On trouve le cartilage interne déchiré. Il présentait une saillie en forme de langue qui se projetait dans l'articulation. *Extirpation* du cartilage et drainage pendant une semaine.

Résultat. Guérison rapide.

Obs. LII. — W. Allingham, *loc. cit.*

H., trente-trois. Pas d'histoire de traumatisme. Depuis plusieurs années il y avait de la douleur dans le genou droit surtout marqué à la partie interne.

Opération, avril 1894. Le cartilage semi-lunaire externe fut trouvé écorné. *Extirpation* de la portion du cartilage faisant saillie. Pas de drainage.

Résultat. Guérison rapide.

Obs. LIII. — W. Allingham, *loc. cit.*

H., Pas d'histoire de traumatisme antérieur. Depuis un an il présentait les symptômes d'un corps mobile articulaire.

Opération, mars 1896. On trouve le cartilage semi-lunaire interne du côté droit, détaché de son insertion postérieure; il était très mobile dans l'articulation. La capsule était très relâchée. *Extirpation.*

Résultat. Guérison rapide. L'opéré, vu en 1901, allait très bien.

Obs. LIV. — W. Allingham, *loc. cit.*

H., vingt-quatre ans. Depuis un an il y avait dans le genou droit les signes d'un corps mobile articulaire.

Opération, mai 1897. On trouve le cartilage interne fracturé. *Extirpation* de la plus grande partie du cartilage. Pas de drainage.

Résultat. Guérison rapide. Deux ans après le malade n'avait pas présenté le moindre trouble.

Obs. LV. — W. Allingham, *loc. cit.*

H., vingt-huit ans. Pas d'histoire de traumatisme. Le genou droit était douloureux quand le malade montait à cheval. Quelquefois il se gonflait.

Opération, juillet 1897. On trouve le cartilage interne décollé du ligament coronaire mais restant rattaché à ses extrémités. *Extirpation* du cartilage.

Résultat. Guérison rapide. Aucun trouble ultérieur. L'opéré fut vu en janvier 1902.

Obs. LXI. — W. Allingham, *loc. cit.*

H., vingt-cinq ans. L'état du genou droit avait empêché son entrée dans l'armée.

Opération, mars 1898. On trouve le cartilage semi-lunaire interne détaché du ligament coronaire, mais fixé à ses deux extrémités. *Extirpation* du cartilage détaché.

Résultat. Guérison rapide; entre dans l'armée. En décembre 1901 l'opéré est revu; le genou n'avait présenté aucun trouble.

Obs. LVII. — W. Allingham, *loc. cit.*

H., vingt-sept ans. Depuis six mois il existait les signes d'un dérangement interne du genou droit.

Opération, mai 1899. On trouve le cartilage interne déchiré et très mobile. *Extirpation* du cartilage.

Résultat. Guérison rapide. L'opéré fut vu deux ans après.

Obs. LVIII. — W. Allingham, *loc. cit.*

H., cinquante-six ans. Il y avait de la douleur et des attaques fréquentes de gonflement dans le genou droit.

Opération, juin 1900. On trouve le cartilage interne arraché de ses insertions postérieures. *Extirpation* du cartilage. Pas de drainage.

Résultat. Guérison rapide. Il fut revu en décembre 1901 en parfait état.

Obs. LIX. — W. Allingham, *loc. cit.*

H., trente-trois ans. Depuis trois mois le genou droit présentait les signes d'un dérangement interne.

Opération, février 1901. On trouve le cartilage semi-lunaire interne très mobile, mais ayant conservé ses insertions antérieure et postérieure. *Extirpation*. Pas de drainage.

Résultat. *Guérison* rapide.

Obs. LX. — Mayo-Robson, *British medical journal*, 1902, I, p. 877.

H. vingt-six ans. Six mois auparavant s'était blessé le genou en jouant au foot-ball. Depuis lors il éprouvait de la douleur dans le genou quand il marchait et quelquefois il tombait.

Opération, janvier 1889. On trouve le cartilage semi-lunaire externe détaché. *Extirpation*.

Résultat. Réunion de la plaie par première intention. *Guérison* parfaite.

Obs. LXI. — Mayo-Robson, *loc. cit.*

H., cinquante-deux ans. Trois ans auparavant avait reçu une contusion violente sur la partie interne du genou gauche avec une boule de cricket. Depuis lors, si le malade tournait, subitement le genou devenait douloureux et impotent. A l'examen, genou un peu fléchi, avec difficulté pour l'étendre. Pas de saillie anormale. Il existait un point douloureux juste au-dessus du bord de la tubérosité interne du tibia.

Opération, février 1893. — On trouve le cartilage semi-lunaire interne rompu en avant et en arrière. *Extirpation* de la partie moyenne qui était détachée du tibia; l'extension complète ne fut pas facile, on complète alors l'opération par l'extirpation des portions distantes du cartilage.

Résultat. Réunion *per primam* de la plaie. *Guérison*.

Obs. — LXII. Mayo-Robson, *loc. cit.*

H., vingt-six ans. Se blessa le genou en jouant au foot-ball 9 ans auparavant. Impossibilité d'étendre complètement la jambe et douleurs vives. Traité par le repos et un bandage. Depuis cette époque, extension complète difficile. Fréquents accès de douleurs. Pas d'épanchement. On ne peut sentir de saillie par la palpation.

Opération, novembre 1877. — On trouve le cartilage interne fracturé en plusieurs fragments, très mobiles. *Extirpation* des fragments de cartilage détachés.

Résultat. Cicatrisation par première intention. *Guérison*.

Obs. LXIII. — Mayo-Robson, *loc. cit.*

H., trente-six ans. Quelques semaines auparavant, chute, le genou droit plié sous le corps; à la suite impossibilité de marcher. Pendant la flexion complète le malade souffre beaucoup; on voit une saillie sur le côté antéro-interne de l'interligne. Pendant qu'on ramène le genou en extension on sent quelque chose qui glisse dans l'articulation.

Opération, mai 1897. On trouve le cartilage interne fracturé en avant. *Extirpation* de cette portion détachée.

Résultat. Cicatrisation par première intention. *Guérison*. En décembre 1901 l'opéré écrit qu'il va aussi bien que possible.

Obs. LXIV. — Mayo-Robson, *loc. cit.*

H., vingt-six ans. En octobre 1896 en jouant au foot-ball, chute. Impossibilité de marcher pendant quelque temps, puis douleurs pendant la marche. Pas d'épanchement articulaire. Pendant l'extension complète on sent quelque chose claquer. On ne perçoit pas de saillie par la palpation.

Opération, juillet 1897. On trouve une fracture de la portion antérieure du cartilage semi-lunaire interne. *Extirpation* de la portion fracturée antérieure.

Résultat. Réunion *per primam*. *Guérison parfaite*.

Obs. LXV. — Mayo-Robson, *loc. cit.*

H., vingt-deux ans. Six ans avant, en s'agenouillant, heurta son genou. Après s'être relevé il fut incapable de travailler, le genou était très douloureux. Genou un peu plus gros que l'autre. Pas de limitation des mouvements. On ne peut sentir aucune saillie par la palpation.

Opération, juillet 1898. On trouve la partie antérieure du cartilage externe fracturée. *Extirpation* partielle. *Résultat*?

Obs. LXVI. — Mayo-Robson, *loc. cit.*

H., vingt-six ans. Quatre mois auparavant reçut sur le genou gauche un très gros morceau de houille. Douleurs pendant plusieurs jours. Trois jours après l'accident, lorsqu'il voulut plier le genou, celui-ci s'immobilisa. Ce phénomène se reproduisit de temps en temps. Trois jours avant l'entrée à l'hôpital le genou resta raide, immobilisé pendant deux heures et demie avant de pouvoir être étendu.

Opération, décembre 1898. On trouve le cartilage interne détaché; seulement fixé à ses extrémités. *Extirpation* de la portion décollée.

Résultat. Réunion *per primam*. *Guérison*. En décembre 1901 le malade écrivait qu'il se trouvait bien et n'éprouvait aucun trouble.

Obs. LXVII. — Mayo-Robson, *loc. cit.*

H., vingt-neuf ans. Pas de traumatisme antérieur. Quatre mois auparavant, étant à genoux, il essaya de se relever, mais il éprouva une grande douleur dans le genou gauche et il ne put se tenir sur la jambe gauche. Depuis il tomba quelquefois. Il souffre pendant la flexion. Il avait porté sans résultat une genouillère élastique.

Opération, janvier 1899. On trouve le cartilage interne rompu en son milieu. La portion antérieure était mobile. *Extirpation*.

Résultat. Réunion *per primam*. *Guérison*.

Obs. LXVIII. — Mayo-Robson, *loc. cit.*

H., quarante-neuf ans. Cinq mois auparavant, dans un effort violent pour se relever d'une position accroupie, il frappa le genou contre un rail. Dou-

leur violente. Gonflement rapide du genou. Pas de gonflement actuel de l'articulation. Mouvements non douloureux. Douleur précise sur la tubérosité interne du tibia. On ne sent aucune saillie anormale.

Opération, mars 1899. On trouve le cartilage interne séparé du ligament coronaire dans son tiers moyen et fracturé à l'union du tiers postérieur avec les deux tiers antérieurs. *Extirpation* des deux tiers antérieurs.

Résultat. Réunion par première intention. *Guérison*.

Obs. LXIX. — Mayo-Robson, *loc. cit.*

H., vingt-six ans. Cinq mois auparavant pendant son travail, chute; genou gauche violemment fléchi supporta le poids de tout le corps. Douleur vive. Le genou gonfla rapidement.

Operation, novembre 1899. On trouve le cartilage interne fracturé longitudinalement. Pendant les mouvements de l'articulation on voyait la partie interne pincée entre les surfaces articulaires. *Extirpation* complète du cartilage.

Résultat?

Obs. LXX. — Mayo-Robson, *loc. cit.*

H., vingt-sept ans. Neuf semaines avant il s'accrocha le pied dans un rail et se fit une entorse du genou. Depuis cette époque le genou est resté faible. Le malade tombe quelquefois; après la chute le genou reste « bloqué », le blessé ne réussit à l'étendre qu'après l'avoir tout d'abord fléchi complètement. On perçoit un bruit en manipulant le genou.

Opération, novembre 1899. On trouve le cartilage interne fracturé tout le long de son bord interne. *Extirpation* de la portion interne détachée.

Résultat. *Guérison* par première intention.

Obs. LXXI. — Mayo-Robson, *loc. cit.*

H., quarante et un ans. En descendant une pente raide, il glissa et tomba violemment, le genou fléchi supportant le poids de tout le corps. Il ne put redresser lui-même la jambe, un infirmier la redressa de force. Depuis cette époque, incapacité de travailler.

Opération, janvier 1900. On trouve le cartilage interne fracturé longitudinalement. *Extirpation* partielle.

Résultat. *Guérison* de la plaie par première intention.

Obs. LXXII. — Mayo-Robson, *loc. cit.*

H., cinquante ans. Trois mois auparavant étant monté sur un tas de betteraves, il glissa et se blessa le genou droit.

Opération, pratiquée en janvier 1900. On trouve le cartilage semi-lunaire interne fracturé et tordu dans l'articulation. *Extirpation* partielle.

Résultat?

Obs. LXXIII. — Mayo-Robson, *loc. cit.*

H., vingt ans. Trois mois et demi avant, chute. Immédiatement douleur vive dans le genou droit; le genou gonfla et resta dans cet état pendant une vingtaine de jours. Par l'examen on constate un bruit de claquement

pendant les mouvements du membre et de la douleur à la partie interne de l'articulation.

Opération, avril 1900. On trouve le cartilage interne séparé du ligament coronaire. *Extirpation* totale.

Résultat. Réunion de la plaie par première intention. *Guérison*.

Obs. LXXIV. — Mayo-Robson, *loc. cit.*

H., trente-neuf ans. Quatre années auparavant, chute. Depuis lors il éprouva une faiblesse du genou droit. Il sent de temps en temps quelque chose qui se déplace dans le genou.

Opération, septembre 1900. On trouve le cartilage interne détaché en avant. *Extirpation* des deux tiers antérieurs.

Résultat. Réunion de la plaie *per primam*. *Guérison*.

Obs. LXXV. — Mayo-Robson, *loc. cit.*

H., vingt-neuf ans. Vingt semaines auparavant, chute et traumatisme du genou gauche. Depuis l'accident le genou est resté faible.

Opération, novembre 1900. On trouve le cartilage semi-lunaire interne fracturé en partie. *Extirpation* de la portion fracturée.

Résultat. *Guérison* par première intention.

Obs. LXXVI. — Mayo-Robson, *loc. cit.*

H., vingt-deux ans. Douze mois avant, chute en jouant au foot-ball. Le genou gonfla immédiatement et pendant quinze jours le blessé ne put se servir de son membre. A l'examen : genou gonflé; fluctuation nette. Douleur à la pression à la partie interne de la rotule.

Opération, décembre 1900. On trouve la partie antérieure du cartilage interne fracturée. *Extirpation* de cette portion antérieure.

Résultat. *Guérison* par première intention.

Obs. LXXVII. — Mayo-Robson, *loc. cit.*

H., vingt-quatre ans. Dix-huit mois auparavant, le genou fut blessé par un éboulement de terre. Gonflement et incapacité du genou pendant trois semaines. Depuis lors le genou était resté faible et sujet à des attaques de douleur et de gonflement. A l'examen : genou gonflé; épanchement; douleur sur le côté interne de l'articulation.

Opération, août 1901. On trouve le cartilage interne fracturé à la jonction du tiers postérieur et du tiers moyen; rupture du ligament coronaire. *Extirpation* de la portion fracturée.

Résultat. *Guérison*. En décembre 1901 l'opéré écrit qu'il est aussi bien que possible et n'a pas le moindre trouble.

Obs. LXXVIII. — Mayo-Robson, *loc. cit.*

H., trente et un ans. Six mois avant, en marchant, il sentit un claquement et une douleur vive dans le genou, la jambe resta fléchie et il ne réussit à l'étendre qu'à l'aide d'un grand effort. Cet accident se reproduisit plusieurs fois. Genou gonflé surtout sur le côté interne, paraît un peu enflammé, il y a de l'épanchement.

Opération, octobre 1901. On trouve le cartilage interne fracturé à la jonction du tiers moyen et du tiers postérieur. Liquide abondant dans l'articulation. *Extirpation* de la portion antérieure.

Résultat. Le 5e jour après l'opération il y eut une élévation de la T. Pansement refait le 7e jour : la plaie est cicatrisée, mais la température continue à s'élever et le gonflement augmente. Le 11e jour, incision de l'articulation sur le côté externe. Evacuation d'un liquide trouble abondant. Lavages antiseptiques. Drainage. Le liquide contenait des diplocoques. L'opéré sortit en novembre. Vu en décembre, marche sans douleur ni trouble. Flexion incomplète.

Obs. LXXIX. — Mayo-Robson, *loc. cit.*

H., Chute trois ans avant en jouant au foot-ball ; il se produisit de l'épanchement dans le genou qui persista deux ou trois semaines. Depuis l'accident il était sujet à quelque chose qui se déplaçait dans l'articulation. A l'examen : pas d'épanchement dans le genou. Atrophie considérable des muscles de la cuisse. Douleur par la pression sur le cartilage semi-lunaire.

Opération, juin 1901. On trouve une fracture transversale du ménisque interne. *Extirpation* des deux portions avec des ciseaux.

Résultat. Guérison per primam. En décembre 1901 l'opéré écrit que son genou est normal et que les muscles ont repris leur consistance normale.

Obs. LXXX. — Krönlein, C. Schlatter, *Beitr. z. klin. Chir.*, Tubing., 1903, XLI, 229.

H., seize ans. Six ans auparavant, contusion du genou droit. Depuis ce moment il est sujet à des douleurs soudaines qui ont fait croire à une névrose articulaire. Un jour, en se promenant, chute, douleur vive, impossibilité de se relever. On le transporte chez lui. L'extension est tout à fait impossible. Entré le 24 juin 1898 dans le service du professeur Krönlein. Boiterie. Genou fléchi. La flexion peut être augmentée ; extension ne peut pas être effectuée. Épanchement dans l'articulation. Atrophie légère des muscles de la jambe. Douleurs à la pression au niveau de la jointure. *Traitement* : massage, compresses humides. Un mois plus tard la boiterie continue. Douleur précise en dedans du ligament rotulien. Pendant la flexion exagérée, saillie perceptible, qui disparaît dans la profondeur sous la pression du doigt avec un craquement. M. Krönlein fait le diagnostic de déchirure et de luxation du ménisque.

Opération le 25 juillet 1898. Éthérisation. Genou en flexion. Incision verticale de 6 à 7 centimètres en dedans du ligament rotulien. On trouve le cartilage semi-lunaire interne arraché de son insertion antérieure au tibia. Son extrémité libre se trouve dans l'espace intercondylien. *Extirpation* de la portion mobile du ménisque. Sutures à la soie, pas de drainage.

Résultat. Guérison par première intention. Opéré revu en décembre 1898, il a porté pendant plusieurs mois un appareil de contention, car le genou chancelait un peu. Résultat excellent, l'opéré monte à bicyclette, patine, etc. Revu en octobre 1903, c'est-à-dire cinq ans après l'opération. Il est devenu

guide très connu des montagnes. Il existe un peu de limitation de la flexion du genou. Après de fortes fatigues il éprouve quelquefois une douleur soudaine.

Obs. LXXXI. — Krönlein, Schlatter, *loco citato.*

F., vingt-deux ans. Dix mois auparavant, renversée par une voiture, la roue de devant passe sur le genou droit, la roue de derrière sur le genou gauche. Douleurs violentes qui l'obligent à garder la chambre pendant quatre jours. Craquements manifestes dans la jointure pendant les mouvements. Peut reprendre son travail quatorze jours après l'accident. Au mois d'août les douleurs recommencent. Pendant la flexion du genou gauche on entend et on sent un craquement; pendant l'extension le tibia dévie à l'extérieur avec un craquement. Pas de douleurs à la pression, pas de saillie anormale; on porte le diagnostic de déchirure du ménisque externe.

Opération le 15 novembre 1899. Éthérisation. On trouve le ménisque externe détaché de ses insertions postérieures. *Extirpation* totale; on se rend compte aussitôt que tous les mouvements s'exécutent sans produire de craquements.

Résultat. Guérison. Un mois après le malade commence à marcher. Revu en janvier 1900. État fonctionnel excellent, cependant la flexion au delà d'un angle droit est impossible.

Obs. LXXXII. — Krönlein, Schlatter, *loc. cit.*

H., vingt-deux ans. Un mois avant, glisse et tombe ayant le genou fléchi et tordu. Douleur vive; le lendemain, gonflement léger. Entre à l'hôpital le 8 février 1900. Le genou gauche présente un léger épanchement. Pendant l'extension on sent sur la tête du tibia un corps mobile et dur comme un cartilage.

Opération le 16 février 1900. Incision verticale de 8 centimètres. Après ouverture de la synoviale on voit un corps cartilagineux arrondi en avant et rattaché en arrière au ménisque par un cordon fibreux épais de 2 millimètres. *Extirpation* de cette portion mobile.

Résultat. Réunion *per primam. Guérison.* Sort le 14 avril 1900. Le malade, revu en octobre, est devenu guide de voyageurs. Le genou est resté un peu faible. Il existe un peu de mobilité latérale et une atrophie considérable de la jambe gauche.

Obs. LXXXIII. — Krönlein, Schlatter, *loc. cit.*

H., trente-cinq ans. Un an auparavant, chute sur le pavé. Gonflement du genou gauche qui disparaît en quelques semaines. Le malade reprend son travail. De temps en temps il éprouve des douleurs vives dans le genou gauche. A l'examen on sent au niveau de l'interligne articulaire une saillie grosse comme la moitié d'une noix qui disparaît dans la profondeur par la pression; les méplats périrotuliens n'existent plus. Cette saillie se sent bien pendant l'extension incomplète. Quand le bourrelet ne saute pas, le malade souffre beaucoup. On diagnostique une luxation du ménisque interne.

Opération le 17 décembre 1900. Éthérisation. Genou fléchi à angle

droit. Incision de 10 centimètres curviligne. On trouve le cartilage interne décollé et mobile. *Extirpation partielle.*

Résultat. Réunion *per primam. Guérison.* Revu un an après, il existe un peu de faiblesse du genou, de l'atrophie musculaire. Après de grandes fatigues le genou gonfle un peu.

Obs. LXXXIV. — Krönlein, Schlatter, *loc. cit.*

H., trente-deux ans. Trois ans auparavant, pendant une flexion forcée des genoux, il éprouva soudain une douleur violente dans le genou avec impossibilité d'étendre complètement la jambe. Huit jours après, en se promenant, ces troubles reparurent. Peu de temps après il ne pouvait plus marcher. A l'entrée à l'hôpital, le 29 octobre 1900, on constate de la douleur à la partie antéro-interne de l'interligne. Quelquefois on peut percevoir une saillie en ce point à 2 centimètres de la rotule. Quand cette saillie se montre le malade boite, souffre, et ses mouvements sont gênés. On diagnostique une luxation du ménisque interne du genou gauche.

Opération le 8 novembre 1900. On trouve le cartilage semi-lunaire interne arraché de son insertion antérieure. *Extirpation.*

Résultat. Sort un mois après, le genou un peu gonflé et boitant légèrement. Vu trois ans après. Résultat excellent. La flexion de la jambe est aussi étendue du côté opéré que du côté sain. Donc *guérison* parfaite.

Obs. LXXXV. — Boucher, *Archives de médecine et de pharmacie militaires*, 1904, t. XLIII, p. 185.

H., vingt-trois ans, artilleur. En décembre 1900, en faisant un saut périlleux, retombe maladroitement, le genou gauche dévié en abduction forcée, en flexion et rotation en dehors. Douleur violente, très grande difficulté pour marcher. Depuis cette époque il était sujet à des troubles dans le genou gauche. Plusieurs fois par jour, pendant la flexion, quelque chose se déplaçait dans son genou et immobilisait la jointure. Grâce à des manœuvres appropriées le malade était capable de redresser la jambe. Impossibilité de s'accroupir et de s'agenouiller. A l'examen, en mars 1903, on constate une atrophie notable de la cuisse. Il existe une saillie allongée à la partie interne du genou. Cette saillie disparaît pendant la flexion à 50°, elle reparaît après des mouvements successifs de flexion et d'extension, avec un bruit de claquement très perceptible, précédé par une sensation de déclanchement.

Opération le 16 mars 1903. — Le membre étant en légère flexion et rotation externe. Incision longitudinale de 4 cm. 1/2. On trouve le ménisque interne séparé de ses insertions antérieures, replié sur lui-même et logé dans l'espace intercondylien. *Extirpation* de la portion mobile (2 cm. de longueur).

Résultat. Réunion par première intention. *Guérison* parfaite. Les mouvements du genou sont redevenus normaux et l'opéré a repris son service militaire. Il lutte, fait le saut périlleux et recommence à nager.

Obs. LXXXVI. — Boucher, *Archives de médecine et de pharmacie militaires*, 1905, t. XLVI, p. 105.

H., vingt-deux ans, cavalier au 3e hussards. Le 24 juillet 1903 étant en selle reçut un coup de pied du cheval qui le précédait. Le coup porta sur la face interne du genou gauche et imprima à l'extrémité supérieure de la jambe gauche un mouvement très violent de rotation en dehors. A la suite de cet accident le genou resta en flexion, le médecin obtint le retour de l'extension par les manœuvres classiques. Tuméfaction très rapide du genou. Le blessé ne put marcher sans aide qu'au bout d'un mois environ. Le genou resta douloureux, il y avait de la gêne dans les mouvements. Quatre mois environ après l'accident initial, en montant un escalier il éprouva une douleur vive, avec sensation d'obstacle, et fixation du genou en flexion. Tous les symptômes ne firent consécutivement que s'aggraver. A l'examen (août 1904) on note une atrophie musculaire notable de la cuisse. Pas d'épanchement dans le genou. Craquements inconstants pendant les mouvements. On voit et on sent par la palpation une saillie ayant la forme d'un quart de cercle; à la partie interne du genou gauche, bien apparente dans l'extension.

Opération le 25 août 1904. Incision verticale de 7 centimètres. On trouve toute la partie antérieure du ménisque interne mobile et séparé de la capsule. *Extirpation* de 4 cm. 5 du ménisque. Ni lavage, ni drainage. Sutures à la soie de la synoviale, puis de la capsule; sutures de la peau au crin de Florence. Pansement aseptique et compressif.

Résultat parfait. Réunion par première intention. Sorti le 2 octobre 1904.

Guérison complète. Tous les mouvements s'exécutent normalement et l'opéré peut reprendre son service militaire.

Obs. LXXXVII. — Michon, Rapport de Chaput, *Société de Chirurgie de Paris*, 26 décembre 1906.

H., trente-sept ans. Il y a douze ans, étant accroupi, ne put se relever et éprouva une violente douleur avec craquement dans le genou. Il remit sa jambe en extension avec ses mains. Son genou devint ensuite le siège d'un gros épanchement qui le tint au lit une dizaine de jours. Ces accidents se renouvelèrent cinq ans plus tard, avec une facilité et une fréquence croissantes. Le malade osait à peine marcher; il avait des crises même au lit.

Opération le 30 janvier 1905. Incision horizontale. On trouve une mobilité anormale du ménisque. *Extirpation* des trois quarts antérieurs du ménisque et drainage de l'articulation remplie de liquide.

Résultat. Guérison parfaite. Depuis l'opération les accidents n'ont jamais reparu et le fonctionnement du genou n'a pas cessé d'être normal.

II. Observations de méniscopexie.

Obs. I. — Annandale, *British medical Journal*, 1885, t. I, p. 779.

H., trente ans. Dix mois auparavant, pendant qu'il travaillait dans la position agenouillée, sentit quelque chose se relâcher dans son genou droit.

Éprouva une forte douleur, mais continua son travail. Il se produisit un gonflement considérable de l'articulation et le blessé ne put revenir travailler. Malgré le repos, les topiques, la douleur continua et les mouvements de la jointure étaient arrêtés par quelque chose qui glissait dans le genou. A l'examen on constate de l'épanchement et un léger gonflement. Le malade raconte que quelquefois le genou se fixe en flexion. Sur la partie antérieure et interne de l'interligne on trouve une dépression plus marquée pendant les mouvements de flexion. On diagnostique une luxation du ménisque.

Opération, 16 novembre 1883. Incision le long du bord supéro-interne du tibia, parallèle au ménisque. On trouve le cartilage complètement détaché de ses insertions antérieures et déplacé en arrière. *Fixation* du bord antérieur du ménisque, à l'aponévrose et au périoste de la tête du tibia par trois fils de catgut. Suture de la synoviale au catgut. Pansement et bandage plâtré.

Résultat. Suites opératoires parfaites. Plâtre et pansement enlevés au bout de sept semaines, puis mobilisation de la jointure. *Guérison* parfaite. Les mouvements du genou sont redevenus normaux.

Obs. II. — Annandale, *British medic. Journal*, 1887, t. I, p. 319.

H., 28 ans, soldat. Six mois avant, chute en descendant un escalier, entorse du genou gauche. Repos pendant plusieurs semaines. Puis marchait la jambe raide. Pendant la flexion quelquefois le genou se fixait. Il y avait de la sensibilité au niveau du cartilage externe. Pendant certains mouvements de l'articulation on pouvait voir et sentir se déplacer le ménisque.

Opération, novembre 1886. Replacement et *fixation* du ménisque.

Résultat. Deux mois après il fut renvoyé avec une attelle; quatre mois après l'opération, il marchait facilement, sa jambe était forte; les mouvements n'étaient cependant pas parfaits mais les anciens symptômes avaient disparu.

Obs. III. — Annandale, *British medic. Journ.*, 1887, t. I, p. 319.

H., trente-deux ans. Se fait une entorse au genou en travaillant. Entre à l'hopital avec les symptômes d'une luxation du cartilage semi-lunaire interne. Impossibilité de travailler.

Opération, 1885. On trouve le cartilage détaché de ses insertions antérieures, replié en arrière sur lui-même et déplacé vers l'intérieur de l'articulation. Reposition du ménisque et *fixation* par quatre points de suture au catgut.

Résultat. Pansements pendant six semaines. Six mois après, *guérison* complète et reprise du travail.

Obs. IV. — Annandale, *British medic. Journal*, 1887, t. I, p. 319.

H., trente-cinq ans. Entre à l'hôpital souffrant du genou droit. Annandale diagnostique une luxation du ménisque interne.

Opération, juillet 1886. On trouve les attaches antérieures du ménisque déchirées en partie. *Fixation* du ménisque.

Résultat. L'opéré sort un mois après avec un appareil. *Guérison*; quatre mois après les mouvements sont normaux, mais la flexion était incomplète.

Obs. V. — Annandale, *British medical. Journal*, 1880, t. I, p. 291.

Sujet présentant les symptômes d'une luxation du ménisque. Pas d'histoire de traumatisme.

Opération, 1889. On trouve les attaches du cartilage semi-lunaire interne déchirées à un tel point, que le menisque était replié comme une carte de visite cornée. Reposition en situation normale et *fixation* au moyen de quatre fils de catgut.

Résultat. Guérison sans incidents. Les mouvements du genou sont redevenus normaux.

Obs. VI. — W. Allingham, *British medical Journal*, 1888; et *Lancet*, 15 mars 1902.

H., trente-trois ans. Un an et demi auparavant cet homme avait glissé en portant un lourd fardeau. Le genou droit devint douloureux et gonflé; depuis l'accident le genou était resté faible. *Opération* en septembre 1887. On trouva le cartilage semi-lunaire interne très mobile sur la tête du tibia, à la fois en avant et en arrière. *Fixation du cartilage* à la tête du tibia avec du catgut.

Résultat. Guérison; deux ans après le genou était parfait.

Obs. VII. — Owen, *British medical Journal*, 1888.

H., policeman, se plaint d'avoir le genou droit un peu lâche. Il dit que quelquefois le genou se fixe subitement, pendant la marche, avec une douleur vive puis du gonflement. A son entrée à l'hôpital le malade présente un épanchement considérable dans le genou.

Opération. Incision de 2 pouces, verticalement. Après l'incision de la synoviale il s'écoule une grande quantité de liquide. On trouve la partie antérieure du cartilage relachée et entortillée dans l'articulation. Le cartilage est remis en place. *Fixation* à l'aide d'un fil métallique au périoste du tibia. Lavage au sublimé, drainage.

Résultat. Le lendemain T. : 38°,1; la température redevient normale les jours suivants. *Guérison parfaite*, le genou a repris ses fonctions normales.

Obs. VIII. — Dawies-Colley, *British medical Journal*, 1888.

H., vingt-un ans, étant à cheval, son cheval se cabra et se renversa sur son genou; il en résulta un gonflement de cette jointure. Six mois après, en jouant au tennis, le genou se fixa subitement en flexion. Depuis cette époque la luxation du ménisque se reproduisit fréquemment.

Opération. On constate que le cartilage semi-lunaire interne présente deux déchirures parallèles le divisant en trois rubans. Suture des trois bandes ensemble et *fixation* à la tubérosité interne du tibia.

Résultat. Guérison. Deux mois après l'opéré pouvait plier la jambe à

60° environ et pouvait faire de longues courses à pied en portant une genouillère.

Obs. IX. — Maurice, *British medical Journal*, 1888, t. II, p. 1160.

H., agent de police; pas d'histoire de traumatisme. Souffre du genou droit au niveau du fibro-cartilage interne; pendant l'extension on peut sentir ce ménisque déplacé de sa position normale. Le malade raconte que, de temps en temps, pendant la marche, quelque chose se déplace dans le genou, et brusquement la jointure devient « bloquée » : il en résulte du gonflement et de l'impotence passagère. Il y a un épanchement abondant dans l'articulation.

Opération le 31 janvier 1888. On trouve une déchirure des insertions antérieures du ménisque, qui était replié entre le fémur et le tibia. Reposition du cartilage et *suture* à la tête du tibia.

Résultat. Guérison. Les mouvements du genou sont redevenus à peu près normaux.

Obs. X. — W. Allingham, *British medical Journal*, 1889; et *The Lancet*, 15 mars 1902.

F., vingt-six ans. Deux ans auparavant, chute du lit avec le genou droit replié sous elle. Depuis elle éprouve de fréquents accès de douleur sur le côté interne de l'articulation.

Opération, janvier 1889. Incision transversale. On trouve le cartilage semi-lunaire interne détaché et mobile à son extrémité antérieure. *Fixation* du cartilage. Pas de drainage.

Résultat. Guérison. Huit mois après, mouvements parfaits du genou.

Obs. XI. — W. Allingham, *The Lancet*, 15 mars 1902.

F., trente-un ans. Un an avant, chute, le genou gauche plié sous elle. Douleur et gonflement de l'articulation. Depuis le genou resta douloureux. De temps en temps en se levant de la position agenouillée elle sentait quelque chose se déplacer dans l'articulation. Point douloureux sur le côté interne de la jointure.

Opération, mars 1889. On trouve le cartilage semi-lunaire interne très mobile, mais non détaché à ses extrémités. *Fixation* à la tête du tibia. Pas de drainage.

Résultat. Guérison.

Obs. XII. — A. Barker, *The Lancet*, 18 septembre 1897.

H., vingt-quatre ans. L'accident était arrivé en jouant à la raquette. La luxation du ménisque siégeait au genou droit.

Opération : 30 octobre 1895. — On trouve le cartilage semi-lunaire partiellement séparé de la capsule. *Fixation* à l'aide de trois points de suture à la soie. Fermeture de la plaie sans drainage. Appareil silicaté.

Résultat. Réunion par première intention avec une légère synovite.

Guérison.

Obs. XIII. — A. Barker, *loc. cit.*

H., quarante-quatre ans. Dans une chute, le genou gauche est tordu.

Opération, le 20 février 1896. On trouve le cartilage semi-lunaire séparé de ses insertions capsulaires, et replié en haut contre les ligaments croisés dans l'espace intercondylien. Avec un crochet, le ménisque est attiré et replacé dans la position normale pendant une légère flexion de la jointure et maintenu dans cette position dans l'extension complète. Lorsqu'on essaie de fléchir le genou, le ménisque s'échappe et regagne son ancienne position. *Fixation* du bord externe du cartilage à la capsule et au périoste par six points de suture à la soie fine. Fermeture de la plaie sans drainage.

Résultat. Il se produisit une légère infection, et un épanchement de liquide dans l'articulation qui nécessita plusieurs ponctions aspiratrices. Il y eut de la lymphangite et de la fièvre. La *guérison* fut cependant obtenue. Le malade sortit le 4 avril. Revu plusieurs fois depuis, le genou est robuste; il persiste une limitation légère de la flexion.

Obs. XIV. — A. Barker, *loc. cit.*

H., trente-huit ans. Le malade avait senti le genou gauche « céder » pendant qu'il se promenait.

Opération, le 1er mai 1896. On trouve le cartilage semi-lunaire complètement détaché et placé dans l'espace intercondylien. Il ne put être ramené en place qu'à l'aide d'un crochet et maintenu par l'extension complète. Pendant la flexion même légère le ménisque s'échappait et regagnait les ligaments croisés. *Fixation* par quatre sutures à la soie. Pas de drainage.

Résultat. Réunion *per primam* de la plaie. *Guérison* parfaite. Sorti de l'hôpital le 6 juin.

Obs. XV. — A. Barker, *loc. cit.*

H., quarante ans. En jouant au foot-ball, il sentit le genou gauche se dérober sous lui, en même temps il lui sembla que quelque chose se déplaçait dans la jointure. A son entrée à l'hôpital le genou est légèrement fléchi et un peu en rotation externe.

Opération, le 2 juillet 1896. On trouve le cartilage semi-lunaire interne détaché de la capsule seulement à la partie postérieure et interne et légèrement déplacé vers l'intérieur de l'articulation. *Fixation* avec des fils de soie comme dans les cas précédents. Drainage.

Résultat. Réunion *per primam* de la plaie, excepté en un point. Sorti de l'hôpital le 31 juillet. *Guérison*. Dans la suite il se produisit une élimination d'un fil de soie. Le malade revu était en excellent état avec un genou parfait.

Obs. XVI. — A. Barker, *loc. cit.*

H. jeune. Depuis trois ans sujet à des accidents répétés au niveau du genou droit. Le genou était un peu fléchi et ne pouvait pas être étendu complètement. On pouvait sentir une saillie anormale sur le côté de l'interligne articulaire.

Opération, le 16 avril 1896. On constate que le cartilage semi-lunaire tout entier est recourbé et tordu, placé dans l'espace intercondylien. Lorsqu'il fut attiré en bas avec un crochet il montra la plus grande tendance à

reprendre son ancienne position. Je fis constater ce fait remarquable au Dr Dudley qui donnait le chloroforme. Reposition du ménisque et *fixation* comme dans les autres cas. Pas de drainage.

Résultat. Réunion *per primam. Guérison.* Résultat fonctionnel parfait.

Obs. XVII. — W. Allingham, *The Lancet,* 15 mars 1902.

H., quarante et un ans. Trois ans auparavant cet homme fit une chute dans un trou, il en résulta une grande douleur dans le genou droit. Deux mois avant son entrée à l'hôpital la douleur se reproduisit et occasionna une chute. La douleur et la raideur sont devenues chroniques.

Opération, août 1889. On trouve le cartilage interne décollé, mais non détaché à ses insertions. *Fixation* à la tête du tibia. Pas de drainage.

Résultat. Inflammation de l'articulation. Du pus s'écoula de l'incision. Convalescence longue. L'opéré partit *guéri* (?).

Obs. XVIII. — Allingham, *The Lancet,* 15 mars 1902.

H., vingt ans. Quatre années auparavant le malade avait glissé et heurté son genou gauche. Lorsqu'il essayait de marcher il éprouvait dans le genou une douleur qui était soulagée par quelque chose qui se déplaçait en arrière.

Opération, février 1890. On constate que le ligament coronaire du cartilage interne était très relâché. *Fixation* du cartilage à la tête du tibia.

Résultat. Écoulement de liquide synovial pendant quelques jours. Un mois après la raideur de l'articulation fut brisée sous l'anesthésie générale. Sorti *guéri* deux mois après l'opération.

Obs. XIX. — W. Allingham, *loc. cit.*

H., trente-huit ans. Deux ans avant se blessa le genou gauche en chassant. Depuis il y avait de la douleur, de la raideur et fréquemment de l'épanchement. Impossibilité pour le malade de se livrer à des exercices actifs.

Opération, octobre 1891. On trouve le cartilage semi-lunaire interne très mobile, mais non séparé de ses attaches. *Fixation* du ménisque à la tête du tibia. Drainage.

Résultat. Guérison parfaite. Trois ans après l'opéré écrivait que le fonctionnement de son genou était parfait depuis l'opération.

Obs. XX. — W. Allingham, *loc. cit.*

H., trente-sept ans. Traumatisme du genou en jouant au cricket. Depuis quatre ans le malade souffre du genou.

Opération, octobre 1891. On trouve le cartilage semi-lunaire interne très mobile et détaché par sa base, mais non séparé de ses extrémités. *Fixation* à la tête du tibia. Drainage.

Résultat. Sécrétion très grande de synovie pendant un mois. La raideur de l'articulation fut rompue sous l'anesthésie générale, mais elle se reproduisit malgré le massage et la mobilisation. Le genou resta raide.

Obs. XXI. — W. Allingham, *loc. cit.*

H., vingt-quatre ans. Blessure du genou droit, en chassant, deux ans auparavant.

Opération, mai 1892. On voit que le cartilage semi-lunaire interne est séparé de son insertion coronaire; il n'était pas déchiré à ses extrémités antérieure et postérieure. *Fixation* à la tête du tibia. Drainage.

Résultat. Guérison rapide.

Obs. XXII. — W. Allingham, *loc. cit.*

H., vingt-deux ans. Deux ans auparavant, traumatisme du genou en jouant au foot-ball. Depuis l'accident, accès répétés de douleurs au niveau du genou.

Opération, octobre 1892. On trouve le cartilage semi-lunaire interne mobile quoique non arraché de ses insertions. On pouvait le faire glisser alternativement en dehors de l'articulation. *Fixation* à la tête du tibia.

Résultat. Guérison. Trois années après l'articulation était parfaite.

Obs. XXIII. — W. Allingham, *loc. cit.*

F., vingt-six ans. Quelques années avant, la malade avait senti quelque chose se déplacer dans le genou gauche. Elle tombait quelquefois.

Opération, février 1893. On constate que le cartilage semi-lunaire interne est franchement mobile, mais non détaché de ses insertions. *Fixation* à la tête du tibia.

Résultat. Guérison parfaite. L'opérée quitta l'hôpital cinq semaines après l'intervention. On n'en a pas eu de nouvelles depuis.

Obs. XXIV. — Mayo-Robson. *British medical Journal*, 1902, I, p. 877.

H., dix-sept ans. Aucune histoire de traumatisme. Il est gêné du genou gauche depuis deux ans. Le malade a en outre une coxalgie du même côté. Pendant la marche le genou devient impotent et il tombe quelquefois.

Opération, février 1888. — On trouve le cartilage semi-lunaire externe détaché et très hypertrophié. *Fixation* avec du catgut au périoste de la tête du tibia. Drainage de l'articulation.

Résultat. Guérison. Sept mois après cette opération le malade revint. On lui pratiqua une résection de la tête du fémur pour sa coxalgie. (Le genou était tout à fait normal.)

Obs. XXV. — Mayo-Robson, *loc. cit.*

H., quarante-huit ans. En 1885, en fléchissant fortement le genou gauche, il éprouva une douleur subite dans ce genou. On diagnostiqua une luxation du cartilage semi-lunaire et on réduisit la luxation. Depuis cette époque, l'accident se produisit fréquemment. Actuellement le malade se plaint d'une douleur vive quand il veut mobiliser son genou et d'incapacité pour travailler. Le genou est partiellement fléchi.

On essaie la réduction sans succès.

Opération, octobre 1888. On trouve le cartilage semi-lunaire interne fracturé et déplacé. Il restait seulement attaché par son extrémité antérieure; la partie postérieure du cartilage s'était repliée au-dessus de la partie antérieure. Le cartilage est replacé dans sa position normale. *Fixation* à la tête du tibia.

Résultat. Guérison parfaite. L'articulation reprit ses fonctions normales.

Obs. XXVI. — Mayo-Robson, *British medical Journal*, 1902.

H., vingt-deux ans. Aucune histoire de traumatisme. Il souffrait du genou depuis deux ans. De temps en temps il sentait quelque chose qui se déplaçait dans son genou et il tombait. Le genou paraît normal; l'extension complète est impossible. On sent sur le côté externe de l'interligne une saillie qui glisse pendant les mouvements de flexion et d'extension.

Opération, octobre 1894. On trouve le cartilage semi-lunaire externe détaché de ses insertions. *Fixation* dans sa position normale.

Résultat. Réunion de la plaie par première intention. *Guérison*.

Obs. XXVII. — W. Allingham, *The Lancet*, 15 mars 1902.

H., trente ans. Depuis deux ans, il avait des symptômes d'un cartilage mobile.

Opération, avril 1895. On constate que le cartilage semi-lunaire interne est très mobile, mais non détaché de ses insertions. *Fixation* à la tête du tibia. Pas de drainage.

Résultat. *Guérison* rapide. Trois ans après l'opéré était en parfait état.

Obs. XXVIII. — W. Allingham, *loc. cit.*

H., trente-sept ans. Il existait de la douleur et de la faiblesse dans le genou gauche.

Opération, juillet 1897. On trouve le cartilage semi-lunaire interne mobile, mais non détaché de ses extrémités. *Fixation* du ménisque à la tête du tibia.

Résultat. Il y eut des complications inflammatoires, avec fièvre et gonflement du genou. On fut obligé d'enlever les sutures et de faire des lavages. On ouvrit à deux reprises l'articulation. Cicatrisation avec une ankylose complète.

Obs. XXIX. — W. Allingham, *loc. cit.*

H., vingt et un ans. Depuis un an il présentait les signes d'un corps mobile dans le genou droit.

Opération, avril 1897. On trouve le cartilage semi-lunaire interne mobile, mais non détaché de ses insertions antérieures. *Fixation* du cartilage à la tête du tibia.

Résultat. Sorti *guéri* au bout de trois semaines. Un an après il était en parfait état.

Obs. XXX. — Mayo-Robson, *British medical Journal*, 1902.

F., quarante-quatre ans. Pas d'histoire de traumatisme antérieur. Souffre du genou depuis cinq ans. Tombe quelquefois. Gonflement du genou. On ne sent rien d'anormal, pas de douleurs; mouvements du genou normaux.

Opération, juin 1900. On trouve le cartilage semi-lunaire interne détaché. *Fixation* soignée au ligament latéral interne.

Résultat. Réunion de la plaie par première intention. Guérison.

Obs. XXXI. — Mayo-Robson, *loc. cit.*

H., trente-neuf ans. Trois mois auparavant, chute, le genou replié sous

le corps. L'articulation gonfla immédiatement. Il ne put plier le genou, ni supporter le moindre poids sur la jambe. Il resta incapable de travailler. Gonflement considérable de l'articulation. Douleur sur le côté externe de l'interligne. En fléchissant le genou, le membre paraissait « bloqué ». On perçoit une sensation de frottement pendant les mouvements de la jointure.

Opération, mars 1901. D'abord incision sur le côté interne de l'articulation. Synovite. Cartilage semi-lunaire interne plus mobile que normalement, mais il n'y avait pas de déchirure. Puis incision sur le côté externe, on trouve que le cartilage externe présente les mêmes caractères que le cartilage interne. Les ménisques furent *fixés* à la tête du tibia.

Résultat. Réunion des plaies par première intention. *Guérison* complète.

Obs. XXXII. — J. Erdmann, *Annals of Surgery*, 1903.

F., vingt et un ans. Depuis cinq ans présente de fréquentes attaques de dérangement interne dans le genou droit. Pas d'histoire d'accident. A l'*examen* on trouve sur la tubérosité interne tibiale, sur la face antérieure, un corps qui se présente de temps en temps et qui semble être un cartilage. Celui-ci glisse facilement sous les doigts. En décembre 1902, *incision semi-lunaire* sur le côté interne et antérieur de l'articulation. On trouve le cartilage semi-lunaire déplacé et gisant en arrière dans la jointure. Déchirure de ses insertions antérieures et latérales. *Extirpation* Pas de drainage. *Guérison parfaite* : le genou ne présente plus de troubles.

Obs. XXXIII. — A. Johnson, *Annals of Surgery*, 1903.

H., trente ans. En 1902, glissa et se tordit violemment le genou droit. Il s'ensuivit de la douleur, de l'impotence et de la synovite. Depuis, son genou se dérobait quelquefois et parfois il sentait quelque chose se déplacer à la partie interne de la jointure. Il pouvait par des manipulations repousser le corps à l'intérieur de l'articulation. *Examen* : épanchement modéré; pendant les mouvements de flexion et d'abduction on sentait le cartilage semi-lunaire interne mobile. *Incision horizontale* sur le côté interne du genou. On trouve le cartilage semi-lunaire interne détaché de toutes ses insertions, il est rattaché simplement par un isthme étroit à son bord postérieur. *Extirpation* des 3/4 environ du cartilage. Lavage de l'articulation. *Guérison.* L'état du genou est parfait.

Obs. XXIV. — Blake, *Annals of Surgery*, 1903.

H. Seize mois auparavant, il glissa et se traumatisa sérieusement le genou, épanchement dans l'articulation. Impossibilité d'étendre complètement le genou. *Opération.* On trouve le ménisque interne fendu dans toute sa longueur. La fissure longeait le bord périphérique à environ 2 millim. de ses attaches au ligament coronaire. Le cartilage restait rattaché à ses deux extrémités. Après avoir sectionné ses insertions à l'aide d'un ténotome, on pratique l'*extirpation*. *Guérison parfaite*, peut travailler facilement.

VOLVULUS DE L'INTESTIN GRÊLE

ET DE LA PARTIE INITIALE DU GROS INTESTIN

Par M. GUIBÉ

Chef de Clinique chirurgicale à la Faculté de médecine de Paris.

(*Suite* [1].)

Lésions communes aux différentes formes de volvulus.

Nous avons étudié jusqu'à présent les modifications de situation qui résultaient du fait même de la torsion; il nous faut étudier maintenant les modifications survenues sur l'intestin lui-même du fait de la torsion à laquelle il est soumis; mais il n'y a plus lieu ici de distinguer entre les diverses formes de volvulus.

État de l'intestin tordu. — Nous devons distinguer à cet égard deux formes assez distinctes, comme pronostic et comme évolution. Dans la première forme, malheureusement de beaucoup la plus rare, il y a obstruction intestinale sans étranglement; dans la deuxième, au contraire, beaucoup plus fréquente, il y a étranglement.

Il arrive parfois que la torsion fasse porter ses effets uniquement sur l'intestin et trouble peu ou pas la circulation mésentérique : la lumière d'un ou des deux bouts de l'anse se trouve effacée; mais il n'y a pas de troubles circulatoires; tout se réduit à une obstruction simple.

Ces cas correspondent aux cas où la torsion est peu accentuée (180° environ) et peu serrée. Ils se font assez volontiers remarquer par leur intermittence; parfois les lavements ramènent des matières fécales; ils peuvent même produire une véritable débâcle; mais bientôt les accidents un moment conjurés reprennent pour pouvoir disparaître de nouveau. Ainsi s'établit une véritable torsion chronique ou à répétition. Ce qui caractérise cette forme, c'est justement

1. Voir le numéro de mars.

sa longue durée : comme les vaisseaux du mésentère ne sont nullement comprimés, il n'y a pas de troubles circulatoires du côté de l'anse tordue, partant pas de lésions des parois, peu ou pas de transsudation bactérienne à travers ses parois et intégrité du péritoine. C'est une forme bénigne qui permet de comprendre comment une opération, pratiquée parfois très tardivement, a néanmoins permis de trouver un intestin encore en bon état et de guérir le malade.

La deuxième forme, forme ordinaire, ne peut être mieux comparée qu'à un véritable étranglement herniaire intra-abdominal, dans lequel la constriction est due à la pression réciproque qu'exercent l'une sur l'autre les deux extrémités de l'anse tordue, par elles-mêmes ou par leur mésentère.

Comme dans l'étranglement herniaire, nous aurons à étudier le point de constriction, l'état de l'anse et de son mésentère.

Le point où l'intestin a été serré se voit nettement, lorsque l'anse est détordue : il y a là sur les deux branches de l'anse un profond sillon circulaire, sillon d'étranglement plus ou moins marqué, suivant la durée de la constriction et le degré de celle-ci. C'est à ce niveau que commencent habituellement les lésions sur lesquelles nous n'insisterons pas, car elles sont analogues à celles que l'on rencontre en cas de hernie étranglée.

Le mésentère de l'anse tordue présente des lésions variables. Tandis qu'en cas de volvulus sans étranglement, il est tout au plus œdématié et légèrement infiltré; ici il présente toujours des lésions notables. Les veines sont turgescentes et se thrombosent; le mésentère devient épais, rigide, rouge foncé ou noirâtre; des infarctus hémorragiques se forment dans son épaisseur, et, si le temps de survie le permettait, il finirait par se gangréner et tomber avec l'anse intestinale.

L'anse tordue présente des lésions bien connues : elle se colore très rapidement en violet foncé, noirâtre, couleur aubergine, puis avec une rapidité parallèle à l'intensité des troubles circulatoires, cette paroi prend une couleur particulière, feuille morte, grisâtre, devient froide, flasque et bientôt des points gangrénés se montrent, des eschares tombent et la perforation est produite.

Au-dessous du volvulus, les anses intestinales sont affaissées, vides et absolument saines d'aspect. Il suffit le plus ordinairement de dérouler l'intestin grêle en partant du cæcum sur une faible hau-

teur pour tomber sur la lésion, c'est-à-dire au moins sur une anse distendue, puisque, comme nous l'avons vu, presque toujours le volvulus arrive jusqu'au niveau du cæcum environ.

Au-dessus du volvulus, l'intestin est plus ou moins distendu, comme cela est de règle dans toutes les obstructions intestinales. Parfois cette distension est extrême, comme dans l'observation de Pescatore, et cette distension semble alors se faire surtout à la partie toute supérieure du grêle, en cas de torsion située très haut sur l'intestin. Ainsi, dans le cas cité, la torsion commençait à l'angle duodéno-jéjunal et le duodénum avait ici un développement tel qu'on le prit tout d'abord pour l'estomac.

Cependant il n'y a à cet égard aucune règle absolument fixe et, malgré une constipation et une absence de gaz absolues, on peut voir l'intestin vide et revenu sur lui-même, la paroi abdominale rétractée. Témoin le cas de Kirmisson à la Société de Chirurgie; témoin aussi un cas de Whiting.

Au niveau du volvulus, l'intestin est habituellement distendu et ballonné : cette distension peut être énorme à tel point que l'intestin semble gonflé à en éclater. Mais ici il faut encore distinguer les cas. Lors de la torsion isolée soit du cæcum, soit de l'intestin grêle, il est bien évident que les viscères en question sont seuls distendus : mais il n'en est plus tout à fait de même, lorsque l'intestin grêle et une grande partie du gros intestin sont distendus. Ici les conditions changent un peu et il n'est pas rare en pareil cas de voir à côté d'un intestin grêle peu distendu un gros intestin et particulièrement le cæcum gigantesque. Cela tient au reflux des gaz qui trouvent dans la valvule iléo-cæcale un obstacle parfois absolu à leur cheminement rétrograde.

Dans un cas de Kaiser, les dispositions étaient particulièrement intéressantes. Il y avait ici une hernie, dans laquelle se trouvaient étranglés le cæcum et une anse d'intestin grêle. Le cæcum était en volvulus; mais la terminaison de l'iléon était aplatie et vide jusqu'à une certaine distance en haut, là où l'iléon s'engageait dans le sac. La torsion du cæcum se faisait au-dessous de l'abouchement de l'iléon dans le cæcum, et l'intestin grêle pouvait ainsi se vider librement dans le gros intestin en passant par-dessus le cæcum, exclu pour ainsi dire de la circulation fécale.

Dans l'intérieur de l'anse se trouve une exsudation d'abord séreuse ou muqueuse, due à l'hypersécrétion des glandes de la mu-

queuse intestinale; elle ne tarde pas, sous l'influence des microbes qui y foisonnent à plaisir, à se putréfier et à prendre un aspect fécaloïde; en même temps que des gaz s'y développent en abondance, surdistendant l'anse.

Parfois il y a d'emblée une hémorragie intra-intestinale.

Enfin le sac herniaire est ici remplacé par la grande cavité péritonéale et ce sac réagit comme d'habitude. Il est en effet presque de règle de rencontrer un exsudat libre dans l'abdomen; cet exsudat est d'abord séreux, citrin, puis bientôt trouble, sanguinolent, et enfin sanieux et fétide lorsque l'intestin se gangrène.

La quantité de liquide ainsi sécrétée varie. Ordinairement, si l'étranglement atteint une certaine longueur, il est assez abondant pour pouvoir être cliniquement apprécié et pour qu'une assez grande quantité s'écoule à l'ouverture du ventre. Il semble dû à la fois à une transsudation, se faisant aux dépens de l'anse tordue et à une sécrétion par le péritoine pariétal irrité par le volvulus.

Notons la fréquence assez considérable suivant laquelle on trouve dans le péritoine un liquide sanguinolent ou même franchement sanglant. Bien certainement, il faut chercher la cause de l'hémorragie qui lui donne naissance dans les troubles circulatoires dont l'anse tordue est le siège. Cependant l'hémorragie peut être d'origine plus banale, et, dans un cas d'Helmsmüller, il s'agissait d'une déchirure du mésentère par laquelle s'écoulait à la fois du chyle et du sang.

Cet épanchement ne reste pas longtemps aseptique; de bonne heure, avant même qu'elles ne soient gangrenées, les parois intestinales deviennent perméables aux microbes intestinaux. Ceux-ci cultivent facilement dans le liquide transsudé et déterminent une péritonite, souvent cause des décès post-opératoires. Sous l'influence de cette irritation, la séreuse péritonéale tant pariétale que viscérale réagit : elle devient rouge, vascularisée, poisseuse et dépolie et à sa surface se déposent des fausses membranes fibrineuses, souvent notées dans les observations.

Symptômes.

Mode de début. — Les torsions du mésentère débutent de deux façons différentes, soit lentement, soit brusquement.

Le mode de début brusque est sans contredit le plus fréquent. Nous le trouvons très nettement indiqué dans 189 cas au moins. Presque toujours, il s'agit d'une douleur violente et brusque dans le bas-ventre, de vives coliques rapidement suivies de vomissements. Mais les conditions dans lesquelles elle apparaît sont extrêmement variables.

C'est, semble-t-il, le plus souvent sans cause aucune que survient la douleur; tout à coup le malade ressent une vive douleur. Si cela est discutable pour les 109 cas où on se contente d'indiquer le fait, sans spécifier peut-être toujours la cause, cela n'est pas douteux pour les 19 cas au moins où le début s'est produit la nuit au lit et a réveillé le malade en plein sommeil.

En revanche les conditions dans lesquelles est apparue la torsion sont indiquées dans nombre d'autres cas. Il ne doit pas sembler étonnant qu'il s'agisse souvent d'efforts, de mouvements violents. Et de fait le volvulus apparaît fréquemment au cours du travail, pendant un effort professionnel; c'est en voulant lever un fardeau que la douleur a été ressentie (17 cas); ailleurs, c'est pendant un accès de toux (Küttner, Morrison), pendant la défécation (Prutz), le coït (Wachsmuth), la miction (Martinoff). Enfin dans 3 cas le volvulus serait apparu au moment de l'accouchement (Gottsched, Fromme, Morestin), sans que toutefois il semble qu'il faille incriminer les efforts du travail; il semble plutôt que les violentes douleurs ressenties par les malades ont amené les contractions utérines.

Dans 14 cas, le volvulus est apparu à l'occasion d'un mouvement brusque, mal dirigé, au cours d'un faux pas, d'une chute. Bien typique à cet égard est un jeune malade de Zœge von Manteuffel qui, jouant au tennis, voulut rattraper une balle lancée trop haut et dût pour cela renverser fortement le corps en arrière, tout en élevant le bras; il ressentit immédiatement une vive douleur.

Enfin dans un petit nombre de cas le volvulus serait apparu après un traumatisme souvent très léger de l'abdomen, à la suite d'un repas souvent même normal, non plus copieux que d'habitude. Dans un dernier cas (Faltin), le malade atteint de bothriocéphale avait fait une cure avec un vermifuge; il fut pris de volvulus la nuit qui suivit.

Le début du volvulus simule souvent un étranglement herniaire.

Comme il était naturel, ce pseudo-étranglement atteint plus souvent la hernie inguinale (20 cas), puis la hernie crurale (9 cas), beaucoup plus rarement la hernie ombilicale (6 cas). Enfin dans un cas il s'agissait de hernie obturatrice (von Meer), de hernie interne de Trèves (Lutier).

Ailleurs, au contraire, le volvulus semble avoir débuté à la suite de manœuvres de taxis sur une hernie étranglée, ayant amené la réduction de l'étranglement.

A côté de ces nombreux cas de volvulus à début aigu, nous ne relevons que 50 cas de début lent et insidieux ou, pour mieux dire, de début progressif, car, à part quelques cas où les symptômes ont été au minimum, tel le cas de Wandel où il était difficile de penser à un volvulus, le plus ordinairement il s'agit de malades atteints depuis un temps plus ou moins long de troubles intestinaux d'intensité variable, de douleurs abdominales qui voient peu à peu ces troubles et ces douleurs augmenter, en même temps qu'apparaissent les autres symptômes du volvulus.

Nous devons enfin signaler une catégorie de cas à rechutes dans lesquels le début a pu être diversement marqué, quelquefois brusque, ailleurs progressif; puis les symptômes se sont amendés peu à peu, parfois même jusqu'à disparaître complètement ou à peu près. Sous une influence quelconque, la douleur reparaît et le plus souvent brusquement cette fois-ci.

Cela était très net dans le cas du joueur de tennis de Zœge von Manteuffel. Pris le matin à sept heures et demie de douleurs subites dans le ventre, qui avaient disparu rapidement, il avait eu vers 5 heures une selle spontanée; à 6 heures, il avait dîné avec appétit et c'est ensuite que, jouant au tennis, il avait été subitement repris de douleurs très violentes à l'occasion d'un mouvement forcé.

Dans un autre cas du même auteur, un jeune homme aurait été pris au cours d'une dispute de douleurs dans le ventre qui disparurent. Il fit alors en traîneau un voyage de 100 verstes sur une route très cahoteuse; et c'est au milieu du trajet qu'il fut repris de douleurs violentes.

Il est probable que dans de semblables cas il y a eu un volvulus ébauché qui s'est défait spontanément, mais qui n'a pas tardé à récidiver.

Un dernier point intéressant était de comparer au point de vue du mode de début les diverses formes de volvulus. Pour la torsion du mésentère proprement dit, il y a, sur 157 cas, 32 fois un début

lent et 125 fois un début brusque, dont 87 fois au lit ou sans cause appréciable. Pour les volvulus du cæcum, nous trouvons, sur 65 cas, 9 cas à début lent et 56 cas à début brusque, dont 36 sans cause apparente. Au contraire pour les volvulus jéjunocôliques, nous trouvons, sur 16 cas, 9 fois un début lent et 7 fois seulement un début brusque, une fois à la suite d'un violent effort, 2 fois à la suite d'un saut ou d'un faux pas et 4 fois sans cause.

Antécédents des malades. — A cette question de récidive des volvulus ou de volvulus en plusieurs temps, se rattache la question des antécédents des malades. Or il est assez fréquent d'y noter l'existence de troubles gastro-intestinaux, précédant parfois à longue échéance l'apparition du volvulus.

Ces troubles sont de gravité très variable. Nous avons pu en relever dans les antécédents de 56 malades, ce qui est considérable, étant donné le nombre d'observations écourtées.

Le plus ordinairement, on constate une constipation opiniâtre : ce qui n'a rien de bien rare chez la femme.

Ce qui est beaucoup plus frappant, c'est l'existence de crises de coliques, de douleurs abdominales vives ou non, localisées soit autour de l'ombilic, soit au niveau de la région cæcale.

On trouve tous les intermédiaires entre les crises de coliques pures et simples, caractérisées par des douleurs d'intensité variable, durant un temps plus ou moins long et disparaissant sans laisser de traces et les cas d'occlusion intestinale presque complète avec absence momentanée de gaz et de selles, en passant par l'intermédiaire des cas où les coliques s'accompagnaient de constipation, de ballonnement du ventre, de nausées et de vomissements. Tous ces symptômes disparaissent brusquement et sans cause, avec parfois une débâcle considérable de gaz et de matières.

Ainsi, dans un cas de Bruhns, le malade depuis dix ans avait présenté 3 crises caractérisées par des symptômes d'iléus. Dans un cas de Nichtingale, on notait depuis six ans des accès répétés d'occlusion intestinale. Dans un cas de Faltin, le malade avait eu il y a sept ans une crise subite de violentes douleurs d'estomac avec vomissements, constipation, ballonnement du ventre, le tout ayant duré un jour. Dans un autre cas du même auteur, on note un an auparavant une attaque semblable à l'attaque actuelle : violentes douleurs de ventre, constipation, vomissements, le tout ayant duré deux jours. Enfin, dans un troisième cas, le malade avait présenté pendant l'été une sévère attaque d'occlusion avec ventre fortement ballonné, vomis-

sements fécaloïdes, violentes douleurs abdominales. Le malade était même en route pour venir se faire opérer quand, par suite sans doute des trépidations du chemin de fer, subitement il se fit une évacuation abondante par l'anus et tous les symptômes disparurent.

Haussmann a décrit de semblables crises douloureuses au niveau du cæcum en cas de cæcum mobile. Ce qui serait assez caractéristique et indiquerait bien que le mécanisme que nous attribuons à ces crises est le vrai, c'est qu'en même temps que les douleurs on verrait apparaître dans la région cæcale ou au niveau de l'ombilic une voussure, sonore à la percussion, avec parfois gargouillements ou bruits hydroaériques, résistante et élastique à la palpation, et bien manifestement constituée par le cæcum dilaté et tordu.

Symptômes fonctionnels.

Les différents volvulus que nous allons étudier étant des variétés d'obstruction intestinale, il n'est pas étonnant que nous y rencontrions les différents symptômes habituels en pareil cas.

Douleur. — C'est un des signes les plus constants des volvulus intestinaux. Elle est en général très vive, d'autant plus vive que l'étranglement est plus serré. Dans un cas de Touchard, qui mit 7 jours à évoluer, les douleurs étaient, dit l'auteur, très supportables.

Les caractères de ces douleurs sont variables. Elles peuvent être continues; il est rare d'ailleurs qu'il n'y ait pas d'une façon continue un certain endolorissement de l'abdomen; mais elles se présentent plutôt avec tous les caractères des coliques, c'est-à-dire de douleurs vives, revenant par crises synchrones aux contractions intestinales dont elles sont l'indice.

Plus tard ces douleurs se modifient, quand l'intestin distendu et paralysé ne se contracte plus, les coliques disparaissent, mais elles sont alors souvent remplacées par une douleur plus fixe et due à un début de péritonite par perforation ou plutôt par filtration des microbes à travers les parois intestinales.

La douleur du début peut être assez vive pour déterminer une syncope (Reid).

La douleur est généralement localisée au début et de préférence peut-être à la région ombilicale : ce qui se conçoit de par la situation du mésentère tordu qui répond dans la profondeur à la région

ombilicale. Quand la torsion est plus particulièremeut limitée au cæcum, son maximum siège plutôt en bas et à droite dans la région de la fosse iliaque; mais, quand le cæcum est disloqué, la douleur peut siéger à gauche (Faltin, Zeidler), ou même, si le point tordu siège haut sur le côlon, dans la région hépatique (Wandel). Enfin on voit assez souvent la douleur débuter dans la région épigastrique ou à l'hypogastre.

Mais la douleur ne tarde pas à se généraliser à tout l'abdomen; parfois même elle irradie au dos (Zœge von Manteuffel, Monod), ou à la région sacrée (Romm, Fertig). Dans les cas où le volvulus occupe un sac herniaire, on conçoit que la douleur siège au niveau de l'aine.

Il est des cas où la position que prend le sujet peut avoir quelque importance pour exagérer ou soulager la douleur; et cela se conçoit de soi-même, puisqu'en pareil cas, suivant l'inclinaison du tronc dans un sens ou dans l'autre, la torsion tendra à augmenter ou à diminuer, suivant qu'agira le poids des viscères qui se tordent.

C'est ce que Faltin a noté dans trois observations. Dans l'une, la malade reste assise ou debout, parce qu'ainsi les douleurs sont moindres. Dans un deuxième cas, le malade a remarqué que les douleurs étaient plus supportables dans le décubitus dorsal que dans le décubitus latéral, surtout à droite. Dans un troisième cas, les choses étaient encore plus nettes. Le patient repose plus volontiers sur le côté gauche, les jambes repliées contre l'abdomen : ce qui diminue mieux la douleur. Lorsqu'il repose sur le dos ou se tourne du côté droit, les douleurs augmentent au point de lui arracher des cris. Mais, lorsqu'il continue à se tourner dans le même sens jusqu'à reposer sur le côté gauche, les douleurs redeviennent supportables ou cessent complètement. Elles n'apparaissent que quand le malade passe de la position gauche au décubitus latéral droit; elles diminuent ou disparaissent dès que le décubitus latéral gauche est atteint. L'expérience plusieurs fois répétée a toujours donné le même résultat.

Il ne semble pas que le plus souvent la palpation de l'abdomen soit particulièrement douloureuse; il est très rare d'arriver à déter-

1. Hunter a observé 4 cas non opérés, où les symptômes douloureux augmentaient quand le malade se tournait d'un côté. En les faisant tourner sur le côté opposé, il put obtenir chez eux la détorsion. (*Lancet*, 1899, t. II.)

miner un point douloureux à la pression en un endroit donné.

Bien souvent, on ne parle pas de sensibilité à la pression et parfois même on note expressément qu'elle manque. Dans un certain nombre de cas la sensibilité à la pression existe, soit généralisée, soit localisée. Lorsqu'elle est généralisée à tout l'abdomen, elle est l'indice d'une véritable péritonite. Dans les cas où elle est localisée, la douleur à la pression répond habituellement dans la profondeur au point où se produit la constriction du mésentère, elle variera donc de siège suivant le cas comme varie le siège lui-même de la lésion.

En tous cas, même en pareil cas, cette douleur est rarement très marquée; et il ne faut pas trop compter sur ce signe, en somme infidèle.

Vomissements. — Presque toujours, lorsque le volvulus débute brusquement, ce début est marqué, outre la douleur, par un ou plusieurs vomissements, qui peuvent quelquefois disparaître ensuite pour un temps plus ou moins long, mais qui manquent rarement au début même, indices d'une irritation vive de l'intestin tordu (V. initial). Ce vomissement, nous le trouvons noté dans presque toutes les observations. Cependant, parfois, c'est beaucoup plus tard qu'apparaissent les vomissements qui ont ici manqué au début.

Dans 22 cas ils n'apparurent qu'au bout de 24 heures, 7 fois au bout de 2 jours, 13 fois un peu plus tard encore, de 3 à 18 jours; enfin 27 fois la date du début n'est pas indiquée. Dans 148 cas, ils existaient depuis le début. Cependant, nous voyons des cas où les vomissements ont manqué complètement pendant tout le cours de la maladie; mais il était intéressant ici de voir au bout de combien de temps les vomissements n'étaient pas encore apparus. Or, sur 23 cas, nous en trouvons 10 sans indication de temps; pour les 13 autres, nous trouvons : 24 heures ou moins, 5 cas; les autres varient : 48 heures (1), 3 jours (1), 6 jours (3), 6 jours (2).

Notons enfin que, dans un certain nombre de cas, les vomissements ont disparu, soit temporairement, soit même définitivement. En tout cas, nous n'avons pas moins de 13 cas, où cette disparition ait été signalée.

Il est rare en tout cas que ces vomissements soient très abondants; on note rarement ces évacuations copieuses, presque continues, qu'on observe si fréquemment dans d'autres formes d'obstruc-

tion intestinale ou d'étranglement herniaire. C'est un fait qu'il est d'ailleurs facile d'expliquer et sur lequel nous devons insister un peu.

Dans les cas où le volvulus commence très près du duodénum, comme cela est fréquent dans les volvulus totaux de l'intestin grêle, la longueur d'intestin sus-jacente à l'étranglement est tellement faible qu'une faible quantité de suc intestinal peut seule être secrétée et que par conséquent les vomissements ne sauraient être très copieux. Lorsque l'obstacle siège bas au niveau du cæcum, les vomissements pourraient devenir abondants; il est cependant rare qu'ils le soient beaucoup.

Les vomissements fécaloïdes se sont rencontrés dans 80 observations. Mais ils méritent d'être étudiés de plus près. Les vomissements fécaloïdes peuvent apparaître dans un délai très restreint au bout de 24 heures (8 cas), de 48 heures (6 cas), ou au contraire beaucoup plus tard le 6e, 7e ou 9e jours. Dans 32 cas d'ailleurs, l'époque de leur apparition n'est pas notée.

Au point de vue de la nature de l'obstruction qui leur a donné naissance, 43 fois nous notons une torsion partielle de l'iléon, pouvant aller jusqu'à 1 m. 50, 2 mètres, et même 2 m. 50 d'intestin, 17 fois une torsion totale du mésentère, et 20 fois une torsion du cæcum.

Il était intéressant de comparer la fréquence des vomissements dans les différentes formes de volvulus.

En bloc, nous trouvons 23 fois absence de vomissements contre 217 cas où ils existaient; soit en moyenne leur absence dans 9,6 p. 100 des cas. Dans les volvulus jéjuno-côliques, ils semblent particulièrement fréquents, car ils existaient dans 16 cas, et dans aucun cas on n'en signale l'absence. Dans les volvulus de l'intestin grêle, nous constatons leur présence 144 fois, leur absence 12 fois, soit en moyenne dans 7,7 p. 100 des cas. Dans les volvulus du cæcum, on signale leur présence 57 fois et leur absence 10 fois; soit 15 p. 100.

Faltin, dans les volvulus du cæcum, donne 6 cas d'absence sur 67 cas, soit une moyenne de 9 p. 100; mais, dans ces cas, un certain nombre rentre dans le cadre des volvulus de l'intestin grêle.

Enfin, d'après Edgren, les vomissements dans les cas de volvulus

de l'S iliaque manqueraient dans 34 p. 100 des cas aigus et dans 84 p. 100 des cas chroniques.

Quant aux vomissements fécaloïdes, nous en trouvons en tout dans le tiers environ des cas de volvulus : 33 p. 100; un peu plus fréquents en cas de volvulus de l'intestin grêle (34,6 p. 100) que dans celui du cæcum (30 p. 100). Pour ce dernier, Faltin trouve un chiffre sensiblement analogue (26,86 p. 100). Pour le volvulus de l'S iliaque, la proportion est beaucoup plus faible (6,75 p. 100, Egdren; 15 p. 100, Trèves).

Arrêt des matières et des gaz. — Un des premiers symptômes et des plus importants des volvulus, c'est l'arrêt des matières et des gaz. Cet arrêt est presque toujours complet d'emblée, à la fois pour les uns et pour les autres. Parfois cependant, le bout inférieur continue à se vider après le début de l'obstruction; on peut ainsi voir survenir une selle, de même qu'avec les grands lavements on peut obtenir l'évacuation de quelques scybales. Mais il ne s'agit pas là de selles véritables, mais simplement d'évacuation du bout inférieur. Dans un certain nombre d'observations de volvulus congénitaux, il y avait absence d'issue de méconium, quoique l'anus fût parfaitement conformé, sans trace d'imperforation, ni d'atrésie.

La constipation absolue, aussi bien pour les gaz que pour les matières, n'est pas constante et il est des cas où elle manquait complètement ou partiellement.

Il est d'abord des cas où l'absence de constipation doit être la règle; ce sont ceux de volvulus chronique ou de volvulus aigu dans lesquels la lumière de l'intestin grêle n'est pas obstruée et où par conséquent on ne comprendrait pas qu'il y eut un obstacle au cours des matières et des gaz. Quatre cas rentrent dans cette catégorie (Froehlich, Fertig, Wickerhauser, Hadra).

Dans 3 cas, même il semble y avoir eu de la diarrhée (Schwartz, Prutz, Schreiber).

Dans 2 cas il y aurait eu à l'obstruction une autre cause que le volvulus intestinal (Eppinger, Riedel); du moins, dans ce dernier cas, ce n'est que lorsque celui-ci est entré en cause que la constipation absolue s'est établie.

Souvent il ne s'agit dans ces évacuations tardives que de selles retardées, c'est-à-dire que le contenu du bout inférieur a pu être plus ou moins longtemps à s'évacuer, soit par paralysie réflexe, soit

pour toute autre raison. Cela semble bien avoir été le cas dans les 4 faits de Faltin (5), Dubar, Hohlbeck, Vladislavlieff.

Il semble que, grâce aux lavements ou à tout autre moyen, l'obstruction soit parfois levée, au moins momentanément, car le plus ordinairement, après une période de répit plus ou moins longue, la constipation reparaît et l'occlusion se prononce. Il y aurait donc là soit un rétablissement au moins momentané de la perméabilité, soit une disparition du volvulus, qui reviendrait plus tard. Nous n'en trouvons pas moins de 22 exemples.

Parfois la constipation est absolue pour les matières, mais non pour les gaz (Philipowicz, [11]. Littlewood, Prutz, Zuckerkandl).

Météorisme abdominal. — Il existe deux sortes de météorisme dans les volvulus : le météorisme local et le météorisme généralisé. Le météorisme local, qui paraît le premier et qui persisterait jusqu'à la fin, si le météorisme général ne venait pas le voiler, est dû à la distension de l'intestin, qui fait partie du volvulus et probablement aussi à la distension de l'anse sus-jacente de l'intestin non tordu.

Un des premiers phénomènes qui se passent dans l'anse tordue, c'est une abondante exsudation d'un liquide, qui ne tarde pas à fermenter et à développer une grande quantité de gaz : il en résulte une distension assez vive de l'anse, favorisée par l'état d'inertie, sinon de paralysie qui résulte de son étranglement.

Au contraire, les anses sous-jacentes pouvant se vider à leur aise ne présentent aucune distension. Les anses sus-jacentes se trouvent dans des conditions identiques à celles de l'anse tordue : mais deux raisons au moins s'opposent à leur ballonnement aussi rapide que celui de l'anse tordue. La première, c'est que ces anses ouvertes par en haut peuvent, au moins partiellement, se vider à l'extérieur. La deuxième est que ces anses ne présentent aucun trouble vasculaire et n'ont par suite pas de raisons de se paralyser d'une manière aussi précoce; elles s'opposent plus ou moins longtemps à la distension par leur tonicité.

Le météorisme local ne persiste qu'un temps variable : il finit toujours par être remplacé par le météorisme généralisé. Celui-ci tient à 2 causes. L'une est que la distension par les liquides et les gaz finit par atteindre le segment sus-jacent à l'étranglement qui peu à peu cède à la pression intérieure et se laisse dilater.

L'autre, qui agit aussi bien sur le segment sus-jacent que sur le

segment sous-jacent, est la péritonite qui entraîne une véritable paralysie de l'intestin recouvert par la séreuse irritée. A partir de ce moment, l'intestin se laisse facilement distendre.

Les cas où le météorisme a manqué absolument sont au nombre de 9; mais deux doivent être immédiatement retranchés, car il s'agit d'un cas opéré dès le premier jour et d'un cas mortel en le même laps de temps et où par conséquent le météorisme n'avait pas encore eu le temps de se produire. Dans les 7 autres cas, il y en a un qui s'explique facilement, puisqu'il y avait eu de la diarrhée pendant tout le cours de la maladie : on comprend que, si l'anse tordue se vidait dans l'intestin sous-jacent, il n'y avait aucune raison qu'elle se distendît. Restent les 6 autres cas, dont l'évolution a été de plusieurs jours et dans lesquels non seulement on n'a pas noté de ballonnement, mais parfois au contraire une rétraction en bateau de l'abdomen ayant fait croire dans le cas de Kirmisson à une méningite.

Si nous mettons à part ces cas un peu particuliers, dont il est bien difficile de s'expliquer la raison, nous voyons qu'habituellement le ballonnement existe, qu'il est la règle même. Et, tout d'abord, il ne faut pas croire que ce ballonnement soit toujours excessif; bien souvent le météorisme est modéré et ce n'est que dans des cas relativement rares qu'il devient excessif, même dans les volvulus qui occupent la totalité de l'intestin grêle.

Ce qui est beaucoup plus intéressant que le ballonnement généralisé, c'est le météorisme local. Or ce météorisme local n'est pas rare, puisqu'on le trouve signalé dans 97 observations.

Il peut être apprécié par l'inspection, par la palpation, ou par les deux. A l'inspection, il se révèle presque toujours par une asymétrie dans le ballonnement de l'abdomen, qui pointe en certains points en rapport avec le siège du volvulus. Lorsque le volvulus porte sur une étendue plus ou moins grande de l'intestin grêle, c'est presque toujours au niveau de l'ombilic que l'abdomen pointe en avant.

Mais ce météorisme local sera d'autant plus net que la portion tordue sera moins longue. Lorsque le volvulus comprend toute l'étendue de l'intestin grêle, le volume des anses distendues devient alors tel qu'elles occupent toute la cavité abdominale et qu'il est très difficile de trouver une asymétrie dans la distension de l'abdomen.

Lorsque le volvulus siège près de la terminaison de l'intestin grêle, c'est surtout au niveau de la région sous ombilicale que se fait la saillie.

En cas de volvulus du cæcum, il y a généralement asymétrie entre la moitié droite et la moitié gauche de l'abdomen; mais il n'y a là rien d'absolu, parce que le cæcum est souvent disloqué et que la voussure apparaît là où le cæcum se trouve. Aussi n'est-il pour ainsi dire pas d'endroit où on ne puisse la trouver. Pour Zœge von Manteuffel, la règle serait même que le ballonnement local se rencontrât sous forme d'une saillie transversale sus-ombilicale; et, en effet, dans 12 cas sur 44 de Faltin, la tumeur occupait cette zone sus ombilicale ou l'épigastre, simulant le côlon transverse ou l'estomac distendus. Assez souvent encore, c'est une saillie montant obliquement vers l'hypocondre gauche (6 fois), ou presque verticalement vers l'hypocondre droit. La moitié sous-ombilicale du corps est moins fréquemment le siège de cette voussure (20/44); en pareil cas, nous notons : région ombilicale 10; hypogastre, 8; fosse iliaque droite, 7.

Aussi en conclut il, comme Z. von Manteuffel, qu'un météorisme localisé, à direction plus ou moins horizontale, notamment lorsqu'il siège au-dessus de l'ombilic, est un signe presque pathognomonique de volvulus du cæcum.

Le météorisme local peut passer inaperçu, le ventre paraissant n'être pas ballonné ou l'étant symétriquement. Dans le premier cas, il faut ou bien que la paroi abdominale très épaisse voile la tumeur formée par le cæcum distendu, ou bien que, logée entièrement dans le petit bassin, la tumeur ne puisse soulever la paroi abdominale. Un ballonnement symétrique peut être dû à la situation exactement médiane du cæcum; mais, le plus souvent, il tient à une distension généralisée des anses, par péritonite surtout.

Pour ce qui est du volvulus jéjuno-côlique, un pareil météorisme est tellement étendu, qu'il simule le ballonnement généralisé, encore mieux qu'en cas de volvulus étendu de l'intestin grêle.

La palpation renseigne souvent sur l'existence de ce météorisme; mais les renseignements qu'elle donne sont beaucoup plus variables.

Fréquemment, on note comme tout signe l'existence au niveau de la région, saillante ou non, d'une augmentation de résistance de la

paroi qui est plus tendue, moins dépressible et parfois même plus douloureuse qu'au niveau des parties voisines.

Mais on a souvent des sensations plus nettes : il arrive de trouver dans la profondeur une tumeur à limites plus ou moins précises, généralement peu résistante, élastique : ces sensations sont d'autant plus nettes qu'on a affaire à un volvulus moins étendu; c'est presque au maximum de netteté dans les cas où il s'agit d'un volvulus n'atteignant que le cæcum.

Elles sont encore d'autant plus nettes que la paroi est plus souple, moins tendue. Souvent alors qu'avant l'opération, la palpation ne donnait aucun résultat, le malade, une fois endormi, il était possible de sentir une induration, une tumeur ou une tuméfaction profonde au niveau de laquelle souvent on fit porter l'incision de la paroi. De nombreux auteurs d'ailleurs (v. Wahl, v. Manteuffel, v. Bergmann, Rutkowski) recommandent de faire cet examen sous chloroforme, pour établir ou confirmer le diagnostic.

Ces deux modes d'exploration (inspection et palpation) ne sont pas toujours concordants. Il est rare que la palpation méconnaisse l'existence d'une tumeur quand l'inspection révèle un météorisme bien localisé; cela arrive plus souvent quand il y a simple asymétrie de l'abdomen. Il est moins rare au contraire de sentir à la palpation une tumeur profonde alors que l'inspection ne révélait rien : on peut ainsi arriver à limiter une tumeur, au milieu d'un météorisme généralisé peu marqué.

Le météorisme local peut être aussi apprécié par la percussion. On obtient souvent un bruit tympanique marqué, avec éclat métallique, d'extension variable : ce bruit n'a de valeur diagnostique que quand on le retrouve toujours à la même place circonscrite au siège présumé de la lésion. Il ne permet pas de conclure qu'il s'agit du gros intestin ou de l'intestin grêle. En cas d'étendue considérable, il n'a aucune valeur.

De même, par la succussion, on obtient un bruit de glou-glou, parfois très net (Faltin); pour lui, il devrait être surtout marqué dans le cas où le cæcum forme une véritable poche remplie de gaz et de matières liquides.

Mouvements péristaltiques. — L'examen de la paroi abdominale permet souvent de saisir l'existence de mouvements péristaltiques.

L'existence de ces mouvements est constante; mais il s'en faut qu'ils soient toujours visibles à l'extérieur; il est encore plus rare qu'ils puissent s'observer pendant tout le temps de l'affection.

Ils manquent au début, alors que les anses se contractent en quelque sorte à vide : ce n'est que lorsqu'elles commencent à être distendues par les gaz et à soulever la paroi abdominale qu'il devient possible de les apercevoir.

Le siège de ce péristaltisme n'est pas toujours le même. Tantôt en effet ce sont les anses tordues elles-mêmes qui en sont le siège; tantôt, au contraire, il existe au-dessus de l'étranglement dans les anses sus-jacentes. Pour les anses tordues, on en nie souvent la possibilité, admettant que l'étranglement doit paralyser l'intestin. Cela est très exagéré. La présence de ces mouvements péristaltiques au niveau de l'anse dilatée constitue avec le météorisme local ce qu'on est convenu d'appeler le signe de von Wahl. Or il est frappant de voir combien justement les élèves de von Wahl, Z. von Manteuffel entre autres, notent fréquemment ce péristaltisme au niveau de l'anse tordue, alors que les autres n'y font pas attention, se contentant de constater l'existence du météorisme local, sans regarder si le péristaltisme y persiste ou non. Combien en effet prennent, comme ce dernier auteur, la précaution d'ausculter l'intestin, comme le recommande Rehn, pour s'assurer des mouvements péristaltiques.

Quant au péristaltisme dans les anses sus-jacentes, Schlange, Naunyn, Zeidler et Rutkowski admettent qu'il existe au début, avant que le météorisme généralisé ne soit trop considérable. Rutkowksi va même jusqu'à prétendre que dans le Strangulationsileus il existerait dans au moins 50 p. 100 des cas et dans 90 p. 100 environ des cas d'Obturationsileus.

Ascite. — Il est un signe auquel certains auteurs attachent une importance particulière : l'existence d'une ascite libre dans la cavité abdominale.

La présence de cette ascite serait un phénomène sinon constant, du moins très fréquent : le liquide, d'abord séreux, puis séro-sanguinolent, finit par devenir franchement purulent. En réalité, ce symptôme présente une importance bien moindre que celle qu'on lui attribue.

D'abord cette ascite manque dans un bon nombre de cas. Je ne la trouve expressément signalée que dans 117 cas, et en admettant

que, dans beaucoup d'autres observations, elle ait existé sans que les auteurs l'aient signalée, cela n'empêcherait pas qu'elle fût loin d'être un phénomène constant. De plus on ne peut accepter cette défaite dans tous les cas, puisque dans 12 cas au moins il est expressément reconnu qu'il n'y avait aucun liquide dans le péritoine, alors même que, comme dans un cas de Morestin, on s'attendait à en trouver. Donc, dans un dixième environ des cas où des renseignements sont fournis sur ce symptôme, il se trouve manquer.

Il est particulièrement difficile à apprécier sur le vivant. L'ascite n'a été reconnue cliniquement pendant la vie ou avant l'opération que dans un très petit nombre de cas (31 fois environ); et, dans 11 cas au moins où il existait une quantité considérable de liquide dans l'abdomen, il est expressément noté dans l'observation qu'il n'y avait aucune trace cliniquement appréciable de liquide.

Au début, le liquide est en trop petite quantité pour être découvert. Plus tard, lorsque sa quantité a augmenté et est arrivée à égaler plusieurs litres, les anses intestinales, distendues par les gaz, remplissent l'abdomen et empêchent absolument de découvrir le liquide.

Ce n'est pas tout. Le liquide contenu dans les anses intestinales peut parfaitement en imposer pour de l'ascite. Dans un cas de Morestin, ne voyons-nous pas qu'il existait une zone de matité qui avait fait croire d'abord à une vessie distendue; mais le cathétérisme n'avait amené aucune goutte d'urine. En revanche l'opération montra que c'était tout simplement du liquide accumulé dans une anse intestinale dilatée qui en imposait pour la vessie distendue.

On pourrait penser que cette quantité dépend de l'intensité de l'étranglement : il n'en est rien. Tel cas, où la mort est survenue en vingt-quatre heures ou moins, ne s'accompagnait nullement de la présence d'ascite. Il semblerait d'autre part logique que plus la longueur d'intestin tordu est grande, plus abondante aussi dût être l'exsudation péritonéale; et cependant parfois le volvulus d'une seule petite anse a produit une ascite abondante, alors que des volvulus de l'intestin grêle tout entier (cas de Morestin) ont laissé la cavité abdominale à peu près à sec.

Enfin et surtout ce symptôme n'est nullement pathognomonique des volvulus. Ce phénomène était loin d'être constant dans les étran-

glements et en particulier dans les volvulus. En revanche, c'est un signe qui est assez commun dans les obturations, et, avec Zeidler, Faltin et d'autres, nous croyons devoir conclure qu'en somme c'est un signe d'une importance secondaire et d'une valeur diagnostique presque nulle.

Ce que nous avons dit s'appliquait plus particulièrement au volvulus de l'intestin grêle. Nous l'appuierons, en disant que, sur les quelque 60 cas de volvulus du cæcum réunis par Faltin, il n'y en avait qu'un où ce signe ait été cliniquement apprécié; c'est dire combien il est possible de faire fonds sur lui.

Symptomes généraux.

Rien parmi les symptômes généraux ne distingue nettement le volvulus des autres variétés d'occlusion intestinale.

La température reste généralement intacte, du moins pendant la plus grande partie de la durée de l'affection. Ce n'est habituellement que vers la fin que le malade tombe dans le collapsus et l'hypothermie. Parfois cependant ce collapsus apparait presque d'emblée ou survient du moins très rapidement : il semble bien qu'il faille faire intervenir plutôt l'intensité de l'étranglement amenant par cela même une intensité suraiguë des accidents. En tout cas, en l'absence de toute complication (péritonite), on ne note jamais de fièvre.

Le pouls ne présente rien de particulier, mais suit habituellement sa marche normale dans ces infections péritonéales : augmentant peu à peu de fréquence, alors qu'il diminue d'ampleur, et finissant par devenir incomptable tant par sa rapidité que par sa faiblesse.

La respiration ne présente qu'assez tardivement des modifications. Au début, elle est normale; mais elle se modifie bientôt sous une influence mécanique par gêne du fonctionnement du diaphragme par distension de l'abdomen; la septicémie lui donne une accélération et une superficialité bien connues en pareil cas. Mais c'est là un symptôme d'importance secondaire.

Le faciès du malade présente aussi des modifications sous l'influence de la douleur et de l'ensemble des phénomènes réflexes et toxiques, dus à l'étranglement et à la péritonite. C'est le visage anxieux, pâle, les yeux excavés et cernés de noir, les sueurs profuses qui couvrent parfois tout le corps, le nez pincé, froid, livide,

bref tous ces signes qui caractérisent ce que l'on est convenu de désigner sous le nom de faciès hippocratique ou péritonéal. Au début, les modifications sont surtout dues à la douleur; plus tard au contraire les phénomènes réflexes et péritonéaux tendent à dominer la scène. En même temps, le visage exprime un sentiment de terreur, d'anxiété, d'agitation manifeste.

Les modifications de l'urine portent sur la qualité et la quantité. Les modifications qualitatives seront plus spécialement étudiées plus loin.

Pour ce qui est des variations quantitatives, elles sont souvent nulles ou ne surviennent que dans les dernières 24 heures; on voit alors les urines diminuer ou disparaître même parfois complètement. Mais il y a des cas où l'anurie s'établit d'emblée (Morestin, Schramm). A quoi est-elle due? C'est ce qu'il est difficile de dire. S'agit-il d'un phénomène réflexe, c'est ce qui est probable, car il est peu vraisemblable d'admettre que l'établissement même rapide d'une ascite assez considérable (dans ces deux cas, il n'y avait justement que peu ou pas d'ascite) suffise à abaisser assez la pression pour empêcher la sécrétion de l'urine. Il s'agit bien plutôt d'une inhibition réflexe agissant, non par voie sanguine, mais directement sur le rein.

DIAGNOSTIC.

Le diagnostic de volvulus est-il possible? Oui, sans doute, car il a été posé quelquefois; mais, en réalité, c'est un diagnostic qui pourra rarement être affirmé.

Les quelques auteurs qui avant l'opération ont posé le diagnostic de volvulus, surtout de volvulus du cæcum, vivaient au milieu des populations slaves et avait eu l'occasion de rencontrer de semblables lésions. En France, bien au contraire, peu se risqueraient à un pareil diagnostic.

Au début le diagnostic ne laisse pas que d'être embarrassant. Dans les formes aiguës typiques, la douleur brusque, suivie de vomissements, de malaise général, de douleurs abdominales bientôt généralisées, de ballonnement du ventre, de constipation et d'arrêt des gaz, tout ce tableau rappelle celui des diverses affections inflammatoires aiguës de l'abdomen et en premier lieu de la plus fréquente

de toutes, l'appendicite. C'est d'autant plus vrai qu'en pareil cas la douleur est souvent à droite, surtout dans le volvulus du cæcum[1], et que de bonne heure peut survenir une tension abdominale qui gêne l'exploration.

Le diagnostic peut se poser à deux moments différents : soit tout à fait au début; soit plus tard, c'est-à-dire à partir de la fin du 2e jour environ.

Le premier cas est le plus rare, car habituellement on n'appelle guère le chirurgien dès le début des accidents. A ce moment, le diagnostic est particulièrement difficile. Il est vrai que, si les symptômes sont tant soit peu accentués, l'opération est indiquée dans l'un ou dans l'autre cas.

Dans le deuxième cas, lorsque déjà deux ou trois jours se sont écoulés, le diagnostic est généralement grandement facilité par l'évolution de l'affection.

La douleur est rarement aussi vive dans le volvulus que dans l'appendicite où elle ne le devient que plus tard, lorsqu'il se complique de péritonite. Il n'y a pas non plus au même degré cette hyperesthésie des parois abdominales. La douleur s'y présente plutôt sous forme de crises douloureuses, de coliques.

Les vomissements prennent dans l'appendicite plutôt le type porracé; dans le volvulus, ils tendent à devenir fétides, fécaloïdes; mais il n'y a là rien d'absolu. Ne peuvent-ils pas manquer d'ailleurs dans l'un comme dans l'autre cas ?

Le ballonnement du ventre diffère également : dans l'appendicite, il y a accumulation des matières et des gaz par suite de la paralysie de la musculature intestinale; le ballonnement du ventre reste dans la grande majorité des cas relativement modéré et régulier. Dans le volvulus, il y a un ballonnement très considérable; mais il est rarement régulier, surtout au début; l'asymétrie, dans le développement de l'abdomen, due à la saillie de la portion tordue qui se ballonne toujours plus vite que le reste de l'intestin, est au contraire la règle ici.

Dans les deux cas, il y a arrêt des matières et des gaz. Dans l'appendicite cet arrêt est brusque; mais, si la poussée péritonéale

1. Rappelons que, récemment, à la Société de Chirurgie, notre maître M. Quénu a présenté un cas de volvulus chronique du cæcum, ayant présenté des crises inflammatoires qui aboutirent à la formation d'adhérences et qui avaient été prises pour une appendicite chronique.

se calme, matières et surtout gaz pourront reparaître assez rapidement. Dans le volvulus, à peu près tout ce qui est contenu dans le bout inférieur pourra être évacué, grâce au péristaltisme exagéré qui domine au début; mais, cela fait, la constipation sera absolue jusqu'à ce que l'obstacle soit levé. Si je l'osais, je dirais que dans l'appendicite la constipation est immédiate, mais courte et souvent irrégulière; dans le volvulus, elle est plus tardive, mais absolue.

Il est entre les deux affections heureusement d'autres signes meilleurs. Et d'abord au début, dans l'appendicite, il y a une défense abdominale très nette, et, lorsqu'on peut arriver à la vaincre, on trouve dans la profondeur une tuméfaction indécise, douloureuse. Dans le volvulus, cette tension de l'abdomen, lorsqu'elle existe, est moins accentuée; quand elle cède sous la main, ce que l'on sent, c'est plutôt une tumeur arrondie, lisse, rénitente ou élastique, peu ou pas douloureuse bien souvent, occupant la fosse iliaque droite, ou plus fréquemment périombilicale, épigastrique, etc.

Enfin l'appendicite est une affection inflammatoire; elle s'accompagne de bonne heure de fièvre, d'accélération du pouls; au contraire, au début au moins, le volvulus n'a rien d'inflammatoire, et ne donne lieu ni à de la fièvre ni à une accélération du pouls.

Il va sans dire que l'appendicite est le type des lésions de même ordre qui peuvent simuler le volvulus. C'est ainsi qu'une cholécystite aiguë, une perforation de l'estomac ou d'un viscère abdominal quelconque, que toutes les lésions en un mot qui s'accompagnent de péritonite aiguë pourront simuler le volvulus. Le diagnostic différentiel en est généralement beaucoup plus aisé que pour l'appendicite.

Certaines intoxications aiguës, certaines affections douloureuses non inflammatoires, telles que les coliques hépatiques, néphrétiques, pourraient également en imposer pour le volvulus.

En réalité, en présence d'un volvulus, le chirurgien ne reste guère longtemps dans l'incertitude, d'autant que, quand il est consulté, les signes caractéristiques de l'occlusion intestinale sont ordinairement suffisamment accentués.

Mais qui dit occlusion intestinale ne dit pas encore volvulus: peut-on arriver à un diagnostic plus précis?

On ne manquera pas de pratiquer le toucher rectal dans tous les cas de volvulus supposé. Naturellement, sauf le cas de coexis-

tence de lésions rectales, celui-ci ne donne rien. Parfois cependant, par le toucher rectal, on sentira au voisinage du rectum, une tumeur véritable qui comprime le rectum, tumeur assez régulière, élastique ou rénitente. Ce fait, signalé dans quelques observations, est d'autant plus intéressant qu'il s'agit assez souvent de volvulus du cæcum enclavé dans le petit bassin, cas dans lesquels le toucher rectal est précieux, puisque l'exploration de l'abdomen ne peut donner aucun renseignement et ne permet de sentir nulle part une tumeur constituée par l'intestin tordu. Faltin rapporte 7 cas où ces conditions étaient réalisées.

Chez la femme, le toucher vaginal pourra peut-être permettre d'arriver aux mêmes constatations; mais l'occasion ne semble pas s'en être déjà présentée.

En présence d'une occlusion intestinale, on doit rechercher s'il ne s'agirait pas simplement d'une hernie étranglée. Or, en cas de volvulus, cet examen mérite une attention toute particulière, car nombreux sont les cas où le volvulus accompagne une hernie, sans qu'il s'agisse toujours d'étranglement herniaire.

D'abord, en cas de volvulus intra-herniaire, on aura tous les signes d'une hernie étranglée; ici le diagnostic est absolument impossible.

Quand le volvulus siège dans l'abdomen, de deux choses l'une, ou la hernie est réductible, ou elle ne l'est pas. Si la hernie est réductible, il ne saurait être question de hernie étranglée; mais nous avons vu combien plus fréquemment l'intestin, engagé dans la hernie sans s'y étrangler, devenait irréductible, qu'il s'agit d'une hernie contenant de l'intestin tordu ou d'une hernie occupée par de l'intestin, non compris dans le volvulus.

Le diagnostic exact de l'état de la hernie est donc particulièrement difficile ici. On y arrivera peut-être en observant de près la hernie et en s'assurant que le maximum de la douleur n'est pas comme normalement au niveau du collet de la hernie et qu'il existe dans l'abdomen des lésions plus graves que celles qui résultent du seul fait de l'étranglement herniaire. D'ailleurs, ce diagnostic n'a qu'une importance médiocre, puisqu'il est aujourd'hui universellement admis qu'en cas de hernie étranglée, on doit intervenir le plus rapidement possible et cela lors même qu'on n'est pas absolument sûr de son diagnostic. Par conséquent, il y aura lieu ici de

pratiquer la kélotomie et surtout de savoir ne pas s'arrêter si on trouve l'intestin sain dans la hernie et de chercher pourquoi il existe des phénomènes d'étranglement. Et de fait, bien souvent, l'intervention a commencé par une kélotomie qui s'est terminée par une hernio-laparotomie, ou même une véritable laparotomie médiane quand la nature des lésions a été reconnue.

Il ne s'agit ni d'obstruction par lésion rectale, ni de hernie étranglée. Peut-on aller plus loin dans le diagnostic? Cela devient beaucoup plus difficile.

Les Allemands distinguent dans l'obstruction deux variétés : l'obstruction proprement dite (Obturationsileus), et l'étranglement (Strangulationsileus). Les caractères qui les distinguent sont assez contingents.

Les caractères que leur attribue Nothnagel sont les suivants : dans le Strangulationsileus, évolution aiguë, état général très atteint, douleurs continuelles, vomissements fréquents, existence du signe de von Wahl, c'est-à-dire météorisme local dû à la dilatation d'une anse intestinale fixée, et apparition rapide d'un épanchement libre.

L'Obturationsileus serait au contraire caractérisé, après un début parfois très aigu, par une marche chronique, avec absence de choc, état général pendant longtemps bon, douleurs par crises, météorisme d'abord local s'étendant peu à peu, péristaltisme conservé, souvent accru dans les anses dilatées, tétanique ou périodique.

Mais ces signes ne présentent rien d'absolu; il est donc impossible de faire fonds sur eux.

En outre, les symptômes des volvulus sont polymorphes. Si anatomiquement il s'agit presque toujours de Strangulationsileus, au point de vue symptomatique, on voit souvent les cas évoluer comme des cas d'Obturationsileus les plus typiques.

En somme, le meilleur signe en faveur du volvulus, c'est le ballonnement local. Sur 99 cas d'étranglement, Rutkowski l'a observé 56 fois; mais, si ce météorisme local semble constant, il peut souvent être absolument impossible à observer pour des causes diverses : en cas de péritonite généralisée, parce que le météorisme généralisé le voile absolument, ailleurs parce que telle est la petitesse de l'anse étranglée qu'elle ne peut être perçue, ou bien parce que l'anse tordue, occupant une longueur très grande d'intestin, le météorisme sera considérable et passera pour météo-

risme généralisé; enfin parfois, par suite de la position immuable et trop profonde de l'anse tordue, comme dans les cas de volvulus du cæcum prolabé dans le petit bassin, auquel cas il est absolument impossible de rien sentir par la palpation abdominale, et seul, le toucher peut donner quelques renseignements, généralement trop vagues.

Parfois, enfin, le météorisme par stase survient si rapidement que le météorisme local n'a pas le temps d'apparaître.

En d'autres cas, au contraire, avec ou sans volvulus, on verra une tumeur abdominale qui existe depuis un temps plus ou moins long en imposer pour un météorisme local, ou, au contraire, lorsque l'existence de la tumeur est connue depuis longtemps, contribuer à empêcher le volvulus d'être reconnu.

En somme, on voit combien un symptôme, même de valeur assez considérable, peut facilement n'avoir en réalité qu'une importance médiocre dans bien des cas.

Si le diagnostic de la cause de l'obstruction est ainsi presque impossible à établir, en revanche est-il plus facile ou même possible d'établir le siège exact de la lésion, c'est-à-dire de savoir si l'occlusion siège sur l'intestin grêle ou le gros intestin, et quelle longueur d'anse se trouve comprise dans le volvulus? Comme presque toujours ici il y a deux sièges d'obstruction, cela se résume à savoir s'il est possible d'apprécier la limite inférieure et la limite supérieure de l'étranglement.

(*A suivre.*)

REVUE DES SOCIÉTÉS SAVANTES

SOCIÉTÉ DE CHIRURGIE

Du 27 février au 13 mars 1907.

M. Jeanne (de Rouen). — *Sur une méthode de traitement des vieilles fistules ano-rectales extra-sphinctériennes sans incision du rectum.*

Rapport de M. Tuffier.

Le gros inconvénient du traitement classique par l'incision des fistules ano-rectales extra-sphinctériennes réside dans la section du sphincter, laquelle peut amener une incontinence fort désagréable. M. Jeanne rapporte trois observations dans lesquelles il a obtenu une guérison parfaite, en trois à quatre mois, par l'extirpation du trajet et des callosités sans ouverture du rectum. Par une large incision qu'il fait passer par l'orifice cutané de la fistule et qu'il mène quasi parallèle à la ligne médiane, il aborde le trajet fistuleux et l'excise complètement avec tous les tissus indurés périfistuleux. Il pousse cette excision jusqu'à ce que de tous côtés ait apparu le tissu graisseux normal. Sans ouvrir le rectum, il libère et mobilise ce dernier, en le disséquant jusqu'au-dessus de l'orifice rectal de la fistule. Celui-ci découvert, il s'efforce de le fermer par une suture; mais ce temps n'est pas indispensable. Il transforme ainsi une région déformée, indurée et infectée en une excavation simple, aseptique et régulière, contenant un intestin souple, mobile et clos. Dans ces conditions il n'existe pas d'obstacle à la fermeture de cette plaie, à la condition toutefois que le traitement post-opératoire soit bien surveillé, que le tamponnement soit bien régulier, et que la cicatrisation se fasse progressivement du fond à la surface, sans clapier.

M. Lecène. — *Deux cas de cancer primitif de l'appendice iléo-cæcal.*

Rapport de M. Hartmann.

M. Lecène rapporte deux observations, concernant, la première, une femme de vingt-neuf ans qui, après une crise typique d'appendicite aiguë, fut opérée à froid; la seconde, un homme de trente-deux ans, chez lequel on ouvrit d'abord un abcès iliaque et l'on réséqua secondairement l'appendice. On trouva sur l'appendice de la première deux noyaux, sur celui du second un noyau, que l'examen histologique révèle être des noyaux d'épithélioma cylindrique.

A l'occasion de ces deux observations, rapprochées d'une quarantaine d'autres publiées par divers observateurs, M. Hartmann essaie de tracer l'histoire peu connue du cancer de l'appendice.

Au point de vue anatomo-pathologique, dans presque tous les cas, l'appendice ne présentait à l'œil nu que des lésions d'apparence banale; il est gros, rétréci ou coudé en un point; quelquefois il existe une bosselure. Parfois même il n'y a que quelques adhérences à la surface, et seul l'examen histologique fait constater la structure typique de l'épithélioma. Assez souvent le cancer de l'appendice se développe sur un point rétréci, quelquefois même complètement oblitéré : nouvel exemple de développement d'un épithélioma sur une lésion cicatricielle. — D'une manière générale, l'infiltration néoplasique est limitée en un point. — Les observations sont absolument muettes sur une propagation possible au cæcum et même sur les propagations ganglionnaires, de sorte qu'il est difficile d'en parler. Histologiquement, le cancer de l'appendice est toujours un épithélioma cylindrique atypique, un adéno-carcinome, plus rarement un carcinome alvéolaire. La lésion débute au niveau de la muqueuse et de ses glandes; rapidement elle envahit la muscularis mucosæ et les différentes tuniques de l'organe. Dans quelques cas, l'aspect est particulier, dans ceux où le cancer débute sur un tissu de cicatrice; on peut alors trouver simplement des boyaux d'épithélioma atypique, semés irrégulièrement dans un tissu conjonctif, dense, cicatriciel.

En ce qui concerne l'étiologie, les observations publiées portent exclusivement sur des malades âgés de vingt à trente ans; et le sexe semble sans influence. L'existence d'une inflammation antérieure de l'appendice semble avoir une réelle importance. Sur trois cas de Letulle et Weinberg, le cancer de l'appendice s'était développé chez des tuberculeux.

L'histoire clinique du cancer de l'appendice est nul. Il est latent et rencontré soit dans une autopsie, soit au cours d'une intervention gynécologique, où il évolue comme une appendicite soit aiguë, soit chronique. Jusqu'à présent le diagnostic clinique exact n'a jamais été porté avant l'opération.

Le traitement est exclusivement chirurgical et consiste dans l'ablation large de l'appendice et de son méso. La fréquence relative du cancer de l'appendice et son caractère latéral sont de puissants arguments en faveur d'un examen systématique de l'appendice au cours de toute cœcostomie, et son développement possible sur un appendice antérieurement enflammé réclame impérieusement l'ablation de tout appendice qui a été le siège d'une ou plusieurs poussées inflammatoires. Les résultats immédiats de l'intervention sont bons; quant aux résultats éloignés, les faits ne permettent pas encore de jugement. M. Hartmann insiste en terminant sur la nécessité de faire l'examen histologique de tout appendice enlevé; on pourra de cette paroi seulement se faire une opinion sur la fréquence du cancer de l'appendice.

M. Routier a enlevé des centaines d'appendices et n'a jamais observé une récidive, qui lui permette de croire qu'il se soit trouvé parmi eux un cancer. Il est vrai que tous les appendices n'ont pas été examinés histologiquement; mais, parmi ceux qui lui ont paru mériter cet examen, il ne s'est trouvé qu'un seul appendice ayant présenté une lésion maligne. Il

s'agissait d'un myxome; et l'évolution ultérieure confirma ce diagnostic, car ce malade présenta ultérieurement un myxome de l'amygdale et d'un gros ganglion, et il succomba au bout de huit mois avec une généralisation. Jusqu'à plus ample informé, M. Routier pense que le cancer de l'appendice est une maladie rare.

M. Hartmann répond que l'argument de M. Routier ne porte pas, attendu que d'une part le cancer de l'appendice passe inaperçu, si on ne le recherche pas spécialement, et que, d'autre part, comme il s'agit d'un cancer limité à l'appendice, l'ablation de cet organe enlève tout le mal; et il n'y a pas de récidive.

M. Nélaton a opéré à froid une jeune femme de vingt ans, qui avait présenté une crise aiguë et franche d'appendicite. L'appendice était libre et il n'y avait rien d'anormal dans le méso; l'organe était simplement renflé à son extrémité. M. Nélaton l'ouvrit et trouva dans sa cavité une petite masse à court pédicule du volume d'un pois. Cette petite tumeur fut examinée histologiquement par M. Letulle, qui trouva un carcinome primitif de l'appendice.

M. Mignon a observé un homme de soixante ans, qui, à la suite de phénomènes d'appendicite subaiguë, présenta un abcès de la fosse iliaque qui fut ouvert et drainé. Après une amélioration passagère, pendant laquelle le malade conservait une teinte jaune paille, l'état général périclita rapidement, à tel point que l'existence d'un cancer ne laissait aucun doute. Voulant s'assurer de l'existence de la lésion et de son opérabilité, M. Mignon pratiqua une laparotomie latérale droite et tomba sur une masse dure, bosselée, située en arrière du cæcum et adhérant à ce dernier en un point qui correspondait au siège habituel de l'appendice. Le mésentère était rempli de tumeurs carcinomateuses. M. Mignon ne douta pas qu'il se soit agi d'un néoplasme primitif de l'appendice avec extension secondaire. Le malade succomba un mois après cette intervention explorative.

M. Jalaguier a enlevé, il y a neuf ans, chez un enfant de neuf ans, un appendice chroniquement enflammé, qui était gros et dur avec une extrémité libre, dilatée, contenant un calcul stercoral; au-dessus de cette dilatation l'appendice était rétréci. Or l'examen histologique, pratiqué à cette époque par M. Letulle, montre : 1° l'existence de lésions anciennes d'appendicite chronique avec péri-appendicite; 2° l'existence de lésions cancéreuses très nettes, occupant la portion sténosée. M. Jalaguier a pu suivre son opéré, qui depuis lors s'est toujours bien porté et est actuellement un jeune homme fort vigoureux.

M. Quénu rappelle que Landau a publié un mémoire dans lequel il a rassemblé 58 cas de carcinomes primitifs de l'appendice; les malades étaient âgés de huit à quatre-vingt-un ans; toujours l'affection a été confondue avec une appendicite; la tumeur siège souvent à l'extrémité distale, et l'auteur conclut que l'examen histologique de tout appendice enlevé est nécessaire.

M. Monod est frappé par la contradiction qui existe entre la majorité des faits, dans lesquels le cancer de l'appendice évolue comme une appendicite

banale et ne récidive pas, et certains faits isolés dans lesquels le cancer de l'appendice a évolué comme tous les cancers. Il faudrait donc admettre deux formes de cancer de l'appendice?

M. Lejars rappelle qu'il a communiqué à la Société de Chirurgie en 1903 l'observation d'un homme de vingt-sept ans, chez lequel il réséqua un appendice non adhérent, plus gros que le doigt, très compact et d'une coloration presque laiteuse. Le méso-appendice était normal; il n'y avait pas de ganglion, et on ne constatait rien de particulier sur le cæcum. Or trois mois après cette intervention le malade était en pleine récidive et succomba rapidement. L'examen histologique de l'appendice avait été pratiqué et concluait à un épithélioma polyédrique à disposition trabéculaire, développé dans la muqueuse de l'appendice, entièrement transformée, avec envahissement de la sous-muqueuse et traînées de lymphangite cancéreuse dans la musculeuse et la séreuse.

M. Lucas-Championnière ne nie pas l'existence du cancer primitif de l'appendice ou la possibilité de son évolution comme une appendicite vulgaire. Mais, s'il comprend l'existence de cancers qui récidivent, il se croit obligé d'être très sceptique à l'égard des cas qui guérissent comme des appendicites simples, et se demande si on ne se trouve pas en présence de quelque confusion du microscope.

M. Quénu proteste contre cette suspicion et fait remarquer que les tumeurs épithéliales de l'intestin évoluent d'une façon différente que les autres cancers, et que les adéno-carcinomes, par exemple, évoluent fort lentement pour aboutir néanmoins, au bout d'un temps plus ou moins long, à l'évolution cancéreuse.

M. Tuffier appuie l'observation de M. Quénu.

M. Delbet estime que, s'il est nombre de cancers que le microscope permet de reconnaître avec certitude, il est non moins certain qu'il existe des formations à épithéliums cylindriques, pour lesquels il est extrêmement difficile de dire si elles doivent être rangées dans le groupe des adénomes ou dans celui des cancers.

M. Quénu prétend au contraire que, dans le plus grand nombre de cas, on peut différencier histologiquement les adénomes de l'intestin d'avec les épithéliomes.

M. Hartmann, en clôturant la discussion, annonce que, dans un mémoire qui doit paraître prochainement, M. Letulle arrive à des conclusions identiques à celles qu'il a lui-même formulées dans son rapport; à savoir : que toutes les appendicites opérées doivent être examinées au microscope, surtout quand elles ont une zone indurée, en particulier à l'extrémité libre; que tout appendice oblitéré doit être suspect, surtout si c'est à son extrémité libre; que le cancer primitif de l'appendice est souvent consécutif à une appendicite oblitérante ancienne; que le cancer primitif de l'appendice, est parmi les plus bénins des cancers du tractus intestinal.

M. Schwartz. — *Sur un cas de hernie inguino-propéritonéale chez la femme ayant simulé un rétrécissement de l'intestin.*

Une femme de soixante-deux ans souffre depuis neuf ans de troubles dans le bas-ventre. Depuis six ans, elle sent une gêne douloureuse constante coïncidant avec la sensation d'une boule se formant au niveau de la fosse iliaque droite. La malade est prise parfois de véritables occlusions légères, s'accompagnant à chaque fois de la formation d'une tumeur tendue et dure dans la fosse iliaque droite. M. Schwartz est appelé pour une de ces crises et constate que cette tumeur est sonore à la percussion et que des pressions, exercées sur elle, la réduisent et la font disparaître, en même temps que la malade éprouve un grand soulagement. M. Schwartz porte le diagnostic de hernie interne, sans cependant avoir soulevé l'existence possible d'un rétrécissement organique de l'intestin avec dilatation au-dessus. Une intervention fut proposée d'emblée. Pendant la chloroformisation, M. Schwartz fut étonné de constater que, sous l'influence de quelques efforts de vomissement, il se produisait une hernie inguinale, dont il n'avait jamais été parlé et qui n'avait pas été constatée. Cela fut une lumière; et on pensa aussitôt à une hernie propéritonéale avec diverticule profond dans la paroi ou dans la fosse iliaque. Une incision iliaque fut pratiquée comme pour la ligature de l'artère iliaque primitive. Après avoir constaté que les fibres musculaires du petit oblique étaient rares et dissociées, on ouvre légèrement le péritoine et on reconnaît que le cæcum présentait des lésions circulaires, qui indiquaient qu'il avait dû être plusieurs fois étranglé et dégagé ensuite. En dedans on trouve un orifice dur, fibreux, inextensible, laissant facilement passer l'index; cet orifice fait pénétrer dans deux sacs herniaires un inguinal très petit et un pariétal très grand. Entre les deux sacs un éperon. Une pince de Kocher va chercher le sac pariétal au niveau de son fond, le retourne dans le ventre, après dissociation d'avec les parties périphériques; il entraîne à sa suite le petit sac inguinal. On place un solide collet de catgut sur le sac retourné et on ferme de cette façon l'orifice abdomidal. On résèque le sac; puis on referme le péritoine et la paroi abdominale. Les suites opératoires furent des plus simples.

De toutes les théories pathogéniques invoquées pour expliquer la hernie propéritonéale, M. Schwartz n'en trouve qu'une qui soit applicable à son avis : c'est celle de la formation d'une hernie de faiblesse aux dépens de laquelle s'est formé un diverticule qui s'est agrandi peu à peu.

M. P. E. Weil. — *L'hémostase chez les hémophiles.*

Rapport de M. Broca.

M. P.-Emile Weil, qui s'est livré à des recherches cliniques et physiopathologiques sur l'hémophilie, aussi bien accidentelle que familiale, a été amené à étudier l'action des sérums animaux ou humains; il a constaté qu'à la dose de trois gouttes par trois centimètres cubes de sang ces sérums favorisent la coagulation de façon assez marquée dans l'hémophilie familiale, de façon absolue dans l'hémophilie spontanée, où la coagulation se produit alors normalement en cinq et six minutes. Cette durée peut avoir des applications chirurgicales intéressantes pour arrêter les hémorragies des hémophiles.

M. Weil a vérifié tout d'abord l'action préventive des sérums. Dans l'hémophilie accidentelle, les injections de sérum frais rendent la coagulation normale. Un homme de quarante ans, qui, depuis l'âge de douze ans, avait des accidents hémorragiques, put être opéré d'un phlegmon périnéphritique et d'un empyème, quarante-huit heures après avoir reçu dans les veines 20 centimètres cubes de sérum antidiphtérique. Un autre malade, qui depuis son enfance avait des hémorragies interminables et qui, à la suite d'une avulsion dentaire, avait eu une hémorragie durant dix jours, put se faire arracher une molaire, vingt-cinq jours après avoir reçu une injection intra-veineuse de 15 centimètres cubes de sérum bovin, sans saigner plus qu'un homme normal. — Dans l'hémophilie familiale, les injections de sérum frais n'amènent qu'une diminution des lésions sanguines et non leur disparition; elles possèdent cependant une action préventive contre les hémorragies.

En ce qui concerne l'action curative des injections de sérum, M. Weil n'a pas eu l'occasion de l'éprouver contre des hémorragies des hémophiles accidentels. Chez les hémophiles familiaux, il a constaté : 1° que les injections de sérum sanguin peuvent agir comme moyen d'hémostase; 2° qu'en plus de cette action générale, il faut accorder une action hémostatique locale aux sérums. Pour arrêter des hémorragies chez un adulte, 10 à 20 centimètres cubes de sérum frais, injectés dans les veines, 20 à 30 centimètres cubes injectés sous la peau suffisent d'ordinaire. On peut, sans inconvénient, injecter une nouvelle dose deux jours après en cas de besoin. Chez les enfants des doses moitiés plus faibles seraient suffisantes. Pour prévenir les hémorragies, on agirait de la même façon.

Les sérums d'homme, de lapin, de cheval, de bœuf, se sont montrés également efficaces. Il faut utiliser des sérums frais, si on veut obtenir tout l'effet thérapeutique. Toutefois des sérums vieux de deux à trois mois ont donné parfois de bons résultats.

M. Tuffier remarque que M. Weil ne s'occupe que des sérums animaux et ne semble pas avoir étudié l'action du sérum artificiel. Il a, pour son compte personnel, pu vérifier à plusieurs reprises l'action coagulante de ce dernier chez des hémophiles.

M. Monod demande si M. Weil a étudié complètement l'action du sérum et celle du chlorure de calcium.

M. Broca répond que M. Weil a fait cette étude et conclut à la supériorité du sérum.

M. Lejars. — *Tumeur polykystique para-rénale combinée à deux reins polykystiques.*

M. Lejars rapporte l'observation d'une femme de quarante-deux ans, qui entra dans son service pour une tumeur de l'hypocondre et du flanc gauches. Le diagnostic fut difficile, car elle ne s'accompagnait d'aucun symptôme marquant, sauf amaigrissement de la malade. On s'arrêta à l'idée d'une tumeur côlique ou péricôlique; et on décida une intervention. Celle-ci montra que la tumeur était rétro-péritonéale et polykystique. M. Lejars en pratiqua

avec beaucoup de difficultés l'énucléation, convaincu qu'il extirpait un rein polykystique. Or cette malade succomba au bout de dix jours à des phénomènes d'anémie; et à l'autopsie on trouva les deux reins à leur place, mais tous deux polykystiques; de plus, à la face inférieure du lobe droit du foie se trouvaient d'autres petits kystes. L'examen histologique de la tumeur enlevée montre qu'on avait eu affaire à une tumeur polykystique para-rénale, développée, suivant toute vraisemblance, aux dépens de débris restants du corps de Wolff.

Des pancréatites (Suite de la discussion).

M. Monod fait remarquer que, dans bien des observations d'abcès sous-phréniques, dont le point de départ est incertain, l'organe incriminé doit être le pancréas. Il a lui-même publié en 1897 un fait de pyothorax sous-phrénique de ce genre, et, en relisant l'histoire clinique, il y retrouve un certain nombre de signes que M. Guinard considère comme caractéristique de la pancréatite suppurée, encore inconnue à cette époque. Il y retrouve également la guérison rapide après large ouverture sur le rebord costal inférieur sans contre-ouverture abdominale.

M. Delbet rapporte l'observation d'un homme de quarante-deux ans, pris subitement de phénomènes abdominaux internes qui firent porter le diagnostic de perforation de l'estomac. Ces symptômes s'amendèrent assez vite; et il se forma une tumeur dans la région épigastrique. M. Delbet fit une incision et trouva une collection purulente siégeant au-dessus de l'estomac qui n'était pas perforé. Un drainage amena la guérison rapide de cette collection. Cette observation date de 1896; elle correspond bien à ce que l'on appelle aujourd'hui pancréatite suppurée. Mais le pancréas était-il réellement en cause? M. Delbet n'oserait l'affirmer, pas plus qu'il n'est disposé à admettre l'origine pancréatique des abcès phréniques, quand la preuve n'a pas été fournie. En tout cas, il serait abusif de considérer tous les abcès sous-phréniques comme étant le résultat d'une pancréatite; et M. Delbet rapporte une seconde observation dans laquelle un abcès sous-phrénique avait son origine dans l'appendice iléo-cæcal.

En ce qui concerne le traitement, M. Delbet n'établirait pas en principe, comme M. Guinard, qu'il faut toujours choisir la voie transpleurale. Il faut obéir aux circonstances et prendre la voie indiquée par le siège de la collection.

M. Quénu ne pense pas que le diagnostic de pancréatite suppurée soit aussi facile que le dit E. Guinard, et en particulier la distinction avec les abcès rétrogastriques consécutifs; une perforation de l'estomac et du duodénum n'est pas toujours facile à faire. Il cite à ce point de vue une observation récente dans laquelle, même après l'intervention, il fut impossible d'affirmer le point de départ de la collection. On trouva, en effet, au niveau de la tête du pancréas, au-dessus de la petite courbure de l'estomac, un gros foyer inflammatoire au centre duquel, sans qu'il fût possible de préciser si la collection était extra ou pré-pancréatique, se trouvait un abcès peu volumineux. La face postérieure du pylore et du vestibule pylorique

adhérait en totalité à la face antérieure du pancréas; et l'on ne pouvait se rendre compte s'il existait là une perforation viscérale.

M. Dieulafé. — *Néphroptose et scoliose réflexe.*

Rapport de M. Broca.

Il s'agit d'une jeune femme de vingt-cinq ans, nerveuse, atteinte de rein mobile gauche avec crises douloureuses de rétention rénale, et chez laquelle M. Dieulafé constata une scoliose lombaire, très marquée à convexité gauche. Le néphropexie fut pratiquée, et, quand la malade se releva, au bout de 21 jours, la déviation vertébrale avait complètement disparu. M. Dieulafé admet que les crises douloureuses ont provoqué de la parésie des muscles sous-jacents; et ceux du côté opposé, prédominants, n'ont fait qu'exagérer la courbure lombaire à concavité droite, qui existe normalement.

M. Loison présente trois malades atteints de *main bote par arrêt du développement du squelette.*

M. Broca présente un enfant de huit ans qui, avec des *organes génitaux externes féminins*, présentait, dans deux sacs herniaires inguinaux, des *testicules* vérifiés histologiquement.

M. Berger présente un malade qui a subi autrefois l'*extirpation de la rotule* et qui, *s'étant fracturé récemment la cuisse*, a *guéri avec un résultat parfait*, grâce à l'appareil d'Hennequin.

M. Chaput présente un malade atteint d'une *luxation du carpe et traité par la résection partielle du carpe.*

M. Beurnier présente un malade atteint de *plaies multiples du poumon par arme à feu et guéri par l'intervention.*

M. Kirmisson présente un enfant de quatre ans, opéré à l'âge de quatre mois par le *procédé de Brophy pour une division totale de la voûte et du voile de palais.*

M. Bazy présente des *calculs de cholédoque extraits par cholédocotomie.* Guérison sans suture de cholédoque.

M. Delbet présente une pièce de *tuberculose iléo-cæcale sténosante.*

SOCIÉTÉ DE CHIRURGIE DE LYON

Séance du 21 février 1907. — *Présidence de M. Vincent.*

Dislocation du carpe.

M. Destot présente un homme de vingt et un ans, qui, après une chute sur le poignet droit, était atteint d'une dislocation du carpe.

La réduction fut obtenue au bout de 18 jours. La luxation se reproduisit. Nouvelle réduction. Excellent résultat.

Sur la radiographie, on voit la luxation du semi-lunaire, une fracture de la styloïde radiale, enfin une fracture du scaphoïde. Il est rare d'observer la luxation isolée du lunaire en avant; d'ordinaire, elle est associée à une fracture postérieure du scaphoïde et une fracture du bord radial.

En général, aussitôt après la réduction, on constate la disparition des douleurs dans le domaine du médian ou du cubital.

Cette réduction est toujours facile. Pour cela, on tire sur la main en hyperextension, puis on refoule le lunaire dans sa loge, ainsi ouverte d'avance.

N'opérer que dans les cas irréductibles. Et alors on est obligé, le plus souvent, de pratiquer la *résection du carpe*. Auparavant, on peut essayer la *résection du semi-lunaire*, qui est toutefois insuffisante, lorsqu'il s'agit d'irréductibilité vraie.

M. Vallas a observé récemment un homme atteint de luxation partielle du semi-lunaire, datant de dix jours. Malgré l'absence du traitement, la douleur est nulle, ce qui est exceptionnel. Mais il s'agit d'une subluxation dorsale et non d'une subluxation palmaire. En pareil cas, il n'y a pas de compression nerveuse.

M. Durand. — Il y a à distinguer la dislocation du carpe (Destot) et la luxation isolée du lunaire (Tavernier). En général, la dislocation existe. Mais on trouve des cas de luxation du lunaire, avec fracture du scaphoïde.

Le traitement chirurgical enlève aussitôt les douleurs dues aux compressions nerveuses.

M. Destot. — Le traumatisme ne respecte pas d'habitude les limites fixées par l'anatomie. Il y a, d'ordinaire, fracture du scaphoïde, qui est subluxé en arrière, avec luxation du lunaire en avant. Les autres variétés sont des cas exceptionnels. M. Destot n'en a vu que quatre, sur près de cent radiographies.

Lilienfeld n'a pu reproduire ces lésions exceptionnelles de luxation isolée du lunaire que deux fois, et avec des artifices de dissection, qui n'ont rien de commun avec la clinique.

Incision de Pfannenstiel.

M. Latarjet présente un homme, auquel il a pratiqué une incision de Pfannenstiel dans la région sus-ombilicale.

Cette incision nécessite une dissection assez longue et difficile, à cause des intersections des muscles droits et de la ligne blanche. Le jour donné sur le vivant n'est guère supérieur à celui donné par l'incision médiane, au moins chez les vieillards.

M. Tixier n'est pas bien partisan de ces incisions compliquées, dans les opérations sur l'estomac.

Les avantages de ce Pfannenstiel seraient : donner un grand jour, faciliter la suture de la paroi souvent difficile.

Le premier point est bien discutable.

La paroi garde plus de résistance.

M. Durand. — Après la laparotomie médiane sus-ombilicale, on observe, en effet, souvent des éventrations. Je serais donc partisan du Pfannenstiel, s'il donnait plus de jour, pour les opérations biliaires surtout.

M. Bérard. — On a essayé de désinsérer les grands droits pour les opérations biliaires. On n'y a pas réussi. Kehr a donné une incision qui paraît préférable aux autres.

M. Gouilloud n'emploie plus que la suture en un seul plan chez les vieux cachectiques. Il la laisse pendant quinze jours.

M. Bérard a vu une éviscération post-opératoire, le quinzième jour après l'opération, qui avait été une hystérectomie pour un fibrome. Le catgut se résorbe souvent trop vite.

Fracture du 5e métacarpien.

M. Pécheux fait présenter un soldat, qui est atteint d'une fracture du 5e métacarpien. Cette lésion aurait été produite, il y a quelques jours, aux dires du malade. Or, la radiographie, qui montre bien l'existence d'une fracture de cet os, révèle aussi à son pourtour un épaississement fusiforme du périoste, tel qu'on le voit dans les vieux cals.

En somme, cette fracture est-elle récente, comme le dit le soldat? Est-elle ancienne, comme voudrait le signifier la radiographie?

M. Destot croit qu'il s'agit plutôt d'une ostéite ancienne, avec hyperostose, compliquée de fracture récente.

Le cas est difficile à trancher.

M. Tixier a vu dernièrement une fracture récente d'un métacarpien qui ressemblait complètement, au point de vue radiographique, à l'épreuve présentée ici.

Séance du 28 février 1907. — *Présidence de M. Vincent.*

Arthrites blennorragiques. Lésions osseuses.

MM. Nicolas et Durand présentent deux malades. Le premier a été atteint d'une blennorragie en novembre, compliquée bientôt d'une arthrite du genou gauche grave, si douloureuse qu'on dût pratiquer une ponction, qui ramena 100 grammes de liquide purulent, sans gonocoques appréciables. Un mois après, à la sortie de la gouttière, on constata une hypertrophie et un gonflement étendus du fémur, remontant haut sur la diaphyse. Ce gonflement simulait une lésion osseuse, une périostite ou périostose. Mais, à la radiographie, l'os paraît absolument normal.

Le second malade, âgé de vingt-cinq ans, a été atteint aussi d'une blennorragie il y a un an. En novembre, épididymite, puis arthrite des deux genoux. A la partie moyenne du fémur s'est développée enfin une tumeur, analogue à un ostéo-sarcome.

A la radiographie, on voit que la tumeur fémorale est fusiforme. Le canal médullaire est normal ou semble tel. S'agit-il d'un ostéosarcome ou d'une ostéomyélite?

M. Durand considère le premier malade comme ayant un os sain. En effet, le gonflement a rétrocédé rapidement.

Le second malade est d'un diagnostic plus difficile. La tumeur fémorale peut être un ostéosarcome, à cause de son aspect; elle peut être due à une ostéomyélite, à cause de ses allures cliniques et de son aspect radiographique.

M. Nicolas. — En général, les périostoses blennorragiques sont juxta-épiphysaires. Ce n'est pas le cas chez notre second malade, dont la lésion est nettement diaphysaire.

M. Villard est frappé de la fréquence de la suppuration dans le rhumatisme blennorragique. Il a ponctionné, dans beaucoup de cas, à cause des douleurs, et a toujours trouvé du pus, dans ces cas douloureux. Le gonocoque a un pouvoir pyogène, par excellence, au niveau des articulations comme ailleurs. La guérison est plus rapide, après la ponction.

Quant au second malade, il semble être atteint d'un ostéosarcome. On voit une encoche sur l'une des radiographies.

Le canal médullaire paraît touché.

M. Aubert a toujours trouvé du pus dans les arthrites blennorragiques, jamais de gonocoques.

M. Bérard trouve également du pus, jamais de gonocoques, à la ponction des arthrites blennorragiques.

L'épaississement péri-articulaire autour des arthrites blennorragiques est dû d'ordinaire à la tuméfaction des parties molles et non à une hyperostose.

Le second malade est atteint d'une lésion douteuse.

M. Vignard croit plutôt à une ostéomyélite, à cause de la radiographie, qui montre quelques traces d'ossification périostique.

Or, on n'en voit jamais, d'après M. Destot, dans les ostéosarcomes.

Tuberculose urinaire. Cystostomie périnéale.

M. Laroyenne présente un enfant atteint de tuberculose génito-urinaire. Une néphrectomie gauche fut pratiquée. Amélioration de l'état général.

Comme il persistait des douleurs vésicales, on fit une taille vésicale par le périnée, selon le procédé de M. Rochet. La fistule persiste. Grosse amélioration des douleurs vésicales.

M. Vignard demande à M. Rochet ce qu'il pense de l'avenir de cet opéré, au point de vue du rétablissement de la miction.

M. Rochet. — Il n'est pas rare de voir persister la cystite, après une néphrectomie tardive pour tuberculose rénale.

La cystite, en pareil cas, est assez grave. Le soulagement obtenu par une taille, plutôt périnéale, est moins complet. La douleur diminue, si on a pratiqué une *vraie taille périnéale* et non la simple taille uréthrale qui s'oblitère vite. Il faut faire une vraie taille vésico-périnéale.

Malheureusement, les fistules durent parfois indéfiniment. Il est difficile de les oblitérer, même par une opération directement dirigée contre cette fistule.

Dans un cas, après la taille, les douleurs avaient disparu, au bout d'un longtemps. M. Rochet tenta la fermeture de la fistule. Le malade mourut rapidement d'urémie.

Il faut donc être circonspect, en pareille circonstance.

Le vrai moyen consiste dans la dissection, suivie de suture séparée des deux orifices, périnéal et vésical.

Séance du 7 mars 1907. — *Présidence de M. Vincent.*

Hernie ombilicale congénitale.

M. Nové-Josserand présente un enfant, qui était né avec une hernie ombilicale congénitale.

Il fit l'opération suivante quelques heures après la naissance. Il circonscrit le pédicule par une incision, ouvrit le sac qui contenait un peu d'intestin grêle et tout le foie, adhérent au sac. Ces adhérences furent rompues, et le foie réduit.

Suites immédiates bonnes. Mais ultérieurement tendance à la désunion de la paroi abdominale.

A la suite de l'ablation de la mèche, au huitième jour, il y des phénomènes d'occlusion intestinale, qui disparurent rapidement.

M. Commandeur. — L'opération fut faite onze heures après la naissance.

Pied bot paralytique.

M. Vignard présente une fillette opérée pour un pied bot varus équin paralytique. Il a coupé le tendon d'Achille et l'a remplacé par de la soie qui contourne la malléole externe. L'articulation est un peu ballante; mais l'enfant marche bien et peut fléchir son pied. Cette méthode serait supérieure à la transplantation tendineuse.

La soie, préparée d'une certaine façon, peut être conservée indéfiniment dans les tissus. L'opération date, en effet, de 3 mois, et il n'y a pas eu la moindre suppuration.

M. Nové-Josserand. — Le tendon d'Achille n'agit pas seul dans le redressement du pied : il y a aussi l'extenseur commun et le jambier antérieur.

Pour que le cas de M. Vignard soit démonstratif il faudrait prouver que les muscles antéro-externes étaient antérieurement complètement paralysés.

M. Gayet a fait une transplantation pour un pied bot paralytique avec un excellent résultat. Il a sectionné le tendon d'Achille très obliquement, il a sectionné le tendon du jambier antérieur et l'a anostomosé au muscle extenseur commun. La transplantation permet un équilibre meilleur du pied et peut donc donner de bons résultats.

Appareil après amputation.

M. Durand présente un pilon fabriqué par M. Aubert, pilon qui prend son point d'appui au niveau de l'ischion. Le genou est libre.

Si le moignon est court, c'est uniquement par la statique que le malade peut se tenir debout.

Si le moignon est long, au contraire, l'appareil est très utile. Donc,

quand on pourra, il faudra autant que possible, faire des moignons longs.

M. Aubert fait cet appareil, non seulement pour des amputations de jambe, mais aussi pour des amputations de cuisse : ce qui lui donne plus de valeur.

Calcul uréthral.

M. Albertin présente un volumineux calcul uréthral qui n'avait pas déterminé de trouble grave de la miction. Au toucher vaginal, on sentait une crépitation due à la fragmentation du calcul.

L'urèthre était transformé en une véritable vessie secondaire.

Ce calcul, extrait par une taille uréthrale, est surtout intéressant par son volume et par l'absence des troubles de la miction. Le méat avait son calibre normal.

Traitement des hémorroïdes.

M. Villard fait une communication sur le traitement des hémorroïdes.

Le procédé de Witehead est à peu près abandonné à Lyon. M. Villard y a, au contraire, recours d'ordinaire, depuis dix ans. Jamais il n'a observé d'accidents.

Il a recherché dernièrement ses malades avec M. Desgouttes, et a pu se convaincre que les résultats étaient excellents.

M. Villard n'emploie pas les procédés de Quénu ou de Reclus, mais un Witehead légèrement modifié.

On sait que les hémorroïdales supérieures donnent des branches qui descendent très bas obliquement sur le rectum. Dans le Witehead classique, on sectionne donc constamment, au fur et à mesure qu'on fait le décollement de la muqueuse, ces branches artérielles.

M. Villard opère de la façon suivante. Il dissèque de haut en bas de telle sorte que les vaisseaux ne sont coupés qu'une seule fois. Ce procédé a l'avantage d'enlever tout le paquet hémorroïdaire sans hémorragie notable.

Il ne s'applique qu'aux hémorroïdes qui saignent, sujettes aux étranglements.

Le Witehead ne déterminerait pas de sténose bien qu'on le lui ait reproché.

Sur 18 malades opérés de cette façon, les résultats ont été toujours excellents; il y a eu seulement un peu d'incontinence passagère des matières chez 2 malades

M. Durand est opposé au Witehead, qui donnerait de mauvais résultats consistant surtout en rétrécissements très serrés de l'anus.

Il emploie souvent le procédé de Quénu à condition de ne l'appliquer qu'aux cas convenables; la muqueuse doit être relativement saine, seulement distendue.

M. Vincent. — La question du rétrécissement anal tient à la conservation plus ou moins parfaite du sphincter.

M. Villard insiste sur ce fait que l'extirpation doit être uniquement sous-muqueuse. A ce compte seulement, on n'a jamais de rétrécissement.

Séance du 14 mars 1907. — *Présidence de M. Vincent.*

M. Vignard, à propos du procès-verbal de la précédente séance, dit qu'il a exploré électriquement les muscles du petit malade dont il a parlé, et que le muscle jambier antérieur n'était pas paralysé.

Pieds bots congénitaux.

M. Nové-Josserand présente un astragale enlevé sur une fillette de treize ans et demi, opérée déjà à l'âge de trois ans par M. Vincent par son procédé de tarsoclasie pour pieds bots.

Du côté droit, il s'était reproduit un certain degré d'équinisme et un peu de supination et de varus. La section à ciel ouvert du tendon d'Achille avec section de la partie postérieure de la capsule tibio-tarsienne n'a donné aucun résultat. M. Nové-Josserand a pratiqué alors l'astragalectomie. La tibio-tarsienne et la sous-astragalienne étaient très adhérentes, presque ankylosées.

Le bord externe de l'astragale est raccourci, le bord interne allongé. La surface articulaire supérieure de l'os avec le tibia est très réduite. Le col, au lieu de regarder en dedans, est fortement dévié en dehors. La tête astragalienne regarde presque directement en avant. On a eu là certainement, sous l'influence de la tarsoclasie ancienne, une fracture du col de l'astragale. M. Vincent a bien montré ces fractures sur des radiographies. Il est intéressant de vérifier le fait sur une pièce anatomique.

M. Vincent est frappé par l'absence de la partie postérieure de l'astragale qui s'est atrophiée.

La méthode de la tarsoclasie doit être réservée aux tout jeunes enfants, auxquels ne convient pas les ablations osseuses. Celles-ci, au contraire, peuvent être pratiquées sans inconvénient dès l'âge de treize-quatorze ans, dans les cas d'adhérences, d'ankyloses articulaires.

M. Vincent croit que la récidive des pieds bots congénitaux traités par la tarsoclasie est due aux défauts de soins consécutifs, mais aussi et surtout à l'atrophie musculaire qui peut être quelquefois très marquée.

M. Nové-Josserand n'a pratiqué l'ablation de l'astragale qu'à titre exceptionnel. Il ne fait nullement la critique de la tarsoclasie, car toutes les méthodes donnent des récidives.

Exstrophie vésicale.

M. Vignard présente un petit malade opéré pour une exstrophie totale de la vessie, avec absence d'ombilic, épispadias et ectopie testiculaire bilatérale.

M. Nové-Josserand a opéré trois malades d'exstrophie vésicale, dont l'un il y a dix ans et est encore vivant.

M. Villard a tenté une fois l'opération de Maydl chez l'adulte; il la réprouve complètement chez l'adulte, en raison des difficultés qu'elle présente.

Clignement de la paupière.

M. G. Rivière présente un malade atteint de clignement spasmodique de

la paupière supérieure consécutif à un traumatisme de la région et qui a cédé à l'élongation du nerf sous-orbitaire. Il n'y a plus actuellement qu'un peu d'hypoesthésie de la paupière. L'élongation présente sur la résection cet avantage qu'elle n'entraîne pas d'anesthésie de la paupière supérieure.

Eclampsie et décapsulation rénale.

M. Vincent demande au prof. Fabre son avis sur la décortication rénale dans l'éclampsie post-partum, méthode qui ne lui semble pas donner dans son ensemble de meilleurs résultats que les traitements usuels.

M. Fabre a perdu cette année une malade morte de crises subintrantes d'éclampsie après l'accouchement; et il regrette de n'avoir pu tenter la décortication rénale.

Il reproche à M. de Bovis de n'avoir fait l'ouverture de la capsule rénale que d'un côté. Pour lui, cette ouverture doit être bilatérale.

Le traitement ne doit pas se porter uniquement sur le rein, qui n'est pas seul en cause. Néanmoins, dans les casdésespérés d'éclampsies subsistantes. il sera indiqué de pratiquer la décortication bilatérale.

X. Delore.

SOCIÉTÉ DE CHIRURGIE DE MARSEILLE

Séance du 18 octobre 1906.

Amputations ostéoplastiques de Gritti et de Sabanejeff, par M. Ed. Pluyette.

L'auteur présente deux malades. L'un fut amputé par le procédé de Sabanejeff : il avait un membre inférieur éléphantiasique et couvert de plaques de sphacèle. L'autre subit l'amputation de Gritti pour une très ancienne ostéomyélite du tibia compliquée de fracture.

Or les moignons sont excellents.

Après avoir indiqué le peu de faveur dont jouissent en France les procédés ostéoplastiques, l'auteur s'attache à montrer les avantages de ces procédés pour le membre inférieur; ils se résument à trois :

1° Meilleure adaptation du moignon pour la marche;

2° Conservation de l'insertion inférieure du quadriceps fémoral, portant moindre atrophie de la cuisse et mobilisation plus complète de ce segment de membre;

3° Économie des tissus sacrifiés; on se conforme ainsi aux règles de la chirurgie conservatrice.

M. Imbert est disposé à appliquer ces procédés à la première occasion; il rappelle que le gros reproche fait au Sabanejeff est la discordance des surfaces à coapter, le fragment tibial ayant un diamètre antéro-postérieur plus grand que le même diamètre condylo-fémoral.

M. Delanglade pense qu'on peut avoir un appui terminal à moins de frais et par la simple désarticulation du genou. Il l'a pratiquée chez un blessé et a obtenu un résultat excellent. D'autre part il a eu occasion de

faire un Gritti; la réunion ne se fit pas sans incidents, et il considère la méthode comme plus dangereuse que la désarticulation. Dans ce cas les téguments du moignon sont minces, il est vrai; mais cette minceur est palliée par la régularité, le poli des condyles fémoraux.

M. Acquaviva est de l'avis de M. Delanglade; il fit, dans le service de M. Combalat, une désarticulation du genou pour gangrène de jambe et le résultat fut parfait.

M. Pluyette. Le parallèle entre la désarticulation du genou et les amputations ostéoplastiques a été fait à la Société de Chirurgie de Paris; cette dernière fut plutôt favorable à la désarticulation, sans doute parce que les opérateurs, ayant pratiqué moins souvent les autres procédés, n'avaient pu juger de leurs résultats. D'ailleurs la désarticulation du genou présente ses inconvénients; et Berger a cité des désarticulés qui avaient vu leur moignon s'ulcérer.

M. Roux a fait plusieurs Gritti. Il n'est point douteux que le moignon soit plus solide que dans les autres procédés. A preuve le cas de ce malade, à qui on avait fait un double Gritti et qui, plus tard, se donnait en spectacle en jouant à saute-mouton. Au surplus, Ollier a démontré depuis longtemps l'importance qu'il y a à conserver le point d'attache d'un muscle pour laisser au moignon la plus grande mobilité.

M. Pluyette croit que, lorsqu'on aura expérimenté plus souvent les amputations ostéoplastiques, on se rangera plus facilement à son avis.

Extirpation d'une parotide cancéreuse, par M. Ed. Delanglade.

Il s'agissait d'une malade de soixante-cinq ans, présentant une tumeur de la parotide adhérente à la peau et au masséter. Il y avait une légère paralysie faciale et quelques ganglions sus-hyoïdiens.

Opération : incision verticale au-devant du sterno-mastoïdien, remontant à l'arcade zygomatique. Incision transversale circonscrivant la peau adhérente à la tumeur. Ligature du canal de Sténon; désinsertion et rugination du masséter, ligature de la carotide externe, puis libération de la glande de dehors en dedans et de bas en haut.

L'incision verticale est ensuite prolongée jusqu'à la clavicule et on extirpe trois ganglions situés dans la gaine vasculaire.

Suites opératoires simples.

Six mois après, petit noyau de récidive dans la cicatrice; excision; depuis, la guérison s'est maintenue, ainsi qu'on peut le constater sur la malade.

L'examen histologique de la pièce a montré un épithélioma primitif de la parotide. Par contre les ganglions sont nettement tuberculeux.

Au point de vue diagnostic, l'auteur attache une grande importance à la paralysie faciale; ce signe, précoce, demande à être recherché.

L'intervention s'est faite assez simplement et pourtant les classiques conseillent l'abstention chirurgicale.

Enfin l'auteur insiste sur le jour énorme que donne l'ablation du masséter et se demande s'il n'y aurait pas lieu de systématiser cette manœuvre que les circonstances lui ont imposée.

Deux cas de fistules vésico-vaginales; cure par le procédé de dédoublement; par M. Acquaviva.

L'auteur a observé deux cas de fistules vésico-vaginales consécutives à des hystérectomies abdominales totales. Il appliqua à ces deux cas le procédé par dédoublement et il obtint deux succès.

La particularité de ces observations, c'est que la fistule passa complètement inaperçue durant les cinq ou six premiers jours.

L'auteur pense que la raison de ces fistules a été le séjour prolongé des drains en caoutchouc.

M. Pieri se demande si, dans les cas de M. Acquaviva, on ne doit pas incriminer une attrition du muscle vésical produite au moment du décollement, attrition qui sans aller jusqu'à la déchirure serait suffisante pour déterminer les jours suivants un sphacèle limité de la vessie. Ces fistules seraient pathogéniquement analogues à celles que l'on observe parfois sur le rectum, à la suite d'une prostatectomie périnéale ou d'une périnéorraphie.

M. Pluyette n'a jamais vu de fistule vésico-vaginale consécutive à une hystérectomie abdominale. En l'espèce, il ne croit pas à l'ulcération par les drains; il pense plutôt que la vessie a pu être pincée temporairement au cours de l'opération.

Dernièrement il a appliqué le procédé de Bracquehaye à une malade, qui, après un accouchement, présenta une fistule de la largeur d'une pièce de un franc. Il eut un bon résultat.

Traitement des hémorroïdes par les courants de haute fréquence, par M. L. Imbert.

L'auteur relate l'observation de deux malades hémorroïdaires, présentant depuis quelques semaines des hémorragies inquiétantes; l'état général de ces malades contre-indiquait toute intervention chirurgicale.

M. Imbert conseilla les courants de haute fréquence. Or, dans les deux cas et dès la première séance, les hémorragies ont cessé et ne se sont plus reproduites.

L'auteur rappelle qu'indépendamment de leur action décongestionnante les courants de haute fréquence sont aussi analgésiques et modérateurs de l'excitabilité des nerfs moteurs. Le premier de ces effets pourrait être utilisé dans les crises de rétention chez les prostatiques.

Séance du 15 novembre 1906.

Résultats éloignés du traitement du varicocèle par le procédé de Parona, par M. Masini.

L'auteur rapporte plusieurs observations de malades atteints de varicocèle et opérés par le procédé de Parona. Il présente plusieurs opérés qui sont sans récidive.

M. Pluyettte fait à ce procédé le reproche d'être anti-physiologique, puisqu'il prive le testicule de son enveloppe vaginale. Par ses résultats, il ne vaut pas mieux que les autres et par ailleurs il est plus long.

M. Jourdan veut bien négliger le reproche fait au procédé de Parona d'être anti-physiologique; mais il trouve que les résultats sont très modestes. Il reproche surtout au prodédé de laisser un scrotum flasque et de constituer un suspensoir d'une solidité précaire.

Il préfère l'oschéotomie par le procédé de Lucas-Championnière; tout risque d'hématome est supprimé par la suture en chaîne. Enfin il ajoute que les fils cutanés doivent être laissés en place le plus longtemps possible.

M. Escat. Le procédé de Parona doit être de nul effet, lorsqu'il y a dilatation veineuse. En principe, il n'opère pas les varicocèles; mais, lorsque le volume en est par trop considérable, il donne la préférence à la résection veineuse et à l'oschéotomie. Il rappelle que beaucoup des symptômes subjectifs du varicocèle sont moins sous la dépendance de celui-ci que sous l'état mental des sujets qui sont des dégénérés.

M. Pluyette trouve que la préférence doit rester aux procédés physiologiques, lorsqu'on a le choix. L'indication opératoire est, à son avis, le phénomène douleur. Comme procédé, il fait l'oschéotomie du seul côté malade.

M. Imbert. Chaque procédé a ses indications et tous les varicocèles ne sont pas à opérer.

Lorsqu'il y a un gros paquet variqueux, nul doute qu'il faille avoir recours à la résection veineuse.

Le procédé de Parona ne vise donc pas que les cas moyens. On lui reproche de ne pas exercer une compression veineuse suffisante; mais vraisemblablement on peut penser qu'il en est de même lorsqu'on pratique l'oschéotomie pure et simple. Quant à la rapidité de l'intervention, il pense qu'elle ne le cède en rien aux autres procédés.

M. Acquaviva a employé plusieurs fois le procédé de Parona; il le juge excellent pour les cas moyens. D'autre part, il a vu des récidives chez des malades opérés d'oschéotomie.

De l'incision précoce dans les ruptures de l'urètre; par M. Escat.

L'auteur rapporte des observations de malades atteints de ruptures de l'urètre et chez lesquels l'incision précoce a permis une réparation urétrale des meilleures, évitant ainsi les complications immédiates ou tardives assez fréquentes de ces cas. Cette incision précoce doit être faite systématiquement, même en l'absence de tumeur périnéale ou scrotale.

M. Delanglade a employé l'incision précoce dans deux cas. Dans le premier, il s'agissait d'un enfant qui avait eu de l'urétrorragie et présentait une tumeur périnéale. Un détail est à signaler; c'est que, dès le début de l'anesthésie, l'enfant urina spontanément; il avait pourtant une rupture complète.

Le second malade avait eu une forte contusion du périnée; on l'examina vingt-quatre heures après l'accident; il y avait eu urétrorragie et rétention d'urine. Il existait une fracture du bassin. L'incision périnéale mena sur un foyer très contus et les deux bouts de l'urètre furent trouvés facilement. On fit une suture totale; on draina le périnée et on obtint une réunion immédiate. Quelques jours après, la sonde à demeure ayant été enlevée, le blessé fit de la rétention d'urine, qui obligea à passer un Béniqué. Actuel-

lement le malade va très bien et le cathétérisme indique à peine un léger ressaut.

La suture immédiate doit être tentée, toutes les fois qu'on est dans de bonnes conditions.

M. Piéri a eu occasion d'employer l'incision précoce; c'était un jeune malade qui avait fait une chute à califourchon et qui se présenta quelques heures après l'accident; il y avait un peu d'urétrorragie et une légère tumeur périnéale. L'incision périnéale montra une rupture de l'urètre intéressant les 2/3 de la circonférence. Suture de l'urètre à la soie et suture du périnée. Le blessé guérit sans incident; au 20e jour, le cathétérisme au Béniqué laissait à peine soupçonner le siège de la rupture.

M. Escat. — L'incision précoce doit être faite systématiquement, même quand la symptomatologie est négative.

Luxation ancienne de l'épaule. Résection, par M. Delanglade.

L'auteur présente une malade, chez laquelle il a fait une résection pour une luxation ancienne de l'épaule qui déterminait de l'impotence fonctionnelle et des phénomènes de paralysie du plexus brachial.

Le résultat est actuellement satisfaisant.

ACADÉMIE DE MÉDECINE

Séances du mois de février. — *Présidence de M. A. Gauthier.*

M. Kirmisson présente un enfant de dix ans, qui depuis huit mois est porteur d'une série de nodosités allongées mobiles sur la peau et sur les parties profondes, siégeant dans l'épaisseur des masses musculaires de la cuisse droite et de la cuisse gauche. Il en existe aussi dans l'épaisseur des muscles des mollets. Concomitance d'adénopathie axillaire, inguinale, crurale, poplitée, etc. Deux de ces nodules, enlevés par biopsie, ont montré qu'on se trouve en présence de petits foyers *de myosite tuberculeuse*. En effet, chacune des nodosités est constituée par le groupement d'une série de foyers nodulaires. La plus grande partie des nodules est formée par des cellules épithélioïdes à noyau assez bien coloré, à contours un peu confus. Au milieu de ces amas cellulaires, on trouve, dans quelques nodules une, et exceptionnellement deux cellules géantes, dont quelques-unes très volumineuses et très caractéristiques. Enfin, dans les interstices cellulaires et dans quelques points de la périphérie des nodules, on trouve des amas volumineux de cellules embryonnaires. La recherche des bacilles par culture et inoculation a été négative; mais, de l'avis de M. Cornil et de M. Durante, il s'agit incontestablement de tuberculose musculaire. Celle-ci paraît consécutive, dans le cas actuel, à une arthrite tuberculeuse de l'articulation métatarso-phalangienne du cinquième orteil du pied gauche.

M. Cornil fait remarquer que l'intérêt de cette observation réside surtout dans la généralisation des tumeurs tuberculeuses à un très grand nombre

de muscles. Ce cas est d'autant plus intéressant qu'il n'est pas constant de trouver des bacilles dans ce genre de tumeurs.

M. Cornil cite deux cas de *tuberculose musculaire primitive.*

Le premier a été opéré par M. Coudray il y a deux ou trois ans. Il s'agissait d'un abcès froid de la région postéro-externe de la cuisse, d'origine incertaine. L'incision, pratiquée après échec des injections modificatrices, montra qu'il n'y avait pas de dénudation osseuse, et que la paroi de l'abcès était formée par le muscle vaste externe altéré. Le pus contenait un grand nombre de fibres musculaires dégénérées. L'inoculation de ce pus à un cobaye fut positive dans le sens de la tuberculose. Il s'agissait donc ici d'un abcès tuberculeux d'origine musculaire, forme non rare.

Le second fait, observé par M. Campenon, dans son service de la Charité, est relatif à une tumeur de la région massétérine chez une femme de trente-deux ans, qui ne présentait ni tuberculose pulmonaire, ni autre foyer tuberculeux, mais qui avait eu une coxalgie dix ou douze ans auparavant. L'extirpation montra que la tumeur siégeait dans l'épaisseur du muscle masséter, ayant le volume du bout du doigt, avec des ramifications dans le muscle. Le tissu blanc grisâtre de la tumeur renfermait une grande quantité de follicules tuberculeux caractéristiques ; il n'y avait pas de foyers caséeux. Les faisceaux musculaires voisins présentaient une prolifération de leur sarcolemme avec de fausses cellules géantes musculaires et une inflammation du tissu conjonctif interfasciculaire. Donc *myosite tuberculeuse à forme scléreuse.*

M. Cornil pense qu'il est tout à fait inutile, après l'excellent article de Durante[1], de refaire l'histoire de la tuberculose musculaire. Il signale les observations présentées par M. Delorme sur ce sujet, au Congrès de Chirurgie de 1891.

M. P. Berger lit un rapport sur une communication faite par MM. Rochard et de Champtassin intitulée : *Du traitement des atrophies musculaires consécutives aux épanchements articulaires (et en particulier à l'hydarthrose) par la méthode du travail musculaire avec progression des résistances.*

Après avoir établi, sur des considérations embryologiques, histologiques et cliniques, une théorie du développement musculaire normal, basée sur la contraction volontaire avec résistances progressives, ces auteurs, prenant pour règle d'application clinique le mode de développement physiologique, ont appliqué au traitement des atrophies musculaires, et en particulier aux atrophies du quadriceps fémoral consécutives aux épanchements articulaires, la méthode des « résistances progressives ».

Les atrophies musculaires rapportées dans leurs observations sont relatives à des épanchements de synovie et à des épanchements de sang dans l'articulation du genou, traitées à des périodes très diverses, et dont les limites sont comprises entre un cas traité immédiatement après l'accident

1. *Manuel d'histol. path.*, Cornil et Ranvier, 3e édit, t. II, 1902.

et un cas relatif à une atrophie dont l'accident causal remonte à sept ans. Plusieurs observations permettent de constater que les traitements usuels : immobilisation, compression, massage, électrisation, ont été souvent essayés sans grand résultat thérapeutique.

Dans tous les cas traités par la nouvelle méthode, l'atrophie musculaire a été guérie dans un délai moyen de quinze jours, avec disparition définitive de l'épanchement. Le traitement a comporté la ponction préalable, toutes les fois que le volume de l'épanchement le nécessitait.

La technique du traitement réside dans l'application des résistances progressives et présente certaines particularités dans la forme des mouvements et le dosage de l'effort, en quantité et en qualité. MM. Rochard et de Champtassin se servent d'un appareil un peu massif, qui supporte une poulie de réflexion par l'intermédiaire de laquelle le sujet, assis sur un fauteuil ou couché sur un lit, agit verticalement ou horizontalement sur des poids gradués qu'il soulève pour ramener le genou à l'extension quand il s'agit, comme c'est le cas le plus fréquent, d'une affection articulaire du genou Le matériel nécessaire est donc bien simple.

Ce qui domine donc dans ce travail, c'est le principe du traitement des affections articulaires par le mouvement, principe si bien mis en lumière par J.-L. Championnière. Reste encore au tact et à l'expérience du chirurgien de reconnaître les cas où le mouvement, qui comme J.-L. Championnière l'a si bien dit, est la vie du membre, doit être prescrit, de ceux où une nécessité plus pressante commande encore le repos et l'immobilité.

M. Delorme communique une observation de M. Lucien Picqué.

Il s'agit d'un homme de vingt et un ans, qui, après avoir reçu dans la poitrine un coup de couteau, fut atteint d'une pleurésie purulente. Trois opérations successives, dont l'opération d'Estländer, n'ayant pu assurer sa guérison, M. Picqué pratiqua l'opération de Delorme, c'est-à-dire la *décortication pulmonaire*. Il ouvrit largement la poitrine, mit à jour le poumon rétracté au fond de la cavité du thorax et encapsulé par une membrane épaisse et inextensible qui ne lui permettait pas de reprendre son volume. Le poumon se dilata sur-le-champ et le blessé guérit rapidement.

M. Delorme discute certaines questions relatives à cette opération ; il en précise surtout les indications.

La décortication pulmonaire doit être réservée aux cas de pleurésies purulentes chroniques dont les cavités, étendues à toute la plèvre, sont profondes de plus de 6 centimètres dans le sens transversal.

La radioscopie et la radiographie renseignent sur la profondeur de la cavité, sa forme, la présence de la membrane, son épaisseur, parfois sur la dilatabilité du poumon.

Traitées par la décortication les pleurésies purulentes liées à une infection pleurale pure (traumatismes, etc.) semblent devoir donner des résultats plus favorables que les pleurésies consécutives à des inflammations pleuro-pulmonaires.

Les pyo-pneumothorax nécessitent une technique spéciale.

En principe, l'ouverture du volet qui donne accès sur le poumon doit être antéro-latérale, placée à mi-hauteur de la poitrine, et être large. Dans ces conditions il permet de découvrir avec facilité les parties antérieure, postérieure, hautes et basses de la poitrine, de ménager le péricarde et le poumon pendant l'excision de la membrane.

La décortication pulmonaire ne doit être tentée que quand, malgré une gymnastique respiratoire commencée peu de jours après l'opération de l'empyème, le poumon reste immobile. Ce sont les résultats fournis par ce traitement consécutif et non la durée de la pleurésie (invoquée autrefois), qui doivent déterminer le moment où l'opération doit être tentée ; c'est la profondeur de cette cavité, qui en arrête le choix.

Ces éclaircissements engageront les chirurgiens français à suivre une voie dans laquelle, bien à tort, ils se sont laissé devancer par les chirurgiens étrangers, suivant une habitude commune.

La décortication pulmonaire a été pratiquée jusqu'ici plus de 80 fois avec de beaux succès. Le cas de M. le docteur Picqué montre ce qu'on peut attendre de l'*Opération de Delorme*.

M. Ch. Monod trouve que la décortication du poumon n'est pas toujours possible ; en pareil cas, il se demande si on ne pourrait pas substituer à cette opération l'incision de la capsule fibreuse qui recouvre le poumon, suivant la méthode de Roux.

M. Delorme ne pourrait donner des renseignements fermes sur cette technique. Il sait que ces incisions de membranes ont été faites par quelques chirurgiens.

M. Péraire.

BIBLIOGRAPHIE

L'INTERVENTION OPÉRATOIRE DANS LES FRACTURES, par **A. Lambotte** (d'Anvers). — Paris, Maloine, 210 p.

Cet ouvrage est basé sur 187 cas personnels d'intervention sanglante dans les fractures. Depuis treize ans, la chirurgie des fractures est un des sujets d'études préférés de L. Les fonctions de chirurgien de l'hôpital Stuivenberg lui ont fourni un riche matériel et permis d'appliquer sur le vivant ses idées dans le traitement des fractures.

L. justifie, dans un premier chapitre, l'intervention opératoire. Il traite un peu durement les chirurgiens, qui prétendent avoir presque toujours de bons résultats avec le traitement classique des fractures. Il insiste sur l'utilité de la réduction parfaite, qui, la radiographie nous le démontre, n'est jamais obtenue avec les procédés ordinaires. Il reconnaît d'ailleurs que l'ostéo-synthèse est un des côtés les plus difficiles de la chirurgie.

Après avoir posé les indications générales de l'intervention, il passe au manuel opératoire. Dans ce chapitre, très détaillé, nous noterons les principales nouveautés. Ce sont d'abord plusieurs modèles de daviers très ingénieux permettant de saisir les fragments dans différents sens, soit d'avant en arrière, soit de haut en bas. L. insiste sur la nécessité d'avoir à sa disposition un assez grand nombre de daviers, afin de pouvoir facilement réduire et maintenir les divers types de fracture. Pour maintenir les fractures épiphysaires et les fractures de la rotule, il emploie un davier à dents de lion dont les pointes pénètrent très facilement dans le tissu mou des épiphyses.

Pour la fixation des fragments, L. ne peut plus seulement les fixer provisoirement par un procédé quelconque, aidé d'immobilisation, mais au contraire les unir d'une manière assez rigide pour que la pose d'un appareil de contention soit inutile et pour qu'on puisse dès les premiers jours mobiliser le membre, comme si la fracture n'existait plus.

Parmi les procédés de synthèse, L. ne conserve que les suivants :

1° Le vissage simple des fragments ;

2° La prothèse métallique perdue ;

3° Les agrafes ou crampons en V ;

4° La ligature ou cerclage ;

5° Le fixateur imaginé par l'auteur.

Le vissage doit être la base des moyens d'ostéo-synthèse. L. a fait construire des vis très originales, en ce sens que leur extrémité est munie d'une petite mèche qui fait la voie, et qui permet au pas de vis de mordre à

mesure que la mèche s'enfonce; pour enfoncer la vis, on la monte sur un mandrin porte-vis qu'on peut fixer sur un perforateur. La mèche perforatrice qui forme l'extrémité de la vis est calculée de façon à pouvoir traverser le tissu compact, avant que le pas de vis morde. C'est là une très heureuse modification, qui supprime le forage préalable d'un trou pour le passage de la vis.

Pour la prothèse métallique perdue, L. utilise des plaques d'aluminium ou d'acier doux, qu'on peut modeler et cisailler. Ces attelles sont percées de place en place par des orifices laissant passer les vis fixatrices.

Le cerclage, bien connu, peut être utile dans les fractures diaphysaires très obliques; on peut, dans ces cas, avec 2 ou 3 cercles bien serrés, obtenir une coaptation très solide.

Les crampons métalliques ne doivent selon L. être utilisés que pour les fractures épiphysaires; il les rejette pour les fractures diaphysaires, parce qu'elles ne donnent pas au membre une rigidité suffisante pour permettre la mobilisation sans appareil. Aussi, n'utilisant les agrafes que pour les épiphyses, L. les a-t-il modifiées en les rendant plus légères et pointues; si bien qu'on peut les enfoncer directement sans forage préalable dans le tissu mou des épiphyses. A notre avis, peut-être partial, L. est injuste, lorsqu'il écrit qu'il ne faut jamais appliquer les agrafes dans les fractures diaphysaires des os longs. Nous avons publié en 1904 dans la *Revue de Chirurgie* des résultats irréprochables de fractures diaphysaires traitées par les agrafes. Nous sommes les premiers à avouer d'ailleurs que l'agrafage des diaphyses ne dispense pas d'un appareil immobilisateur.

Quoi qu'il en soit, L. préfère dans ces fractures diaphysaires l'emploi de son fixateur. Voici en quoi consiste cet ingénieux appareil. La fracture, réduite et maintenue par un davier, on enfonce dans l'os, à distance du foyer de fracture, un certain nombre de fiches métalliques. Ces fiches sont très solides; l'extrémité libre est formée par une mèche perforatrice suivie d'un pas de vis qui se fixera dans l'os; plus loin sur la fiche, dans la partie qui restera extérieure, est un nouveau pas de vis, qui servira à l'immobiliser; deux fiches sont introduites dans la plaie opératoire, une sur chaque fragment; on en place deux autres par une petite incision cutanée dans la partie de la diaphyse la plus éloignée de la fracture; il s'agit maintenant de réunir d'une façon solide ces 4 fiches; grâce à un système d'écrous très ingénieux, on relie chaque fiche à une forte tige qui reste extérieure et parallèle à l'os fracturé; on n'a plus qu'à serrer les écrous, à fermer la plaie, et à mettre un pansement d'où sortent les extrémités des fiches et la barre tutrice. La fixation des fragments est suffisamment rigide pour qu'on puisse au bout de quelques jours faire exécuter des mouvements spontanés au malade.

Le seul reproche qu'on puisse faire à ce fixateur est de laisser la fracture en communication avec l'extérieur, d'où danger d'infection. C'est là un gros reproche et les beaux résultats publiés par l'auteur ne suffisent peut-être pas à en montrer l'inanité. Au bout de trois à six semaines, suivant les cas, lorsque la consolidation est faite, on retire les fiches et la

fracture est guérie avec réduction parfaite, sans qu'il reste dans les tissus aucune pièce métallique.

L. étudie ensuite en détail toutes les fractures et donne à propos de chacune d'elles des observations personnelles.

Citons trois cas de fractures du col chirurgical de l'humérus, traitées par les agrafes et les vis, avec deux excellents résultats et un résultat imparfait.

18 sutures du corps de l'humérus; 17 pour des fractures récentes, 1 pour pseudarthrose. Toutes ont donné de bons résultats; la consolidation était faite en général en 3 semaines.

Pour les fractures de l'extrémité inférieure de l'humérus, L. conseille l'emploi de vis ou de plaques de prothèse. Il montre en quels points et dans quelles directions il faut enfoncer les vis, pour qu'elles soient bien fixatrices et ne gênent pas les mouvements du coude. L. donne 6 observations avec d'excellents résultats.

L. passe ensuite en revue les fractures de l'olécrâne (vis ou suture métallique), celles du radius et du cubitus (fixateur), celle de l'extrémité inférieure du radius (agrafes). Des radiographies montrent la perfection des résultats obtenus.

Pour les fractures du bassin et celles du col fémoral, L. est partisan de la suture et surtout du vissage; mais il donne peu ou pas d'observations.

Dans les fractures du corps du fémur, L. préconise le cerclage pour les fractures très obliques, le fixateur dans les autres cas. Il donne des observations d'intervention sanglante avec 2 morts et quelques résultats incomplets. L'une de ces morts a trait à une femme obèse avec grave traumatisme, fracture de l'astragale, plaie de la cuisse du côté opposé. La mort eut lieu au bout de 5 semaines de broncho-pneumonie.

Le second cas concerne un alcoolique usé, qui eut la cuisse broyée par un chariot, et qui mourut 15 jours après l'opération avec des signes d'hémorragies multiples (nasale, intestinale); la plaie était parfaite, sans suppuration. A côté de ces cas malheureux, qu'on ne saurait imputer à l'opération, L. figure plusieurs succès complets pour la forme et la fonction.

Pour les fractures de l'extrémité inférieure du fémur, L. donne surtout de la technique et peu d'observations. De même pour les fractures de l'extrémité supérieure du tibia.

Pour la rotule il préconise le cerclage après réduction maintenue très serrée grâce au davier à dents de lion.

L. a pratiqué 87 interventions pour fractures diaphysaires de la jambe; toutes, mais surtout les dernières, ont donné d'excellents résultats.

Pour les fractures de Dupuytren, L. a employé avec succès le vissage, soit de la malléole externe dans le tibia, soit celui de la malléole interne dans la diaphyse du même os.

D'après cette rapide énumération de la pratique de L., on comprendra le grand intérêt que présente la lecture attentive de son ouvrage. Après le travail d'Arb. Lane, précédemment analysé dans cette *Revue*, le livre de Lambotte constitue une nouvelle et très importante contribution à l'étude

de l'intervention sanglante dans les fractures. Nous ne saurions trop personnellement applaudir aux beaux résultats du chirurgien d'Anvers.

CH. DUJARIER.

MANUEL DE GYNÉCOLOGIE PRATIQUE, par le Dr **J. Barozzi**. — 1 vol. in-8°, Vigot frères, Paris, 1907.

L'auteur n'a pas eu l'intention de faire un traité complet de Gynécologie, mais simplement un manuel pratique, un vade-mecum.

L'ouvrage se trouve divisé en cinq parties. La première est consacrée aux généralités : asepsie, antisepsie, stérilisation, examens des malades, sérum.

On y trouve décrits très clairement et très minutieusement le curettage, la dilatation par les bougies d'Hégar, les lavages intra-utérins, etc.

Le second chapitre traite des soins à donner aux opérées, des complications post-opératoires, telles que la septicémie, l'hémorragie secondaire, l'occlusion intestinale, les péritonites.

Les autres parties sont réservées à la description des opérations sur le vagin, la vulve, l'utérus, les annexes, le péritoine pelvien.

Ce petit manuel est très complet et sans omissions; il s'adresse principalement aux étudiants, aux praticiens, aux médecins de campagne, qui n'ont pas eu le temps de faire un stage suffisamment prolongé dans un service de gynécologie. — C'est un ouvrage à leur recommander.

BOURKAU.

NIERENCHIRURGIE, par le Prof. **Garré** et le Dr **D. Ehrhardt**. — 1 vol., de 348 p., 90 figures, Karger, 1907.

Ce livre, écrit avant tout pour les praticiens ou pour ceux qui ne peuvent lire les mémoires originaux, est extrêmement bien édité. 90 figures, pour la plupart originales, illustrent le texte. A la fin de chaque article, se trouve rapidement résumée la bibliographie de la question traitée : les auteurs français sont souvent cités; et le fait est assez remarquable dans un ouvrage allemand pour qu'il mérite d'être signalé.

Toute la chirurgie rénale et uretérale se trouve parfaitement mise au point dans cet ouvrage qui fait le plus grand honneur au professeur de Breslau. Comme ce livre est avant tout un livre pratique, la séméiologie et la thérapeutique y ont une place prédominante : néanmoins l'anatomie pathologique et la pathogénie se trouvent aussi clairement résumées dans leurs points essentiels. Nous ne pouvons que conseiller la lecture de ce livre à tous ceux qui s'occupent de chirurgie rénale.

P. LECÈNE.

NÉCROLOGIE

M. le Pr F.-J. HERRGOTT (de Nancy).

M. le professeur honoraire François-Joseph Herrgott (de Nancy) vient de mourir à Nancy, à l'âge de quatre-vingt-douze ans.

Né en 1814, à Guebwiller (Alsace), il fut reçu docteur en médecine en 1839 à la Faculté de Strasbourg, avec une thèse d'accouchements. Après avoir été aide de clinique, il se fixa à Belfort, et y prépara le concours d'agrégation, qu'il subit à Strasbourg en 1853. A la Faculté de cette ville, il suppléa le professeur de clinique obstétricale et fit le cours de bandages et appareils pour les étudiants militaires.

Quand on créa, après la guerre de 1870, la Faculté de Nancy, on confia à l'agrégé Herrgott la chaire d'accouchements, spécialité dont il s'était occupé toute sa vie.

Il était membre associé de l'Académie de Médecine, correspondant de l'Institut, et de la Société de Chirurgie de Paris. Il avait été nommé Chevalier de la Légion d'honneur en 1870. Il était à la retraite depuis assez longtemps déjà.

On lui doit un grand nombre de publications scientifiques et de travaux historiques. Citons seulement les mémoires relatifs à la chirurgie, et en particulier ceux qui traitent de la *fistule vésico-vaginale* (*Gaz. méd. de Strasbourg*, 1856, p. 65, 1863; *Mém. de la Soc. de Méd. de Strasbourg*, 1864; *Académie des Sciences*, 1872, 5 août; *Gaz. méd. de Strasb.*, 1872; *Mém. de la Soc. de Chir. de Paris*, 1874; *Acad. de Méd.*, 1875; *Revue médicale de l'Est*, t. III, p. 257, etc.).

On doit à Herrgott une traduction des livres de Schultze (*Déviations utérines*, 1884); de Siebold (*Histoire de l'obstétrique*, Paris, 1893) [prix Mège, Acad. des sciences]; du *Traité des maladies des femmes* de Soranus et de Moschion (son abréviateur) (Paris, 1895).

Parmi ses autres publications chirurgicales, mentionnons : *Le traumatisme* (Strasbourg, 1868); *Accidents de la chloroformisation* (*Soc. de Méd. de Strasbourg*, 1869); *Gouttières en linge plâtré moulées sur les membres* (Paris, 1874); *Le Spondylizème* (Paris, 1877); *Spondyliolisthésis*, etc. (Paris, 1883); *Extirpation de la matrice* (opération princeps de Sauter), Paris, 1885, 16 p.; *Les Chamberlan*, *J. Palfyn*, *Le Forceps* (Paris, 1888), etc.

On le voit, l'activité scientifique d'Herrgott a été considérable, aussi bien dans le domaine chirurgical qu'au point de vue des accouchements.

La Faculté de Nancy, en le perdant, fait une perte très grande, qui sera vivement ressentie de tout le monde savant de notre pays.

M. B.

Sir William Hales HINGSTON (de Montréal).

M. le Dr William Hales Hingston, l'un des chirurgiens les plus connus du Canada, vient de mourir le 19 février 1907 à Montréal.

Docteur en médecine de Mc. Gill University en 1871, il vint en Europe se perfectionner et séjourna à Paris, Berlin et Edimbourg. Membre du Collège royal des chirurgiens, il fut successivement maire, président du Prov. Board of Health, et sénateur pour Montréal. — C'était un médecin philanthrope, très populaire aux États-Unis.

M. le professeur Mathias DUVAL (de Paris).

M. le Pr Mathias Duval, professeur d'histologie à la Faculté de Médecine de Paris, est décédé récemment à l'âge de soixante-trois ans.

Élève de la Faculté de Strasbourg, où son père le botaniste Duval-Jouve était inspecteur d'Académie, Duval fut reçu docteur en médecine en 1869. Après la guerre de 1870, il vint à Paris, où il concourut à l'agrégation d'anatomie en 1873, après avoir été prosecteur à Strasbourg. Nommé après un brillant concours, il ne succéda à Ch. Robin à la Faculté de Paris qu'en 1885. Mais, dès 1882, il était élu membre de l'Académie de Médecine.

Savant embryologiste et histologiste, anthropologiste de valeur, Mathias Duval fut surtout un *professeur* incomparable. C'était un orateur calme et disert. N'ayant rien de méridional, malgré ses origines, son éloquence posée était du type académique le plus pur; et son esprit très lucide, ayant à sa disposition une parole facile et ornée, lui permettait de faire l'exposé des questions les plus ardues de la Biologie avec une clarté étonnante, qui fit son grand succès à l'École d'anthropologie, où il a été longtemps professeur et directeur de laboratoire. Il a été aussi longtemps professeur d'anatomie à l'École des beaux-arts. Ses livres sont classiques et ses travaux spéciaux font autorité. Il professa tant que ses yeux ne le trahirent pas!

M. B.

M. le Pr A. LABÉDA (de Toulouse).

Dans la personne du professeur Labéda vient de disparaître, le 16 mars 1907, une des belles figures de la chirurgie toulousaine. Né à Toulouse le 1er mars 1838, il y fit ses premières études dans l'école dirigée par son père. Nommé interne des hôpitaux de Paris (1861), le quatrième de sa promotion, il fut l'élève de Broca, de Desormeaux, de Hardy, de Tillaux, de Velpeau. Admis en 1864 membre adjoint de la Société anatomique, il soutient l'année suivante sa thèse de doctorat sur la *Fièvre puerpérale*; celle-ci faite d'observations personnelles dans le service d'accouchements que lui

l'urèthre; l'érection persistant ainsi que les douleurs, le malade entre à la *Pitié le 19 mai, à cinq heures* de l'après-midi.

Examen. Homme vigoureux, bien musclé; moignon d'amputation à la cuisse gauche. Un furoncle de la région du flanc gauche.

La verge est en érection et repose sur la paroi abdominale. L'érection porte uniquement sur les corps caverneux; ils sont durs, tendus, également distendus à droite et à gauche; on y révèle une fluctuation nette avec forte tension. Les corps caverneux sont pris dans toute leur étendue: on sent leur portion périnéale rigide et gonflée jusqu'à l'insertion à la branche ischio-pubienne; leur extrémité antérieure se sent à travers le gland. Ce dernier, de même que le corps spongieux de l'urèthre, est flasque et ne participe nullement à l'érection.

La peau de la verge est légèrement rosée et un peu œdématiée; les veines superficielles ne paraissent pas plus développées que normalement.

La palpation des corps caverneux est douloureuse; le malade redoute les mouvements imprimés à la verge, notamment les mouvements d'abaissement.

Pas d'écoulement par le méat. La miction est possible quoiqu'un peu difficile; elle n'est pas douloureuse.

Le toucher rectal ne révèle rien d'anormal, à part un peu de contracture du sphincter anal; aucune lésion du côté de la prostate ou des vésicules, la vessie n'est pas distendue. Les testicules et les bourses sont normaux.

L'érection, spontanément douloureuse, est permanente (jour et nuit): l'insomnie et les douleurs nécessitent des piqûres de morphine.

L'examen du système nerveux, pratiqué par M. Babinski, ne montre aucune lésion du système nerveux central. Reflexes crémastérien, patellaire, achilléen conservés. Pas de signe d'Argyll Robertson. On constate seulement un peu plus de résistance que normalement au vertige voltaïque.

L'examen du sang ne montre pas de leucocytémie : 5 000 globules blancs par millimètre cube.

La rate, pas très volumineuse, est perceptible à la percussion; mais on ne la sent pas sous le rebord costal. — Pas d'adénopathie.

Le lundi 21, la température qui jusque-là avait été normale monte à 38°2. Un grand bain prolongé n'amène aucun soulagement.

On prescrit 4 grammes de chloral, 3 grammes de bromure de potassium et 1 centigramme de morphine pour la nuit. L'examen des urines, pratiqué à cette date, donne 2 litres d'urine; ni sucre, ni albumine; urée 13 gr. 20 par litre.

Jeudi 24. L'érection n'a pas cessé; les douleurs sont toujours aussi vives. La peau est plus rouge; le corps caverneux droit paraît plus tuméfié; le gland se porte à gauche. Le maximum de la tuméfaction siège sur la face dorsale dans le tiers postérieur de la verge.

Le malade, qui jusqu'alors urinait spontanément, est pris de rétention complète et on doit le sonder.

Samedi 26. Prédominance très marquée de la tuméfaction sur le corps caverneux droit. La verge s'incline de plus en plus à gauche.

La rétention a cessé; mais le malade s'aperçoit qu'il perd du pus par le méat. Par la pression de l'urèthre, il s'écoule en effet quelques gouttes de pus jaune. Cette uréthrite est due très probablement au cathétérisme L'examen du pus ne révèle aucun gonocoque; quelques cocci et quelques rares autres formes microbiennes avec de très nombreux leucocytes. Les cultures en milieu solide ou liquide n'ont pas donné de résultat après 24 heures.

Dimanche 27. Les douleurs sont beaucoup moins vives. La verge semble avoir diminué de volume.

Mercredi 30. Les douleurs ont repris, surtout à la racine du corps caverneux droit.

Les téguments de la verge sont un peu œdématiés.

1er juin. Opération par M. Terrier. Anesthésie au chloroforme.

Incision à droite sur la face latérale de la verge au niveau de son tiers moyen; la peau est légèrement œdématiée; on incise la paroi du corps caverneux droit sur une longueur d'environ deux centimètres; il s'écoule du sang épais, de couleur mélasse, de consistance poisseuse, mais sans aucun caillot; par expression on vide les deux corps caverneux en faisant sortir une grande quantité de sang poisseux noirâtre; pour faciliter l'évacuation du sang, on pratique à gauche, sur le corps caverneux, une seconde incision; il s'en écoule du sang présentant les mêmes caractères, mais toujours aucun caillot; la verge redevient flasque; on pratique la suture des corps caverneux au catgut, et la suture de la peau au crin. Pansement aseptique.

Au cours de l'intervention on a prélevé deux pipettes de sang. Les cultures ont démontré la présence du colibacille.

2 juin : le soir 38°. Le pansement a glissé, il est souillé d'urine. La plaie est un peu rouge.

3 juin. Le pansement est refait; il s'est produit un peu d'épanchement de sang sous la peau. On fait sauter quelques crins à droite; il s'écoule du sang noirâtre avec quelques stries purulentes.

5 juin. Le malade ne souffre pas, la verge est flaccide. La plaie droite suinte et suppure un peu.

10 juin. Ablation des fils; la plaie gauche est réunie; la droite suppure encore un peu.

2 juillet. Le malade quitte l'hôpital; la verge est flasque : il ne reste qu'un petit trajet fistuleux à droite, sécrétant peu.

Le malade ne souffre pas, il urine bien, mais n'a pas eu d'érection.

12 juillet. Le malade est revenu à l'hôpital; il ne présente plus que deux petits orifices fistuleux secrétant à peine; la moitié antérieure de la verge est flasque et de volume normal; le prépuce est légèrement œdématié.

La base de la verge est grosse, le double de la portion antérieure.

Elle est fluctuante à la palpation, peu douloureuse.

Le malade urine facilement et a eu quelques érections ébauchées.

On introduit une sonde cannelée par un des orifices fistuleux et il

l'urèthre; l'érection persistant ainsi que les douleurs, le malade entre à la Pitié le 19 mai, à cinq heures de l'après-midi.

Examen. Homme vigoureux, bien musclé; moignon d'amputation à la cuisse gauche. Un furoncle de la région du flanc gauche.

La verge est en érection et repose sur la paroi abdominale. L'érection porte uniquement sur les corps caverneux; ils sont durs, tendus, également distendus à droite et à gauche; on y révèle une fluctuation nette avec forte tension. Les corps caverneux sont pris dans toute leur étendue: on sent leur portion périnéale rigide et gonflée jusqu'à l'insertion à la branche ischio-pubienne; leur extrémité antérieure se sent à travers le gland. Ce dernier, de même que le corps spongieux de l'urèthre, est flasque et ne participe nullement à l'érection.

La peau de la verge est légèrement rosée et un peu œdématiée; les veines superficielles ne paraissent pas plus développées que normalement.

La palpation des corps caverneux est douloureuse; le malade redoute les mouvements imprimés à la verge, notamment les mouvements d'abaissement.

Pas d'écoulement par le méat. La miction est possible quoiqu'un peu difficile; elle n'est pas douloureuse.

Le toucher rectal ne révèle rien d'anormal, à part un peu de contracture du sphincter anal; aucune lésion du côté de la prostate ou des vésicules, la vessie n'est pas distendue. Les testicules et les bourses sont normaux.

L'érection, spontanément douloureuse, est permanente (jour et nuit): l'insomnie et les douleurs nécessitent des piqûres de morphine.

L'examen du système nerveux, pratiqué par M. Babinski, ne montre aucune lésion du système nerveux central. Reflexes crémastérien, patellaire, achilléen conservés. Pas de signe d'Argyll Robertson. On constate seulement un peu plus de résistance que normalement au vertige voltaïque.

L'examen du sang ne montre pas de leucocytémie : 5 000 globules blancs par millimètre cube.

La rate, pas très volumineuse, est perceptible à la percussion; mais on ne la sent pas sous le rebord costal. — Pas d'adénopathie.

Le lundi 21, la température qui jusque-là avait été normale monte à 38°2. Un grand bain prolongé n'amène aucun soulagement.

On prescrit 4 grammes de chloral, 3 grammes de bromure de potassium et 1 centigramme de morphine pour la nuit. L'examen des urines, pratiqué à cette date, donne 2 litres d'urine; ni sucre, ni albumine; urée 13 gr. 20 par litre.

Jeudi 24. L'érection n'a pas cessé; les douleurs sont toujours aussi vives. La peau est plus rouge; le corps caverneux droit paraît plus tuméfié; le gland se porte à gauche. Le maximum de la tuméfaction siège sur la face dorsale dans le tiers postérieur de la verge.

Le malade, qui jusqu'alors urinait spontanément, est pris de rétention complète et on doit le sonder.

Samedi 26. Prédominance très marquée de la tuméfaction sur le corps caverneux droit. La verge s'incline de plus en plus à gauche.

La rétention a cessé; mais le malade s'aperçoit qu'il perd du pus par le méat. Par la pression de l'urèthre, il s'écoule en effet quelques gouttes de pus jaune. Cette uréthrite est due très probablement au cathétérisme L'examen du pus ne révèle aucun gonocoque; quelques cocci et quelques rares autres formes microbiennes avec de très nombreux leucocytes. Les cultures en milieu solide ou liquide n'ont pas donné de résultat après 24 heures.

Dimanche 27. Les douleurs sont beaucoup moins vives. La verge semble avoir diminué de volume.

Mercredi 30. Les douleurs ont repris, surtout à la racine du corps caverneux droit.

Les téguments de la verge sont un peu œdématiés.

1er juin. Opération par M. Terrier. Anesthésie au chloroforme.

Incision à droite sur la face latérale de la verge au niveau de son tiers moyen; la peau est légèrement œdématiée; on incise la paroi du corps caverneux droit sur une longueur d'environ deux centimètres; il s'écoule du sang épais, de couleur mélasse, de consistance poisseuse, mais sans aucun caillot; par expression on vide les deux corps caverneux en faisant sortir une grande quantité de sang poisseux noirâtre; pour faciliter l'évacuation du sang, on pratique à gauche, sur le corps caverneux, une seconde incision; il s'en écoule du sang présentant les mêmes caractères, mais toujours aucun caillot; la verge redevient flasque; on pratique la suture des corps caverneux au catgut, et la suture de la peau au crin. Pansement aseptique.

Au cours de l'intervention on a prélevé deux pipettes de sang. Les cultures ont démontré la présence du colibacille.

2 juin : le soir 38°. Le pansement a glissé, il est souillé d'urine. La plaie est un peu rouge.

3 juin. Le pansement est refait; il s'est produit un peu d'épanchement de sang sous la peau. On fait sauter quelques crins à droite; il s'écoule du sang noirâtre avec quelques stries purulentes.

5 juin. Le malade ne souffre pas, la verge est flaccide. La plaie droite suinte et suppure un peu.

10 juin. Ablation des fils; la plaie gauche est réunie; la droite suppure encore un peu.

2 juillet. Le malade quitte l'hôpital; la verge est flasque : il ne reste qu'un petit trajet fistuleux à droite, sécrétant peu.

Le malade ne souffre pas, il urine bien, mais n'a pas eu d'érection.

12 juillet. Le malade est revenu à l'hôpital; il ne présente plus que deux petits orifices fistuleux secrétant à peine; la moitié antérieure de la verge est flasque et de volume normal; le prépuce est légèrement œdématié.

La base de la verge est grosse, le double de la portion antérieure.

Elle est fluctuante à la palpation, peu douloureuse.

Le malade urine facilement et a eu quelques érections ébauchées.

On introduit une sonde cannelée par un des orifices fistuleux et il

l'urèthre; l'érection persistant ainsi que les douleurs, le malade entre à la Pitié le 19 mai, à cinq heures de l'après-midi.

Examen. Homme vigoureux, bien musclé; moignon d'amputation à la cuisse gauche. Un furoncle de la région du flanc gauche.

La verge est en érection et repose sur la paroi abdominale. L'érection porte uniquement sur les corps caverneux; ils sont durs, tendus, également distendus à droite et à gauche; on y révèle une fluctuation nette avec forte tension. Les corps caverneux sont pris dans toute leur étendue : on sent leur portion périnéale rigide et gonflée jusqu'à l'insertion à la branche ischio-pubienne; leur extrémité antérieure se sent à travers le gland. Ce dernier, de même que le corps spongieux de l'urèthre, est flasque et ne participe nullement à l'érection.

La peau de la verge est légèrement rosée et un peu œdématiée; les veines superficielles ne paraissent pas plus développées que normalement.

La palpation des corps caverneux est douloureuse; le malade redoute les mouvements imprimés à la verge, notamment les mouvements d'abaissement.

Pas d'écoulement par le méat. La miction est possible quoiqu'un peu difficile; elle n'est pas douloureuse.

Le toucher rectal ne révèle rien d'anormal, à part un peu de contracture du sphincter anal; aucune lésion du côté de la prostate ou des vésicules, la vessie n'est pas distendue. Les testicules et les bourses sont normaux.

L'érection, spontanément douloureuse, est permanente (jour et nuit); l'insomnie et les douleurs nécessitent des piqûres de morphine.

L'examen du système nerveux, pratiqué par M. Babinski, ne montre aucune lésion du système nerveux central. Reflexes crémastérien, patellaire, achilléen conservés. Pas de signe d'Argyll Robertson. On constate seulement un peu plus de résistance que normalement au vertige voltaïque.

L'examen du sang ne montre pas de leucocytémie : 5 000 globules blancs par millimètre cube.

La rate, pas très volumineuse, est perceptible à la percussion; mais on ne la sent pas sous le rebord costal. — Pas d'adénopathie.

Le lundi 21, la température qui jusque-là avait été normale monte à 38°2. Un grand bain prolongé n'amène aucun soulagement.

On prescrit 4 grammes de chloral, 3 grammes de bromure de potassium et 1 centigramme de morphine pour la nuit. L'examen des urines, pratiqué à cette date, donne 2 litres d'urine; ni sucre, ni albumine; urée 13 gr. 20 par litre.

Jeudi 24. L'érection n'a pas cessé; les douleurs sont toujours aussi vives. La peau est plus rouge; le corps caverneux droit paraît plus tuméfié; le gland se porte à gauche. Le maximum de la tuméfaction siège sur la face dorsale dans le tiers postérieur de la verge.

Le malade, qui jusqu'alors urinait spontanément, est pris de rétention complète et on doit le sonder.

Samedi 26. Prédominance très marquée de la tuméfaction sur le corps caverneux droit. La verge s'incline de plus en plus à gauche.

La rétention a cessé; mais le malade s'aperçoit qu'il perd du pus par le méat. Par la pression de l'urèthre, il s'écoule en effet quelques gouttes de pus jaune. Cette uréthrite est due très probablement au cathétérisme L'examen du pus ne révèle aucun gonocoque; quelques cocci et quelques rares autres formes microbiennes avec de très nombreux leucocytes. Les cultures en milieu solide ou liquide n'ont pas donné de résultat après 24 heures.

Dimanche 27. Les douleurs sont beaucoup moins vives. La verge semble avoir diminué de volume.

Mercredi 30. Les douleurs ont repris, surtout à la racine du corps caverneux droit.

Les téguments de la verge sont un peu œdématiés.

1er juin. Opération par M. Terrier. Anesthésie au chloroforme.

Incision à droite sur la face latérale de la verge au niveau de son tiers moyen; la peau est légèrement œdématiée; on incise la paroi du corps caverneux droit sur une longueur d'environ deux centimètres; il s'écoule du sang épais, de couleur mélasse, de consistance poisseuse, mais sans aucun caillot; par expression on vide les deux corps caverneux en faisant sortir une grande quantité de sang poisseux noirâtre; pour faciliter l'évacuation du sang, on pratique à gauche, sur le corps caverneux, une seconde incision; il s'en écoule du sang présentant les mêmes caractères, mais toujours aucun caillot; la verge redevient flasque; on pratique la suture des corps caverneux au catgut, et la suture de la peau au crin. Pansement aseptique.

Au cours de l'intervention on a prélevé deux pipettes de sang. Les cultures ont démontré la présence du colibacille.

2 juin : le soir 38°. Le pansement a glissé, il est souillé d'urine. La plaie est un peu rouge.

3 juin. Le pansement est refait; il s'est produit un peu d'épanchement de sang sous la peau. On fait sauter quelques crins à droite; il s'écoule du sang noirâtre avec quelques stries purulentes.

5 juin. Le malade ne souffre pas, la verge est flaccide. La plaie droite suinte et suppure un peu.

10 juin. Ablation des fils; la plaie gauche est réunie; la droite suppure encore un peu.

2 juillet. Le malade quitte l'hôpital; la verge est flasque : il ne reste qu'un petit trajet fistuleux à droite, sécrétant peu.

Le malade ne souffre pas, il urine bien, mais n'a pas eu d'érection.

12 juillet. Le malade est revenu à l'hôpital; il ne présente plus que deux petits orifices fistuleux secrétant à peine; la moitié antérieure de la verge est flasque et de volume normal; le prépuce est légèrement œdématié.

La base de la verge est grosse, le double de la portion antérieure.

Elle est fluctuante à la palpation, peu douloureuse.

Le malade urine facilement et a eu quelques érections ébauchées.

On introduit une sonde cannelée par un des orifices fistuleux et il

l'urèthre; l'érection persistant ainsi que les douleurs, le malade entre à la Pitié le 19 mai, à cinq heures de l'après-midi.

Examen. Homme vigoureux, bien musclé; moignon d'amputation à la cuisse gauche. Un furoncle de la région du flanc gauche.

La verge est en érection et repose sur la paroi abdominale. L'érection porte uniquement sur les corps caverneux; ils sont durs, tendus, également distendus à droite et à gauche; on y révèle une fluctuation nette avec forte tension. Les corps caverneux sont pris dans toute leur étendue: on sent leur portion périnéale rigide et gonflée jusqu'à l'insertion à la branche ischio-pubienne; leur extrémité antérieure se sent à travers le gland. Ce dernier, de même que le corps spongieux de l'urèthre, est flasque et ne participe nullement à l'érection.

La peau de la verge est légèrement rosée et un peu œdématiée; les veines superficielles ne paraissent pas plus développées que normalement.

La palpation des corps caverneux est douloureuse; le malade redoute les mouvements imprimés à la verge, notamment les mouvements d'abaissement.

Pas d'écoulement par le méat. La miction est possible quoiqu'un peu difficile; elle n'est pas douloureuse.

Le toucher rectal ne révèle rien d'anormal, à part un peu de contracture du sphincter anal; aucune lésion du côté de la prostate ou des vésicules, la vessie n'est pas distendue. Les testicules et les bourses sont normaux.

L'érection, spontanément douloureuse, est permanente (jour et nuit); l'insomnie et les douleurs nécessitent des piqûres de morphine.

L'examen du système nerveux, pratiqué par M. Babinski, ne montre aucune lésion du système nerveux central. Reflexes crémastérien, patellaire, achilléen conservés. Pas de signe d'Argyll Robertson. On constate seulement un peu plus de résistance que normalement au vertige voltaïque.

L'examen du sang ne montre pas de leucocytémie : 5 000 globules blancs par millimètre cube.

La rate, pas très volumineuse, est perceptible à la percussion; mais on ne la sent pas sous le rebord costal. — Pas d'adénopathie.

Le lundi 21, la température qui jusque-là avait été normale monte à 38°2. Un grand bain prolongé n'amène aucun soulagement.

On prescrit 4 grammes de chloral, 3 grammes de bromure de potassium et 1 centigramme de morphine pour la nuit. L'examen des urines, pratiqué à cette date, donne 2 litres d'urine; ni sucre, ni albumine; urée 13 gr. 20 par litre.

Jeudi 24. L'érection n'a pas cessé; les douleurs sont toujours aussi vives. La peau est plus rouge; le corps caverneux droit paraît plus tuméfié; le gland se porte à gauche. Le maximum de la tuméfaction siège sur la face dorsale dans le tiers postérieur de la verge.

Le malade, qui jusqu'alors urinait spontanément, est pris de rétention complète et on doit le sonder.

Samedi 26. Prédominance très marquée de la tuméfaction sur le corps caverneux droit. La verge s'incline de plus en plus à gauche.

La rétention a cessé; mais le malade s'aperçoit qu'il perd du pus par le méat. Par la pression de l'urèthre, il s'écoule en effet quelques gouttes de pus jaune. Cette uréthrite est due très probablement au cathétérisme L'examen du pus ne révèle aucun gonocoque; quelques cocci et quelques rares autres formes microbiennes avec de très nombreux leucocytes. Les cultures en milieu solide ou liquide n'ont pas donné de résultat après 24 heures.

Dimanche 27. Les douleurs sont beaucoup moins vives. La verge semble avoir diminué de volume.

Mercredi 30. Les douleurs ont repris, surtout à la racine du corps caverneux droit.

Les téguments de la verge sont un peu œdématiés.

1er juin. Opération par M. Terrier. Anesthésie au chloroforme.

Incision à droite sur la face latérale de la verge au niveau de son tiers moyen; la peau est légèrement œdématiée; on incise la paroi du corps caverneux droit sur une longueur d'environ deux centimètres; il s'écoule du sang épais, de couleur mélasse, de consistance poisseuse, mais sans aucun caillot; par expression on vide les deux corps caverneux en faisant sortir une grande quantité de sang poisseux noirâtre; pour faciliter l'évacuation du sang, on pratique à gauche, sur le corps caverneux, une seconde incision; il s'en écoule du sang présentant les mêmes caractères, mais toujours aucun caillot; la verge redevient flasque; on pratique la suture des corps caverneux au catgut, et la suture de la peau au crin. Pansement aseptique.

Au cours de l'intervention on a prélevé deux pipettes de sang. Les cultures ont démontré la présence du colibacille.

2 juin : le soir 38°. Le pansement a glissé, il est souillé d'urine. La plaie est un peu rouge.

3 juin. Le pansement est refait; il s'est produit un peu d'épanchement de sang sous la peau. On fait sauter quelques crins à droite; il s'écoule du sang noirâtre avec quelques stries purulentes.

5 juin. Le malade ne souffre pas, la verge est flaccide. La plaie droite suinte et suppure un peu.

10 juin. Ablation des fils; la plaie gauche est réunie; la droite suppure encore un peu.

2 juillet. Le malade quitte l'hôpital; la verge est flasque : il ne reste qu'un petit trajet fistuleux à droite, sécrétant peu.

Le malade ne souffre pas, il urine bien, mais n'a pas eu d'érection.

12 juillet. Le malade est revenu à l'hôpital; il ne présente plus que deux petits orifices fistuleux secrétant à peine; la moitié antérieure de la verge est flasque et de volume normal; le prépuce est légèrement œdématié.

La base de la verge est grosse, le double de la portion antérieure.

Elle est fluctuante à la palpation, peu douloureuse.

Le malade urine facilement et a eu quelques érections ébauchées.

On introduit une sonde cannelée par un des orifices fistuleux et il

des voies de retour du sang veineux. La théorie nerveuse est à rejeter pour la plupart des cas de priapisme permanent. Seuls les cas où existe une lésion médullaire peuvent s'expliquer par une action nerveuse analogue à la cause physiologique qui produit l'érection. Encore avons-nous vu que dans le cas de Tauzki, où il existait une fracture du rachis, la persistance du priapisme après la mort semble indiquer autre chose qu'une action nerveuse.

La théorie de la thrombose a surtout été soutenue pour le priapisme des leucémiques; on a accusé l'altération du sang : l'accumulation des leucocytes favorisant la formation d'un thrombus blanc. L'autopsie de Kast, chez un leucémique, semble indiquer qu'il y a eu organisation conjonctive d'un thrombus des corps caverneux. Mais on peut objecter à la théorie de la thrombose les constatations opératoires; on a toujours trouvé les corps caverneux gorgés d'un sang non coagulé noir et poisseux. De plus on sait que le sang des leucémiques se coagule difficilement. Peut-être la thrombose se limite-t-elle aux veines efférentes, mais il serait singulier que la coagulation du sang ne remontât pas jusque dans les corps caverneux. Göbel a émis, sans preuve d'ailleurs, l'hypothèse d'une action anticoagulante du tissu spongieux des corps caverneux. Enfin, avec la thrombose, on s'expliquerait mal la guérison spontanée avec retour des fonctions.

La théorie de l'hématome comprenant les voies de retour est au contraire plus satisfaisante. Avec elle le rôle de l'effort (coït, défécation) s'expliquerait facilement. De plus on connaît la facilité qu'ont les leucémiques à faire des hémorragies. Dans nombre de nos observations on note des épistaxis, des entérorragies. Dans le second cas de Vorster [32], d'origine traumatique, on trouva à l'intervention un hématome du corps caverneux droit comprimant l'urèthre. Le rôle de l'alcoolisme, fréquemment noté dans les antécédents, s'expliquerait par les lésions vasculaires fréquentes dans cette intoxication.

D'ailleurs cette théorie n'est pas satisfaisante à tous les points de vue. Elle laisse bien des points obscurs. Où siégerait cet hématome? S'il comprime les voies de retour, comment le fait de vider les corps caverneux amène-t-il la guérison? Pourquoi les corps caverneux sont-ils pris à l'exclusion du corps spongieux? Autant de points que nous ne pouvons élucider et qui demandent des recherches et de nouvelles observations.

Le traitement du priapisme soulève également des difficultés. Nous n'insisterons pas sur les calmants, dérivatifs, ou révulsifs qui peuvent atténuer les douleurs mais n'amènent jamais la guérison. La lecture des observations montre que la liste en est longue et variée. On a même essayé, sans succès d'ailleurs, d'appliquer la bande élastique sur la verge en érection.

La question importante est celle de l'intervention. Faut-il laisser l'affection suivre son cours? Faut-il au contraire, par une incision, vider les corps caverneux? Nous avons vu que la guérison spontanée se produisait dans la majorité des cas. Mais il y a des complications. Le cas de Jadioux [5] montre que le priapisme peut entraîner la mort. L'un de nous a observé jadis avec Charcot un cas de priapisme qui eut aussi une terminaison fatale. De plus la guérison spontanée est souvent longue à venir; elle demande des semaines et quelquefois des mois; et pendant cette période les souffrances du malade sont souvent très vives.

Mais l'argument qui pour nous pèse le plus pour l'intervention est ce fait que la plupart des cas où les résultats fonctionnels ont été bons sont ceux où l'on est intervenu. Sur nos 48 observations on est intervenu dix fois seulement et dans ces dix cas se trouvent trois bons résultats fonctionnels (Gœbel [42], Sick [45], Haillot et Viardin [44]), sur tous les autres cas, soit 38, nous n'avons que trois guérisons fonctionnelles (Lloyd [8], Ward [39], Margoulies [43]). Nous croyons donc qu'il faut intervenir et le plus tôt possible, c'est ainsi qu'on aura le plus de chance d'avoir de bons résultats au point de vue de la fonction.

C'est Velpeau [7] qui est intervenu le premier; ayant à soigner un cas de priapisme il se rappela l'observation d'un malade atteint de la même affection et qui ne guérit qu'après une blessure accidentelle du corps caverneux par un canif. Il fit une ponction et guérit son malade. Dans les deux cas de Vorster [32] opérés par Rose, on n'incisa pas de parti-pris les corps caverneux; dans un cas, on fit une section d'un paraphimosis, dans l'autre une uréthrotomie externe pour parer à une rétention d'urine. Ces interventions furent néanmoins suivies de succès.

Mackie [14] opéra aussi pour un paraphimosies avec rétention d'urine, mais il incisa le corps caverneux.

Les autres auteurs (Birkett [11], Göbel (2 cas [42]), Sick [45], Haillot et

Viardin [44], Terrier et Dujarier) incisèrent de parti-pris un seul ou les deux corps caverneux.

Sick [45] est le premier à avoir fait une opération bien réglée, il incisa la peau, la tunique fibreuse du corps caverneux, vida le sang qui le gorgeait, puis fit une suture soignée de la fibreuse, et ferma la peau par-dessus. C'est également la conduite qui fut suivie dans le cas de Mori [45] et dans le nôtre. La suture de l'albuginée du corps caverneux empêche les adhérences qui, on le sait, peuvent amener des troubles de l'érection.

Malheureusement cette opération, qui paraît très simple, s'accompagne souvent de phénomènes d'infection.

Plusieurs causes concourent à cet accident. La difficulté de maintenir en place le pansement; l'hématome sous-cutané qui se forme souvent malgré une suture soignée de la fibreuse. Enfin, dans deux cas, on a trouvé du coli dans le sang au cours de l'intervention.

Lorsqu'il se produit une suppuration, il faut largement drainer le corps caverneux. Souvent il s'élimine sous forme d'eschare noirâtre une partie du tissu spongieux; à partir de ce moment la réparation se fait rapidement.

De nouvelles observations sont encore nécessaires pour pouvoir apprécier définitivement les bons résultats du traitement opératoire du priapisme. Mais nous croyons qu'avec une intervention précoce on pourra éviter le plus souvent cette transformation fibreuse des corps caverneux, signalée par Kast, et qui marque la perte définitive de l'érection.

OBSERVATIONS.

Maurel [1], 1772. — Jeune campagnard de treize à quatorze ans, en convalescence d'une fièvre putride, fut pris inopinément d'un priapisme des plus violents. Rétention d'urine incomplète. Émollients. Guérison.

« S'il fallait absolument assigner la cause prochaine et immédiate de cette maladie, ne pourrait-on pas dire assez plausiblement que l'air froid auquel le malade s'était exposé avant son complet rétablissement avait resserré les pores de la peau dans un temps où ils étaient disposés à livrer passage à un reste de matière morbifique dont la masse du sang ne s'était pas entièrement dépurée et que cette même matière, portée aux parties génitales, avait occasionné l'orgasme, l'irritation et le spasme qui étaient survenus ? »

Calloway [2], 1824. — Débute après coït; durée 3-4 semaines. Traitement :

saignées, sangsues, émollients, frictions mercurielles, incision, suppuration. Guérison avec impotence.

V. Windish[3], 1836. — Trente-neuf ans, tailleur, cachectique. Priapisme débute sans cause, le soir; enveloppements froids, douleurs terribles. Entre à l'hôpital 2 jours après. La verge en érection, d'une dureté de fer, développée surtout en longueur, douloureuse et rouge. Le malade, la respiration anxieuse, la face en sueur, fièvre élevée; 8 sangsues au périnée, pansements, lavements d'huile; la douleur est beaucoup calmée. Divers calmants pour obtenir nuits tranquilles. État stationnaire pendant 25 jours. Puis, sous influence d'une poudre au camphre, à l'opium et au sucre (?), diminution progressive en 8 jours et guérison.

Weise[4], 1840. — Quarante-cinq ans, cordonnier, souffre de la goutte depuis des années. A la suite d'un accès, attaque de priapisme très douloureux, arrachant des cris au malade. Aucun antécédent vénérien. La miction est pénible et lente; l'urine contient de petits grains de sable jaune rougeâtre. Guérison spontanée au bout de trois semaines. La goutte se fixe alors sur le pied gauche et le coude droit; 14 jours après guérison complète.

Jadioux[5], 1845. — Trente-cinq ans, syphilitique. Attaque brusque de priapisme, avec douleur. Le gland ne participe pas à l'érection, œdème et teinte rose du fourreau de la verge et du prépuce; miction pénible, mort. Aspect spécial du sang à la saignée : couenne inflammatoire épaisse. Autopsie : foie énorme, rate a six fois son volume, gouttelettes de pus par pression. Les corps caverneux sont gorgés d'un sang noir, sirupeux, poisseux. L'auteur attribue le priapisme aux vésicatoires (intoxication cantharidienne). La mort rapide serait due à des phlébites suppurées. En réalité c'est un cas type de priapisme chez un leucémique.

Tripe[6], 1845. — Vingt-six ans, débute après coït, durée trois mois, guérison spontanée, le traitement par les calmants et la saignée n'ayant rien donné.

Velpeau[7], 1852. — Trente-quatre ans, priapisme après coït; la douleur ne vient que le 4e jour. Velpeau essaya sangsues, antiphlogistiques; se rappelant d'une observation à lui racontée où un priapisme ne guérit qu'après une plaie accidentelle du corps caverneux par un canif, il fit une ponction qui traversa les corps caverneux; il s'écoula pendant une heure du sang en faible quantité. A la suite, le priapisme diminua progressivement et guérit.

Lloyd[8], 1852. — Vingt-neuf ans, troisième attaque de priapisme sans cause; durée 7 semaines; guérison; bon fonctionnement ultérieur. Le traitement consista en saignées, sangsues et calmants. Grave hémoptysie.

Dunn[9], 1863. — Quarante-huit ans, durée 5 semaines, guérison sans intervention.

Klemme[10], 1866. — Vingt-quatre ans, grosse rate, priapisme, difficulté de

la miction. Hémorragies diverses (nez, intestin). La miction n'est possible que dans la position genu-pectorale. Diminution du priapisme au bout d'un mois. L'auteur croit à une hémorragie du corps caverneux.

Birkett [11], 1867. — Quarante-quatre ans, priapisme après coït : vives douleurs; intégrité du gland et du corps spongieux. Malade d'apparence cachectique, mais en somme bien portant. Légère gêne de la miction.

Incision des deux corps caverneux, il s'écoule un sang noir et épais. Comme le priapisme et les douleurs persistent on renouvelle l'incision des corps caverneux; pansements humides chauds : amélioration, suppuration du corps caverneux gauche qui dure 3 mois, guérison. (B. cite 3 cas analogues sans détails suffisants).

Jos. R. Smith [12], 1869. — Vingt-huit ans, priapisme ayant pour cause la surdistension de la vessie. Durée plusieurs jours, traitements variés (calmants, narcose chloroformique, etc.). Guérison spontanée progressive.

Hargis [13], 1869. — Vingt-huit ans. Priapisme très douloureux débutant après coït. Bromure à haute dose. Guérison.

Mackie [14], 1872. — Soixante-dix ans, excès alcooliques et vénériens. Pendant 2 jours priapisme intermittent, puis permanent pendant 21 jours. Pansements froids; bains chauds; chloral; morphine; bromure de potassium; sangsues à la racine de la verge. Douleurs vives et insomnie.

Avant le début du priapisme, vague sensation de tiraillement dans le bras et le pied droits, violent frisson. L'examen de l'urèthre, du rectum, de la moelle ne révèle rien en dehors d'un rétrécissement insignifiant de l'urèthre.

Le 19e jour, douleur inflammatoire pulsatile dans le corps caverneux droit; gonflement du prépuce. Deux jours plus tard paraphimosis et rétention d'urine.

Incision du corps caverneux à partir de la couronne du gland. Écoulement d'une grande quantité de sang noir, à moitié coagulé. L'érection cesse et la vessie distendue se vide. Pansements chauds, il sort des débris mortifiés de tissu cellulaire et de sang coagulé. Guérison.

Hird [15], 1873. — Cinquante-cinq ans; 2e attaque; durée 19 jours; traitements : purgatifs, calmants. Guérison spontanée.

Johnson Smith [16], 1873. — Quarante-six ans, consécutif à un accident (chute sur périnée et verge), petite plaie du gland, rapidement guérie. Le lendemain priapisme, douleurs, insomnie. A la racine de la verge existe un noyau saillant. Calmants. Au bout de 5 semaines guérison; le noyau disparut progressivement. Aucune lésion médullaire.

Tauszky [17], 1874. — H. G., quarante-trois ans, chute, coma; fracture des 4e, 5e, 6e cervicales avec paraplégie complète : rétention d'urine et des matières. Priapisme durant du 27 mai au 4 juin, jour de la mort.

A l'autopsie le priapisme n'avait pas cessé (36 heures après la mort).

M. Longuet [18], 1875. — Attaques de priapisme passager nocturne.

Attaque de 3 semaines limitée aux corps caverneux.

Grosse rate; examen du sang par Malassez; un globule blanc pour deux globules rouges. Hémorragies variées (épistaxis, entérorragies), grosse prostate; guérison progressive du priapisme.

Neidhart [19], 1876. — Dix-huit ans, fièvre intermittente, grosse rate. Deux attaques de priapisme durant de 2 à 3 semaines. Disparition progressive. Miction possible quoique gênée. Le malade finit par mourir.

Matthias [20], 1875. — Vingt-six à vingt-sept ans, début subit, dans la nuit, d'un priapisme douloureux. Durée 5 semaines et demie. Le pénis arrivait jusqu'à l'ombilic. Pas de cause dans le système nerveux ni dans l'appareil uro-génital. Échec de toutes les thérapeutiques. Miction possible; guérison progressive.

Plus tard hypertrophie du foie et de la rate. Attaque d'éphidrose généralisée et abondante.

Troubles visuels; mort quelques mois après.

Walker [21], 1877. — Vingt-six ans, nègre : sans cause, pendant la nuit, priapisme; le gland n'est pas pris. Calmants, narcose chloroformique sans résultats. Rétention d'urine nécessitant cathétérisme avec sonde molle. Au bout de 6 jours, grande faiblesse, sueurs profuses. Au 18e jour, teinture de vératrine. Au bout de 3 jours, amélioration. Avant cette amélioration on avait senti un anneau dur environ 2 centimètres au-dessous du gland. La guérison fut longue et dès qu'on cessait la vératrine, la verge redevenait dure.

Plusieurs semaines après, aucune érection, bien qu'il y ait des désirs vénériens.

Salzer [22], 1879. — Quarante-six ans, père de 6 enfants; en août 1874, 2 attaques passagères de priapisme.

Le 9 septembre, à 3 heures du matin, le malade se réveille en érection avec vives douleurs. Priapisme dure jusqu'en fin octobre. Miction pénible, facilitée par position génu-pectorale. Grosse rate. Revu en décembre; verge pendante quoique un peu dure. Plus d'érection ni de désirs génitaux.

Mort en septembre 1875 avec hémoptysies.

Wetherell [23], 1880. — Dix-neuf ans : durée 5 semaines. Pendant les deux premiers jours, douleurs intenses; verge courbée comme dans chaudepisse cordée.

Miction fréquente; rate très grosse; ganglions cervicaux gros et durs; anémie; épistaxis.

Mort de leucémie, onze mois après guérison du priapisme.

Peabody [24], 1880. — A. W., Anglais, trente-huit ans, cocher; sobre, pas de maladies vénériennes ; entre le 15 avril 1879.

Cinq ans auparavant avait souffert de frissons et de fièvre.

Deux mois avant : œdème des jambes, fréquence des mictions. Pendant cette période, fréquentes attaques de frissons et fièvre. Fréquentes épistaxis. Légère douleur périnéale, sensibilité et irritation du pénis au moment de monter sur le siège. Presque de suite après, en conduisant, érection qui ne cessa pas jusqu'à son admission. Pas de désirs, ni d'éjaculation.

A son entrée; vives douleurs périnéales quand le malade essaie de s'asseoir.

Couché sur le dos, pas de douleurs. Érection limitée aux corps caverneux. Miction sans difficulté. État général mauvais. Œdème des pieds; urine légèrement albumineuse avec cylindres hyalins.

Rate très grosse : 20 centimètres de haut dans la ligne axillaire; 27 centimètres dans le genu mamellaire; ligne médiane 19 centimètres. Elle dépasse la ligne médiane. Ganglions lymphatiques (aine, cou et ailleurs) augmentés de volume. Malade très anémique.

Le mois qui suivit son admission la température s'éleva souvent le soir, jamais au-dessus de 101° Fahrenheit.

Diminution graduelle de l'érection; au bout du mois, dimensions habituelles.

Le malade se lève et marche; l'érection complète a duré 6 semaines, la demi-érection 15 jours.

Sang examiné : globules blancs très augmentés de nombre : 1 globule blanc pour 6, 5, 4, 3 ou 2 rouges, suivant les prises.

Épistaxis fréquentes.

Les semaines suivantes, rate toujours grosse; plusieurs érections imparfaites.

Revu au bout de six mois. Rate et ganglions identiques, même proportion de globules blancs; œdème des pieds; respiration courte, essouflement après le moindre exercice. Pas de désirs sexuels, pas de coït.

Jewsejenko[25], 1881. — Dix-huit ans. Excitabilité très douloureuse du pénis: au moindre attouchement, attaque de priapisme prolongés. Le malade se masturbait et avait une uréthrite chronique.

A l'examen de l'urèthre on trouva dans la fosse naviculaire une petite tumeur pédiculée de la grosseur d'un petit pois; son extirpation amena la guérison du priapisme.

Kauders[27] (in Neumann). — Priapisme à début brusque avec vives douleurs; gonflement considérable avec teinte cyanotique de toute la verge.

A l'autopsie, tuberculose pulmonaire; tuberculose miliaire du foie, de la rate et des reins; thrombose des corps caverneux, du corps spongieux; œdème du fourreau et du prépuce; thrombose marastique étendue des plexus de Santorini et péri-vésicaux.

Taylor[28], 1883-84. — Il nous a été impossible de trouver le journal où est relaté ce cas.

Stimson [29], 1885. — Quarante-huit ans; érection d'habitude difficile; douleurs rhumatismales; sciatique. Vers la même époque apparaissent sur le gland deux taches fortement colorées; en même temps se développe le priapisme; la verge forme une concavité inférieure. Augmentation de volume du foie et de la rate; pas de leucocytose. La miction est possible; mais des douleurs violentes accompagnent le priapisme.

Markow [30]. — A la suite de la communication précédente, M. relate brièvement le cas suivant : priapisme chez un leucémique; l'érection est localisée aux corps caverneux, le gland et le corps spongieux sont mous.

Booth [31], 1887. — Cinquante-cinq ans. Priapisme attribué par l'auteur à l'inflammation rhumatismale dans la région des muscles érecteurs. C'est probablement un cas dû à la syphilis, car l'iodure de potassium administré à la 5e semaine amena la guérison.

Vorster [32], 1887-88. — Publie deux cas, opérés par Rose.

1° O. Z., vingt-trois ans, d'une famille d'hémophiles; lui-même épistaxis depuis quatre ans avec souvent perte de connaissance. Hémorragies pour avulsions dentaires. Grosse rate, pas de ganglions. Convulsions dans le bras et la jambe gauche. Pendant des efforts de défécation attaque brusque de priapisme. Les corps caverneux, le gland et le corps spongieux sont durs et douloureux. Miction difficile.

Paralysie du moteur oculaire externe droit, disparaissant au bout de deux jours. Troubles de l'intelligence, délire pendant 3 jours.

Le prépuce trop étroit à cause d'érection fait striction, d'où menace de gangrène. Malgré l'hémophilie, Rose opère le paraphimosis; incision dorsale; il ne s'écoule pas de sang; sutures au catgut.

Au bout d'une demi-heure, hémorragie par les orifices des points de suture. On finit par l'arrêter avec un pansement occlusif; depuis l'intervention le priapisme a diminué progressivement (il durait depuis trente-six jours).

Hémorragie secondaire grave par un point non cicatrisé de l'incision préputiale.

La rate augmente brusquement de volume : développement d'une leucémie splénique.

2° Dix-neuf ans; coup de pied dans les parties; uréthrorragie; priapisme; rétention d'urine.

Rose pratique l'uréthrotomie externe; le bout central de l'urèthre est comprimé par une tuméfaction dure et tendue venant du corps caverneux droit. A l'incision de cette tumeur il s'écoule du sang coagulé et liquide. Guérison du priapisme et de la rétention.

Hulke [33], 1888. — Priapisme débutant après coït, durée 4 semaines; guérison avec impotence.

Crago [34], 1888. — Priapisme d'origine goutteuse; guérison au bout de 5 semaines.

Mathieu [35], 1888. — Trente-sept ans, garde-frein; pris à son départ de Paris d'un priapisme douloureux qui dura deux mois et guérit spontanément. Depuis érection impossible malgré tous les efforts. Le malade devient nerveux et Charcot constate chez lui la coexistence de l'hystérie et de la neurasthénie.

Adams [36], 1891. — W. Werner, vingt-trois ans; reçu le 20 janvier 1890 à la clinique du professeur Schultze, à Bonn.

Toujours bien portant : depuis trois mois se sent fatigué. A eu deux fois des accès de priapisme passager (une heure et demie) après la défécation. Le 14 janvier, nouvelle attaque de priapisme à l'occasion d'une garde-robe.

A l'entrée on constate un gros foie et une rate très volumineuse, douloureuse à la pression. L'examen du sang dénote une leucémie nette.

Pénis en forte érection, légèrement courbé en bas; partout également dur et douloureux; si bien que le patient ne peut supporter le poids des couvertures.

Le 8 février, épistaxis et diarrhée : le priapisme dure toujours et ne disparaît que vers la fin du mois.

Revu en fin novembre, le priapisme n'a pas reparu; la leucémie fait des progrès.

Kast [37], 1895. — Quarante-deux ans, accès de malaria, le dernier il y a plus de vingt ans.

Le 26 septembre 1892 le malade se réveille en érection avec vives douleurs; il se lève pour aller à son travail, mais est obligé de rentrer se mettre au lit. Examen le 14 octobre, le priapisme n'a pas bougé. Pénis violacé, en érection symétrique, douloureux à la pression : le gland est gonflé mais mou.

Rien au système nerveux; examen du sang normal; rate et foie normaux; pas d'hypertrophie ganglionnaire.

Le priapisme dura jusqu'à fin novembre et guérit peu à peu. Depuis, ni érection, ni excitation sexuelle. En janvier 1893, énorme rate, foie gros débordant de trois travers de doigt le rebord costal. Pas d'hémorragies. Le rapport des globules blancs aux rouges est 1 : 4,3. La palpation de la verge fait sentir un cordon dur qu'on peut suivre jusqu'au bulbe.

Mort en 1894. Autopsie. A la coupe le corps spongieux paraît normal; les corps caverneux paraissent homogènes, de consistance ferme; leur enveloppe fibreuse est épaissie.

Au microscope les corps caverneux sont entourés d'une enveloppe fibreuse épaisse; près de cette capsule il existe des vaisseaux à lumière dilatée remplis de globules blancs nombreux. Mais en dedans de cette zone dériphérique, le centre du corps caverneux fait un bloc compact; plus de tissu érectile; à leur place, fentes étroites contenant quelques globules blancs. Ce bloc est formé de tissu conjonctif ferme et homogène, pauvre en noyaux. Par place des foyers de pigment.

Le corps spongieux de l'urèthre est dilaté; de nombreux globules blancs

et quelques globules rouges remplissent la cavité des vaisseaux, l'endothélium est normal.

LANG [38], 1896. — Palfrenier; alcoolique; priapisme aigu durant encore au moment de la communication.

ARTHUR WARD [39], 1897. — Trentre-deux ans, entre à l'hôpital 28 avril 1896; érection douloureuse depuis 5 jours, insomnie. Pas d'antécédents personnels ou héréditaires. Sobre, pas de maladies vénériennes. Dernier coït 8 jours avant son entrée : 5 jours avant il se leva à minuit pour uriner; en rentrant au lit l'érection se produisit : elle dura toute la nuit avec vives douleurs. Il travailla le jour suivant mais resta ensuite au lit sur le dos, genoux pliés. Mouvements douloureux. Ni désirs, ni éjaculation.

Petit homme, aspect souffreteux. Pénis en hyperérection, presque en contact avec l'abdomen. Érection confinée au corps caverneux, dont on sent les pointes à travers le gland flaccide, comme le corps spongieux. Dureté de bois des corps caverneux. Pas de fluctuation. Douleurs à la pression. Peau normale, pas de tuméfaction localisée. Pouls, température, urine, cœur et poumons normaux. Côté gauche de l'abdomen un peu dur et tendu. Rate hypertrophiée, bord antérieur sensible, près d'ombilic. Foie normal; aux aines, aisselles et cou, ganglions gros, unis, mobiles, indolores. Pas d'anémie apparente. Miction difficile, d'où cathétérisme doux périodique.

Sur le pénis : lotions d'opium, et pansement ouaté. Hyosciamine, citrate de potasse. Narcotiques. Le 3e jour, enflure inflammatoire sur le corps caverneux droit, qui disparut spontanément. Iodure de K à l'intérieur.

L'érection diminua progressivement; le 7e jour on put sentir la fluctuation.

Rate augmenta le 10e jour; examen du sang : Hémoglobine et globules rouges 50 p. 100 de la normale. Proportion de globules blancs aux rouges 1/8.

A un deuxième examen : les leucocytes ont beaucoup augmenté de nombre; éosinophiles et cellules à granulations également augmentées; lymphocytes normaux; globules rouges nucléés trouvés de temps à autre.

Le sang est donc leucocythémique et indiquerait la variété splénique de la maladie.

Fin de 4e semaine : priapisme a beaucoup diminué et le pénis tombe en avant dans la station debout. Bon état général, sommeil sans drogue. A la fin de la 8e semaine, pénis normal; avant de quitter l'hôpital, érection normale sans souffrance.

Deux mois plus tard : pas de retour du priapisme; rate diminuée; état du sang amélioré; augmentation de poids.

WEBER [40], 1898. — Quarante-six ans, boulanger; début du priapisme un matin, sans excitation sexuelle. Pas de coït depuis 15 jours, syphilis il y a douze ans; blennorragie plusieurs années avant l'attaque de priapisme. Aucune tare. Les corps caverneux sont seuls pris, durs comme du plâtre; le gland et le corps spongieux sont mous. Guérison spontanée et progres-

sive, débutant au bout d'un mois par la partie proximale des corps caverneux. Le 51e jour, il subsiste une certaine dureté de la verge; nulle part de noyau induré.

Mainzer [41], 1903. — Quarante-deux ans. Plusieurs attaques de rhumatisme, la dernière il y a huit semaines; excès d'alcool. Depuis quatre ans, à la Noël, priapisme passager, se produisant seulement pendant la nuit et pendant 10 à 14 nuits de suite. Il y a deux ans, attaque de priapisme de 48 heures. Actuellement le priapisme s'est installé progressivement, avec douleurs et insomnie. Œdème sous-cutané circonscrit à la face dorsale du pénis. Gland et corps spongieux peu pris : contracture des muscles du périnée. Tremblement des mains et paresthésie passagère. Guérison spontanée.

Goebel [42], 1904. — 1re observation. P. M., cordonnier à Alexandrie (Égypte), trente-huit ans. Pas d'antécédents héréditaires. Ni maladies, ni traumatismes; aucune affection vénérienne; mais fort alcoolisme. Le malade se rappelle vaguement avoir eu à huit ans une attaque de priapisme.

État actuel : taille moyenne, très musclé ; aucun organe interne ne présente de lésions, pas plus que le système nerveux. Hémorroïdes externes. Pas de fièvre. Pouls normal. Urine de 1 000 à 1 500 grammes sans éléments pathologiques, en dehors d'une assez grande quantité de sable (comme cela est fréquent à Alexandrie).

Le pénis, d'assez forte dimension, est en érection permanente maxima; le palper est douloureux; la miction s'accompagne également de vives douleurs; le prépuce est rétracté en arrière du gland. Pas d'œdème. Pas d'écoulement uréthral. Prostate normale, bon appétit, bien que les douleurs troublent le sommeil. Constipation.

Le traitement consiste en bromures (jusqu'à 8 gr.), bains chauds prolongés, eau de Vichy et salol. De plus pansement humide et chaud. Aucun résultat. État stationnaire du 16 mai au 10 juin; on pratique l'opération des hémorroïdes d'après le procédé de Langenbeck. L'érection persista même sous le chloroforme. Nous pensâmes à une thrombose des corps caverneux. Mais comme le malade ne nous avait pas permis une incision exploratrice sur le pénis, j'attendis le résultat de la cure des hémorroïdes. Elle n'eut aucune action sur l'érection. Au bout de quelques jours je tentai une ponction du corps caverneux droit en son milieu. Il ne s'écoule pas une goutte de sang. Occlusion de l'orifice avec de l'emplâtre à l'oxyde de zinc. A ce niveau, il se forma au bout de quelques jours une petite tuméfaction non douloureuse, qui fit croire à un abcès. Le 28 juin, sous chloroforme, incision de 1 centimètre sur la petite tuméfaction. Il sortit du sang coagulé. Sous un lavage au sérum stérilisé, il sortit de nouveau des caillots; on vit peu à peu les trabécules du corps caverneux et le pénis reprit progressivement sa flaccidité. Minime écoulement de sang. Sous un pansement iodoformé la plaie se ferma par bourgeonnement.

Le malade, revu au bout d'un an, présentait sur la verge une petite cicatrice étoilée. Le coït, au dire du malade, était normal et facile; le priapisme ne s'était pas reproduit.

2e observation (provenant de la clinique privée de Mikulicz).

Quarante ans. A vingt-huit ans, syphilis. Troubles tabétiques. On remarque, il y a quelques années (1901), une grosse rate; on l'attribua à la malaria ou à la syphilis; en 1904, on constate une leucémie.

Plusieurs attaques de priapisme passager (de 2 à 10 heures de durée).

Le 10 mai 1904, le malade se réveille à 3 heures du matin en érection ; le 12 entre à la clinique; quelques ganglions dans les aines et les aisselles; rapport des globules blancs aux rouges 1 : 5 1/2. Grosse rate. Troubles oculaires, pas de réflexe tricipital.

Le pénis est en érection maxima; la portion antérieure œdématiée et rosée; dans la moitié postérieure gonflement circulaire ferme. Aucune douleur ni spontanée ni à la pression.

Devant l'inefficacité du traitement et à cause de l'apparition de frissons. avec fièvre on se décide à intervenir.

Opération : 2 incisions à la face dorsale des corps caverneux. Peau œdémateuse, avec des suffusions sanguines, colorées en noir. Les corps caverneux tendus sont incisés. Il s'écoule du sang noir, à mauvaise odeur (odeur de coli) et quelques bulles d'air. Le pénis s'affaisse. A l'examen, colibacille pur. Plus tard 2 nouvelles incisions à la racine de la verge, pus vert fétide.

Rétention d'urine nécessitant cathétérisme. Il s'écoule même un peu d'urine par une des incisions postérieures.

Les corps caverneux noirâtres nécrosés; hémorragies secondaires arrêtées par ligature. On extirpe l'eschare des corps caverneux, il sort beaucoup de pus. Amélioration. Mais la sonde cannelée pénètre à 8 centimètres dans la profondeur, et à 4 centimètres du côté de gland. Les fistules sécrètent peu.

Margulies[42], 1904. — M. M., cinquante-sept ans.

Reçu 18 mai 1903. Priapisme durant depuis 2 jours avec vives douleurs de la verge et des bourses.

Pas d'antécédents héréditaires. Alcoolique.

Il y a dix ans, dureté d'oreille surtout à droite.

L'an dernier, les membres droits plus faibles qu'à gauche; la parole est difficile.

Deux coïts par semaine depuis dix-huit ans.

Deux blennorragies de vingt-cinq à trente ans.

Il y a trente ans, syphilis : quelques frictions continuées peu de temps.

Au cours de la dernière année, érections rares (2 par mois) et pas de régidité complète. Le dernier coït il y a 1 mois 1/2.

La veille du priapisme, le malade se sentait bien. Il s'endormit et, sans rêve sexuel, se réveilla avec une douleur vive dans le pénis en érection. L'érection persistant, il entra à la maison de santé.

Examen. Patient, taille moyenne, bien nourri, système osseux, bien développé : organes thoraciques et abdominaux normaux.

Ganglions inguinaux, axillaires, cervicaux augmentés de volume. Cicatrices blanches étoilées sur la peau.

Pénis en érection, touche la paroi abdominale. Palpation douloureuse; contact froid; le malade, quand il se lève, soutient son pénis avec ses deux mains, pour diminuer la douleur due à la pesanteur.

Peau des bourses tendue, le palper en est désagréable. Miction un peu pénible, urine normale.

Système nerveux. Démarche légèrement ataxique. Le malade oscille quand il part sur la jambe droite. Parésie de la branche supérieure du facial droit (Ptosis). Pupilles rétrécies, surtout à droite. Parole pas trop nette.

Les mouvements de latéralité des yeux s'accompagnent d'un mouvement des plis naso-labiaux. Force musculaire plus faible à droite. Les adducteurs de la cuisse plus tendus à gauche. Réflexe patellaire, réflexe radial, plus forts à droite. Réflexe crémastérien augmenté des deux côtés. Sensibilité au tact et à la douleur est diminuée aux deux jambes. Moitié gauche du pénis est plus douloureuse que la droite; la pression sur testicule gauche est douloureuse.

Enveloppement, bains, suppositoires morphinés, purgatifs.

On institue le traitement mixte avec des frictions sans grand résultat.

Le 1er juin, à la racine du corps caverneux gauche apparaît une grosseur (noisette), à ce niveau, circulation collatérale marquée.

La grosseur diminue et le priapisme également. Amélioration progressive; le malade rentre chez lui vers le milieu de juin; l'érection a duré plus de quarante jours.

Revu au bout de cinq mois; du côté du pénis : ramollissement complet et normal; chaud à la palpation; artère dorsale bat normalement. Troubles de la sensibilité sur le gland et la verge.

Pendant ces cinq mois pas de désirs; il a néanmoins pratiqué le coït; une érection molle obtenue après une demi-heure de manipulations; l'éjaculation normale; sensations sexuelles satisfaisantes.

Haillot et Viardin[44], 1904. — B..., trente-quatre ans, boulanger, pas d'antécédents.

Depuis un an, B... se sentait fatigué, mais avait cependant conservé l'appétit et n'avait pas maigri. Il a eu, dans le cours de cette année, des érections se produisant tous les huit jours environ, toujours le matin, et disparaissant après une durée de deux à trois heures. Il dit n'avoir jamais fait d'excès génésiques et n'avoir jamais eu d'accidents vénériens. Il n'a d'ailleurs pas interrompu son travail.

Le 21 février dernier, B... est pris le matin d'une érection qui, cette fois, ne cesse pas comme les précédentes et il me fait appeler le soir. La médication employée en pareil cas (camphre monobromé, bromure de

potassium, etc.) n'ayant donné aucun résultat, le 23 février consultation avec le Dr Viardin. Ayant déjà, longtemps auparavant, observé un cas de priapisme rebelle, qui s'accompagnait de splénomégalie, il examine la rate que nous trouvons, en effet, considérablement augmentée de volume : elle mesure en hauteur 17 centimètres et déborde légèrement la ligne blanche en largeur. Il n'existe aucun engorgement ganglionnaire au cou ni dans les aines. Le malade est pâle, mais il conserve l'appétit et il n'a pas maigri. Selles difficiles; urines très rares (à peine un litre dans les vingt-quatre heures) et très chargées de sels. Pas d'albumine. Le malade urine avec peine et deux fois au plus, quelquefois une seule, dans les vingt-quatre heures.

L'examen du sang, fait par le Dr Laumet, a donné une diminution très considérable des globules rouges et une augmentation non moins considérable des globules blancs.

Pas de fièvre; la température est cependant montée quelquefois à 38°5, mais seulement lorsque le malade souffrait beaucoup de son érection permanente que rien n'arrêtait. Les injections de morphine seules le calmaient un peu et lui procuraient quelques heures de sommeil. La belladone, les ventouses, les sangsues au périnée, rien ne pouvait faire cesser cette érection. La verge restait toujours droite, rigide, immuable et semblable à un morceau de bois. Cependant, en l'examinant, on constatait que les corps caverneux seuls étaient durs, à l'exclusion du gland et de la partie spongieuse de la verge. Le malade souffre énormément et demande à être soulagé, même au prix d'une opération quelconque.

Le 17 mars, soit ving-cinq jours après le début de cette érection, après avoir inutilement employé tous les moyens généralement usités en pareil cas, M. Viardin et moi décidons d'inciser les deux corps caverneux qui étaient seuls en état de rigidité, et nous avons la satisfaction, après l'incision du corps caverneux gauche qui a été faite la dernière, de voir la verge s'affaisser immédiatement. Cette double incision a donné issue à un sang noir, épais, visqueux, sans qu'il se soit produit d'hémorragie véritable. La cicatrisation s'est faite sans incident et la guérison des deux petites plaies était complète le 28 mars.

Depuis le 17 mars, c'est-à-dire depuis plus de quatre mois, notre malade n'a plus eu d'érection. Il n'a pas eu de rapports ni de désirs de rapprochement.

La rate reste toujours très volumineuse et, malgré tous les médicaments (fer, quinine, arsenic, opothérapie, iode), elle augmente même de volume (elle mesure actuellement 23 centimètres de hauteur). Le malade sent ses forces diminuer et nous allons, à bout de ressources, essayer sur lui la radiothérapie au moyen des rayons X.

27 mai 1906. Nous avons, par le Dr Viardin, les renseignements suivants. Je viens de revoir la malade : après quelques mois, il a pu avoir de nouvelles érections. Les rapports sexuels s'exécutent normalement. L'état général est toujours médiocre, la leucémie suit son cours malgré la radiothérapie.

Sick [45], 1905. — W. L. K., quarante-deux ans, a toujours été bien portant en dehors d'une affection stomacale avec hématémèse (il y a huit ans). Jamais d'affection génitale.

Au milieu de décembre 1904 il se forma à la partie inférieure de la racine de la verge un cordon douloureux qui envahit lentement la portion libre de la verge; en même temps survinrent de fréquentes érections. Puis l'érection dura des heures et se renouvela par intervalles de un à plusieurs jours. Depuis le 16 janvier 1905 le priapisme est constant, sans sensations voluptueuses, accompagné par contre de douleurs à chaque mouvement. Au début, miction difficile; puis plus facile. On ne peut pas trouver de cause à l'affection, en dehors d'un refroidissement.

A l'examen. Bon état de santé, pas de traces de syphilis. Système nerveux normal, de même que le cœur et les autres viscères. Rate non hypertrophiée, ni artériosclérose, ni fièvre. Urines sans sucre ni albumine.

La verge est en érection maxima, la pointe du gland est molle, la peau rouge bleuâtre.

Le membre est chaud, élastique et tendu, nulle part d'induration spéciale. On sent au périnée un petit cordon court répondant à l'urèthre. Pas de pulsations sensibles, prostate non augmentée de volume. Le patient se plaint de douleurs dans la verge, d'insomnie; il est déprimé.

Traitement. Repos au lit, camphre; puis injections épidurales de solution de Schleich. Le tout sans résultat.

Pour calmer les douleurs : Pansement froid et morphine. On essaie d'entourer la verge avec une bande caoutchoutée, on doit la retirer à cause des douleurs.

L'examen du sang donne : Hémoglobine 100, leucocytes 10 500, pas de formes pathologiques.

En face de l'état stationnaire et des souffrances du malade on décide l'intervention.

2 février. Le cordon périnéal a disparu. On fait de chaque côté de la verge une longue incision de 4 centimètres dans le corps caverneux. Il s'écoule un peu de sang noir et par pression quelques caillots rouge noirâtre.

Après avoir exprimé le sang, la verge s'affaisse. Suture du corps caverneux et de la peau. Pansement iodoformé. Le sang exprimé est stérile. A l'examen microscopique : globules rouges 4 000 000, pas de poikylocytes.

Après l'opération le pénis resta flasque, les douleurs cessèrent et le malade sortit guéri le 8 mars.

Il s'agit d'un homme vigoureux, dans l'âge mûr, sans aucune tare pathologique, aucun excès alcoolique on vénérien.

J. Mori [46], 1905. — A.-F. est un cordonnier de trente-trois ans, de Brescia. Le 4 avril courant, il entre à l'hôpital pour un érésypèle limité à la face, consécutif à un petit furoncle situé à proximité du nez. Il ne se souvient pas d'avoir subi de maladies graves; il a le souvenir seulement d'être tombé

à l'âge de huit ans, d'avoir fait une chute sur le dos. Depuis ce il accuse des douleurs lombaires.

Il s'est livré à la masturbation dans l'adolescence; peu at femme, il payait sans enthousiasme le tribut sexuel, tout er érections prolongées.

Il n'a eu ni maladie vénérienne ni syphilitique.

Les commémoratifs relatifs à la maladie qu'il présente sont l deux mois, après une orgie, il s'éveilla le matin avec la verge et douloureuse. L'érection dura toute la journée, avec mictio disparaissant spontanément le soir même. Quatre jours après du furoncle du nez, l'érection douloureuse de la verge se renc fut persistante et résista à tous les traitements : applications glace, sangsues, bromure de potassium, belladone, opiun 1er mai il passa à la visite chirurgicale, le priapisme durant d jours.

Le malade gisait dans le décubitus dorsal, avec les cuisses fléchies de façon à défendre la verge du contact des couvertu diminuer la douloureuse sensation de tiraillement que lui procu gement des jambes.

La verge est rigide, d'une dureté ligneuse, dirigée sur la lign cachée et abritée par les parois abdominales, peu distante de Le gland est mou, petit et recouvert par le prépuce; on aperçoi ment les extrémités arrondies des deux corps caverneux. Aucu liquide prostatique. — Le scrotum est flasque et pendant, flexi dans la portion spongieuse de l'urèthre. Le jet de l'urine es normal, cependant, comme il est vertical, le patient est obligé d sur le côté pour uriner.

La quantité d'urine émise dans les vingt-quatre heures est de 1 mes, de couleur jaune citrin, trouble, avec des phosphates terr dants. Ni albumine, ni sucre.

L'exploration rectale montre que la prostate est un peu gro trique, non douloureuse.

Chaque petit mouvement est douloureux, et au moindre sig chement du membre, le malade, avec ses propres mains, le défe contact. La douleur est insupportable si l'on tente de soulever la partie abdominale pour l'abaisser. L'aspect du malade est d'u souffrant.

Il paraît en proie à une inquiétude anxieuse, répond par mo et suit d'un œil perçant chaque mouvement de ceux qui l'entou

Toute médication étant inutile, on se décide à opérer. Le 5 chloroformisation, sous laquelle le priapisme persiste, on pra incision le long du côté gauche de la verge. Arrivé sur le fascia caverneux, sur le fourreau de l'albuginée, on incise sur une lo 2 centimètres.

Le tissu caverneux apparaît de couleur noirâtre. On ne l'incise avec des pressions, on oblige le sang à sortir par l'ouverture pra

fait un espèce de massage, ascendant, en commençant à l'insertion des corps caverneux.

La quantité de sang qui s'écoule est de 150 grammes environ. Ce sang est noir, dense, de la couleur de la poix.

Peu à peu la verge diminue. La turgescence et l'érection disparaissent.

L'ouverture de l'albuginée est fermée au moyen de points de catgut et la plaie cutanée est réunie par sept agrafes.

Le 6, la verge présente de l'œdème du prépuce; mais elle se maintient flasque. Le patient a dormi pour la première fois depuis vingt-huit jours et est satisfait de son état.

L'amélioration est progressive.

La réduction de volume de la verge se fait peu à peu; celle-ci devient de plus en plus pendante; la plaie se cicatrise sans accidents; et le malade est guéri le 22 du même mois, sans avoir eu d'érection depuis cette époque.

BIBLIOGRAPHIE

1. Maurel, Sur un priapisme suivi de rétention d'urine, *J. de méd chir., pharm.*, 1772, p. 150-153.

2. Calloway, *London medical, Repository*, 1824, p. 286 (d'après Ward).

3. V. Windish, *Schmidts Jahrb.*, vol. IX, 1836, p. 214 (d'après Göbel).

4. Weise, Priapismus a causa arthritica, *Schmidts Jahrb.*, 1840, 2. Suppl., p. 74.

5. Jadioux, Hypertrophie ancienne du foie et de la rate : priapisme probablement dû à l'administration des cantharides et suivi de mort. *Gaz. d. hop. Paris*, 1845, p. 626.

6. J. W. Tripe, *Lancet*, july 1845, p. 8 (d'après Ward).

7. Velpeau, Priapisme traité avec succès par la ponction du corps caverneux. *Bulletin général de thérapeuthique*, 1852, t. XLIII, p. 324.

8. Lloyd, *Med. Times and Gaz.*, 1852, p. 188 (d'après Ward).

9. Dunn, *Lancet*, 8 aug. 1863, p. 162.

10. Klemme (Cassel), *Schmidts Jahrbücher*, vol. CXXXI, 1866, p. 173.

11. Birkett, Case in which persistent priapism was caused by extravasation of blood into the corpora cavernosa of the penis, *Lancet*, 16 févr. 1867, p. 207.

12. Jos. R. Smith, Idiopathic priapism with a case. *New Orleans Journ. of Med.* Janv. 1869 (d'après Göbel).

13. Hargis, *id.*, avril 1869.

14. Mackie, *Edimb. Med. Journ.*, nov. 1872, p. 418 (d'après Göbel).

15. Hird, Case of priapism lasting six weeks; recovery. *Lancet*, 18 janv. 1873, p. 90.

16. Johnson Smith, A case of priapism lasting more thane four weeks; recovery, *Lancet*, 7 juin 1873, p. 804.

17. Tauszky, Ein Fall von Priapismus : 36 Stunden nach dem Tode beobachtet in pathologischen Institute zu Wien. *Wien. Med. Presse*, 1874, XV, n° 31, p. 713-716.

18. M. Longuet, Priapisme chez un malade atteint de leucémie splénique, *Progrès médical*, 1875, n° 32, p. 447.

19. Neidhart, Ueber Priapismus bei Leukämie. *Allg. Med. Centr.-Zeit*, 1876, n° 55, p. 682.

20. Matthias, *Allg. Med. Centr.-Zeit.*, 1876, n°s 97 et 98, p. 1184 et 1196.

21. Walker, *Americ. Journ.*, N. S. 146, april 1877, p. 565 (d'après Göbel).

22. Salzer (Worms), Ein Fall von langdauernden Priapismus nebst Bemerkungen über die Beziehungen desselben zu Leukämie, *Berl. kl. Woch.*, 17 mars 1879, n° 11, p. 152.
23. Wetherell, Persistent priapism, *Med. Rec.*, N. Y., 1880, t. XVIII, p. 192.
24. Peabody, On persistent priapism, *N. Y. Med. Journ.*, 1880, t. XXXI, p. 463.
25. Jewsejenko, Priapismus durch eine Operation zur Heilung gebracht, *Pet. Med. Wochensch.*, 1881, n° 39, p. 337 (Article original, *Wratsch*, n° 11).
26. Neumann, Ueber priapismus und Cavernitis, *Medic. Jahrb.*, Wien, 1882, p. 143-158.
27. Kauders, Un cas de la clinique de Bamberger (in Neumann).
28. Taylor, Case of prolonged priapism, *Maryland M. I. Baltim.*, 1883-1884, t. X, p. 854 (non consulté).
29. Stimson, Persistent priapism, *N. Y. Med. J.*, 1885, t. XLI, p. 676.
30. Markow (*idem.*)
31. Mack Booth, On a case of persistent priapism, *Lancet*, 14 may 1887, p. 978.
32. Vorster (2 cas), Zur operativen Behandlung des Priapismus, *Deut. Zeist. f. Chir.*, t. XXVII, 1887-1888, p. 173-179.
33. Hulke, A case of long continued priapism after coïtus : remarks, *Lancet*, 18 fev. 1888, p. 321.
34. Crago, *Austr. Med. gaz.*, 1888 (d'après Ward).
35. Mathieu, Neurasthénie et hystérie combinées, *Progrès médical*, 1888, t. II, p. 58-61.
36. Adams, *Ein Fall von Leukämie mit Priapismus*, Inaug. Diss. Bonn, 1891.
37. Kast, Ueber den leukämischen Priapismus, *Zeitsch. f. Klin. med.*, 1895, t. XXVIII, p. 79.
38. Lang, *Société médicale*, Vienne, 30 oct. 1896 (d'après Raichline, *Ann. des mal. des org. gén. urin.*, 1901, p. 294-324).
39. A. Ward, A case of persistent priapism, *Lancet*, 24 avril 1897, p. 1143.
40. Weber, Persistent priapism, from thrombosis of the Corpora cavernosa. *Edimb. Med. Journ.*, sept. 1898 (d'après Göbel).
41. Mainzer, *D. Med. Wochensch.*, 1903, p. 805 (d'après Göbel).
42. Göbel (2 cas), Ueber idiopatischen protrahierten Priapismus, *Mit. aus. d. Grenzg. d. Med. u. Chir.*, 1904, t. XIII, p. 578-600.
43. Margoulies, Zur Frage des Priapismus, *Medic. Woche Berlin*, 1904, p. 371 et 380.
44. Haillot et Viardin, Priapisme et grosse rate, *Bulletin méd.*, 10 sept. 1904, n° 72, p. 803.
45. Sick, Ueber einen Fall von sogenannten idiopatischen Priapismus geheilt durch Incizion der Corpora cavernosa, *Vereinsblatt der Pfälzischen Aerzte*, nov. 1905, n° 11, p. 273-276.
46. Mori, Un cas de priapisme permanent, *Gazetta degli ospedali el delle cliniche*, Anno XXVI, 1905, n° 91, p. 952, Milano.

LA LUXATION CONGÉNITALE DE LA HANCHE

INFLUENCES ÉTIOLOGIQUES. ÉTUDE ANTHROPOLOGIQUE

Par P. LE DAMANY

Professeur à l'École de médecine de Rennes.

Les causes de la luxation congénitale de la hanche n'ont encore été que peu étudiées. Dans le but d'y apporter quelques éclaircissements, nous allons passer en revue :

1° Les **influences pathologiques**, dont l'action semble certaine, mais si rare qu'elle est pratiquement négligeable.

2° **L'hérédité et la prédisposition de certaines familles.** — On les trouve chez 25 p. 100 des luxés. Leur rôle paraît évident; il s'explique par la transmission héréditaire de mauvaises conformations du bassin, l'asymétrie par exemple.

3° **L'élévation anthropologique.** — Son influence domine toutes les autres. Elle est la cause prédisposante principale. Au point de vue qui nous intéresse, elle est déterminée par deux facteurs, dont le plus important est la largeur du bassin, dont le second est la longueur du fémur. Ainsi comprise, elle place la race blanche au sommet de l'échelle; au milieu est la race jaune; en bas, la race noire. Dans les trois races, la femme occupe un échelon plus élevé que l'homme. D'après nos recherches, qui portent sur 120 000 Français du Nord-Ouest, chez la femme blanche la fréquence de la luxation congénitale de la hanche est de 5 p. 1 000; chez l'homme blanc elle est d'au moins 1 p. 1 000; la moyenne générale atteint ou dépasse 3 p. 1 000. Beaucoup moins fréquente dans la race jaune, elle est extrêmement rare chez les nègres (0 pour plus de 40 000 Soudanais).

Cette différence, absolument spéciale à cette infirmité, car les autres affections congénitales sont à peu près aussi fréquentes dans les races jaune et noire que dans la race blanche, en éclaire l'étiologie d'un jour tout particulier.

I. — INFLUENCES PATHOLOGIQUES.

Les luxations de la hanche dites congénitales sont, théoriquement, de deux sortes. Celles de la première catégorie existent avant la naissance. Dues à une maladie de l'articulation ou à un trouble du développement, autrement dit, pathologiques ou tératologiques, elles ont la même pathogénie que les luxations congénitales des autres diarthroses. Celles de la deuxième catégorie n'existent pas au moment où l'enfant vient au monde; elles s'accomplissent plus tard, après la naissance. Leur cause est l'exagération d'un défaut de la hanche, spécial à l'espèce humaine, et qui grandit avec l'élévation anthropologique.

Les premières, d'étiologie banale puisqu'elles résultent, comme les luxations congénitales siégeant ailleurs, d'une maladie articulaire ou d'une malformation tératologique, sont, dans la réalité, absolument rares. Et pourtant quelques observations récentes, dues à des accoucheurs et à des chirurgiens (Kroning, Heusner, Champetier de Ribes, Kirmisson, Potocki), nous font penser que, de toutes les luxations constatées ou constatables à la naissance, la moins exceptionnelle est celle de la hanche. Pourquoi cette plus grande fréquence ou, pour mieux dire, cette moindre rareté des luxations de la hanche visibles au moment où l'enfant naît, si leur pathogénie est identique à celle des luxations congénitales des autres articulations? En voici l'explication.

a) Dans l'utérus maternel, la hanche du fœtus humain subit toujours des conditions défectueuses. L'excès de flexion de la cuisse, nécessaire pour l'adaptation à la cavité utérine, tord le fémur et nivelle partiellement le cotyle. Pendant la deuxième moitié de la vie intra-utérine, les surfaces articulaires ont constamment tendance à s'écarter l'une de l'autre. Dans les conditions normales, cette disposition vicieuse ne va pas jusqu'à produire la luxation, les défauts anatomiques se corrigent après la naissance. Sont-ils excessifs, une luxation se produira, mais seulement dans les premiers mois de la vie extra-utérine et par le fait de l'extension de la cuisse. Conséquence d'une simple exagération d'un défaut commun à tous les fœtus humains, et spécial à notre espèce, elle méritera le nom de luxation *anthropologique*.

b) Si des malformations de la hanche, soit primitives, soit consé-

LA LUXATION CONGÉNITALE DE LA HANCHE

INFLUENCES ÉTIOLOGIQUES. ÉTUDE ANTHROPOLOGIQUE

Par P. LE DAMANY

Professeur à l'École de médecine de Rennes.

Les causes de la luxation congénitale de la hanche n'ont encore été que peu étudiées. Dans le but d'y apporter quelques éclaircissements, nous allons passer en revue :

1° Les **influences pathologiques**, dont l'action semble certaine, mais si rare qu'elle est pratiquement négligeable.

2° **L'hérédité et la prédisposition de certaines familles.** — On les trouve chez 25 p. 100 des luxés. Leur rôle paraît évident; il s'explique par la transmission héréditaire de mauvaises conformations du bassin, l'asymétrie par exemple.

3° **L'élévation anthropologique.** — Son influence domine toutes les autres. Elle est la cause prédisposante principale. Au point de vue qui nous intéresse, elle est déterminée par deux facteurs, dont le plus important est la largeur du bassin, dont le second est la longueur du fémur. Ainsi comprise, elle place la race blanche au sommet de l'échelle; au milieu est la race jaune; en bas, la race noire. Dans les trois races, la femme occupe un échelon plus élevé que l'homme. D'après nos recherches, qui portent sur 120 000 Français du Nord-Ouest, chez la femme blanche la fréquence de la luxation congénitale de la hanche est de 5 p. 1 000; chez l'homme blanc elle est d'au moins 1 p. 1 000; la moyenne générale atteint ou dépasse 3 p. 1 000. Beaucoup moins fréquente dans la race jaune, elle est extrêmement rare chez les nègres (0 pour plus de 40 000 Soudanais).

Cette différence, absolument spéciale à cette infirmité, car les autres affections congénitales sont à peu près aussi fréquentes dans les races jaune et noire que dans la race blanche, en éclaire l'étiologie d'un jour tout particulier.

ques, ne présentait le moindre stigmate de syphilis héréditaire Plusieurs d'entre eux avaient été précédés et suivis de frères et sœurs bien portants et bien constitués. Donc, la fréquence de la syphilis chez les ascendants et les collatéraux des luxés n'est pas supérieure à la moyenne.

2° La dystrophie syphilitique n'explique pas la plus grande prédilection de la luxation pour le sexe féminin et pour les races supérieures.

3° La luxation est extraordinairement fréquente dans certaines communes du centre de la Bretagne où la syphilis est relativement rare, beaucoup moins répandue certainement que dans nos villes. A Mur-de-Bretagne il y a 30 luxations pour 2 400 habitants, soit 1 p. 80. Le Dr Deshayes, médecin de cette commune, m'écrit pourtant : « La syphilis, ici, est rare ».

4° Sa fréquence dans certaines familles, où il n'existe aucune tare syphilitique évidente, est des plus remarquables. Contrairement à ce qui a lieu pour la syphilis, plus souvent transmise par le père, l'influence de l'hérédité maternelle est de beaucoup supérieure à celle de l'hérédité paternelle.

5° Dans les Indes et à Madagascar, la syphilis, d'après les renseignements qui m'ont été fournis, est très répandue. La luxation congénitale de la hanche y est pourtant fort rare. Dans le Soudan, où la syphilis héréditaire « s'en paye à cœur joie » (J. Decorse), la luxation fait à peu près totalement défaut.

L'*hérédité tuberculeuse* ne nous paraît pas avoir plus d'influence, ni par transmission du bacille avant ou après la naissance, ni par retentissement sur l'enfant de l'imprégnation maternelle par les toxines tuberculeuses. Tout aussi négative est l'influence dystrophiante de l'*alcoolisme* paternel ou maternel, malgré les constatations positives du Dr Aubrée (d'Avranches).

Chez tous les enfants soumis à notre examen, l'articulation présentait, cliniquement, les caractères de la luxation d'origine purement anthropologique, sans phénomène inflammatoire. Assez souvent les luxations congénitales sont douloureuses, mais ces douleurs, loin d'être primitives, sont toujours tardives dans leur apparition. Jamais les enfants qui commencent à marcher ne semblent en éprouver. Une inflammation articulaire avait pourtant dû intervenir chez un petit garçon de trois ans et trois mois, affecté d'une luxa-

LA LUXATION CONGÉNITALE DE LA HANCHE

INFLUENCES ÉTIOLOGIQUES. ÉTUDE ANTHROPOLOGIQUE

Par P. LE DAMANY

Professeur à l'École de médecine de Rennes.

Les causes de la luxation congénitale de la hanche n'ont encore été que peu étudiées. Dans le but d'y apporter quelques éclaircissements, nous allons passer en revue :

1° Les **influences pathologiques**, dont l'action semble certaine, mais si rare qu'elle est pratiquement négligeable.

2° **L'hérédité et la prédisposition de certaines familles.** — On les trouve chez 25 p. 100 des luxés. Leur rôle paraît évident; il s'explique par la transmission héréditaire de mauvaises conformations du bassin, l'asymétrie par exemple.

3° **L'élévation anthropologique.** — Son influence domine toutes les autres. Elle est la cause prédisposante principale. Au point de vue qui nous intéresse, elle est déterminée par deux facteurs, dont le plus important est la largeur du bassin, dont le second est la longueur du fémur. Ainsi comprise, elle place la race blanche au sommet de l'échelle; au milieu est la race jaune; en bas, la race noire. Dans les trois races, la femme occupe un échelon plus élevé que l'homme. D'après nos recherches, qui portent sur 120 000 Français du Nord-Ouest, chez la femme blanche la fréquence de la luxation congénitale de la hanche est de 5 p. 1 000; chez l'homme blanc elle est d'au moins 1 p. 1 000; la moyenne générale atteint ou dépasse 3 p. 1 000. Beaucoup moins fréquente dans la race jaune, elle est extrêmement rare chez les nègres (0 pour plus de 40 000 Soudanais).

Cette différence, absolument spéciale à cette infirmité, car les autres affections congénitales sont à peu près aussi fréquentes dans les races jaune et noire que dans la race blanche, en éclaire l'étiologie d'un jour tout particulier.

I. — INFLUENCES PATHOLOGIQUES.

Les luxations de la hanche dites congénitales sont, théoriquement, de deux sortes. Celles de la première catégorie existent avant la naissance. Dues à une maladie de l'articulation ou à un trouble du développement, autrement dit, pathologiques ou tératologiques, elles ont la même pathogénie que les luxations congénitales des autres diarthroses. Celles de la deuxième catégorie n'existent pas au moment où l'enfant vient au monde; elles s'accomplissent plus tard, après la naissance. Leur cause est l'exagération d'un défaut de la hanche, spécial à l'espèce humaine, et qui grandit avec l'élévation anthropologique.

Les premières, d'étiologie banale puisqu'elles résultent, comme les luxations congénitales siégeant ailleurs, d'une maladie articulaire ou d'une malformation tératologique, sont, dans la réalité, absolument rares. Et pourtant quelques observations récentes, dues à des accoucheurs et à des chirurgiens (Kroning, Heusner, Champetier de Ribes, Kirmisson, Potocki), nous font penser que, de toutes les luxations constatées ou constatables à la naissance, la moins exceptionnelle est celle de la hanche. Pourquoi cette plus grande fréquence ou, pour mieux dire, cette moindre rareté des luxations de la hanche visibles au moment où l'enfant naît, si leur pathogénie est identique à celle des luxations congénitales des autres articulations? En voici l'explication.

a) Dans l'utérus maternel, la hanche du fœtus humain subit toujours des conditions défectueuses. L'excès de flexion de la cuisse, nécessaire pour l'adaptation à la cavité utérine, tord le fémur et nivelle partiellement le cotyle. Pendant la deuxième moitié de la vie intra-utérine, les surfaces articulaires ont constamment tendance à s'écarter l'une de l'autre. Dans les conditions normales, cette disposition vicieuse ne va pas jusqu'à produire la luxation, les défauts anatomiques se corrigent après la naissance. Sont-ils excessifs, une luxation se produira, mais seulement dans les premiers mois de la vie extra-utérine et par le fait de l'extension de la cuisse. Conséquence d'une simple exagération d'un défaut commun à tous les fœtus humains, et spécial à notre espèce, elle méritera le nom de luxation *anthropologique*.

b) Si des malformations de la hanche, soit primitives, soit consé-

également vraie. Nos renseignements sur l'influence de la parenté sont diminués d'autant.

Puisque, dans les familles de 72 luxés on trouve 19 fois au moins une ou plusieurs autres luxations congénitales, la coïncidence est trop fréquente pour qu'on puisse l'attribuer au seul hasard. Plus spécialement, quand on trouve cinq cas de cette infirmité dans une même famille, l'influence de la parenté n'est pas discutable.

Il était à prévoir que cette influence familiale doit se manifester, non par une action mystérieuse et inexplicable, mais par une anomalie de conformation : dans la forme du bassin et dans celle du fémur réside toute l'étiologie de la luxation congénitale de la hanche. Pour la luxation bilatérale, où les causes de déboîtement existent à droite comme à gauche, la malformation est difficile à mettre en évidence pendant la vie du sujet. Dans la luxation unilatérale des enfants qui n'ont pas encore altéré la forme primitive du bassin par les pesées asymétriques de la marche et de la station debout, cette étude est plus facile, avec l'aide des rayons X. La radiographie, faite dans des conditions convenables, nous permet de comparer l'un à l'autre le côté sain et le côté luxé. Les bassins des luxés unilatéraux sont asymétriques, et ces asymétries, nous l'avons montré ailleurs, jouent un rôle important dans l'étiologie de la luxation unilatérale.

Assez souvent elles s'accompagnent d'anomalies de même genre dans d'autres parties du corps. La plus frappante est certainement l'asymétrie faciale. Chez six enfants, sur vingt-deux affectés de luxation unilatérale, et spécialement examinés à ce point de vue, elle était extrêmement marquée. Nous n'avons observé cette difformité que trois fois seulement chez vingt sujets luxés des deux hanches. Les asymétries relevées chez ces enfants étaient des asymétries importantes, choquantes à la vue (fig. 1). La moitié atrophiée du visage correspondait trois fois au côté luxé; trois fois elle occupait la moitié de la face opposée à la luxation. Parmi ces enfants asymétriques, l'un avait un développement intellectuel inférieur à la moyenne; l'intelligence des autres était normale.

Les asymétries crâniennes attirent peu l'attention et doivent être recherchées, mais elles ne sont pas moins remarquables pour cela. Néanmoins, de la forme du crâne on ne saurait pas plus déduire celle du bassin que celle de la face. On peut même aller plus loin

Hématrophie faciale gauche.

Hématrophie faciale gauche.

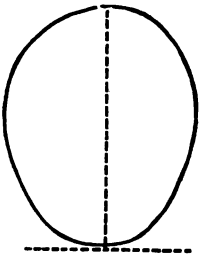

Hématrophie crânienne gauche.

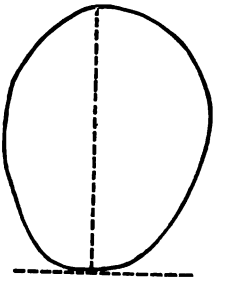

Hématrophie crânienne droite.

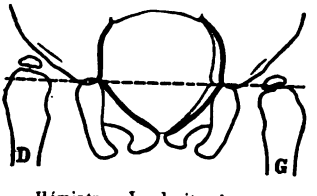

Hémiatr. pelv. droite, lux. bilat.
MARIE-THÉRÈSE PA. (2 ans)

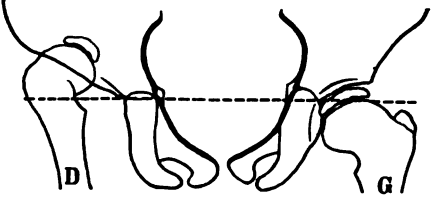

Hémiatr. pelv. dr. légère, luxat. droite.
MARCEL PA. (5 ans)

Fig. 1. — (Frère et sœur). Deux combinaisons différentes d'asymétries, avec luxations congénitales.

et dire que le sens et le degré des ces asymétries crâniennes, faciales et pelviennes peuvent être combinés de toutes les manières possibles (fig. 1). Parfois elles sont homolatérales, souvent elles sont croisées; une grande asymétrie crânienne peut coexister avec une asymétrie faciale légère; il n'est pas rare que des individus doués d'un visage fort régulier aient un bassin très asymétrique.

Dans la famille Pa. le père et la mère ont une hémiatrophie faciale gauche des plus nettes, sans luxation. Des deux enfants, l'aîné, un garçon, a la face atrophiée à gauche, tandis que son crâne est plus saillant et plus développé à gauche; son bassin est plus large à gauche; sa luxation est unilatérale et droite. Sa sœur a, comme lui, la face atrophiée à gauche et le bassin plus développé dans sa moitié gauche; mais le crâne est plus saillant du côté droit; sa luxation, quoique plus accentuée à droite, est bilatérale (fig. 1).

Ces variations ne sont pas plus singulières que la constatation, dans une famille, d'une luxation droite chez un sujet donné, d'une luxation gauche chez son frère ou sa sœur.

Des troubles du développement, des anomalies, se voient assez fréquemment chez les proches parents des luxés. Ainsi le père de Cés. Pas., luxation gauche, a un pied bot. La tante de Cél. Per. a, comme elle, une luxation bilatérale ; sa sœur aînée est affectée d'un double pied bot, et son frère cadet d'un bec-de-lièvre. Dans la famille Be., la mère, outre une luxation unilatérale droite qui lui est spéciale, a, comme ses ascendants maternels, six doigts à chaque main, six orteils à chaque pied. Un de ses petits-fils a cette même polydactylie. Ma. Pec., luxation bilatérale, a eu un frère atteint d'un angiome énorme du membre inférieur, auquel il a succombé par hémorragies. Son père et sa mère sont cousins germains. C'est le seul cas de consanguinité des parents relevé dans nos cent observations. La coïncidence, chez le même sujet, d'une luxation et d'un pied bot ou d'un torticolis est bien connue.

Donc, comme plusieurs auteurs, Wollenberg et Tridon en particulier, l'ont déjà fait remarquer, d'autres malformations sont assez fréquentes chez les luxés des hanches ou chez leurs parents. Mais la plupart de ces malformations, en comparaison du nombre total des luxations, sont fort rares. Aussi, à notre avis, et contrairement à l'opinion d'Ewald, n'est-il possible d'établir entre celles-ci et celles-là aucun rapport, sauf celui de simple coexistence. Peut-être

pourtant indiquent-elles dans certaines familles une prédisposition spéciale aux anomalies de développement. Mais il faut retenir surtout les luxations congénitales de la hanche chez les proches, à cause de leur grand nombre, et aussi les asymétries du crâne et de la face chez les luxés ou leurs parents, à cause de leur fréquence et de leur analogie avec l'asymétrie pelvienne de la luxation unilatérale.

En résumé, l'influence familiale, dans l'étiologie de la luxation congénitale de la hanche, paraît certaine. Elle s'explique par des anomalies du développement dont la plus importante, et peut-être la seule importante, est une mauvaise conformation du bassin au moment de la naissance.

III. — INFLUENCES ANTHROPOLOGIQUES.

L'*ancienneté* de la luxation congénitale de la hanche est grande. Elle existait en France, aux époques préhistoriques les plus lointaines, chez les races qui ont ont construit les monuments mégalithiques. « Au cours d'une fouille, dans une grotte sépulcrale de Lirac (département du Gard), j'ai trouvé, parmi d'autres ossements intéressants, un fémur dont les déformations témoignent d'une luxation congénitale de la hanche. C'est certainement la plus ancienne qui soit connue, car elle remonte à l'âge de la pierre polie. » En même temps que la lettre dont sont extraites ces lignes, M. P. Raymond, le distingué directeur de la *Revue Préhistorique*, a eu l'obligeance de nous envoyer ce fémur néolithique. Notre opinion a été conforme à la sienne. « M. Le Damany, écrit-il (*Revue Préhistorique*, janvier-février 1906, p. 50), m'a remis, sur la lésion du fémur de Lirac, une consultation trop technique pour trouver place ici, mais si détaillée, si claire, qu'il est difficile de ne pas partager son sentiment et de ne pas voir là une luxation congénitale de la hanche. »

Dans l'humanité contemporaine, l'influence causale de l'*élévation anthropologique* est énorme. Excessivement rare chez l'homme de race noire, la luxation congénitale de la hanche devient extraordinairement fréquente chez la femme de race blanche. La plus grande proportion des luxations dans le sexe féminin n'a d'autre raison d'être que la supériorité de l'indice pelvien féminin dès la nais-

sance. L'influence sexuelle ne peut s'expliquer autrement, car la luxation congénitale s'observe beaucoup plus souvent chez l'homme blanc que chez la femme noire.

Nous avions, grossièrement et bien imparfaitement, ébauché cette étude dans un mémoire précédent. La question de la fréquence relative des luxations congénitales suivant les sexes et les races y avait été résolue néanmoins dans le sens de la vérité. Seuls étaient erronés les chiffres destinés à indiquer la fréquence absolue de cette infirmité dans la race blanche. Aujourd'hui, nous reprenons ce travail avec des documents d'une valeur tout autre, grâce à leur nombre et à leur précision.

Pour une petite part seulement, ces matériaux sont le fruit de notre travail personnel. Nous en devons la presque totalité à la collaboration dévouée de nombreux confrères. Notre rôle principal a consisté dans le classement des documents recueillis et dans la recherche des déductions. Nos conclusions sont définitives et exemptes de toute restriction, mais dans leurs grandes lignes seulement. Si des statistiques similaires sont faites dans l'avenir, elles différeront sans doute des nôtres; mais les différences, croyons-nous, resteront insuffisantes pour modifier les données essentielles nécessaires à la solution du problème anthropologique que pose l'étiologie de la luxation congénitale coxo-fémorale.

Les enquêtes indispensables pour établir la fréquence relative de la luxation congénitale de la hanche dans les deux sexes des diverses races, pour difficiles qu'elles soient, sont relativement simples si elles portent uniquement sur les trois races fondamentales, blanche, jaune et noire. Elles peuvent être compliquées à l'infini si on veut connaître cette fréquence dans les innombrables races mixtes dont la surface du globe est couverte, et chez les diverses peuplades qui entrent dans la composition de chaque race principale ou secondaire. Ce travail d'*anthropologie pathologique* serait aussi intéressant que beaucoup d'autres, et d'une grande portée pratique. Aussi, dans un avenir peu éloigné, verrons-nous, sans doute, les renseignements se multiplier et nous apporter une lumière plus complète.

A. — Race blanche.

Nord-ouest de la France.

Nos études concernant la race blanche ne portent c populations du nord-ouest de la France, et seulement dar communes de cinq départements qui sont : 1° le Finis Côtes-du-Nord, 3° l'Ille-et-Vilaine, 4° la Manche, 5° l (voir la carte I).

En France, le meilleur moyen de connaître la fréquenc de la luxation congénitale de la hanche est de faire e certain nombre de communes rurales par les médec demeurent. Dans ces petites agglomérations, le praticie s'il n'a pas de concurrent, connaît ou arrive à connaître facilité relative tous les individus de chaque sexe et des d Il peut ainsi donner une statistique sans erreur. En mult statistiques partielles, il sera facile d'en déduire une moy l'exactitude sera très approchée.

Les agglomérations urbaines égales ou supérieures à 5 tants présentent des obscurités difficiles à percer. Ces vont grandissant rapidement quand on envisage des vill en plus importantes; bien vite ils deviennent à peu près i tables. Donc, c'est dans les campagnes et les très petites faut étudier la fréquence de la luxation congénitale. Ma permis d'objecter, et non sans apparence de raison, qu quence de cette infirmité peut ne pas être la même dans le dans les campagnes. L'immense migration qui se fait con des campagnes vers les villes peut réaliser une sélection soit que les boiteux, moins bien doués pour la lutte, plus les villes, s'accumulent dans les campagnes, soit que les bo campagnes se sentent plus spécialement attirés vers les l'attrait des travaux sédentaires plus nombreux. Le seul répondre à ces deux objections contradictoires était de te statistique urbaine et de la confronter avec celles des ca Nous avons fait cet essai dans la ville de Rennes. Le résu conduit à penser que la luxation congénitale de la hanche siblement plus fréquente dans les campagnes que dans les

Dans ces recherches urbaines, comme dans toutes en g

est très important de se défier des impressions premières et des renseignements qui ne sont pas basés sur des enquêtes très sérieuses. Sur soixante médecins interrogés à Rennes, seize seulement ont fourni des indications positives et exactes. L'un d'eux (Dr Follet) connaissait quatre cas de luxation, les quinze autres en avaient remarqué chacun un, deux ou trois. Leurs observations, réunies et confrontées pour supprimer les duplicata, formaient un total de 21 unités, soit à peu près 1/8 des cas que je suis parvenu à découvrir et dont le nombre est assurément inférieur au total réel. Même dans les campagnes, les difficultés, quoique surmontables, sont encore grandes. Pour deux communes étudiées plus loin, les résultats des premières recherches, consignés et regardés comme définitifs, ont été doublés à la suite de recherches complémentaires provoquées par le seul hasard.

Nos statistiques rurales présentent le maximum de garanties pour les raisons suivantes : 1° Elles ont été établies par des médecins dévoués à cette tâche. Ils l'avaient assumée bénévolement, et étaient exempts de tout parti pris. — 2° Ces médecins sont instruits, intelligents, supérieurs à la moyenne, et connaissent très bien le diagnostic pratique de la luxation congénitale de la hanche. — 3° Chacun d'eux a travaillé dans l'isolement, pour son propre compte, ignorant même que d'autres recherches semblables fussent faites près ou loin de lui; donc ne connaissant pas les résultats de ces recherches. — 4° Chaque médecin a dû faire sa statistique pour la commune où il est domicilié et non pour une autre. Son choix a donc été fixé par des circonstances absolument étrangères à la fréquence ou à la rareté des luxations. — 5° Ces collaborateurs ont été choisis pour des raisons de relations antérieures et de confiance, mais non parce qu'ils habitaient un pays riche en luxations. — 6° Quand ces recherches ont été commencées, leurs auteurs ignoraient la fréquence de la luxation dans chaque commune. A plus forte raison l'ignorais-je moi-même. Les chiffres obtenus ont été bien supérieurs à ceux de mes prévisions. — 7° Entre la moyenne générale et celle de chaque enquête communale il y a un écart parfois énorme. Pour avoir la moyenne vraie nous avons additionné des enquêtes faites par treize médecins différents et réparties dans cinq départements. Cette dispersion nous met à l'abri des influences locales, dont il faut se défier beaucoup. L'existence de *nids* de

luxations épars çà et là est très évidente et très remarquable. Ces nids peuvent être circonscrits dans une seule commune ou s'étendre à la superficie de plusieurs. L'extrême opposé existe aussi, car quelques communes populeuses sont absolument exemptes de luxations. Il y a là deux causes d'erreurs inverses. Il faut corriger l'une par l'autre, en étendant les recherches comme nous l'avons fait. — 8° Les chiffres des populations sont ceux du recensement fait en 1906, c'est-à-dire dans la même année que la numération des luxations.

Dans l'établissement du pourcentage général, nous avons conservé les villes de Rennes et Avranches. Les statistiques de ces villes sont certainement fausses par insuffisance des recherches; mais, d'une part, l'introduction des populations urbaines dans une statistique d'ensemble est absolument nécessaire, d'autre part, nous avons fait de notre mieux pour réduire les erreurs au minimum.

Le hasard a-t-il placé nos études dans une région particulièrement riche en luxations? C'est possible, évidemment. Nous ne le croyons pourtant pas, car la zone explorée comprend des populations fort distinctes et ne fusionnant guère entre elles [1] (Bretons bretonnants, Bretons de la Haute-Bretagne, Normands, Manceaux).

A nos statistiques rurales on peut néanmoins faire deux reproches. Le premier est qu'elles ne sont pas assez nombreuses et ne portent pas sur des communes suffisamment dispersées dans les différentes régions de la France pour qu'on puisse, en toute sécurité, nier les influences régionales. Si mes confrères et collaborateurs trouvent des imitateurs, cet inconvénient disparaîtra dans l'avenir. L'essentiel sera de ne pas oublier que la qualité de ces enquêtes a encore plus d'importance que leur quantité. Or, les nôtres sont bonnes, et c'est là ce qu'il faut. Voici le second reproche : Pour rendre les statistiques absolument exactes on devrait défalquer les

1. Nous savons en outre que Brécé, commune de la Mayenne, située plus à l'est que toutes celles de nos statistiques, contient une proportion de luxations comparable à celle des communes les plus chargées de la Bretagne. Sa population est de 1817 habitants. On y compte 12 luxations congénitales : 5 chez des hommes, toutes unilatérales (sept ans, neuf ans, dix-huit ans, vingt-neuf ans, trente-six ans); 7 chez des femmes, 5 unilatérales (trois ans, quatorze ans, vingt-trois ans, vingt-six ans, soixante-sept ans) et 2 bilatérales (onze ans, quatorze ans). La proportion est de 1 p. 152. Il serait donc présomptueux de penser que les populations rurales de la Bretagne, relativement isolées des populations voisines par leurs mœurs et leur langue, soient plus spécialement prédisposées à la luxation congénitale de la hanche.

enfants qui ne marchent pas encore, ou d'une manière générale tous ceux qui sont trop jeunes, et dont les luxations, pour cette raison, ne peuvent exister ou être reconnues. Cette correction augmenterait de 3 à 6 p. 100 le nombre relatif des luxations; nous ne l'avons pas faite parce que la proportion des éliminations eût été forcément arbitraire. Du reste, notre statistique ne peut pas prétendre à une exactitude suffisante pour qu'une erreur aussi légère et aussi difficile à corriger doive nous arrêter plus longtemps.

Département du Finistère. — Dans ce département, les recherches ont été organisées par le Dr Prouff, le distingué chirurgien de Morlaix. « Voici, m'écrit-il, le modus faciendi que je recommanderai. Poster, pendant deux à trois dimanches, un homme sûr et intelligent aux sorties des messes, pour prendre le nom de tous les boiteux. Et, comme dans nos campagnes presque tout le monde va à la messe, le travail sera déjà plus qu'à moitié fait. Les renseignements complémentaires fournis par les instituteurs, secrétaires de mairies, curés, permettront de connaître tous les cas de claudication de la commune. Ensuite le médecin examinera successivement tous les claudicants et fera le triage. Ce sera là une statistique type, sans erreur possible. Les cas douteux qui pourront surgir me seront soumis. »

1° **Landivisiau.** — Ces conseils ont été suivis dans deux communes, celle de Landivisiau et celle de Lanmeur. A Landivisiau, le Dr Loussot a établi ainsi, en s'entourant de toutes les garanties possibles, la statistique suivante :

Population totale, 4385. Sexe masculin, 2057. Sexe féminin, 2328.

Luxations : 17.

Sexe masculin : 2. — Bilatérales, neuf ans, dix ans.

Sexe féminin : 15. — Droites : 4. — Trois ans, neuf ans, neuf ans, vingt et un ans. — Gauches : 3. — Treize ans, vingt-deux ans, vingt-trois ans. — Bilatérales : 8. — Neuf ans, dix ans, dix ans, vingt ans, vingt-quatre ans, trente ans, trente ans, trente-quatre ans.

Proportions : Générale $\frac{1}{258}$. Sexe masculin $\frac{1}{1\,028}$. Sexe féminin $\frac{1}{155}$.

Relations familiales entre ces luxés : frère et sœur, luxations bilatérales; tante (luxation bilatérale) et nièce (luxation droite).

2° **Lanmeur.** — Je suis redevable à mon ancien camarade, le

Dr Guillemot, de l'enquête non moins précise faite dans la commune de Lanmeur.

Population totale, 2573. Sexe masculin, 1 252. Sexe féminin, 1 321.

Luxation : 9.

Sexe masculin : 1. — Bilatérale, vingt et un ans.

Sexe féminin : 8. — Droite : 1. — Soixante ans. — Gauches : 4. —

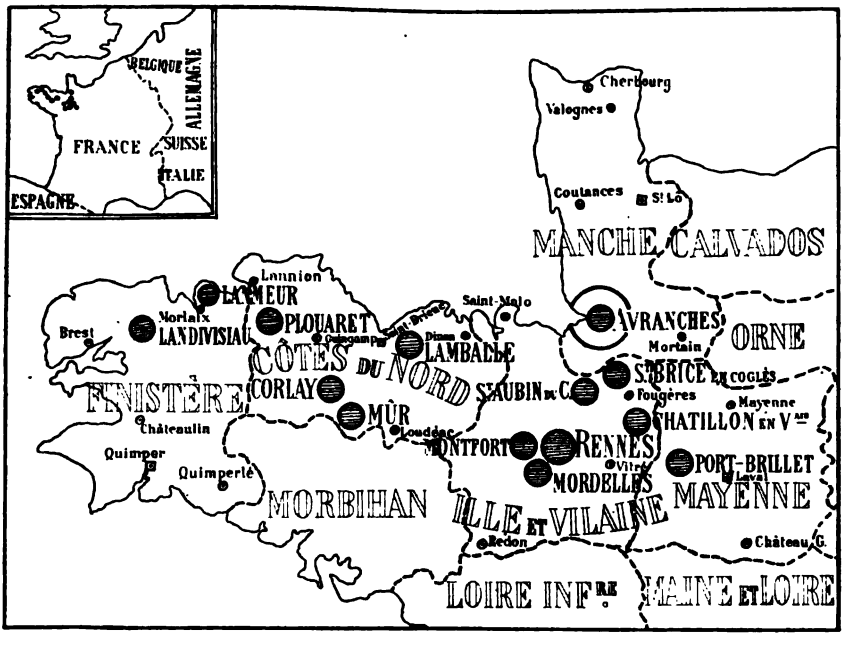

Carte I. — Communes où ont été faites des statistiques précises concernant la fréquence de la luxation congénitale de la hanche.
En cartouche, situation générale de ces communes par rapport à l'ensemble de la France.

Onze ans, dix-huit ans, trente ans, trente ans. — Bilatérales : 3. — Onze ans, vingt-six ans, vingt-six ans.

Proportions : Générale $\frac{1}{322}$. Sexe masculin $\frac{1}{1\,252}$. Sexe féminin $\frac{1}{189}$.

Relations familiales entre ces luxés : une mère (luxation droite) et ses deux filles (luxation gauche et luxation bilatérale).

Département des Côtes-du-Nord. — La fréquence des luxations congénitales a été étudiée dans quatre grandes communes de

ce département, disposées de manière à en donner un aperçu général assez exact.

3° **Plouaret.** — Le seul médecin de la commune de Plouaret est mon ami le Dr Le Gac. Il l'habite depuis plus de dix ans et en connaît tous les habitants. Il y a obtenu les renseignements que voici :

Population totale, 2 839. Sexe masculin, 1 308. Sexe féminin, 1 531.

Luxations : 7.

Sexe masculin : 0.

Sexe féminin : 7. — Droites : 2. — Trente-deux ans, quarante-cinq ans. — Gauche : 0. — Bilatérales : 5. — Sept ans, vingt-deux ans, trente-cinq ans, quarante ans, cinquante-quatre ans.

Proportions : Générale $\frac{1}{406}$. Sexe masculin $\frac{0}{1308}$. Sexe féminin $\frac{1}{219}$.

4° **Corlay.** — A Corlay, le Dr Baudouin, dont l'opinion mérite une créance absolue, a trouvé un nombre considérable de luxations pour une population relativement restreinte.

Population totale, 1 513. Sexe masculin, 741. Sexe féminin, 772.

Luxations : 11.

Sexe masculin : 2. — Gauche, vingt et un ans. Bilatérale, dix ans

Sexe féminin : 9. — Droites : 2. — Quarante-six ans, soixante-neuf ans. — Gauches : 2. — Vingt-deux ans, vingt-quatre ans. — Bilatérales : 5. — Trois ans, vingt-quatre ans, trente ans, trente-deux ans, quarante ans.

Proportions : Générale $\frac{1}{138}$. Sexe masculin $\frac{1}{371}$. Sexe féminin $\frac{1}{86}$.

5° **Mur.** — La commune de Mur-de-Bretagne est toute voisine de la précédente. La fréquence de la luxation congénitale de la hanche, déjà remarquable dans cette circonscription communale, devient extraordinaire à Mur. Elle serait encore plus grande, paraît-il, dans la commune de Saint-Aignan, limitrophe de Mur, mais appartenant au département du Morbihan. Mon compagnon d'internat de Rennes, le Dr Deshayes, exerce la médecine à Mur depuis une douzaine d'années. Par une collaboration dont tout le mérite lui revient puisqu'il a eu toute la peine, nous avons recueilli des renseignements dont voici le résumé.

Population totale, 2 391. Sexe masculin, 1 117. Sexe féminin, 1 274.

Luxations : 30.

Sexe masculin : 7. — Droite : 1. — Trois ans et demi. — Gauche : 1. — Vingt-six ans. — Bilatérales : 5. — Dix ans, quatorze ans, quatorze ans, dix-sept ans, soixante-cinq ans.

Sexe féminin : 23. — Droites : 5. — Quatre ans, onze ans, quatorze ans, vingt-six ans, soixante et un ans. — Gauches : 3. — Treize ans, vingt-trois ans, trente-deux ans. — Bilatérales : 15. — Quatorze mois, deux ans, deux ans et demi, six ans, huit ans, neuf ans, douze ans, quinze ans, trente-trois ans, quarante-cinq ans, quarante-huit ans, cinquante ans, cinquante-trois ans, soixante-trois ans, soixante-six ans.

(Dans ce grand nombre de luxés, le diagnostic n'est resté douteux que pour deux sujets seulement, dont l'enfant de quatorze mois.)

Proportions : Générale $\frac{1}{80}$. Sexe masculin $\frac{1}{160}$. Sexe féminin $\frac{1}{56}$.

Relations de parenté entre ces luxés : quatre frères et sœurs et leur tante (quatre luxations bilatérales et une luxation droite). Une fillette et sa grand'mère (luxations bilatérales).

6° **Lamballe.** — Avant de s'établir dans cette ville, le Dr Rallier du Baty avait longtemps étudié la luxation congénitale de la hanche à Berk-sur-Mer. Il était donc qualifié pour mener à bonne fin une enquête difficile dans une agglomération urbaine dont il n'est pas le seul médecin.

Population totale, 4 562. Sexe masculin, 1 969. Sexe féminin, 2 593.

Luxations : 16.

Sexe masculin : 3. — Droite : 1. — Trente-cinq ans. — Gauches : 2. — Vingt ans, trente ans.

Sexe féminin : 13. — Droites : 5. — Neuf ans, douze ans, vingt-huit ans, quarante-cinq ans, quarante-cinq ans. — Gauches : 5. — Treize ans, vingt-trois ans, vingt-cinq ans, trente ans, quarante ans. — Bilatérales : 3. — Treize ans, dix-neuf ans, trente ans.

Proportions : Générale $\frac{1}{285}$. Sexe masculin $\frac{1}{657}$. Sexe féminin $\frac{1}{200}$.

DÉPARTEMENT D'ILLE-ET-VILAINE. — Les recherches qui y ont été exécutées doivent être divisées en deux catégories : 1° Recherches rurales, dont l'exactitude est à peu près absolue; 2° Recherches

urbaines, qui sont certainement entachées d'erreurs par omissions, et qui nous serviront surtout comme terme de comparaison avec les renseignements ruraux et pour l'établissement d'une statistique générale.

7° **Saint-Aubin-du-Cormier.** — Un confrère très estimé, le Dr Chesnay, m'envoie pour cette commune les renseignements désirés.

Population totale, 1 955. Sexe masculin, 850. Sexe féminin, 1 105.

Luxations : 4.

Sexe masculin : 1. — Unilatérale gauche, 28 mois.

Sexe féminin : 3. — Droite : 1. — Onze ans. — Gauche : 1. — Trente-cinq ans. — Bilatérale : 1. — Seize ans.

Proportions : Générale $\frac{1}{489}$. Sexe masculin $\frac{1}{850}$. Sexe féminin $\frac{1}{369}$.

8° **Montfort.** — Pour cette petite ville, le Dr Collet, ancien chef de clinique de l'École de médecine de Rennes, a établi, avec l'aide du Dr Cottin, une statistique que, vu les difficultés dues à la multiplicité des confrères, j'ai dû compléter d'autre part.

Population totale, 2 351. Sexe masculin, 988. Sexe féminin 1 363.

Luxations : 7.

Sexe masculin : 1. — Unilatérale droite, dix ans.

Sexe féminin : 6. — Droites : 3. — Huit ans, dix ans, vingt ans. — Gauche : 1. — Vingt ans. — Bilatérales : 2. — Vingt ans, vingt-six ans.

Proportions : Générale $\frac{1}{336}$. Sexe masculin $\frac{1}{988}$. Sexe féminin $\frac{1}{227}$.

9° **Mordelles.** — Le Dr Maheu, un de mes condisciples, habite la commune de Mordelles depuis environ dix ans. Voici les renseignements qu'il m'a donnés. Recueillis avec beaucoup de soin, ils ont une valeur toute particulière.

Population totale, 2 319. Sexe masculin, 1 184. Sexe féminin, 1 135.

Luxations : 12.

Sexe masculin : 3. — Droites : 3. — Douze ans, vingt-trois ans, vingt-sept ans.

Sexe féminin : 9. — Droites : 2. — Vingt-deux ans, vingt-cinq ans. — Gauches : 4. — Sept ans, onze ans, dix-huit ans, soixante ans. — Bilatérales : 3. — Dix-sept ans, vingt-deux ans, soixante et un ans.

Proportions : Générale $\frac{1}{193}$. Sexe masculin $\frac{1}{395}$. Sexe féminin $\frac{1}{126}$.

Relations familiales entre ces luxés : une mère (luxation bilatérale) et ses deux filles (luxation gauche chez l'aînée, luxation droite chez la cadette).

10° **Saint-Brice-en-Coglès.** — D'après les renseignements que m'ont transmis d'un commun accord les trois médecins de cette commune, les Drs Helleu, Berthelot et Fèvre, il n'y aurait, dans toute sa population, qu'un seul cas de luxation congénitale de la hanche; encore serait-il douteux. Il s'agirait d'une luxation bilatérale chez un homme de soixante ans. Le dernier recensement a donné :

Population totale, 1 904. Sexe masculin, 950. Sexe féminin, 954.

11° **Châtillon-en-Vendelais.** — Les soins médicaux, dans cette commune, sont assurés, depuis quelques années, par le Dr Bourdinière, ancien interne de l'Hôtel-Dieu de Rennes. Il y a recherché la fréquence des luxations congénitales de la hanche. Voici à quels résultats il a été conduit.

Population totale, 1 486. Sexe masculin, 775. Sexe féminin, 711.

Luxations : 4.

Sexe masculin : 1. — Bilatérale, quarante ans.

Sexe féminin : 3. — Gauche : 1. Trente ans. — Bilatérales : 2. Douze ans, douze ans.

Proportions : Générale $\frac{1}{372}$. Sexe masculin $\frac{1}{775}$. Sexe féminin $\frac{1}{237}$.

12° **Rennes.** — Notre statistique urbaine concerne la ville de Rennes. J'avais fait une première enquête sommaire en 1903. Les résultats obtenus ont été consignés dans la *Revue de Chirurgie* (1904, p. 396). J'avais trouvé 47 luxations unilatérales et 5 bilatérales. Bien vite j'ai pu constater que ces chiffres étaient faux et que, pour faire une statistique dans une ville aussi populeuse, il ne fallait pas essayer de travailler seul, mais recourir à la bonne volonté de toutes les personnes bien placées pour connaître cette infirmité ou pour en faciliter la recherche. Je me suis donc adressé à 60 confrères, la plupart civils, quelques-uns militaires, et à 22 sages-femmes. J'ai sollicité et obtenu de M. l'Inspecteur d'Académie l'autorisation de passer en revue les élèves de toutes les écoles communales. Les directeurs et directrices des écoles privées m'ont, sauf deux exceptions sans importance, ouvert les portes de leurs maisons. Les patrons de grands établissements industriels et manufac-

turiers ont été mis à contribution; la plupart m'ont répondu avec une parfaite bonne grâce. Enfin j'ai pu visiter ou faire visiter les hôpitaux et hospices, les asiles de retraite, et la prison des femmes.

Malgré les nombreuses collaborations que je me suis assurées, malgré le nombre si considérable de bonnes volontés que j'ai rencontrées, malgré les six mois que j'ai consacrés à cette enquête, mes chiffres ne sauraient être considérés comme exacts. J'ai pris toutes les précautions nécessaires pour éviter de compter deux fois la même personne; mais, très certainement, j'ai commis de nombreuses omissions. Avec ces restrictions, je crois cette statistique intéressante, car elle montre l'énorme fréquence des luxations même dans les grandes villes. En outre, elle permet une comparaison, au moins grossière, entre les résultats des enquêtes rurales et ceux des enquêtes urbaines. Enfin, elle nous permet d'établir un pourcentage général qui soit, non pas avec certitude, mais avec vraisemblance, applicable à l'ensemble de la région.

Population totale de Rennes, 75 506. Sexe masculin, 36 622. Sexe féminin, 38 884.

Luxations constatées : 176.

Sexe masculin : 22. — Droites : 5. — Gauches : 4. — Bilatérales : 13.

Sexe féminin : 154. — Droites : 38. — Gauches : 37. — Côté non déterminé (mais luxation certaine) : 13. — Bilatérales : 66.

Nombre total des luxations bilatérales : 79; des unilatérales : 97; dont, droites : 43; gauches : 41; non déterminées : 13.

Proportions : Générale $\frac{1}{430}$. Sexe masculin $\frac{1}{1665}$. Sexe féminin $\frac{1}{253}$.

Écoles de la ville. — Enseignement primaire et secondaire et enseignement privé.

Garçons : 4 489 élèves : 3 luxations unilatérales.

Filles : 5 095 élèves : 19 luxations, dont 10 unilatérales et 9 bilatérales.

Proportions : Générale $\frac{1}{436}$. Garçons $\frac{1}{1497}$. Filles $\frac{1}{266}$.

Cette statistique doit être un peu faible pour les raisons suivantes. Dans les familles pauvres, les enfants infirmes sont envoyés à l'école à un âge plus avancé que les enfants normaux. Aussi ne trouve-t on guère de luxés dans les écoles maternelles. Les enfants des familles

riches atteints de cette infirmité sont assez souvent instruits à domicile par des professeurs particuliers. Riches ou pauvres, les parents redoutent pour leurs enfants le contact « sans pitié » des autres enfants.

Asile départemental d'aliénés. — (Visite faite avec le Dr Sizaret). — Il comprend 1 050 pensionnaires, dont 450 hommes et 600 femmes. Luxations : trois femmes, dont deux luxées à droite et une luxée à gauche.

Proportions : Générale $\frac{1}{350}$. Hommes $\frac{0}{450}$. Femmes $\frac{1}{200}$.

Maison centrale. — (Prison de femmes. Visite faite avec autorisation ministérielle). — 396 pensionnaires. Deux luxations, une bilatérale et une gauche.

Proportion : $\frac{1}{198}$.

Communauté de Saint-Cyr. — (Maison de retraite pour filles repenties. Renseignements fournis par le Dr Regnault). — 400 pensionnaires du sexe féminin. Une luxation bilatérale, une luxation unilatérale certaine, une luxation unilatérale douteuse.

Proportion : au moins $\frac{1}{200}$.

Hospice de Pontchaillou. — (Visite faite avec le Dr Lefeuvre). 400 femmes, personnel compris; 4 luxations : une bilatérale, une droite, deux gauches.

Hospice de la Piletière. — (Visite faite avec le Dr Robin). 150 hommes : 0 luxation; 160 femmes : 2 luxations bilatérales.

Statistique de la Maternité de Rennes. — (Recherches faites avec l'autorisation du Dr Véron). — Année 1906-7 : 306 accouchées; une luxation unilatérale droite, une luxation unilatérale, côté non précisé, deux luxations bilatérales. — Année 1905 : 213 accouchées; une luxation bilatérale, une luxation unilatérale gauche. — Année 1904 : 239 accouchées; une luxation unilatérale droite. — Année 1903 : 206 accouchées; une luxation bilatérale. — Année 1902 : 200 accouchées; une luxation unilatérale gauche. — Année 1901 : 234 accouchées; deux luxations unilatérales droites, une luxation unilatérale dont le côté n'est pas indiqué. — Total : 12 luxations pour 1 355 accouchées, soit 1 pour 112.

Relations personnelles de l'auteur. — (Il a éliminé toutes celles qui résultent de ses études sur les luxations de la hanche). Nombre

total : 2 179. Sexe masculin : 969. Sexe féminin : 1 210. Luxations : 7. Sexe masculin 1, unilatérale droite. Sexe féminin : 6, dont 2 bilatérales et 4 unilatérales.

Proportions : Générale $\frac{1}{311}$. Sexe masculin $\frac{1}{969}$. Sexe féminin $\frac{1}{202}$.

Déductions. — Suivant toute probabilité, les luxations congénitales de la hanche sont un peu moins fréquentes dans les grandes villes que dans les campagnes ; mais la différence est certainement inférieure à $\frac{1}{3}$.

(*A suivre.*)

DES RUPTURES DU POUMON

SANS FRACTURES DE CÔTE

PAR MM.

A. SCHWARTZ et **P. DREYFUS**

Chef de clinique chirurgicale à la Charité. Interne des hôpitaux de Paris.

Le 8 novembre 1906, à quatre heures du matin, entrait d'urgence dans le service de notre maître, M. le prof. Reclus, un charretier de dix-neuf ans, qui était tombé sous les roues de la voiture lourdement chargée qu'il conduisait. La roue avait rencontré le côté gauche de la poitrine, sans atteindre le bras, écarté du corps, et aurait passé par-dessus le thorax, au dire des témoins de l'accident. Le blessé se plaint, d'une voix oppressée, d'une vive douleur à la poitrine; il est cyanosé, anhélant, anxieux. Les lèvres sont violacées, la figure turgescente, le pouls rapide. Il crache avec peine un peu de mucus fortement teinté de sang.

L'un de nous, appelé d'urgence auprès du malade, procède soigneusement à son examen : il s'agit d'un homme très vigoureux : on ne voit nulle trace de violence extérieure; l'abdomen n'est pas douloureux, il ne présente aucune résistance musculaire à la pression; les membres sont intacts; l'examen le plus attentif ne décèle aucune fracture de côte : il n'y a pas de point douloureux net; le malade souffre de toute la poitrine, surtout à gauche, et cette douleur ne semble pas exagérée notablement par la palpation. Mais on est frappé d'un gonflement de la base du cou qui, à la palpation, donne la crépitation caractéristique de l'emphysème sous-cutané : cette sorte de tumeur est sonore à la percussion.

L'auscultation du côté gauche de la poitrine, aidée de la percussion, décèle les signes d'un hémo-pneumothorax des plus nets. La sonorité semble aussi quelque peu exagérée du côté droit.

En présence de ces éléments : hémo-pneumothorax, emphysème sous-cutané, qui, insistons déjà sur ce point, débuta peu de temps après le traumatisme *par la région de la base du cou*, gravité de l'état général, nous portons le diagnostic de rupture sous-cutanée du poumon : notre examen très attentif de la cage thoracique nous faisait rejeter l'hypothèse d'un embrochement par un fragment de côte fracturée. Le pronostic fut dès lors très réservé. Nous ordonnâmes pour toute thérapeutique le repos absolu dans la position demi-assise, dans laquelle le malade semblait respirer plus facilement. Mais, au bout de quelques heures, les signes s'étaient complètement modifiés : la tumeur de la base du cou semble s'étaler,

s'étendre progressivement; le blessé est bientôt soufflé par un emphysème sous-cutané considérable; le cou semble supprimé, la tête se rattache aux épaules par un tronc de cône; le tissu cellulaire de la poitrine, de la paroi abdominale, de la face et du front, des épaules, des bras et des avant-bras, infiltré par l'air, crépite sous le doigt. L'auscultation, la percussion du thorax ne donnent plus aucun renseignement : la crépitation et la sonorité de l'emphysème masquent tout autre signe : il est certain que si nous n'avions vu le blessé qu'à ce moment nous eussions hésité à porter un diagnostic aussi ferme sur l'absence de fracture.

En même temps l'état général s'était aggravé; la respiration était extrêmement dyspnéique, le facies asphyxique, les extrémités froides et violacées; le malade, comme occupé par sa respiration, dans une sorte de demi-somnolence, répondait à peine aux questions; le pouls était rapide et petit. La température s'élevait en même temps à 38°.

En présence de cet état et sur les conseils de notre maître, l'un de nous pratique une ponction aspiratrice entre les 6e et 7e côtes gauches, un peu en avant de la ligne axillaire et ne réussit qu'à extraire quelques gouttes de sang noirâtre.

Le lendemain matin l'état physique du malade semble plutôt un peu amélioré : la respiration est un peu plus facile, l'emphysème n'a pas augmenté; peut-être même y a-t-il une légère diminution; mais le pouls est toujours très rapide et surtout la température axillaire atteint 39°.

Le malade répond mieux aux questions, se dit un peu soulagé.

Le soir son état est sensiblement le même : nous essayons en vain de l'ausculter, les signes de l'emphysème masquent tout.

Le lendemain 10 novembre, nous le retrouvons dans le même état; la température est toujours de 39°2, la dyspnée intense, le faciès et les extrémités semblent un peu moins violacées : quelques minutes plus tard, nous le retrouvons les yeux fermés, la figure gonflée et violette; la dyspnée est plus vive qu'elle n'a jamais été; l'asphyxie augmente encore et le blessé meurt deux heures après.

L'accident ayant eu lieu sur la voie publique, le parquet mit opposition judiciaire à l'autopsie qui nous aurait échappé, sans la grande amabilité de M. Socquet, qui voulut bien nous permettre d'y assister; et nous le remercions de son obligeance. Le cadavre est celui d'un individu extrêmement vigoureux et très musclé; l'emphysème, qui a beaucoup diminué, est cependant encore appréciable; pas de traces de violences extérieures.

A l'ouverture de la cage thoracique, on constate aussitôt que le poumon gauche est affaissé, noirâtre; la plèvre du même côté contient de l'air et 450 centimètres cubes environ de sang. *Ce sang n'est pas coagulé.*

On examine aussitôt le plastron sterno-costal, enlevé au costotome, et on constate *l'intégrité absolue de la plèvre pariétale.* On cherche, en appuyant sur chaque côte, s'il existe une fracture; il n'y en a pas; mais on décèle *une luxation chondro-sternale des deux premiers cartilages droits*; on incise la plèvre en cet endroit et on peut confirmer par l'aspect des surfaces cartilagineuses qu'il s'agit bien de luxation et non de fracture.

On sectionne la trachée au-dessous du larynx et on fait l'éviscération totale sus-diaphragmatique.

Le contenu de la cage thoracique est aussitôt épongé : quelques concrétions fibrineuses qui sont très différentes d'un caillot sanguin s'en vont par le frottement de l'éponge : la plèvre pariétale est absolument intacte; mais on voit quelques taches ecchymotiques sous-pleurales au niveau de quelques côtes.

On recherche avec soin en palpant chaque côte une fracture qu'on ne découvre pas. On examine alors les viscères mis de côté.

Le poumon gauche est sensiblement hépatisé; on enlève soigneusement des tractus fibrineux analogues à ceux qu'on a rencontrés sur la plèvre. La plèvre viscérale semble à première vue intacte; *mais au-dessous d'elle on voit de très nombreuses taches noires dues à de petits épanchements sanguins*; le poumon tout entier plonge au fond de l'eau.

Le poumon droit surnage; cependant le sommet présente des traces nettes de pneumonie; des bronchioles il s'échappe à la pression du mucus séro-purulent. Quelques petits fragments vont au fond de l'eau; le sommet entier surnage.

Le larynx, la trachée, les bronches sont ouverts d'un bout à l'autre et on constate leur parfaite intégrité.

On examine alors de nouveau le poumon gauche et on trouve vers la partie moyenne du bord inférieur une ecchymose linéaire peut-être plus considérable que les autres et où la plèvre semble avoir un aspect cicatriciel; on voit là une sorte d'épaississement très léger de la séreuse qui dessine une ligne opalescente de 1 centimètre à peu près de longueur et qui repose sur une de ces taches noires que nous avons mentionnées et qui a la même forme. Un coup de ciseau montre que ces taches noires sont bien formées par des épanchements sanguins sous-séreux.

Tous les autres viscères sont passés en revue; ils sont sains. On constate cependant que l'appendice est extraordinairement long. Sectionné à sa base et étalé, il mesure exactement 20 centimètres.

Il s'agissait donc bien dans ce cas d'une contusion du poumon, sans fracture de côte, contusion qui n'a pas amené de déchirure considérable de l'organe, mais semble plutôt avoir produit de multiples petits éclatements : ainsi se trouvait expliquée l'intensité des phénomènes respiratoires, coïncidant avec l'insignifiance de l'hémorragie externe, accompagnée du reste, comme l'a montré l'autopsie, par une hémorragie intrapleurale relativement peu considérable.

Les déchirures du poumon sans fracture de côte, comparables aux déchirures des organes abdominaux dans les contusions abdominales, si elles sont assez rares, sont cependant loin d'être inconnues.

Nous avons pu en retrouver 29 observations, dont 21 sont réunies dans l'excellent travail de Dionis du Séjour [1].

Dans tous les cas rapportés, il s'agit d'un traumatisme violent et très souvent d'un écrasement par une voiture lourdement chargée; il est fréquent que la lésion thoracique s'acccompagne de traumatismes multiples : fracture de la base du crâne, des membres, etc.

Le *jeune âge* est une condition prédisposante : souvent il s'agit d'enfants; sur les 21 observations de la thèse de Dionis du Séjour, l'âge est rapporté dans 15 cas : 6 fois il s'agit de sujets de moins de vingt ans, 8 fois d'hommes de vingt à trente ans, 1 fois seulement d'un malade de quarante-trois ans. Dans les observations publiées depuis, il s'agissait 2 fois d'enfants de moins de dix ans (Mercadé [2], Cockle [3]), d'un garçon de onze ans (Richter), d'un soldat de vingt-deux ans (Loison [4]); le malade de Mac Taggart [5] a trente-cinq ans, celui de Sicard et Anastaze [6] fait exception : c'est, disent-ils, un vieillard de plus de soixante ans.

Il est certain que l'élasticité plus grande de la cage thoracique joue un rôle important dans la pathogénie des contusions du poumon.

La luxation observée chez notre malade, qui avait une cage thoracique très solide et très ossifiée, a certainement permis une compression plus énergique de la partie correspondante du poumon : peut-être, dans certains cas de rupture sous-cutanée des poumons, trouverait-on des luxations costales, qui peuvent échapper à première vue : du reste le malade de trente-cinq ans observé par Mac Taggart avait une luxation à la 11e côte gauche. La disjonction des cartilages costaux est aussi notée par Dionis du Séjour, parmi les lésions qu'on rencontre parfois à l'autopsie.

Au point de vue *anatomo-pathologique*, il est classique, depuis Jobert de Lamballe [7], de décrire trois degrés à la contusion du poumon. Dans un premier degré, il y a simple déchirure des vaisseaux capillaires avec production d'ecchymoses. Dans le deuxième

1. Dionis du Séjour, *Contribution à l'étude de contusions profondes du thorax*, Thèse de Paris, 1901, n° 3.
2. Mercadé, *Société d'anatomie*, 6 février 1903, p. 131.
3. Cockle, *British medical journal*, 1902, I, 1333.
4. Loison, *Soc. Chirurgie*, 23 mai 1906; *Bulletin*, p. 509.
5. M. Taggart, *Montreal medical Journal*, 1903, XXXII, 432.
6. Sicard et Anastaze, *Bulletin médical de l'Algérie*, 1906, p. 126.
7. Jobert de Lamballe, *Traité des plaies par armes à feu*, 1833.

degré, des vaisseaux plus importants sont rompus et il se produit de véritables épanchements sanguins. Dans le troisième degré enfin, le poumon est plus ou moins broyé par endroits, avec lésions des grosses bronches et des gros vaisseaux.

La rupture est variable aussi comme siège : tantôt périphérique, tantôt centrale, ou les deux à la fois. Dans notre observation, les lésions présentent vraiment des caractères un peu particuliers : déchirure minime de la plèvre, pas de véritable déchirure du poumon, mais de multiples petits éclatements des alvéoles; et cela nous explique qu'il y ait eu peu de réaction du côté de la plèvre, pas d'hémoptysie véritable, et pourtant un emphysème considérable qui débuta au cou, l'air ayant suivi le tissu cellulaire péri-bronchique pour aller dans le médiastin et de là dans la région cervicale. C'est ainsi, comme nous le verrons, que cela se passe fréquemment dans les ruptures pulmonaires.

L'évolution anatomique de ces lésions n'est malheureusement que trop souvent celle que nous avons observée dans notre cas personnel. Le foyer de la contusion est un lieu d'appel pour l'infection; et c'est la pneumonie traumatique qui emporte les malades. Et cela est même vrai pour les contusions légères, celles que l'on pourrait presque appeler médicales, et qui ont été récemment étudiées par Claisse [1]. Dans d'autres cas, c'est la gangrène pulmonaire ou l'infection pleurale qui vient compliquer l'évolution des lésions.

Le *mécanisme* de ces ruptures du poumon a été très discuté. La première théorie scientifique est de Gosselin [2]. Il y a, pour cet auteur, compression brusque de l'air contenu dans le poumon. Au moment du traumatisme, il se produit instinctivement une fermeture de la glotte; d'où l'impossibilité, pour l'éponge pulmonaire, d'évacuer son contenu, et par conséquent son éclatement. La fermeture de la glotte devient ainsi le point d'appui nécessaire et suffisant, transformant la masse spongieuse en un bloc rigide qui va se rompre tout comme le foie ou la rate.

Courtois [3] a essayé de confirmer cette hypothèse de Gosselin par des recherches expérimentales. Il insufla des poumons qui lui paraissaient sains et les soumit à une brusque compression. Dans les cas

1. Claisse, *Gaz. des Hôp.*, 1905, p. 735.
2. Gosselin, *Bull. de la Soc. de Chir.*, 1847.
3. Thèse de Paris, 1873.

où les voies respiratoires supérieures étaient restées libres, il n'obtint aucun résultat. Au contraire, toutes les fois qu'une ligature était placée sur les grosses bronches, il se produisit des déchirures.

Ce que l'on peut reprocher à la théorie de Gosselin, c'est que l'occlusion de la glotte dans les traumatismes est loin d'être prouvée. En tout cas, il nous paraît difficile de tirer des expériences de Courtois des conclusions solides. Ce qui nous paraît certain, c'est que la présence de l'air dans le poumon, au moment du traumatisme, a une grosse importance; et nous y reviendrons.

M. Peyrot, dans son article du *Traité de Chirurgie* [1], fait intervenir la disposition anatomo-physiologique de la plèvre; les deux feuillets de la séreuse, on le sait, sont agglutinés et c'est cette adhérence pleurale qui explique la rupture. « Toute la surface externe du poumon adhère en vertu du vide pleural à la paroi thoracique. Si vous enfoncez sur un point la paroi thoracique avec la plèvre pariétale, puis la plèvre viscérale avec la surface pulmonaire, le reste du poumon maintenu par son adhérence naturelle à la paroi ne suit pas le mouvement. Vous redressez une partie peu étendue de l'organe, vous la distendez, et vous pouvez la déchirer. Ainsi se produisent à notre avis les déchirures directes. Les ruptures indirectes s'expliquent moins facilement. On comprend cependant que des changements de forme considérables, comme ceux qui amènent les grandes contusions, éloignent momentanément l'une de l'autre deux parties opposées du poumon maintenues l'une et l'autre à la paroi thoracique par le vide pleural. Entre ces deux parties s'exerce sur le tissu pulmonaire une traction qui peut aboutir à des déchirures, dont le siège est plus ou moins éloigné du point où le corps contondant se trouvait appliqué. »

Cette théorie est certainement la vraie dans certains cas particuliers sur lesquels nous reviendrons. Mais, d'une façon générale, elle est passible de nombreuses objections; et la plupart d'ailleurs lui ont été faites par Dionis du Séjour [2].

Il est vrai que les deux feuillets de la plèvre sont agglutinés, maintenus adhérents par le vide pleural. Mais il ne faut pas oublier que ces mêmes feuillets ont une faculté de glissement considérable. Et, d'autre part, l'élasticité du tissu pulmonaire est si grande qu'il nous

1. Peyrot, *T. C. Duplay et Reclus*, article Poitrine.
2. Dionis du Séjour, *loco cit.*

paraît difficile d'admettre qu'entre la partie du poumon « qui ne suit pas le mouvement » et la partie enfoncée, il y ait une traction suffisante pour déchirer l'organe.

D'autre part, il y a toute une catégorie de lésions qui sont difficiles à expliquer avec cette conception : tel le broiement de toute une partie de l'organe, avec formation d'*une cavité centrale*, sans *traces de lésions extérieures pleurales*. Et comment expliquer, par ce mécanisme, les multiples éclatements qui ont eu lieu dans l'observation que nous avons rapportée.

Dionis du Séjour émet une théorie qui lui paraît applicable à la généralité des cas et qui peut se résumer de la façon suivante : au moment du traumatisme, le poumon est gonflé d'air. Cet air est brusquement comprimé, tandis que sa voie d'échappement par les voies respiratoires supérieures est insuffisante; d'où éclatement, tout comme on fait « éclater par une compression brusque le sac de papier préalablement gonflé d'air et dont on rétrécit l'orifice avec la main ».

Telles sont les trois théories qui essaient d'expliquer les ruptures du poumon sans fracture de côte. Chacune d'elles présente une part de vérité; et il nous semble qu'une distinction est indispensable, suivant que le traumatisme porte sur un poumon sain ou au contraire sur un poumon préalablement altéré.

Lorsque la plèvre présente des adhérences, le mécanisme invoqué par M. Peyrot peut parfaitement suffire pour expliquer la déchirure. Dans ce cas, en effet, la partie adhérente ne suit pas la partie enfoncée : d'où une rupture. C'est, si l'on veut, *le mécanisme de l'arrachement*. Dans tous les autres cas, au contraire, ce n'est plus un arrachement mais un *éclatement par compression*. Le poumón, brusquement surpris, ne saurait se vider assez rapidement *ni de l'air, ni du sang qu'il contient*, et point n'est besoin de faire intervenir la fermeture de la glotte, quoique cette fermeture puisse se produire et favoriser singulièrement la production des lésions. Il va sans dire que des altérations pathologiques du parenchyme pulmonaire, telle une congestion plus ou moins marquée, prédisposent à la rupture et cela résulte des expériences cadavériques de Sourdille, qui sur cinq cas n'obtint qu'une seule fois une rupture du poumon, et dans ce cas ce poumon était manifestement atteint, antérieurement à l'expérience, d'une congestion intense étendue à tout l'organe. Dans les autres cas, où le viscère était sain, il n'a pu déterminer que des fractures de côtes

Mais l'auteur va manifestement trop loin, lorsqu'il conclut que dans les contusions du thorax « le poumon ne devient le siège de lésions graves que quand il présente des altérations antérieures au traumatisme ». Cependant l'importance de la congestion paraît considérable. Waters[1] rapporte deux observations de *rupture spontanée* du poumon, dans lesquelles la lésion semble due, d'après l'auteur, à cette seule congestion. Quoique ces faits ne rentrent pas absolument dans notre sujet, nous résumerons ces deux observations à la fin de notre travail.

Nous nous étendrons peu sur la symptomatologie : les blessés sont généralement en état de choc; mais les symptômes respiratoires dominent; la dyspnée est vive, même dans les cas où les lésions sont peu importantes; l'hémoptysie est extrêmement variable : parfois elle se borne à l'expectoration de quelques crachats sanglants; dans d'autres cas, le sang s'écoule par la bouche à flots : le malade peut succomber en quelques instants à l'hémorragie quand la déchirure pulmonaire a intéressé un gros tronc vasculaire.

Les signes physiques varient avec l'état de la plèvre : si celle-ci est intacte, on peut parfois constater des signes cavitaires; si elle est déchirée, c'est l'hémo-pneumothorax qui apparaît.

Mais il est un signe important dont l'observation exacte peut aider considérablement au diagnostic de la lésion pulmonaire, en l'absence de fracture de côte : c'est l'emphysème sous-cutané.

La fréquence en est assez grande : sur les 29 observations que nous possédons, son existence a été constatée 11 fois; 7 fois au contraire, les auteurs ont soit mentionné son absence, soit rapporté des constatations anatomiques ou des détails cliniques assez nets pour qu'on puisse en conclure qu'il n'y avait pas d'emphysème sous-cutané.

Ce qu'il y a de particulièrement intéressant, c'est le point où apparaît l'emphysème : la base du cou présente les premiers signes d'infiltration du tissu cellulaire par l'air : dans 6 de nos observations, l'auteur a pu constater ce début cervical; c'est souvent une sorte de *tumeur sus-sternale, sonore et crépitante*, qui apparaît; dans un cas même l'infiltration s'est arrêtée là : la tumeur s'est affaissée et a disparu en quelques jours.

Ce signe, sur lequel insiste déjà Dolbeau dans sa thèse d'agrégation,

1. Waters, *India medical Gazette*, 1902, p. 256.

a une importance diagnostique considérable : il prouve que l'air a suivi le tissu cellulaire péribronchique et celui du médiastin; il indique une lésion assez considérable du poumon, et une lésion qui n'est pas causée par un embrochement costal, puisque, en cas de fracture, c'est dans la région même de la fracture que le tissu cellulaire commencera à s'infiltrer. Même s'il y a fracture de côte coexistante, si l'on voit l'emphysème débuter au cou, il sera permis de penser à une contusion pulmonaire indépendante de la lésion costale : le pronostic pourra en être très modifié.

Ce pronostic des contusions du poumon est toujours grave; moins cependant qu'on ne pourrait le supposer, puisque les observations citées par Dionis du Séjour indiquent 60 p. 100 de guérison. Cependant, sur les 7 cas de rupture traumatique que nous avons pu ajouter à cette liste, la mort est survenue 5 fois; et l'une des deux observations qui se sont terminées par la guérison nous semble au moins douteuse : c'est celle de Cockle, où le traumatisme fut trop faible et les signes cliniques trop légers et trop passagers pour que le diagnostic de l'auteur semble bien certain.

La mort survient, soit rapidement par asphyxie, ou par hémorragie, soit plus tard par suite d'une des complications si fréquentes dans les blessures du poumon, et qui viennent assombrir le pronostic, même dans le cas où les lésions primitives sont légères : c'est l'infection, si facile lorsque le poumon est lésé, qui emporte le malade, même dans ces cas que nous avons appelés médicaux et qu'à étudiés Claisse.

L'infection peut se manifester de différentes façons.

Très souvent il y a pneumonie traumatique : nous n'insisterons pas sur ses symptômes, qui sont bien décrits par Dionis du Séjour et par Claisse; il faudra la rechercher, car elle peut ne se manifester que par une élévation de température légère; souvent du reste elle demeure bénigne; mais nous serions tentés de croire que peu de poumons contus y échappent : dans notre cas, il est certain que la pneumonie a hâté la mort : la bouillie sanglante que forme le poumon lésé est en effet un milieu de culture excellent pour la pullulation microbienne. Parfois elle est plus intense, ou au moins plus tapageuse : il s'agit alors de broncho-pneumonie, de pleurésie purulente ou putride, de gangrène pulmonaire.

Enfin il est certain qu'après guérison de la lésion pulmonaire il

reste là un « locus minoris resistentiæ », qui doit favoriser l'éclosion de la tuberculose.

Nous avons déjà dit quelle importance diagnostique il fallait attacher à l'emphysème et surtout à son apparition cervicale; en son absence, le diagnostic pourra présenter des difficultés. On apporte un blessé en état de choc; le plus souvent les renseignements qu'on peut avoir sur le traumatisme qu'il a subi sont vagues ou erronés; un examen attentif montre qu'il n'y a pas de fracture de côte; on est porté à chercher du côté de l'abdomen ou du crâne la cause de la gravité de son état; le malade de Mercadé a été laparotomisé : il n'avait aucune lésion abdominale, mais un éclatement du poumon qui a amené la mort.

Il est bon de connaître ces faits; et, dans un grand traumatisme, on devra examiner le thorax aussi minutieusement que l'abdomen. Il est certain que, s'il y a hémoptysie et emphysème, le diagnostic est facile; mais le pneumothorax peut être le seul signe initial d'un grand délabrement pulmonaire et si le malade est en état de choc un examen insuffisant peut faire passer à côté de la lésion.

Le traitement, malheureusement, est surtout symptomatique : on devra faire asseoir le malade, ou du moins lui donner la position dans laquelle la respiration est le plus facile. Le repos absolu devra être exigé; au besoin les hypnotiques calmeront une agitation nuisible.

Si le pneumothorax augmente, la ponction ou la pleurotomie sont indiqués : s'il reste stationnaire ou diminue, il sera toujours préférable d'éviter une cause possible d'infection.

La gravité de l'emphysème, sa généralisation peuvent aussi devenir une indication opératoire; et c'est à la pleurotomie qu'il faudra avoir recours. Ainsi, chez un blessé de M. Ehrmann (cité par Richter, mais dont nous n'avons pu nous procurer l'observation complète), en présence d'un emphysème sous-cutané envahissant, on ouvrit la plèvre en réséquant un segment de la 5e côte; mais on ne découvrit pas la rupture qui siégeait sans doute au voisinage du hile. On ferma hermétiquement la plaie pariétale autour d'un gros drain à paroi épaisse, auquel fut adapté un tube de caoutchouc mince et dépressible. Par ce conduit l'air sortait au moment de l'expiration; mais au moment de l'inspiration il ne rentrait pas, le tube extérieur s'affaiblissant et fermant la voie. Le malade guérit.

L'hémothorax enfin peut commander l'intervention. Les indications sont d'ailleurs ici ce qu'elles sont pour les plaies de poitrine. Il ne faudra se décider à entreprendre une thoracotomie, pour suturer la plaie pulmonaire, qu'en présence d'un hémothorax rapidement envahissant, d'une véritable inondation pleurale. En tout autre cas, le repos, une ou plusieurs ponctions, doivent suffire. Richter[1] a le premier tenté cette intervention. Il put faire la suture du poumon; mais son malade mourut à la fin du second jour.

OBSERVATIONS RÉSUMÉES

I. — HEURON. *Paper, Medical Observation and Inquires*, t. III, 572.

Jeune homme ayant sauté du second étage d'une maison en feu. Fracture du crâne. Emphysème et mort.

Autopsie : Déchirures du poumon droit à la base et du diaphragme, en un point éloigné par conséquent des côtes fracturées, qui n'avaient pas blessé l'organe.

II. — SMITH. *Journal de Dublin*, 1840; résumée par Gosselin, Soc. Chir., 1847.

Homme écrasé par une roue de la malle-poste. Mort trois quarts d'heure après l'accident.

Autopsie : Pneumothorax droit. Emphysème sous-cutané ayant fusé par le médiastin et le cou. Trois déchirures du poumon droit.

III. — MANIGAULT. *Rapport à l'Académie de Médecine*, 1833.

Enfant de trois ans, sur le cou et les épaules duquel aurait passé une voiture lourdement chargée. Un emphysème considérable, à début cervical, se développe trois quarts d'heure après. L'air qui s'échappe par les ouvertures produites par des sangsues éteint une lumière qu'on en approche. Guérison complète en 8 jours.

IV. — JOBERT DE LAMBALLE. *Traité des plaies par armes à feu.*

Contusion du poumon. Homme ayant reçu un coup de timon dans la poitrine. Fracture de côtes. Mort par hémorragie.

Autopsie : Le poumon gauche contient une vaste cavité qui se remplit d'air par l'insufflation, sans qu'il y ait lésion de la plèvre viscérale.

V. — PAILLARD. *Traité des plaies par armes de guerre*, 1833.

W., vingt-trois ans, reçoit un éclat de bombe à la partie antérieure et supérieure du thorax. Pas de lésion cutanée ni osseuse; mais hémoptysie abondante. Guérison.

Du même auteur une autre observation analogue.

VI. — SAUSSIER. Thèse de Paris, 1841.

Homme de trente-huit ans, comprimé contre un poteau par un fardier.

1. *Beitrage z. klin. Chir.*, XLIX, 1.

Suffocation immédiate. Dyspnée atroce, point douloureux axillaire. Tumeur emphysémateuse sus-claviculaire gauche. A droite, signes d'hémo-pneumothorax. Aucune fracture. Au quinzième jour, point de côté gauche, fièvre et dyspnée.

Le malade quitte l'hôpital au bout de cinq semaines, gardant du côté droit un peu de résonance amphorique et de bruit de flot.

VII. — Clinique de GOSSELIN. *Mémoires Soc. Chir.*, t. I, p. 201, 1847.

Homme de vingt-deux ans, tombé du 2e étage.

Plaies diverses, fracture de l'olécrâne. Quelques crachats sanglants, douleurs vives au niveau des 5e, 6e, 7e côtes. Pas de signes de fracture.

Le surlendemain, crachement de sang presque pur; un peu de matité, à la base gauche en arrière, râle gargouillant vers la partie moyenne du thorax en avant; à l'endroit râle crépitant, souffle tubaire. Le 5e jour on peut percevoir un bruit se rapprochant du tintement métallique, râle semblant éclater dans une cavité.

Guérison. Diagnostic : Pneumonie ayant suivi une déchirure par compression du poumon.

VIII. — *Ibid.* — Enfant de douze ans et demi. Une roue de voiture a comprimé le côté gauche de la poitrine, sans passer par-dessus.

Ecchymoses. Pas de signe de fracture. Dyspnée, toux, crachats sanguinolents. Agitation, vomissements. Douleur thoracique vive. Les hémoptysies durent quelques jours et s'accompagnent de matité de la base gauche, de sonorité exagérée, et de signes de cavernes au sommet gauche, de fièvre. Tous ces signes s'amendent; le malade guérit en trois semaines.

IX. — BERMOND. *Journal de Bordeaux*, 1840.

P.., dix ans. Un fiacre chargé lui a passé sur la partie postérieure du tronc. Douleurs vives, oppression, parole saccadée, dyspnée, hémoptysie, gargouillements. Pas de traces de fracture. Le lendemain, après une amélioration passagère, aggravation notable, tympanisme à droite, tintement métallique. Mort.

Autopsie : Pneumothorax droit, hémothorax. Déchirure du lobe supérieur du poumon droit.

X. — BAILLY. *Soc. anatomique*, 1853.

Un homme se jette par la fenêtre du 2e étage. Mort instantanée. Fractures multiples. Fractures des dix dernières côtes. Rupture du poumon droit sans fractures de côtes de ce côté.

XI. — DESPRÈS, interne de Manec, à la Charité.

M.., vingt-six ans, tombé dans le fossé des fortifications. Fractures multiples (radius, maxillaire inférieur), hémarthroses des deux genoux. Quelques crachats striés de sang. Pas de fracture de côte, mais signes d'hémopneumothorax gauche. Le lendemain, emphysème sous-cutané de la partie gauche de la poitrine. Douleur de l'hypocondre gauche. Fièvre,

dyspnée. Les jours suivants se développent des signes d'infection de l'épanchement pleural. Mort le 27e jour.

Autopsie : Infiltration d'air dans le tissu sous-pleural. Côté gauche de la poitrine rempli de pus. Pas de fracture de côte; le lobe supérieur gauche est fortement adhérent à la 4e côte. Solution de continuité du poumon gauche à la partie moyenne du lobe supérieur au niveau de l'adhérence; les bords en sont emflammés.

XII. — BÉDOR, chir. en chef de l'Hôtel-Dieu de Troyes.

P., quarante-trois ans, tombe d'un grenier sur la roue d'une voiture qu'il chargeait de paille et rebondit dans la voiture.

Pâleur, sueurs froides, état syncopal. Respiration et pouls à peine perceptibles. Plaies et contusions multiples. Tumeur emphysémateuse sous-claviculaire droite, se propageant bientôt au cou pour se généraliser.

Pas de signes de fracture de côte, pas d'hémoptysie. Les jours suivants, disparition de l'état de choc, fièvre modérée, guérison sans qu'il y ait jamais eu d'hémoptysie.

XIII. — DALMENESCHE. *Gaz. des hôpitaux*, 1857.

Homme de vingt-quatre ans. Accrochant des wagons, a le thorax comprimé entre des poutres dépassant l'un des wagons et le tampon de l'autre. État de choc intense, collapsus, vomissement de sang vermeil. Pas de signes de fracture de côte. Emphysème sous-cutané progressif se généralisant. Mort en quelques heures.

Autopsie : Emphysème généralisé. Déchirure de 10 centimètres sur le lobe moyen du poumon droit; pas de fracture de côte.

XIV. — COULLON. *Gaz. des hôpitaux*, 1860.

Garçon de treize ans et demi; un camion lui a passé sur la poitrine. Pas de perte de connaissance, ni d'hémoptysie. Dyspnée intense. Impossibilité de respirer couché sur le côté droit. Pas de signe de fracture de côte. Signes de pneumothorax à droite. Pas d'emphysème. Saignées répétées. Il n'est pas fait mention de la marche de la température; mais le pouls atteint 140 le lendemain, et mort le surlendemain après agitation, délire, oppression croissante.

Autopsie : Hémo-pneumothorax droit, fausses membranes récentes, déchirure du poumon à l'union des lobes supérieur et moyen. Fractures sous-périostées incomplètes de la 4e côte gauche, et de la 3e côte droite. Pas de lésion de la plèvre, qui est partout intacte.

XV. — MAREL (d'Ambert). *Gaz. des hôpitaux*, 1er février 1858.

J. P. est précipité dans une rivière avec un pont en construction. Il peut, soutenu, monter un étage. Contusions multiples, pas de fractures de côte. Le lendemain, hémoptysie, emphysème sous-cutané droit, qui masque les signes stéthoscopiques.

Guérison.

XVI. — JOUBIN. Thèse de Paris, 1873.

E. B., matelot de vingt-deux ans, marchait derrière une charrette chargée

de bois de construction, lorsque celle-ci bascule et lui comprime la poitrine entre elle et le sol. Pas de blessure apparente; pas de signe de fracture de côte. Emphysème de la base du cou. Respiration fréquente et douloureuse. Douleur empêche l'exploration de la poitrine. Toux et crachats sanglants. Amélioration progressive. Guérison.

XVII. — *Ibid.* J. M. B., vingt et un ans. Poitrine comprimée entre une embarcation et le pistolet du vaisseau, auquel elle était suspendue. Dyspnée intense, hémoptysie abondante. Collapsus. Pas trace de fracture de côte; gros râles et gargouillements à gauche. Signe d'hémo-pneumothorax gauche. Bruit de moulin cardiaque. Disparition des signes stéthoscopiques en une semaine et guérison en trois semaines.

XVIII. — Bouilly. *Gaz. des hôpitaux*, n° 141, 1881.

Garçon de seize ans, tombé du 3e étage. Cris, délire, agitation. Signes d'anémie. Examen négatif du crâne et de l'abdomen. Douleur vive au côté droit du thorax; hémo-pneumothorax. Pas de signes de fracture de côte, pas d'emphysème.

Les jours suivants, élévation de la température, extension de l'épanchement. Thoracentèse. Issue de sang pur et de gaz. Mais, les jours suivants, élévation de la température, qui fait craindre la transformation purulente de l'épanchement.

XIX. — Comte. *Revue médicale de la Suisse romande*, 1894.

Contusion thoracique par une barre de fer. Mort au 7e jour. Cage thoracique intacte. Poumon fendu jusqu'à la moitié de son épaisseur; sommet très adhérent. Le mécanisme, dit l'a., semble plutôt avoir été l'arrachement que la compression.

XX. — Sourdille. *Soc. anat.*, avril 1895.

P. Th., vingt-huit ans. Coup de pied de cheval sous l'aisselle gauche. Dyspnée intense, hémoptysie, état grave qui persiste plusieurs jours et empêche un examen sérieux. Le 4e jour, l'état général s'améliore; mais la température s'élève à 39°,4. Matité à gauche, gargouillements. Le malade s'asseoit dans son lit, a un accès de toux, suivi aussitôt d'une hémoptysie formidable qui amène la mort en deux minutes.

Autopsie. Pas de fracture de côte; le poumon gauche est rétracté contre la colonne vertébrale, le sommet est adhérent. La plèvre, recouverte de fausses membranes, ne présente aucune solution de continuité; on constate au niveau de la contusion la présence d'une poche fluctuante qui, ouverte aux ciseaux, laisse écouler environ 200 grammes de sang noirâtre mêlé de caillots. Cette cavité est de la grosseur d'un œuf de dinde; on y voit s'ouvrir des bronchioles.

XXI. — Dionis du Séjour. Paris, 1902.

R. T., dix-sept ans, suivant un omnibus à bicyclette, dérape et tombe; la roue de l'omnibus le serre contre le pavé. Le blessé se relève lui-

même, va jusqu'au trottoir et perd connaissance. Dyspnée qui va en augmentant; rapidement apparaît une tumeur emphysémateuse à la base du cou à droite, qui croît rapidement et envahit le cou, la face, le thorax. Angoisse, cyanose, dyspnée, pouls rapide. L'emphysème masque tous les signes sthétoscopiques. Trois tentatives de ponction échouent. La pleurotomie permet l'échappement de l'air contenu dans la plèvre et améliore immédiatement l'état du blessé.

L'amélioration est progressive et continue. Guérison.

XXII. — Loison. *Soc. Chirur.*, 23 mai 1906; *Bulletin*, 1906, p. 509.

Ch. O., militaire, vingt-deux ans, le 28 mars 1906, est projeté sur le sol et une roue de canon lui passe en écharpe sur le dos, de la hanche gauche à l'épaule droite. Pas de perte de connaissance. Examiné deux heures après l'accident, on constate une forte dyspnée, l'empêchant de parler. Lèvres et face cyanosées; pouls petit, fréquent. On ne constate ni fracture de côte ni épanchement pleural. Quelques râles humides disséminés dans le poumon gauche. Du côté droit, signes de pneumothorax total. Pas de plaie, pas d'emphysème sous-cutané.

Fracture de l'humérus gauche, *subluxation de l'extrémité externe de la clavicule droite*, entorse tibio-tarsienne gauche.

Le lendemain, le malade réclame la position assise; dyspnée un peu moindre, cyanose sans changement. Le 2 avril la dyspnée et la cyanose ont beaucoup diminué. Pouls petit, fréquent. Le 10 avril la percussion et l'auscultation dénotent l'état normal du poumon gauche. Le cœur est fortement dévié à gauche, sa pointe bat au 6e espace, à 2 travers de doigts en dehors de la ligne mamillaire gauche. Pouls régulier, fort, à 88. Dilatation de l'hypocondre droit, abaissement du foie. Signes persistants de pneumothorax total. Pas de température. Le lendemain, ponction, avec l'appareil de Potain; on recommence 5 fois de suite. Aucune issue de liquide, mais sifflement de l'air s'échappant de la plèvre. Pendant les évacuations, sensation de dyspnée et de tiraillement, cyanose, fléchissement du pouls.

A la fin de l'opération, le cœur a repris sa place normale, le thorax est moins dilaté, le foie remonte, on perçoit par endroits le murmure vésiculaire. A partir de ce moment, évolution vers la guérison.

XXIII. — Mercadé. *Soc. anat.*, 6 février 1903; *Bulletin*, 1903, 131.

G. M., sept ans, en traversant la chaussée, glisse et une charrette chargée de 600 kilogrammes de charbon lui passe sur le corps. On le conduit à l'hôpital une heure après. La voiture serait passée de biais, contusionnant à la fois thorax et abdomen.

Examen : Emphysème sous-cutané généralisé, de la base du cou à la racine des cuisses, ne permettant de faire aucun examen sérieux du thorax. Inspection, palpation, percussion, ne nous apportent aucun renseignement; l'emphysème domine tout. La respiration, courte et rapide, est visiblement gênée. Elle détermine une douleur diffuse du côté droit. Du côté du ventre, météorisme généralisé. L'emphysème empêche encore ici

tout diagnostic précis. Faciès bouffi, yeux grippés. Pouls à 140, température 38°. Aucune trace cutanée de traumatisme.

En présence des phénomènes abdominaux, laparotomie exploratrice : tous les organes abdominaux sont sains.

On referme le ventre et on fait des mouchetures multiples, qui permettent le dégagement d'une grande quantité d'air. L'emphysème s'était encore accru au moment de l'excitation chloroformique.

On injecte aussitôt 500 grammes de sérum.

Les jours suivants, la respiration à droite est très obscure; la limite supérieure de la matité hépatique paraît à sa place. La respiration se régularise en 4 ou 5 jours. Mais l'emphysème persiste, empêchant l'examen physique. Jamais d'expectoration. La température monte à 39°6, le lendemain de l'opération, y reste pendant 3 jours, puis redescend graduellement en 4 jours à 38°. Mais l'état général s'aggrave subitement dans la soirée du 21 octobre (11e jour); et le malade meurt dans la nuit en proie à une gêne respiratoire que rien n'atténue. Les fils avaient été enlevés le 19 et tout s'était passé à merveille du côté de l'abdomen.

A l'autopsie, nous ne trouvons rien du côté des organes intra-abdominaux. Mais dès l'ouverture du thorax nous voyons le poumon droit petit, aplati contre le flanc de la colonne vertébrale. Le poumon gauche au contraire est amplifié. Les côtes et le sternum sont intacts. Dans la cavité pleurale droite nous constatons la présence d'une quantité de sang qu'on peut évaluer à 250 grammes environ, sang rouge, pur, sans caillots.

Le cœur et le poumon gauche sont sains, les pédicules pulmonaires sont indemnes. Seul le poumon droit présente des lésions intéressantes. Nous pouvons les dire, d'après Jobert de Lamballe, du troisième degré.

Sur le lobe inférieur nous trouvons deux déchirures verticales : l'une siège au niveau de la partie inférieure du lobe, près du sillon interlobaire; longue de 3 centimètres, elle se creuse en une dépression à bords irréguliers, qui n'est profonde que de 4 millimètres; l'autre plus marquée se trouve sur la face postérieure du lobe comme un sillon taillé en plein tissu pulmonaire; les lèvres qui le limitent sont déchiquetées; la profondeur, plus marquée à la partie moyenne, où elle atteint 1 centimètre et demi, va en s'atténuant en haut et en bas, vers les limites de la déchirure longue de 7 centimètres.

En outre, le lobe nous apparaît noirâtre, splénisé. Les deux autres lobes sont intacts. Le lobe moyen crépite bien; mais le lobe supérieur est hépatisé.

Nous pensons que le malade, ayant résisté à l'hémo-pneumothorax, est mort de la pneumonie du lobe supérieur de son poumon.

XXIV. — Mac Taggart. *Montreal medical Journal*, 1903, XXXII, 432. — Fracture de la base du crâne. Rupture du poumon sans fracture de côte.

C. F., trente-cinq ans, tombe d'un échafaudage de 35 pieds de haut. Apporté à l'hôpital général de Montréal, il y meurt le 2e jour. Diagnostic : fracture du crâne.

Autopsie. Petite escarre sur l'omoplate droite. La cavité pleurale droite contient 5 onces de sang, la gauche 13. Pas de fracture de côte, mais luxation de la 11e côte gauche. Le lobe supérieur du poumon gauche est emphysémateux, l'inférieur affaissé.

Mucus sanglant dans les bronches.

Poumon droit adhérent à la plèvre pariétale par des tractus fibreux denses, et nombreux. Les lobes supérieur et moyen sont un peu affaissés. L'inférieur présente deux ruptures, l'une postérieure en forme de ⊥, la branche longue ayant 9 centimètres, la courte 5 ; l'autre, antérieure, parallèle au bord antérieur, longue de 10 centimètres.

XXV. — Sicard et Anastaze. *Société de médecine d'Alger*, 7 février 1906 ; *Bulletin médical de l'Algérie*, 1906, p. 126.

Un veillard fait une chute d'un étage. Demi-coma. Mort en vingt-quatre heures.

Autopsie. Fracture de la voûte et de la base du crâne. Thorax : poumons noirs. Le droit est entièrement adhérent, par des tractus récents : sur des coupes les bronches se détachent en clair sur le fond noir du poumon. Celui-ci ne flotte pas. Le poumon gauche n'est pas adhérent et offre le même aspect. Mais, de plus, à la coupe, on découvre une déchirure intéressant presque toute la hauteur du poumon, qui le creuse d'une vaste poche contenant un gros caillot. Il s'agit donc d'une rupture centrale n'ayant pas atteint la plèvre. La teinte particulière de l'organe serait due à la contusion et à l'extravasation sanguine.

Il n'y avait eu d'autre signe clinique qu'une hémoptysie peu abondante.

XXVI. — Cockle. *British medical Journal*, 1902, I, 1333.

Rupture probable du poumon sans autre blessure (?)

Il s'agit d'un enfant de huit ans. En jouant, on l'avait saisi sous les bras et soulevé brusquement de terre. L'enfant crie aussitôt, dit que quelque chose s'est décroché, et se plaint d'une douleur au côté droit. La santé jusque-là avait été parfaite. L'a. le trouve dans un léger degré de collapsus, pâle, le pouls petit et rapide, la température est un peu au-dessus de 37°. Transpiration, effroi, douleur violente au côté droit. Rien d'anormal à la poitrine, quoique la respiration soit fréquente, et un peu oppressée. Pas de fracture de côte, mais la douleur semble localisée vers les 6e et 7e côtes droites sur la ligne axillaire.

Les jours suivants, légère élévation de température. Douleur persistante, toux légère et rude. Dans la région douloureuse, la sonorité semble légèrement exagérée. Pas d'expectoration, pas de matité sus-hépatique. Léger frottement pleural au niveau du point douloureux.

Guérison. Disparition des signes en quelques jours.

Conclusion. Petite rupture du poumon droit, lobe inférieur, n'ayant pas assez d'importance pour avoir pu donner lieu, soit à l'expectoration sanglante, soit au pneumothorax (?).

XXVII et XXVIII. — WATERS. *India medical Gazette*, 1903, p. 256.

Deux cas de rupture du poumon de cause inconnue.

La rupture du poumon semble s'être produite sans traumatisme.

Dans le premier cas, le malade, un forçat qui avait eu la malaria, une diarrhée aiguë et en dernier lieu une bronchite en 1892, est pris subitement d'une douleur déchirante, suivie d'hémoptysie abondante, et meurt en douze heures.

A l'autopsie, on trouve le poumon droit très adhérent à la plèvre, très congestionné, et présentant une rupture du lobe supérieur. Hémothorax avec caillots; l'autre poumon, très congestionné, non adhérent. Le cœur droit est plein de caillots, le gauche vide. Les deux poumons ont leurs artérioles gorgées de caillots et de sang.

L'auteur émet deux hypothèses : rupture par effort à la faveur des adhérences, ou origine cardiaque : congestion intense de deux poumons.

Dans le deuxième cas, l'histoire clinique est incertaine : il s'agit d'une mort subite et sans témoin. Pas de trace de violence sur le cadavre.

Autopsie : rupture du poumon gauche, légèrement adhérent au sommet, très congestionné. Poumon droit aussi adhérent, aussi rompu, aussi congestionné, mais à la base. Pas de fracture de côte.

Mais on n'a pas d'autres renseignements que ceux qui sont donnés par une femme qui accompagnait le décédé : celui-ci avait une bonne santé; il avait déjeuné peu avant la mort. En trayant une vache, il se serait brusquement évanoui et serait tombé à terre. La femme partie chercher du secours le retrouve mort.

XXIX. — RICHTER. Contribution à l'étude des ruptures du poumon. *Beitrage z. klin. Chir.*, XLIV, I, 1904.

Un garçon de onze ans tombe d'un chariot en marche, sur le ventre, et l'une des roues de derrière lui passe sur le thorax. Il se relève pour tomber bientôt sans connaissance; il perd du sang par le nez, en vomit, mais n'a pas de crachement de sang proprement dit. Les premiers accidents durent peu, et les deux premiers jours sont calmes; cependant la température monte et au 4e jour, le blessé est porté à la Clinique dans un état inquiétant. Le pouls oscille de 132 à 140; il est petit, le visage un peu cyanosé, la dyspnée assez marquée, la respiration fréquente. La pointe du cœur est refoulée à droite, rien de notable dans le côté droit de la poitrine, mais à gauche, matité déclive, avec suppression des bruits respiratoires, et au-dessus sonorité métallique à la percussion. On ne constate aucune fracture de côte; et on conclut à l'existence d'un hémo-pneumothorax consécutif à une rupture du poumon. Le soir une ponction pratiquée dans le 4e espace intercostal gauche donne issue à 180 centimètres cubes d'un liquide fortement teinté de sang. Le soulagement est très passager, et, dans les heures qui suivent, la respiration devient beaucoup plus fréquente et superficielle, il y a des arrêts du pouls, et l'aggravation est si menaçante qu'on intervient d'urgence.

Par une incision latérale oblique, on découvre la sixième côte, on en

excise 4 centimètres et la cavité pleurale est ouverte. Le poumon est rétracté vers le hile et on aperçoit sans peine sur le lobe supérieur une déchirure d'environ 7 centimètres de long, qui commence à 3 centimètres en arrière de la pointe de la languette précordiale et remonte en haut et en arrière; au niveau de la languette, la rupture intéresse toute l'épaisseur du parenchyme; plus haut, elle pénètre à 3 centimètres de profondeur, les bords, légèrement évasés, sont écartés de 1 à 3 centimètres; il n'y a pas trace d'hémorragie récente; mais le tissu pulmonaire est infiltré de sang en outre des caillots et de la sérosité sanglante occupent le cul-de-sac pleural inférieur. On agrandit la brèche en sectionnant un peu plus de la sixième côte; on la maintient béante avec des écarteurs et deux pinces à dents attirent le poumon dans la plaie; la rupture est alors suturée par 5 points séparés à la soie, qui pénètrent à 1 centimètre des deux bords de la fente, et chargent une notable épaisseur du parenchyme; on prend soin de coapter le mieux possible les deux versants de la plaie et deux points complémentaires plus superficiels assurent le contact. Après détersion de la cavité pleurale on réunit le lobe supérieur au lobe inférieur par deux sutures et on fixe le poumon aux bords de la plaie pariétale. Tamponnement à la gaze. A la fin du deuxième jour l'enfant qui n'avait cessé d'avoir de la fièvre (38°,7) et un pouls fréquent, succombe.

A l'autopsie, on trouva le poumon adhérent à la paroi et les deux lèvres de la plaie pulmonaire bien réunies. Il n'y avait pas de lésion costale.

DE

L'EXTIRPATION PÉRINÉALE DES CANCERS

DE L'ANUS ET DU RECTUM[1]

CONSIDÉRATIONS BASÉES SUR 19 OBSERVATIONS PERSONNELLES

PAR MM.

X. DELORE et **A. CHALIER**

Assistant du professeur A. Poncet. Interne des hôpitaux de Lyon.

La question de l'extirpation des cancers de l'anus et du rectum, si longtemps controversée, ne comporte plus aujourd'hui que des discussions de détail. Le principe qui domine désormais la thérapeutique de ces tumeurs, c'est l'exérèse, qui doit être faite la plus large et la plus précoce possible. Sans doute, il est des formes de cancers rectaux qui, du fait de leur envahissement extrême des ganglions et des organes voisins, et surtout de leur généralisation à distance (foie, poumon, etc), ne sont plus justiciables de l'ablation.

C'est à de telle variétés que doivent être définivement réservées les méthodes palliatives, et en particulier l'anus contre nature.

Mais le nombre de ces cas inopérables se restreint de jour en jour, à mesure que le diagnostic est plus précocement établi, et que les procédés opératoires se précisent. Le plus souvent, on a donc affaire aujourd'hui à des tumeurs dont l'ablation est possible, et par conséquent s'impose. Mais à quel procédé va-t-on donner la préférence?

On sait, en effet, qu'à côté de la *méthode périnéale*, de toutes la plus ancienne, et rapidement considérée par les auteurs comme insuffisante, ont été imaginés plusieurs procédés, destinés à donner plus de jour à l'opérateur et à lui permettre de faire des interventions plus complètes. Ainsi sont nées successivement la *méthode coccygienne* de Verneuil et Kocher, la *méthode sacrée* de Kraske avec les mul-

1. Travail de la Clinique du Prof. A. Poncet.

tiples modifications qu'elle a reçues (*résection temporaire* : Jeannel, Schlange, Morestin; *voie parasacrée* : Zuckerkandl, Wölfler); et enfin la *méthode combinée, abdomino-périnéale* (Czerny, Gaudier, Chalot, Bœckel, David Giordano, Quénu, Gross et Manuel, Gouilloud et Faysse).

Sans vouloir essayer de porter un jugement sur ces deux dernières méthodes, sacrée et abdomino-périnéale, nous pensons que la *méthode périnéale*, ou mieux *coccy-périnéale*, avec les modifications et les perfectionnements de technique apportés notamment par Kocher, Quénu et Hartmann, peut suffire, dans l'immense majorité des cas, pour l'extirpation des cancers ano-rectaux, ou des cancers du rectum proprement dit, même les plus étendus; parmi ces derniers, nous comprenons non seulement l'épithélioma diffus du rectum, non seulement le cancer sus-ampullaire, mais encore certaines variétés de tumeurs recto-sigmoïdes. C'est la conclusion que nous allons essayer de faire ressortir de cette étude, basée sur 19 observations personnelles de cancers de l'anus ou du rectum, opérés dans ces dernières années par la voie périnéale à la Clinique de notre maître M. le professeur A. Poncet.

Parmi ces 19 malades, nous comptons 14 femmes et 5 hommes. Tous, sauf une femme, avaient atteint ou dépassé cinquante ans. Trois d'entre eux étaient même âgés de soixante-dix ans.

Le *siège* et le *degré des lésions* étaient très variables. A ce point de vue, nos cas peuvent se répartir de la façon suivante :

Epithéliomas limités à l'anus, 2 cas.

Epithéliomas diffus ano-rectaux, 6 cas.

Cancers localisés du rectum : *ampullaires*, 7 cas; *sus-ampullaires*, 4 cas.

Chez tous nos malades, l'*examen histotogique*, pratiqué au laboratoire de la Clinique par M. Dor ou M. Thévenot, a démontré la nature néoplasique des tumeurs enlevées.

Le *procédé opératoire* suivi a varié naturellement avec le siège et l'étendue des lésions.

C'est ainsi que, chez deux malades (obs. VI et XIV), nous avons pu nous borner à une simple excision de la tumeur, sans amputation de l'anus ou du rectum. Il s'agissait en effet d'épithéliomas très limités, développés sur des hémorroïdes anciennes, chez des femmes de soixante-dix ans. On conçoit, en pareille occurrence,

l'importance d'un diagnostic précoce, puisqu'il suffit d'une opération insignifiante pour obtenir la guérison. Nous rappellerons à ce sujet qu'à partir d'un certain âge les hémorroïdes doivent être considérées comme suspectes et traitées comme telles. Souvent elles sont symptomatiques d'un néoplasme rectal plus ou moins haut placé : il faut alors en connaître la valeur séméiologique et ne pas omettre d'explorer minutieusement le rectum par le toucher. Si, par contre, elles ne sont pas symptomatiques d'une tumeur, elles peuvent elles-mêmes subir la dégérescence néoplasique, et méritent dès lors, à titre préventif, l'extirpation.

Mais bien restreintes sont les indications d'une intervention limitée. Dans la majorité des cas, l'ablation large s'impose; il ne faut pas craindre, croyons-nous, de sacrifier le sphincter, malgré les troubles fonctionnels qui résultent de sa suppression. On sait, en effet, que, pour obvier précisément aux inconvénients de l'amputation de la région sphinctérienne, M. Villard a récemment, à la suite des essais de quelques auteurs (Routier, Ledru, Hartmann), érigé en véritable méthode l'*extirpation trans-anale du rectum cancéreux* [1]. Nous avons eu recours dans un cas à ce procédé; il s'agissait d'une femme, âgée de quarante-huit ans, qui présentait une tumeur ulcérée de la paroi postérieure de l'ampoule rectale. La tumeur était limitée et mobile. Elle paraissait par conséquent tout à fait justiciable d'une extirpation trans-anale, qui fut en effet pratiquée méthodiquement; mais trois mois après la tumeur avait récidivé. Le rectum était envahi dans sa totalité et adhérent aux organes voisins; les ganglions sacrés étaient pris en masse; un rétrécissement très serré s'était effectué un peu au-dessus de l'anus, entraînant des phénomènes d'obstruction. Bref, l'état était devenu très grave, et il fut nécessaire, sur les instances de la malade, de faire l'ablation du rectum et d'une partie de l'S iliaque (17 centimètres) par la méthode abdomino-périnéale. La malade succomba quarante-huit heures après cette intervention. Nous sommes convaincus qu'une large amputation périnéale, pratiquée dès le début, chez cette femme, n'aurait peut-être pas évité toute récidive, mais en aurait certainement retardé l'échéance.

1. E. Villard, De l'extirpation trans-anale du rectum cancéreux avec conservation du sphincter, Soc. de Chir. de Lyon, du 8 juin 1905; *Lyon médical*, 1905, t. II, p. 232; et thèse de Chardon, Lyon, 1906.

Nous avons cependant, chez 5 autres de nos malades (obs. III, IV, V, VI et VIII), conservé en grande partie le sphincter, qui fut seulement sectionné dans son quart postérieur, et qui fut ensuite suturé, une fois l'extirpation faite. Mais, si ce procédé ne nous a causé aucun désagrément dans ces 5 cas, nous ne lui avons pas reconnu de bien grand avantage; et actuellement nous serions plus portés à supprimer le sphincter qu'à le conserver. C'est d'ailleurs à l'*amputation périnéale du rectum proprement dite* que nous avons le plus souvent donné la préférence. Exécutée pour la première fois par Lisfranc en 1826, cette opération consiste essentiellement à circonscrire l'anus par une incision ovalaire, puis à décoller progressivement le rectum des organes voisins en l'abaissant peu à peu, et à le sectionner plus ou moins haut, suivant le siège de la tumeur. A l'incision ovalaire de Lisfranc, nous avons toujours ajouté, comme le recommandait Denonvilliers, une queue longitudinale postérieure allant jusqu'à la pointe du coccyx. Neuf fois, nous avons pratiqué une *amputation infra-péritonéale* : ce procédé nous a permis dans quelques cas de remonter un peu au-dessus du Douglas en le refoulant (obs. II et XV). Huit fois enfin, grâce à l'*amputation intra-péritonéale*, nous avons pu extraire des tumeurs haut situées et enlever jusqu'à 20 et 25 centimètres d'intestin (obs. III, IV, IX et X).

L'amputation périnéale est une opération qui permet, sans les grands délabrements de la méthode de Kraske, sans les dangers de la méthode abdomino-périnéale, des ablations très larges et très suffisantes dans la plupart des cas. Toutefois, pour en rendre l'application bien plus facile, surtout s'il s'agit de tumeurs volumineuses, adhérentes, ou haut situées, il sera bon d'associer à la méthode de Lisfranc-Denonvilliers la résection préalable du coccyx et la libération méthodique du rectum. C'est là la *méthode coccy-périnéale*, que nous n'avons eu l'occasion d'employer qu'une fois, mais que nous décrirons minutieusement, car elle nous paraît appelée à rendre les plus grands services.

Indiquée déjà par Verneuil, dès 1870[1], puis reprise par Kocher qui l'a érigée en véritable méthode, la résection du coccyx a donné d'excellents résultats dans l'amputation périnéale.

1. Raymond, thèse Paris, 1870, p. 95.

Quénu et Hartmann lui ont consacré une description méthodique; et tout récemment Martin du Pan vient d'insister à nouveau sur ses avantages [1].

La technique opératoire que nous avons suivie dans notre cas ne diffère que par quelques points de celle préconisée par Quénu [2] et par Hartmann [3]. Nous allons cependant la reprendre points par points, et insister, au passage, sur certaines particularités dignes de remarques, et sur les quelques modifications que nous y avons apportées.

Les *soins préliminaires* seront ceux de toute opération sur le rectum. Le malade, soumis depuis plusieurs jours à une diète relative, lactée de préférence, et aux antiseptiques intestinaux (salol, naphtol, etc.), sera envoyé au bain et sera purgé l'avant-veille de l'opération. La veille, on lui donnera un lavement.

Ici se pose la question de l'*anus iliaque préalable*, dont l'idée première revient sans conteste au professeur M. Pollosson [4]. Cet anus est destiné, comme on le sait, à mettre au repos le segment inférieur de l'intestin, à en empêcher l'irritation produite par le passage des matières, et à faciliter d'autre part l'asepsie et le lavage de la portion terminale du tube digestif soit avant, soit après l'extirpation de la tumeur. Quénu se sert même de l'anus iliaque préalable pour faire passer, au cours de l'amputation périnéale (dans le 7e temps de son procédé), 3 à 4 litres d'eau oxygénée, antiseptique de choix du rectum (Claisse). Sur nos 17 amputations périnéales du rectum cancéreux, nous n'avons employé qu'une fois l'anus iliaque préliminaire. Le résultat a d'ailleurs été parfait; et nous avons pu refermer cet anus un mois et demi après l'extirpation du rectum (obs. IV). Néanmoins, c'est là une opération que les malades acceptent très difficilement; d'autre part, elle ne nous paraît pas absolument indispensable. C'est pourquoi nous n'y avons pas eu recours plus souvent. En tous cas, nous ne saurions souscrire à l'opinion de certains chirurgiens qui font de cet anus iliaque un anus définitif, et qui prétendent que la paroi abdominale peut à la longue former une sorte de sphincter s'opposant à l'incontinence

1. Martin du Pan, *Rev. de chir.*, 1906.
2. Quénu et Baudet, *Rev. de gynécol.*, 1898, n° 4.
3. Sautelet, thèse de Paris, 1904.
4. M. Pollosson, *Lyon médical*, 1884, p. 67; et thèse de Laguaite, Lyon, 1884.

complète des matières, ordinairement observée dans les cas d'anus artificiel périnéal. En nous plaçant surtout au point de vue du malade qui en est porteur, nous croyons qu'un anus périnéal incontinent est préférable à un anus abdominal, même partiellement continent. Si nous admettons à la rigueur l'anus iliaque, à titre d'orifice temporaire, nous le proscrivons, d'une façon générale, en tant qu'anus définitif. Celui-ci, croyons-nous, doit être réservé surtout aux cas absolument inopérables.

De même, la *laparotomie exploratrice*, dont les avantages sont réels dans certains cas, ne nous paraît indiquée que s'il s'agit d'un cancer très haut situé, non rectal, mais franchement sigmoïde. Dans ces conditions, elle n'est que le premier temps en quelque sorte de l'extirpation de la tumeur par la méthode abdomino-périnéale. Or nous croyons qu'un examen clinique complet permet de préciser suffisamment le siège et l'étendue d'un tel néoplasme, et de déterminer du même coup la conduite chirurgicale à suivre, sans qu'il soit besoin d'une incision abdominale exploratrice, au moins lorsqu'il s'agit du cancer rectal proprement dit.

Si nous envisageons maintenant le cas des tumeurs anales assez volumineuses, envoyant un prolongement plus ou moins étendu dans le rectum, il sera souvent utile de pratiquer le *curettage* ou la *cautérisation des bourgeons extérieurs* dans les deux jours qui précéderont l'amputation. Il sera dès lors plus facile de faire l'asepsie de la région et de fermer l'anus au moment même de l'opération (obs. XIX).

Les diverses précautions que nous venons de décrire étant prises, le malade sera mis dans le décubitus dorsal.

Le siège dépassera l'extrémité de la table d'opération et reposera sur un large coussin plat, recouvert d'une alèze et d'une serviette stérilisée. Les cuisses seront écartées, fortement fléchies sur le bassin, et confiées à deux aides. Ceux-ci devront exercer sur elles une sorte de mouvement de levier en vertu duquel le périnée deviendra très saillant, l'anus regardant presque directement en haut.

On évacuera la vessie. On lavera le rectum à l'eau oxygénée avec une longue canule. Chez la femme, on fera en outre une asepsie minutieuse du vagin, surtout si la cloison recto-vaginale est envahie par la néoplasie.

Le périnée et la face interne des cuisses seront brossés, savonnés,

rasés, et lavés à l'alcool et à l'éther. On garnira les environs du champ opératoire de linges stérilisés.

Ensuite *on fermera l'anus*, soit au moyen d'une suture en bourse, soit à l'aide de deux ou trois pinces de Museux placées de champ.

Puis on procédera à l'opération proprement dite, qui peut être décomposée, pour la facilité de la description, en plusieurs temps.

Manuel opératoire de la méthode coccy-périnéale.

1er temps. *Incision de la peau.* — On décrit d'abord une incision circulaire ou ovalaire autour de l'anus, à une distance variant de un à plusieurs centimètres suivant l'intégrité plus ou moins parfaite de la peau de la région. Sur cette incision circulaire, viennent se brancher deux incisions longitudinales médianes : l'une antérieure, le long du raphé ano-bulbaire ou ano-vulvaire; l'autre postérieure, le long du raphé ano-coccygien, et s'étendant jusqu'à la base du coccyx.

2e temps. *Incision du tissu cellulaire.* — Le bistouri repasse dans les incisions déjà tracées et ouvre latéralement les fosses ischio-rectales, en sectionnant quelques artérioles superficielles, dont on fait immédiatement la ligature pour ne pas encombrer le champ opératoire de pinces hémostatiques. On essaye alors de libérer le rectum périnéal sur toute sa circonférence. Puis on charge sur l'index, d'arrière en avant, de chaque côté du rectum, les muscles releveurs de l'anus, et on les sectionne entre deux pinces longuettes à un centimètre ou deux des bords de l'organe. On ne conserve que les pinces attenant à ces bords, car elles permettront plus tard d'exercer des tractions sur le rectum. Les deux autres sont remplacées par des ligatures aux points qui saignent.

3e temps. — On rugine le coccyx, et l'on désinsère les muscles ou ligaments qui s'y attachent. Puis *on le résèque à sa base*, avec la cisaille de Liston ou même simplement avec de forts ciseaux. Il est dès lors facile de faire la *libération postérieure du rectum.* A moins d'adhérences extrêmes avec le squelette, on trouve aisément le plan de clivage rétro-rectal. Le décollement doit se faire moins avec les ciseaux qu'avec les doigts, de crainte de perforer le rectum. On aura soin de se tenir toujours le plus près possible du sacrum que l'on rasera pour ainsi dire, afin d'entraîner en avant avec le rectum tous les tissus envahis, et notamment les ganglions sacrés, à peu

près constants. On pourra ainsi remonter jusqu'au promontoire, en restant en dehors de la gaine rectale.

L'hémorragie qui accompagne ce temps opératoire est toujours assez abondante. Il importe de progresser méthodiquement, pas à pas, et d'assurer, chemin faisant, son hémostase. Souvent, à ce niveau, se produisent plus tard des hématomes et des abcès, sur lesquels nous aurons l'occasion de revenir.

4e TEMPS. — Le décollement postérieur une fois fait, on confie le rectum à un aide qui le tire en bas et en arrière avec une pince de Museux. On pratique alors méthodiquement, comme on l'a fait en arrière dans le temps précédent, la *libération antérieure du rectum*, toujours en passant en dehors de la gaine rectale.

Chez l'homme, on sectionne le raphé-ano-bulbaire, le muscle recto-urétral de Henle; et l'on finit par trouver le plan de clivage situé en arrière de la prostate. Ainsi que l'ont montré Quénu et Hartmann[1], l'extension du néoplasme aux vésicules séminales et à la prostate ne rend pas l'opération impossible. Ces auteurs ont pu, dans plusieurs cas, réséquer une partie de la prostate et enlever une vésicule séminale dégénérée en même temps que le rectum cancéreux. Au-dessus de la prostate, on atteint la vessie, puis le cul-de-sac péritonéal.

Chez la femme, on procédera de même très lentement au décollement du rectum de la paroi vaginale postérieure, en s'aidant d'un doigt introduit dans le vagin. Si la cloison est envahie, on en pratiquera l'exérèse plus ou moins complète, quitte à la reconstituer, au moins partiellement, lors de la réfection du périnée (obs. I et XIX).

Le rectum, libéré en avant et en arrière, est facilement abaissé, et l'on aperçoit alors dans la profondeur, à la partie supérieure de la plaie, deux lames latérales à direction sagittale (aponévroses sacro-recto-génitales) à travers lesquelles fait saillie le cul-de-sac péritonéal. Une valve, placée en avant, permet de le mieux reconnaître. On l'ouvre d'un coup de ciseau, et l'on y met immédiatement une mèche. Dès lors, on obtient, en tirant, un abaissement considérable du rectum, « qui pend comme un battant de cloche à la partie postérieure de la brèche périnéale ».

5e TEMPS. — *On sectionne ensuite la gaine du rectum*, ainsi que les aponévroses sacro-recto-génitales. L'hémorragie est arrêtée par le

1. Quénu et Hartmann, *Chirurgie du rectum*, t. II, p. 260.

pincement préalable des artères hémorroïdales moyennes. Par une sorte de *dégainement du rectum*, on peut alors abaisser celui-ci davantage et gagner quelques centimètres.

6e TEMPS. — Quand cet abaissement est reconnu suffisant, on enlève la mèche antérieure; et *on ferme le cul-de-sac péritonéal* par une suture séro-séreuse unissant le Douglas au péritoine du côlon pelvien abaissé. Cette suture a le double but de fermer le péritoine, moins exposé dès lors à s'infecter ultérieurement, et de maintenir fixée l'anse abaissée.

On fait ensuite la *myorraphie des releveurs*, en avant et en arrière de l'intestin. On termine l'hémostase en remplaçant les pinces restantes par des ligatures.

7e TEMPS. — *On sectionne l'intestin* entre deux pinces, de façon à extirper le rectum à la manière d'un kyste (Quénu). On enlève ainsi d'un seul bloc le rectum et sa gaine ainsi que les ganglions. Le bout supérieur est suturé à la peau au moyen de 4 à 5 points de suture latéraux au catgut. Le nouvel anus doit être disposé, autant que possible, à la place de l'ancien.

On fait un lavage rectal. On met une mèche de gaze iodoformée en avant du rectum, et surtout une autre en arrière. Ces 2 mèches, très importantes, servent à la fois au drainage et à l'hémostase. Chez la femme, on pourra y joindre un tamponnement vaginal peu serré, et mettre, si l'on veut, une sonde à demeure dans la vessie. On placera tout au plus 1 ou 2 points de suture au fil métallique. On mettra un tube de caoutchouc entouré de gaze (sifflet de Tripier) dans le rectum, et l'on fera un épais pansement maintenu par un bandage en T. Le malade sera couché dans son lit, le siège un peu élevé, la tête basse.

Les *soins consécutifs* se bornent à peu de chose. On laissera le malade à la diète et on le constipera (0,05 à 0,10 cgr. d'extrait thébaïque) pendant les premiers jours. On évitera l'infection par des lavages et des pansements fréquemment renouvelés. Les mèches, notamment, devront être remplacées soigneusement tous les jours jusqu'à cicatrisation complète. On fera rapidement asseoir le malade pour éviter l'hypostase des bases. On enlèvera le sifflet au 3e ou 4e jour, les fils métalliques au 6e ou 7e. Au 8e jour, ordinairement, on pourra administrer un purgatif léger (potion de Candy), et commencer progressivement l'alimentation.

Tels sont les principes généraux qui doivent présider au traitement chirurgical des cancers du rectum par la méthode coccy-périnéale. Comme on le voit, cette méthode ne diffère que par quelques points des procédés ordinaires d'amputation périnéale du rectum. Il s'agit seulement d'une opération méthodique et bien réglée, capable de rendre les plus grands services et de s'appliquer à la presque totalité des cancers rectaux proprement dits.

Nous avons vu, en effet, que, grâce à la résection du coccyx et à la libération progressive de la face postérieure du rectum, il est possible de remonter le long de la concavité sacrée jusqu'au promontoire.

Cette extirpation est plus facile lorsque le chirurgien libère l'intestin dans le plan de clivage situé *en dehors de la gaine*. On peut ainsi extirper jusqu'à 20 et 25 centimètres d'intestin, voire, d'après Kocher, 30 centimètres, 40 centimètres d'après Vallas.

La résection du coccyx, avec la section des muscles ou ligaments qui s'y insèrent, donne donc beaucoup de jour en arrière, sans avoir les inconvénients de la résection du sacrum, qui s'accompagne si souvent de troubles nerveux graves, et qui produit une vaste brèche, voie grandement ouverte à l'absorption et à l'infection.

D'autre part, la résection du coccyx a l'avantage de faciliter le drainage postérieur, sur lequel nous avons déjà plusieurs fois insisté. En arrière du rectum, en effet, il persiste toujours après l'opération une cavité plus ou moins spacieuse, siège fréquent d'hématomes et d'abcès. L'éperon coccygien n'étant plus là pour fermer en quelque sorte cette cavité en bas, la rétention sera rendue de ce fait moins fréquente et le drainage plus facile.

Malgré ces divers avantages réalisés par la résection du coccyx, ce n'est pas cette résection qui donne à la méthode tout son intérêt. Non moins importante, à notre avis, est la libération méthodique du rectum. A ce point de vue, nous croyons, contrairement à Quénu, qu'il vaut mieux commencer le décollement du rectum en arrière. Ce décollement, en effet, permettra rapidement de se rendre un compte exact du siège de la tumeur, de ses adhérences, de son degré d'envahissement ganglionnaire. Bref, il indiquera si l'amputation devra être intra- ou infra-péritonéale; on conçoit immédiatement la valeur pronostique de cette constatation.

En résumé, l'amputation du rectum par la voie périnéale, et plus

particulièrement par la voie coccy-périnéale, nous paraît être l'opération de choix pour l'extirpation des tumeurs, limitées ou diffuses, de cet organe. Contre-indiquée seulement dans les cas de cancers trop élevés, franchement sus-rectaux, avec envahissement des ganglions iliaques et lombaires, elle constitue le plus souvent pour les néoplasmes du rectum proprement dit non seulement l'opération la plus simple, si elle est bien réglée et exécutée méthodiquement, mais aussi et surtout l'opération la plus bénigne.

Grâce à elle, nous avons obtenu la guérison dans 17 cas sur 19. La mortalité opératoire n'a donc été que de 2 p. 19, soit de 10,5 p. 100.

On voit que cette mortalité est bien inférieure à celle de la méthode de Kraske, de plus en plus abandonnée aujourd'hui, et à celle de la méthode abdomino-périnéale, qui est encore de 41,35 p. 100 (Manuel, Thèse de Nancy, 1904, p. 364). Or, si, dans 2 ou 3 de nos cas tout au plus, il s'agissait de lésions facilement extirpables, nous avons eu souvent à réséquer le rectum tout entier et même quelquefois une partie de l'S iliaque. Dans plusieurs observations, nous avons eu affaire à des sujets âgés ou cachectiques, dont la maladie remontait déjà à une date assez éloignée. En un mot, il s'agissait de cas très variés à tous les points de vue, et, si notre mortalité est inférieure à celle de la plupart des statistiques publiées, nous attribuons ce fait uniquement à l'emploi méthodique d'une amputation périnéale, bien réglée dans tous ses temps.

Des deux cas de mort que nous avons enregistrés, l'un a été le fait d'une péritonite aiguë survenue au 6e jour, alors que tout paraissais aller bien jusque-là (obs. XIII).

Le second cas est encore plus extraordinaire. Il s'agissait d'un homme de cinquante ans, non cachectique, porteur d'une tumeur ano-rectale assez peu volumineuse, puisqu'elle ne remontait qu'à 6 centimètres au-dessus de l'anus. L'opération fut très simple et de courte durée (1/2 heure). On pratiqua seulement une amputation infra-péritonéale, en conservant en partie le sphincter. Il n'y eut pas d'abondante hémorragie ni pendant ni après l'opération, et cependant le malade mourut dix ou douze heures après l'intervention, dans le collapsus. La cause de cette mort nous échappe totalement, l'autopsie n'ayant pu être pratiquée (obs. V).

Tels sont les *résultats immédiats* de nos 19 extirpations périnéales du rectum et de l'anus pour cancer.

Les *résultats éloignés* nous font en partie défaut. D'une part, en effet, il nous a été impossible de retrouver tous nos malades; d'autre part, certaines de nos opérations sont encore de date toute récente. Nous avons cependant revu, huit ans après l'opération, une femme qui avait subi à soixante-huit ans une amputation intra-péritonéale du rectum pour cancer annulaire de l'ampoule : il n'y avait pas trace de récidive (obs. II).

De même, à l'autopsie d'un de nos malades qui mourut de tuberculose pulmonaire, un an et demi après avoir subi une large amputation intra-péritonéale du rectum, nous ne trouvâmes ni récidive, ni généralisation du cancer sus-ampullaire extirpé (obs. IV).

Le malade de notre obs. VII a également été retrouvé bien portant et sans récidive deux ans et demi après l'extirpation intra-péritonéale d'un néoplasme ulcéré de l'ampoule rectale.

Il en est de même de la femme qui fait l'objet de l'obs. XV, et qui a été revue deux ans après avoir été opérée d'un cancer de l'ampoule rectale. Son état était bon; il n'y avait aucune récidive.

Bien meilleur encore est le résultat obtenu sur une femme opérée en juin 1903, et que nous venons de revoir (obs. XI). L'opération date de près de quatre ans. L'état général est excellent; il n'y a pas de récidive; et la malade n'a même pas d'incontinence.

Deux autres de nos malades, examinés quatre mois (obs. XVII) et cinq mois (obs. VIII) après l'ablation périnéale d'épithéliomas du rectum, n'offraient pas non plus de récidive.

Enfin, chez trois de nos malades qui sont mortes chez elles, et sur lesquelles nous avons pu avoir quelques renseignements, la survie a été successivement d'un an (obs. III), d'un an et demi (obs. XII), et de trois ans et demi (obs. IX).

Nous donnons, ci-dessous, à titre de documents, le résumé de nos 19 observations.

Obs. I. — *Épithélioma ano-rectal très étendu. Amputation intra-péritonéale du rectum (10 centim.). Résection de la cloison recto-vaginale.*

B. Christine, soixante et un ans. Entrée le 16 mai 1898, salle Sainte-Anne.

Début il y a quinze mois par constipation et hémorragies anales. Il y a un mois, apparition d'une tumeur externe sous forme de champignons multiples; disparition des hémorragies et de la constipation, mais douleur et diarrhée.

Au toucher rectal, tumeur occupant la moitié antérieure de l'anus et du

rectum et remontant à 7 ou 8 centimètres au-dessus de l'anus. Elle est adhérente au vagin, en bas, sur une étendue de 5 centimètres.

État général médiocre. Affaiblissement.

Le 20 mai 1898. Éthérisation. Extirpation du rectum. Section à 10 centimètres de l'anus, au-dessus de la tumeur. Ablation de la paroi postérieure, adhérente, du vagin sur une hauteur de 6 centimètres. Le cul-de-sac vagino-rectal est ouvert. On le ferme par quatre points de suture au catgut. Réfection de la paroi vaginale postérieure avec des fils métalliques. Suture lâche de la muqueuse rectale aux plans voisins après avoir placé un sifflet de Tripier dans le rectum. Tamponnement du reste de la cavité à la gaze iodoformée. Tamponnement vaginal.

Suites très simples. La malade sort guérie le 18 juin 1898.

Obs. II. — *Cancer de l'ampoule rectale. Amputation périnéale.*

Jeanne M., soixante-huit ans (15 mai 1899).

Cancer ayant débuté il y a sept mois : quelques hémorragies; douleurs pendant la défécation.

Actuellement, bon état général. On sent une tumeur située sur la paroi recto-vaginale; tumeur circulaire, légèrement adhérente au vagin, à 6 centimètres de l'anus.

Le 18 mai 1899. Extirpation par le procédé de Lisfranc. En avant la tumeur se déchire. Résection facile. Peu d'hémorragie. La dissection du vagin est simple. Le cul-de-sac péritonéal est facilement remonté. Sutures muco-cutanées au fil métallique. Drain en avant et en arrière. Sifflet de Tripier dans le rectum.

N'a jamais eu de fièvre.

Purgatif au 5e jour.

Part complètement guérie le 9 juin 1899.

Restée guérie huit ans après. Le 16 mars 1907, son médecin, le Dr Bollet, nous donne les renseignements suivants : la malade est actuellement âgée de soixante-dix-sept ans; état général bon; appétit régulier; pas de récidive ni de généralisation; la malade n'a un peu d'incontinence que quand elle a la diarrhée.

Obs. III. — *Cancer annulaire du rectum, haut situé. Amputation intra-péritonéale avec conservation du sphincter.*

Anaïs P., trente-huit ans. Depuis un an, quelques hémorragies rectales; difficulté pour aller à la selle, rectite glaireuse. A eu 3 enfants, prolapsus vésical.

Au toucher, à 8 centimètres de l'anus, cancer circulaire ulcéré, haut de 5 à 6 centimètres, paraissant peu adhérent. La tumeur, pendant les efforts, descend facilement.

Le 17 février 1900, sans anus contre nature, après une désinfection qui dure une demi-heure sous anesthésie (car rétention des matières, rectite), ablation intra-sphinctérienne de la tumeur; pour cela, section verticale du sphincter en arrière. Hémorragie insignifiante, car mise de pinces sur le

releveur et le méso-rectum. Ouverture du cul-de-sac péritonéal. Suture péritonéo-musculaire en avant au catgut. Drainage postérieur à la gaze iodoformée, après ligature et suture muco-cutanée dans les 2/3 antérieurs. Amputation de 15 à 20 centimètres de rectum (tumeur cylindrique, squirrheuse). Ablation de nombreux ganglions sacrés.

Suites normales. Part guérie le 4 mars 1900. Incontinence très légère.

La malade est morte un an après, sans avoir eu de récidive.

Obs. IV. — *Cancer sus-ampullaire du rectum. Anus iliaque préliminaire. Amputation intra-péritonéale du rectum huit jours après, avec conservation du sphincter.*

B. Louis, cinquante-six ans. Cancer annulaire du rectum à 10 centimètres de l'anus. Il paraît immobile, mais en réalité a été trouvé mobile sous anesthésie. Signes d'occlusion intestinale incomplète. Hémorragies.

Le 16 juillet 1900. Anus iliaque gauche latéral.

Le 23 juillet 1900. Amputation intra-péritonéale du rectum à 15 centimètres de l'anus. Incision circulaire autour de l'anus avec une incision rectiligne médiane postérieure. Pas de résection du coccyx, ni du sphincter, qui est seulement sectionné en arrière.

Suture en avant. Un fil sur le sphincter.

Drainage en arrière avec caoutchouc et gaze iodoformée.

Durée : 30 minutes.

Pas d'hémorragie, car l'hémostase a été faite par pinces sur le releveur, et ligatures au catgut. Dissection avec les doigts, sauf sur le releveur coupé aux ciseaux en 4 pédicules : un antérieur, un postérieur, et deux latéraux.

Examen de la pièce anatomique : gros cancer, avec quelques ganglions qui ont été enlevés. Rétrécissement très serré. La tumeur occupait la partie postéro-latérale gauche de l'excavation. Pas d'adhérence au sacrum.

Le 30 juillet. Le malade a toujours été apyrétique. Il mange bien depuis 3 jours.

Il part le 30 septembre avec un anus iliaque à peu près fermé, après suture faite le 15 septembre.

Le 17 avril 1901. Pas de récidive. Anus iliaque gauche. Mort de tuberculose pulmonaire en janvier 1902.

A l'autopsie, pas de récidive locale ; pas de généralisation. Mort par tuberculose pulmonaire.

Obs. V. — *Cancer ano-rectal. Amputation périnéale du rectum.*

Homme de cinquante ans ayant, depuis un an, une tumeur anale, pris pour un simple polype : hémorragies, suintement, quelques douleurs. Au toucher, tumeur ulcérée avec plusieurs noyaux indurés, remontant de l'anus à 6 ou 7 centimètres au-dessus.

Le 3 août 1900, sans anus préliminaire, amputation de 8 centimètres du rectum, avec conservation du sphincter, sectionné seulement en arrière, puis suturé. Affrontement de la muqueuse et de la peau. Drainage postérieur. Durée : une demi-heure. Hémorragie légère.

Le malade meurt dans la nuit dans le collapsus, sans avoir présenté d'hémorragie. L'autopsie n'a pu être faite.

Obs. VI. — *Épithélioma de l'orifice anal, greffé probablement sur des hémorroïdes. Amputation intra-sphinctérienne de l'anus.*

Catherine D..., soixante-onze ans, entrée le 10 décembre 1900 dans le service de M. Poncet. Début il y a un an : constipation, douleurs, hémorragies rectales. A l'examen de l'anus, pas de tumeur procidente. Au toucher rectal : tumeur demi-circulaire de la région sphinctérienne, mobile sur les plans profonds, indurée, indolore, non bourgeonnante, non ulcérée. Quelques ganglions inguinaux à gauche.

Le 16 décembre 1900, opération. Ablation de la tumeur par une incision péri-anale, avec conservation du sphincter. Suture de la muqueuse à la peau au fil métallique.

Le 20 décembre 1900, la réunion s'est faite par première intention.

Le 30 décembre 1900, la malade part guérie.

Obs. VII. — *Néoplasme ulcéré de l'ampoule rectale. Fistule extra-sphinctérienne symptomatique. Amputation du rectum.*

Homme de cinquante-cinq ans, entré à l'Hôtel-Dieu pour une fistule extra-sphinctérienne, sans communication avec le rectum et située près de la branche ischio-pubienne droite. Au toucher, on sent sur la paroi antérieure, à 5 ou 6 centimètres de l'anus, une ulcération bourgeonnante, saignant beaucoup. Teint cachectique.

Le 25 février 1902 : Incision de la fistule et curettage des clapiers. Amputation périnéale du rectum. Suture partielle de la plaie, en haut, à gauche et en bas.

Le 22 mars 1902. Guérison, avec incontinence complète des matières.

Le 4 avril 1902. Le malade part avec une incontinence incomplète des matières.

Le 4 novembre 1904, c'est-à-dire deux ans et demi après, le malade est revu. Pas de récidive. Un peu de prolapsus rectal.

Obs. VIII. — *Épithélioma ano-rectal. Amputation du rectum avec conservation partielle du sphincter.*

Anne G., soixante-cinq ans. Depuis huit mois, a maigri beaucoup, souffre en allant du ventre, et présente des hémorragies qui l'inquiètent vivement. État général assez bon. A l'examen de l'anus, on trouve sur le bord gauche une petite tumeur très dure, du volume d'une noisette, et douloureuse à la pression. Le toucher rectal montre que cette tumeur se prolonge sur la paroi postérieure du rectum, qui est irrégulière, bosselée, et présente une ulcération longitudinale assez étendue. La tumeur est douloureuse, adhérente au coccyx. Sa limite supérieure est à 8 centimètres de l'anus. Les parois antérieures et latérales sont indemnes. Ganglions inguinaux, petits et durs, des deux côtés, surtout à droite.

Le 23 avril 1902. Amputation périnéale du rectum (10 centimètres). Le

sphincter n'est réséqué que dans sa moitié postérieure. En avant, on résèque seulement la muqueuse. Pas de ganglions sacrés appréciables.

Torsion du rectum : un quart de cercle environ. Quelques fils métalliques comprenant le releveur. Drainage postéro-latéral. Sifflet.

Le 30 avril. Réunion par première intention.

Le 28 mai. La malade part avec une incontinence partielle. Un peu de prolapsus rectal.

Le 4 octobre. La malade, revue, est restée guérie.

Obs. IX. — *Néoplasme annulaire de l'ampoule rectale. Amputation intra-péritonéale du rectum par la voie périnéale (15 centim.).*

Maria P., soixante-deux ans. Il y a deux ans, alternatives de diarrhée et de constipation. Depuis un an, selles sanguinolentes, vives douleurs, amaigrissement, anorexie.

Au toucher rectal, on sent, à 8 centimètres environ de l'anus, une masse annulaire, dure, ulcéro-végétante, déchiquetée sur les bords. Le doigt ne peut dépasser la limite supérieure de la tumeur. Celle-ci est mobile dans le sens vertical et dans le sens transversal.

Pas de ganglions dans les aines. Rien aux poumons, ni au foie.

Le 10 janvier 1903. Opération. — Suture en bourse de l'anus. Incision demi-circulaire, avec queue postérieure. Le sphincter est sectionné seulement en arrière, sur la ligne médiane. Section des releveurs et des adhérences antérieures, après pincement préalable. Ouverture du péritoine. Section de l'intestin à 5 ou 6 centimètres au moins au-dessus du cul-de-sac de Douglas et à 3 centimètres au-dessus du néoplasme. Suture du rectum abaissé à la peau, après fermeture du péritoine. Mèches de gaz en arrière et sur les côtés. Sifflet.

Il a été réséqué ainsi tout le rectum (15 centim.). Après une coupe longitudinale antérieure du rectum, on voit à la face postérieure une ulcération à pic presque circulaire. Lipomatose péri-néoplasique abondante. Pas de ganglions.

Suites opératoires simples. Au bout de huit jours, on enlève les fils, la réunion cutanéo-muqueuse est parfaite. Il existe seulement en arrière, entre le rectum et le coccyx, une petite cavité suppurante. Drainage. Lavages quotidiens.

Le 25 janvier : phlébite gauche.

Le 5 février : plaie complètement guérie. La malade est à demi continente.

Elle part guérie le 20 février 1903. Décès le 9 août 1906.

Obs. X. — *Cancer annulaire du rectum, haut situé. Amputation intra-péritonéale (20 à 25 centim.).*

Marie P., cinquante et un ans. Pas de maladies antérieures. Début il y a six mois : selles glaireuses, sanguinolentes, ténesme rectal avec envies fréquentes. Bon état général.

Au toucher rectal, on sent à bout de doigt une masse bourgeonnante,

annulaire, qui remonte plus haut en avant qu'en arrière. Les tissus voisins ne sont pas envahis.

Le 4 mai 1903. Opération. Suture en bourse de l'anus. Libération progressive du rectum jusqu'au cul-de-sac de Douglas, sur lequel la tumeur est à cheval. Ouverture de ce cul-de-sac. Abaissement du rectum et du côlon pelvien. Fermeture du Douglas au catgut et suture au côlon abaissé. Section de l'intestin à 20 ou 25 centimètres de l'anus et suture du bout supérieur au périnée. Drainage par des mèches en arrière de l'anus.

Suites très simples. Guérison complète. Départ de la malade le 23 mai 1903.

Obs. XI. — *Cancer de la partie supérieure de l'ampoule rectale. Amputation intra-péritonéale.*

L. Marguerite, cinquante-sept ans. Début de la maladie il y a huit mois par des rectorragies, et des douleurs pendant la défécation.

La malade entre à l'hôpital avec les signes suivants : constipation très marquée, écoulement de sang et de glaires par l'anus, anorexie, amaigrissement. Pas de ganglions inguinaux. Tumeur bourgeonnante, circulaire, située à 7 centimètres environ de l'anus, au niveau du cul de-sac péritonéal : le passage est libre seulement en arrière.

Opération (3 juin 1903). Suture circulaire préalable de l'anus, qui est bourré d'hémorroïdes. Incision circulaire, péri-anale, avec queue postérieure. Ablation du sphincter anal. Puis dissection méthodique. 1° Décollement recto-vaginal. 2° Section des fibres coccy-rectales. 3° Section des releveurs. 4° Abaissement du rectum et ouverture du cul-de-sac péritonéal de Douglas adhérent au rectum cancéreux par l'intermédiaire d'une gangue inflammatoire fibro-lipomateuse. Le cancer occupe, en effet, la paroi rectale antérieure au niveau même de Douglas, et c'est au-dessus du rétrécissement que s'est développée la péri-rectite. Là, d'ailleurs, la muqueuse est boursouflée, œdématiée, enflammée. 5° Suture séro-séreuse fermant le péritoine. 6° Amputation du rectum à sa partie toute supérieure. Suture circulaire de la muqueuse du nouvel anus à la peau, avec prise dans les sutures de tous les plans musculaires voisins. Drainage postérieur à la gaze iodoformée. Sifflet. Pansement. Bandage en T.

Suites bonnes. Le pansement est renouvelé le 8 juin 1903.

Le 22 juin, la malade part complètement guérie : très bon état général; cicatrisation complète de la plaie périnéale.

Le 25 mars 1907, près de quatre ans après l'opération, la malade est revue; elle va très bien, n'a pas la moindre trace de récidive et n'a pas d'incontinence.

Obs. XII. — *Épithélioma ano-rectal. Amputation périnéale.*

R., Marie-Catherine, soixante-dix ans. Entre à l'Hôtel-Dieu (service du prof. Poncet) pour une tumeur de l'anus, apparue il y a trois mois et n'occasionnant ni gêne, ni douleur. Depuis un mois, cette tumeur s'est ulcérée, donnant issue à un suintement continu. On constate, sur le côté droit de la muqueuse rectale, à 3 centimètres de l'anus une ulcération cancéreuse qui a gagné la peau de la région anale par un trajet sous-

cutané. L'ulcération cutanée est circulaire, de la surface d'une pièce de 2 francs. Son fond noirâtre saigne facilement. Cette ulcération cutanée est séparée de l'ulcération muqueuse par un pont de téguments cutanéo-muqueux. Quelques petits ganglions dans l'aine droite.

Opération (9 février 1904). Amputation périnéale du rectum sur une hauteur de 6 centimètres. Réunion cutanéo-muqueuse immédiate. Sifflet. Pansement.

La malade part guérie douze jours après.

Elle est morte d'une fluxion de poitrine le 6 juin 1905, un an et demi après son opération.

Obs. XIII. — *Cancer annulaire de la partie supérieure de l'ampoule rectale avec adhérence au sacrum. Amputation intra-péritonéale.*

Marie L., cinquante et un ans. Début de la maladie il y a deux et demi par constipation, hémorragies. A l'examen (9 février 1904), tumeur annulaire, bourgeonnante, à 7 centimètres de l'anus, immobile en arrière.

Opération (13 février 1904). Le rectum, après suture de l'anus, est disséqué très haut. Il est fortement adhérent au sacrum, ce qui exige une dissection assez laborieuse, étant donnée la hauteur de la tumeur. On ouvre le Douglas qu'on referme après la descente du rectum. Amputation du rectum à 2 ou 3 centimètres au-dessus de la tumeur. Suture muco-cutanée. Sifflet. Pansement.

Mort par péritonite aiguë au sixième jour.

Obs. XIV. — *Épithélioma de l'anus, développé sur de vieilles marisques. Ablation précoce.*

Femme de soixante-dix ans, présentant autour de l'anus toute une couronne de végétations polypeuses, dures; l'une d'elles est ulcérée et œdématiée. Cette ulcération offre tous les caractères d'une ulcération néoplasique.

Ablation large après dilatation (28 mai 1904). Guérison rapide.

Obs. XV. — *Cancer limité de l'ampoule rectale. Amputation périnéale du rectum.*

Sophie R., cinquante ans. Hémorroïdes depuis six ans. Depuis quatre mois, douleurs rectales vives, écoulement sanieux par l'anus, amaigrissement, cachexie assez accusée. Au toucher rectal, à 6 ou 7 centimètres de l'anus, tumeur latérale droite, du volume d'une noix, indurée et ulcérée.

Opération (20 décembre 1904). Suture en bourse de l'anus. Incision circulaire péri-anale. Section méthodique des fibres recto-vaginales et des releveurs. Refoulement du Douglas qui n'est pas ouvert. Amputation du rectum à ce niveau. Suture de la muqueuse rectale à la peau. Myorraphie des releveurs en avant du nouvel anus. Drain et mèches en arrière. Sifflet. Pansement.

Suites bonnes. Guérison complète le 3 janvier 1905.

Le 20 mars 1907, la malade va très bien et n'a pas de récidive.

Obs. XVI. — *Cancer ano-rectal. Amputation périnéale.*

Femme, cinquante-huit ans. Cancer annulaire ano-rectal, étendu de l'anus à 6 centimètres au-dessus.

Ablation par le procédé de Lisfranc, le 9 août 1905. Puis myorraphie des releveurs : deux fils en avant du nouvel anus, un fil en arrière. Suture muco-cutanée. Drain postérieur. On a dû enlever une assez grande partie de la paroi vaginale postérieure, adhérente à la tumeur.

Suites simples. Guérison complète le 24 août 1905.

Obs. XVII. — *Cancer de la paroi postérieure de l'ampoule rectale. Amputation périnéale.*

Antoine D., cinquante et un ans, opéré il y a onze mois par un chirurgien qui fit une incision du sphincter puis une excision en raquette de la muqueuse. Depuis trois mois, hémorragies, récidive. Au toucher rectal, on sent, à 7 ou 8 centimètres de l'anus, et en arrière, une tumeur dure, ulcérée, de la largeur d'une pièce de 5 francs.

Amputation de Lisfranc, avec conservation du sphincter (26 avril 1906). Ablation de 4 ou 5 ganglions sacrés. Hémorragie peu abondante. Suture muco-cutanée en avant et sur les côtés. Mèche postérieure. Sifflet. Pansement compressif.

Guérison complète le 20 mai 1906, maintenue encore le 6 septembre 1906.

Obs. XVIII. — *Cancer de la paroi antérieure de l'ampoule rectale. Amputation périnéale du rectum.*

Noël C., cinquante-trois ans. Depuis six mois, alternatives de constipation et de diarrhée. Depuis deux mois, constipation opiniâtre avec quelquefois un peu de sang dans les matières. Au toucher rectal, tumeur ulcérée de la paroi antérieure du rectum, à 5 ou 6 centimètres de l'anus, au niveau de la face postérieure de la prostate.

Le 27 novembre 1906, amputation circulaire du rectum à la Lisfranc. Suture incomplète avec 5 points de la muqueuse rectale à la peau. Mèche en avant et en arrière.

Suites parfaites. Guérison complète le 16 décembre 1906.

Obs. XIX. — *Volumineux cancer ano-rectal, extirpé par la méthode coccy-périnéale.*

Rosalie M..., cinquante-sept ans, religieuse, entrée salle Sainte-Anne n° 1 dans le service de M. le prof. Poncet, le 11 février 1907.

Pas d'antécédents héréditaires ou personnel dignes d'être mentionnés.

Début de la maladie actuelle, il y a un an, par douleurs dans le bas-ventre, irradiées vers l'anus et le sacrum, avec ténesme et épreintes, alternatives de constipation et de diarrhée, écoulement intermittent de liquide sanieux par l'anus.

En juin 1906, *apparition à la marge de l'anus d'une tumeur*, grosse comme une noisette. Cette tumeur envahit tout le pourtour de l'orifice anal et devint irrégulière, bourgeonnante et végétante, donnant issue à un liquide fétide et sanguinolent.

La malade n'a jamais présenté de véritables crises d'obstruction. Jamais de douleurs dans les cuisses, ni d'œdème des membres inférieurs. Elle accuse un peu d'amaigrissement, d'affaiblissement et d'anorexie depuis deux ou trois mois.

A l'examen : *tumeur anale, circulaire*, irrégulière, du volume d'un œuf de poule; elle est implantée sur toute la muqueuse de l'orifice anal qui est transformé de ce fait en un véritable canal tortueux, dissimulé sous des masses bourgeonnantes, saignant au moindre contact et s'effritant facilement sous le doigt.

Au toucher rectal, on sent que la *tumeur se prolonge sur une hauteur d'environ 10 centimètres*, mais seulement le long des parois postérieure et latérale gauche du rectum, qui sont bosselées, granuleuses et indurées. A la limite supérieure de la tumeur, on perçoit *de gros ganglions indurés, dans la concavité sacrée*. La paroi antérieure du rectum et la cloison recto-vaginale sont indemnes, les organes génitaux aussi.

Plusieurs ganglions inguinaux des deux côtés.

Pas de signes de généralisation.

Le 15 février 1907, la malade est anesthésiée à l'éther. M. Delore effrite complètement au doigt et à la curette la tumeur anale. Léger grattage également de la tumeur rectale. Lavage rectal. Sifflet de Tripier. Pansement.

Le 16 février 1907, nouvelle opération (M. Delore). *Amputation totale du rectum (15 centim.) par la méthode coccy-périnéale.* Après fermeture de l'anus au moyen de pinces de Museux, l'opération a comporté les temps suivants :

1° Incision cutanée, comprenant une incision circulaire à 2 centimètres en dehors de l'orifice anal, une incision longitudinale antérieure sur le raphé ano-vulvaire, et une incision longitudinale postérieure sur le raphé ano-coccygien et s'étendant jusqu'à la base du coccyx.

2° Incision du tissu cellulaire. Ouverture des fosses ischio-rectales. Libération de l'anus et du rectum périnéal sur leurs 4 faces. Sur l'index introduit d'arrière en avant au-dessus des releveurs, section de ces 2 muscles, entre 2 pinces longuettes à 2 centimètres des bords du rectum. Puis ligature des artères ainsi coupées.

3° Libération postérieure du rectum. Section du coccyx à sa base.

4° Libération antérieure du rectum. Décollement de la paroi postérieure du vagin, aidé d'un doigt introduit dans ce conduit. Abaissement dès lors assez facile du rectum et ouverture du cul-de-sac de Douglas, permettant un abaissement encore plus considérable.

5° Section de la gaine du rectum et des aponévroses sacro-recto-génitales formant 2 brides sur les côtés. Dégainement du rectum, qui peut alors être encore abaissé de 4 à 5 centimètres.

6° Fermeture du péritoine par une suture séro-séreuse du Douglas avec la face antérieure du côlon pelvien abaissé. Myorraphie des releveurs en avant et en arrière du rectum. Un point de colpo-périnéorraphie antérieure. Ligatures des artères pincées au cours de l'opération.

7° Section du rectum. Suture muco-cutanée du bout supérieur attiré dans la plaie, de façon que le nouvel anus siège à égale distance du vagin et du sacrum. Une mèche en avant, une mèche en arrière avec un ou deux points de suture métallique tout au plus. Sifflet de Tripier. Pansesement. Un tampon dans le vagin. Bandage en T.

Durée de l'opération : une heure et quart.

A la fin de l'opération, pouls à 90. Pas de choc. Pas d'hémorragie. L'hémostase a été faite soigneusement pendant l'opération (une douzaine de ligatures environ).

Le lendemain, très bon état général. Ni douleurs, ni coliques, ni fièvre. Changement des pièces superficielles du pansement.

Le 18 février 1907, le sifflet a été expulsé avec quelques matières. Lavage rectal. Pansement.

Le 26 février 1907, c'est-à dire dix jours après l'opération, grâce aux lavages pratiqués une ou deux fois par jour, et grâce aux pansements souvent renouvelés, la plaie est en excellente voie de guérison. Pas de décollement. Pas trace d'infection.

Le 25 mars 1907, la cicatrisation est à peu près complète. La malade a présenté pendant quelques jours un léger œdème du membre inférieur gauche, mais cet œdème a totalement disparu, et la guérison peut être considérée actuellement comme définitive.

Description de la pièce anatomique[1]. — Il s'agit d'un néoplasme ano-rectal, tout à fait typique, remontant sur une hauteur de 10 centimètres le long de la demi-circonférence postérieure du rectum. Sur toute cette surface, la muqueuse rectale est remplacée par des végétations rosées, irrégulières, au-dessus desquelles commence une muqueuse d'aspect œdémateux. La paroi du rectum au niveau du néoplasme est infiltrée dans toute son épaisseur; le tissu néoplasique arrive au contact du tissu cellulo-graisseux avoisinant. Immédiatement au-dessus de la zone des bourgeons néoplasiques, la paroi redevient molle et souple et paraît saine macroscopiquement. Mais dans l'épaisseur du méso-rectum il existe des ganglions assez volumineux, les uns jaunes, en voie de dégénérescence graisseuse, les autres au contraire franchement néoplasiques. Ils adhèrent assez intimement à la paroi rectale. La ligne de section a porté en plein tissu sain, à 5 centimètres au-dessus de la limite supérieure de la tumeur. La totalité du rectum (15 centim.) a donc été extirpée, et même au delà.

Nous résumons ces 19 observations dans le tableau synoptique suivant.

1. Nous avons présenté cette pièce à la Soc. des Sc. médic. de Lyon du 20 février 1907.

N° des observations	Sexe Age	Durée de la maladie avant l'opération	Date de l'opération	Siège et nature des lésions	Nature de l'intervention pratiquée	Résultats opératoires	Résultats éloignés
Obs. I.	F. 61 ans.	15 mois	20 mai 1898	Epithélioma ano-rectal très étendu (8 centimètres au-dessus de l'anus). Envahissement de la cloison recto-vaginale.	Amputation intra-péritonéale. Résection de la cloison recto-vaginale.	Guérison.	?
— II.	F. 68 —	7 mois	18 mai 1899	Cancer annulaire de l'ampoule (à 6 centim. de l'anus).	Amputation infra-péritonéale.	Guérison.	Revue 8 ans après : Guérison, pas de récidive.
— III.	F. 38 —	un an	17 février 1900	Cancer annulaire sus-ampullaire.	Amputation intra-péritonéale (15 centim.). Conservation du sphincter.	Guérison.	Morte un an après, sans récidive.
— IV.	H. 56 —	?	23 juill. 1900	Cancer annulaire sus-ampullaire.	Anus iliaque préalable (15 juill. 1900). Amputation intra-péritonéale (15 centim.). Conservation du sphincter.	Guérison.	Mort de tuberculose pulmonaire en janv. 1902. A l'autopsie, pas de récidive, pas de généralisation.
— V.	H. 50 —	un an	3 août 1900	Cancer ano-rectal remontant à 6 centim. de l'anus.	Amputation infra-péritonéale. Conservation du sphincter.	Mort dans le collapsus 10 h. après l'opérat.	
— VI.	F. 71 —	un an	13 déc. 1900	Epithélioma anal développé sur des marisques.	Extirpation avec conservation du sphincter.	Guérison.	?
— VII.	H. 55 —	?	25 févr. 1902	Néoplasme ulcéré de l'ampoule rectale avec fistule extra-sphinctérienne symptomatique.	Amputation infra-péritonéale.	Guérison.	Revue 2 ans 1/2 après. Pas de récidive.
— VIII.	F. 65 —	8 mois	23 avril 1902	Cancer ano-rectal volumineux (8 centim.).	Amputation infra-péritonéale. Conservation incomplète du sphincter.	Guérison.	Revue 5 mois après. Pas de récidive.
— IX.	F. 62 —	un an 1/2	10 janvier 1903	Cancer annulaire de l'ampoule.	Amputation intra-péritonéale (15 centim.).	Guérison.	Morte 3 ans 1/2 après.
— X.	F. 51 —	6 mois	4 mai 1903	Cancer annulaire sus-ampullaire.	Amputation intra-péritonéale (20-25 centim.).	Guérison.	?
— XI.	F. 57 —	8 mois	3 juin 1903	Cancer sus-ampullaire.	Amputation intra-péritonéale.	Guérison.	Revue 3 ans 1/2 après. Pas de récidive.
— XII.	F. 70 —	3 mois	9 février 1904	Cancer ano-rectal.	Amputation infra-péritonéale.	Guérison.	Morte 1 an 1/2 après de pneumonie.
— XIII.	F. 51 —	2 ans 1/2	13 février 1904	Cancer sus-ampullaire.	Amputation intra-péritonéale.	Mort par péritonite généralisée au 6e jour.	
— XIV.	F. 70 —	?	28 mai 1904	Epithélioma anal.	Ablation après dilatation.	Guérison.	?
— XV.	F. 50 —	4 mois	20 déc. 1904	Cancer ampullaire.	Amputation infra-péritonéale.	Guérison.	Revue 2 ans après. Pas de récidive.
— XVI.	F. 53 —	?	9 août 1905	Cancer ano-rectal (6 cm.).	Amputation infra-péritonéale.	Guérison.	?
— XVII.	H. 51 —	un an	26 avril 1906	Cancer ampullaire récidivé.	Amputation infra-péritonéale.	Guérison.	Pas de récidive 4 mois après.
— XVIII.	H. 53 —	6 mois	27 nov. 1906	Cancer ampullaire.	Amputation infra-péritonéale.	Guérison.	
— XIX.	F. 57 —	un an	16 févr. 1907	Cancer ano-rectal (10 cm.).	Amputation intra-péritonéale (méthode coccy-périnéale).	Guérison.	

QUELQUES REMARQUES SUR LE TRAITEMENT

DES KYSTES GLANDULAIRES DU PANCRÉAS

A PROPOS D'UNE OBSERVATION PERSONNELLE

Par le Dr P. HARDOÜIN

Chef de clinique chirurgicale à l'École de médecine de Rennes.

L'histoire de la chirurgie du pancréas et tout particulièrement des kystes de cet organe est actuellement à l'ordre du jour. Comme les cas observés sont relativement peu nombreux, il nous paraît intéressant de publier une nouvelle observation très complète d'un kyste volumineux du pancréas, d'autant que le résultat thérapeutique a été ici particulièrement heureux. Nous avons en effet obtenu une guérison définitive de l'affection dans un laps de temps relativement très court. Il est trop fréquent, nous allons le voir, d'attendre pendant des mois, parfois des années, la guérison de fistules post-opératoires, très préjudiciables souvent à l'état général du sujet, et qui, en outre, font par leur ténacité, le désespoir du malade et du chirurgien.

Nous pensons que la technique opératoire, employée par notre maître, M. le professeur Dayot, a été la principale raison de cet heureux résultat. Comme nous n'avons pas trouvé dans les observations que nous avons dépouillées à cet effet que cette méthode ait été habituellement suivie, nous insisterons tout particulièrement sur ses avantages.

Observation. — Le nommé G., âgé de quarante-huit ans, et exerçant la profession de cultivateur, entre le 3 février 1906 à l'Hôtel-Dieu de Rennes, dans le service de Clinique chirurgicale de M. le professeur Dayot.

Les antécédents héréditaires du malade ne présentent rien d'intéressant. Ses parents sont morts respectivement à soixante et onze et à soixante-trois ans. Il a une sœur âgée de quarante-deux ans bien portante.

Lui-même a deux enfants en bonne santé.

En dehors d'une pneumonie, qu'il aurait eue à l'âge de vingt ans, notre malade nous déclare n'avoir jamais été malade, jusqu'au début de l'affection qui l'amène à l'hôpital.

A la fin du mois d'août 1905, le malade fut violemment serré contre un mur par une lourde voiture et perdit connaissance pendant une demi-heure environ. Revenu à lui, il put regagner son domicile distant de 1 kilomètre environ, à pied et sans aide.

Toute la nuit, il se plaignit de douleurs violentes dans le ventre et présenta quelques vomissements alimentaires et bilieux. Ces phénomènes se renouvellent à plusieurs reprises pendant une dizaine de jours et s'accompagnent d'une constipatien opiniâtre.

Pas de mælena, pas d'hématuries.

Puis les symptômes allèrent en s'amendant; mais jamais le malade ne se remit complètement et ne recouvra la santé dont il jouissait auparavant.

Vers le 20 novembre, trois semaines environ après son accident, il constata pour la première fois la présence d'une tumeur allongée, qui faisait saillie à la paroi abdominale, un peu au-dessus et à gauche de l'ombilic.

Depuis lors, la tumeur n'a fait qu'augmenter de volume. Au dire du malade, l'accroissement, tout d'abord assez lent, aurait rapidement augmenté depuis le 20 janvier.

De temps en temps survenaient de violentes coliques avec ballonnement et sensibilité de tout le ventre, avec point douloureux assez fixe au-dessous du mamelon gauche. A noter également, entre le 29 janvier et le 5 février, la réapparition de vomissements bilieux extrêmement abondants, se renouvelant deux à trois fois par jour.

Le malade est vu par nous le 8 février. Il est petit, d'aspect pâle et très amaigri.

A l'inspection, on constate la présence d'une tumeur volumineuse siégeant dans l'hypochondre et le flanc gauches. Toute cette région est fortement saillante en avant.

La peau est lisse, un peu tendue, de coloration analogue au reste du corps. Les cinq dernières côtes sont nettement refoulées et provoquent une déformation très notable de la cage thoracique.

L'ombilic est attiré légèrement du côté gauche.

La tumeur apparaît limitée en bas par une ligne légèrement courbe à concavité supérieure passant à un travers de doigt au-dessous de l'ombilic et se dirigeant vers la 11e côte. Le point le plus saillant se trouve situé à mi-route d'une ligne joignant l'appendice xiphoïde à l'ombilic, à 4 centimètres environ à gauche de la ligne médiane. Elle se perd en arrière, sans ligne de démarcation appréciable dans la région lombaire. Elle ne paraît pas suivre les mouvements de la respiration.

A la palpation, la peau est souple, tendue, sans adhérences; peut-être le tissu cellulaire présente-t-il un léger épaississement.

Dans les limites indiquées par la vue, la palpation nous révèle la présence d'une masse résistante, fluctuante, extrêment tendue, paraissant très superficielle entre l'ombilic et l'appendice xiphoïde et se perdant profondément

sur les côtés sous les fausses côtes gauches et dans la région rénale.

La *percussion* nous montre que la tumeur est mate dans toute son étendue. Nous délimitons les rapports de cette tumeur avec l'estomac et nous notons des constatations intéressantes. L'estomac étant vide, la sonorité de cet organe est limitée : en bas par une ligne légèrement concave vers la partie supérieure du tronc qui siège à quatre travers de doigt au-dessus de l'ombilic et déborde la ligne médiane également de quatre travers de doigt de chaque côté.

Nous avons ensuite dilaté l'estomac, en faisant prendre au malade une potion de Rivière : nous constatons alors que la grande courbure de l'estomac s'est abaissée jusqu'à 1 centimètre au-dessus de l'ombilic. En outre la sonorité déborde la ligne médiane de six travers de doigt à droite et quatre à gauche. En résumé, l'estomac est nettement situé en avant de la tumeur. Nous n'avons pu apprécier exactement la situation du côlon, mais il n'existe pas de bande sonore en avant de la tumeur.

La pointe du cœur bat dans le 6e espace.

Le foie paraît normal dans ses dimensions.

Rien à noter de particulier dans les autres organes.

Les urines sont normales comme quantité et qualité; pas de sucre, pas d'albumine.

L'examen du sang a été pratiqué par M. le docteur Saquepée (actuellement professeur aù Val-de-Grâce) et a donné les résultats suivants :

Polynucléaires	71,25
Lymphocytes	15
Mononucléaires	10
Cellules de Türk	0,75
Eosinophiles	3
	100

Le diagnostic porté, surtout en raison de la situation très nette d'une tumeur liquide siégeant en arrière de l'estomac, est kyste de l'arrière-cavité des épiploons.

Le rein est éliminé, car la tumeur ne bombe pas dans la loge rénale, et l'on songe à une collection probable du pancréas ou de la face inférieure du foie.

L'opération est pratiquée le 13 février, par M. le professeur Dayot, que nous assistons.

Le malade est anesthésié au chloroforme avec l'appareil de Ricard.

Laparotomie médiane. L'incision part un peu au-dessous de l'appendice xiphoïde et descend jusqu'au milieu de la région sous-ombilicale.

Immédiatement, nous trouvons l'estomac, qui cache en haut la partie supérieure de la tumeur, laquelle, en bas, déborde largement la grande courbure vers la cavité abdominale.

Le côlon tranverse, très bas, est presque complètement caché par la tumeur.

L'estomac est extrêmement adhérent à la tumeur.

Une ponction au trocart donne issue à 2 litres de liquide épais, trouble, légèrement floconneux et de couleur brun verdâtre.

Le liquide est mis du côté pour l'analyse.

Le kyste vidé en grande partie est largement incisé, et, la main étant introduite dans la poche, on finit d'assécher celle-ci au moyen de compresses.

Le kyste nous apparaît alors comme constitué par une poche épaisse, de couleur vineuse, plongeant vers la partie postérieure de l'abdomen, et dans laquelle on introduit presque tout l'avant-bras. Elle est moulée sur les organes de voisinage; mais ni l'inspection, ni le palper ne peuvent faire reconnaître un organe quelconque au fond de ce puits. Incidemment, on constate l'intégrité de la rate.

On essaye d'abord d'enlever la poche en totalité; mais on constate rapidement que la chose est impossible, par suite de la fusion intime de celle-ci avec les organes voisins, et tout particulièrement l'estomac.

On se contente de réséquer la petite portion de kyste que l'on avait réussi à disséquer et dont un morceau est mis à part pour l'examen histologique; et l'on se résoud à marsupialiser la poche.

Après désinfection rigoureuse de la région lombaire, l'opérateur pratique une incision de 15 centimètres, parallèlement au bord externe de la masse sacro-lombaire, et, se servant comme point de repère d'une longue pince introduite par l'ouverture antérieure, il arrive rapidement dans l'intérieur du kyste. En pratiquant cette nouvelle incision, on reconnait le rein gauche intact.

Deux drains volumineux, en canon de fusil, sont placés dans cette contre-ouverture et un tamponnement de la plaie est pratiqué à la gaze iodoformée.

Ceci fait, on revient à la première incision antérieure. On commence par fermer complètement par de multiples plans de suture la brèche faite au kyste par la résection partielle de sa paroi. Puis on reconstitue la cavité péritonéale, tout en y maintenant comme moyen de drainage un tube de caoutchouc et une mèche de gaze stérilisée.

Suture de 3 plans de la paroi.

Durée de l'opération, une heure un quart. Chloroforme, 60 grammes. 1 litre de sérum artificiel intra-musculaire.

Suites opératoires. Pas de vomissements ni de température.

Le soir, le malade est un peu fatigué : pouls 110, mais bien frappé et régulier. Dans la journée du lendemain, on injecte à nouveau 1 litre de sérum intra-musculaire.

Le soir, ablation des deux mèches et du drain antérieur; et fermeture de la brèche avec deux agrafes de Michel.

Le malade commence à s'alimenter, et, au bout de quelques jours, il suit le régime ordinaire des malades de l'hôpital, quoiqu'il ait peu d'appétit.

Le pansement postérieur est fait régulièrement tous les trois à quatre jours.

Le suintement, extrêmement abondant la première semaine, diminue ensuite notablement.

Onze jours après l'opération, la plaie abdominale est complètement cicatrisée et l'état général du malade commence à s'améliorer.

Le 8 mars, on pratique par le drain postérieur laissé en place depuis l'opération (13 février) une injection de 2 cc. de teinture d'iode. Cette petite opération est renouvelée le 12, 16, 25 mars et le 2 avril. En même temps on diminue le drain peu à peu.

Le 5 avril, le malade est, au point de vue santé générale, dans un état des plus satisfaisant; il a engraissé très notablement et insiste pour sortir. Il lui reste encore à ce moment un très petit drain.

Nous avons eu depuis des nouvelles de ce malade, dont l'état général a continué à être excellent.

Localement la fistule lombaire s'est définitivement tarie un mois après sa sortie de l'hôpital, c'est-à-dire qu'elle a duré au total trois mois.

L'examen du liquide recueilli a été pratiqué par M. le Dr Perrier, professeur de chimie à la Faculté des sciences de Rennes. Voici les résultats qu'il a eu l'obligeance de nous communiquer :

Liquide légèrement opalescent, réaction alcaline, d = 1,010.

Ne réduit pas la liqueur de Fehling, — pas de glucose.

Ne renferme pas de glycogène.

COMPOSITION RAPPORTÉE AU LITRE

A) Eau						987gr
B) Extrait sec à l'étuve 110°.	Matière organique				14gr,22	23
	Matières minérales.	Insolubles dans l'eau.	Phosphate de calcium.	0gr,43	8gr,78	
		solubles dans l'eau.	Chlorure de sodium.	7gr,38		
			Phosphate de sodium. Sulfate de sodium.	0gr,97		
C) Extrait éthéré.	Graisses. Cholestérine. Lécithine. Leucine.					0gr,498
D) Urée						0gr,7
E) Matières albuminoïdes.	Précipitables par l'acide acétique à froid (nucléo albumines)					0gr,864
	Précipitables par l'acide acétique à chaud (albumines).					4gr,636
	Peptone et acides amidés non dosés					7gr,522

Ce liquide et le précipité obtenu par l'alcool absolu saccharifient rapidement l'amidon; d'où présence d'amylopsine.

Ils saponifiaient légèrement l'huile d'olives *neutre* (de la teinture de tournesol ajoutée au mélange a rougi après trente-six heures de contact); d'où présence probable de *stéapsine*.

L'action sur les albuminoïdes n'a pu être étudiée, le liquide n'ayant pas été recueilli tout à fait aseptiquement.

Le liquide kystique analysé semble donc *d'origine pancréatique*.

Nous avons pratiqué nous-même l'examen histologique de la paroi kystique.

Cette étude ne nous a rien donné de bien intéressant. La paroi de la poche, épaisse de 3 à 5 millimètres, était surtout formée de tissu fibreux lamelleux, avec en certains points des foyers un peu enflammés. Quelques vaisseaux assez abondants par places, mais sans lésions appréciables.

Nous n'avons noté ni épithélium ni endothélium à la partie interne du kyste. Cela tient peut-être à ce fait que l'asséchement de la collection liquide avec des compresses a détruit cette couche toujours fragile. Pas de cellules épithéliales et rien dans les points examinés qui rappelle en quoi que ce soit le pancréas.

Un premier point intéressant à noter dans l'histoire de ce malade est l'existence d'un traumatisme violent, qui semble bien marquer chez lui le début de la lésion.

Les observations dans lesquelles le traumatisme est indiqué parmi les antécédents des porteurs de kystes du pancréas sont trop nombreuses pour qu'il puisse s'agir d'une simple coïncidence, puisque, sur 94 cas, nous relevons 17 fois cette cause étiologique.

Comment peut agir ici le traumatisme? Nous n'en savons absolument rien. Les explications tentées par les différents auteurs qui se sont occupés de la question ne sont en vérité que de simples hypothèses. Nous notons simplement le fait sans chercher à l'expliquer.

La question du traitement des kystes du pancréas a soulevé de nombreuses discussions; mais il semble que l'accord soit à peu près fait aujourd'hui sur un bon nombre de points.

Nous sommes loin de l'époque où Le Dantec (1863), Péan (1880), Tillaux, déclaraient que, l'inefficacité des moyens médicaux étant connue de tous, les kystes du pancréas étaient relégués au rang des affections contre lesquelles l'art doit avouer son impuissance. Actuellement le traitement chirurgical donne les résultats les plus satisfaisants, puisque Bœckel, au Congrès de chirurgie de 1900, pouvait fournir une statistique de 144 cas de kystes du pancréas traités par la marsupialisation avec 9 morts, dont 2 seulement étaient imputables à l'opération.

Deux méthodes opératoires restent en présence :

L'extirpation;

La marsupialisation.

L'extirpation, si elle était toujours possible, serait évidemment la méthode de choix, puisqu'elle supprime complètement la tumeur et qu'elle évite à coup sûr les complications dues à la persistance d'une fistule ou à la transformation épithéliomateuse du kyste.

Malheureusement, l'extirpation totale est rarement applicable à cause des adhérences intimes, parfois même, comme dans notre cas, d'une véritable fusion de la paroi de la poche avec les organes voisins : estomac, épiploon, aorte (Gangolphe), rendant toute énucléation impossible. Les rapports absolument changés par la tumeur donnent en outre un caractère de gravité particulière à l'opération. Les statistiques sur ce point sont terriblement probantes.

Nimier, sur 6 cas d'extirpation totale, donne 4 cas de mort.

Bertrand, dans sa thèse, ajoute, il est vrai, 2 succès par cette méthode; mais il n'en laisse pas moins la statistique à 4 décès sur 8 cas, en admettant en outre que tous les insuccès aient été publiés.

Michaux, enfin, ayant essayé cette extirpation à deux reprises différentes, déclare que c'est une opération qu'il ne veut plus tenter.

C'est ce qui fait dire à Bœckel avec juste raison que, malgré ses avantages thérapeutiques incontestables, quand elle est possible, l'extirpation n'en est pas moins une méthode chirurgicale d'exception.

La marsupialisation, au contraire, par sa simplicité et par les résultats thérapeutiques qu'elle a donnés, est naturellement la méthode adoptée par tous les chirurgiens dans l'immense majorité des cas; et l'on se range en somme à la technique conseillée par Nimier.

Incisier la paroi (généralement passant par le point le plus saillant de la tumeur).

Mettre le kyste à nu. Ponctionner et évacuer le kyste aussi complètement que possible.

Fermer l'orifice avec une pince.

Explorer l'abdomen au point de vue des rapports et des adhérences du kyste avec les organes voisins. Ici 2 cas peuvent se présenter.

a) On trouve des adhérences facilement libérables; ou mieux, comme dans le cas malheureusement unique de Bozeman, le kyste est pédiculé. On pratiquera l'extirpation.

b) Les adhérences sont dures, intimes, vasculaires : ce qui est la règle. On pratiquera la marsupialisation.

Malheureusement la marsupialisation, si elle est facile, rapide, et permet par son absence de shock d'opérer des malades même extrêmement débilités, ne met pas à l'abri de deux graves complications.

1° La transformation épithéliale du kyste.

2° La fistule.

La transformation épithéliale est en somme assez peu fréquente, puisque nous ne l'avons trouvée mentionnée que dans 3 observations (Hartmann, Gould, Ricard). Il vaut mieux évidemment courir ce risque que d'essayer, par crainte hypothétique, d'enlever un kyste adhérent, la mortalité dans ce cas atteignant au moins 50 p. 100.

La complication la plus commune du traitement du kyste du pancréas par la marsupialisation réside dans la persistance fréquente d'une fistule de longue durée, qui, dans certain cas, s'est véritablement montrée interminable et a suffi parfois à entraîner la mort du patient.

Tulasne, dans sa thèse, rapporte une observation de Tillaux où la fistule persistait encore trois ans après l'opération.

Rochard, à la Société de Chirurgie (1902), rapportait un cas analogue datant de l'année précédente.

Tuffier également signalait une autre observation dans laquelle tous les moyens thérapeutiques avaient échoué.

Enfin Gouraud, en 1904, analysant les divers résultats de marsupialisation des kystes du pancréas connus à cette date, donnait le chiffre vraiment énorme de 27 cas de fistules persistantes sur 74 opérations.

Or nous voyons que presque tous les chirurgiens qui ont eu à intervenir sur de gros kystes du pancréas ont toujours drainé par voie abdominale antérieure. Telle est la voie préconisée par Delagénière, qui passe à travers le grand droit et qui compte sur la contraction de ce muscle pour terminer la guérison de la fistule.

Villar préconise même cette méthode à l'exclusion de toute autre : « Le drainage postérieur ne serait applicable que dans les cas de petits kystes ne pouvant être amenés au contact de la paroi abdominale antérieure ».

Quelques auteurs se sont demandé cependant, contrairement à Villar, si le drainage par voie lombaire ne pourrait pas rendre des

services, et c'est ainsi que nous voyons Hartmann, Nimier recommander cette voie de préférence à l'autre. Malgré cela, nous n'avons pas retrouvé d'observations où il soit indiqué que l'on ait suivi ce conseil.

Siraud (de Lyon) va encore plus loin et voudrait que l'on abordât d'emblée les kystes du pancréas par la voie lombaire. Il pratique dans ce cas une incision longue, obliquement dirigée de l'échancrure costo-vertébrale vers la paroi abdominale antérieure parallèlement à la crête oblique. Pour Siraud, cette voie reconnait les avantages suivants.

1° On se tient constamment en dehors de la cavité péritonéale. Nous avons là les mêmes avantages que pour l'extirpation des tumeurs du rein par voie lombaire. A la rigueur, l'incision telle que nous l'avons conseillée permet, si la tumeur ne se présente pas immédiatement à son niveau, de décoller le péritoine pariétal postérieur et d'aller à sa recherche.

2° Elle réalise au maximum les conditions de facilité et de sécurité opératoires.

3° Elle assure un drainage parfait, le drain étant placé dans la partie la plus déclive.

Quant à nous, nous n'allons pas aussi loin que Siraud, parce que nous pensons que, dans la grande majorité des cas, le diagnostic n'est pas suffisamment précis pour qu'on aille se lancer dans une opération peut-être très laborieuse par une voie qui, en général, en dehors de la loge rénale, ne donne ni beaucoup de jour ni une grande facilité opératoire. En outre, dans les cas rares, il est vrai, mais qui se rencontrent de temps en temps, il était possible de faire une extirpation totale, la chose serait à peu près impossible par voie lombaire.

Mais nous considérons que, dans les gros kystes du pancréas, c'est la voie de choix pour le drainage et que, sauf contre-indications tout à fait exceptionnelles, c'est toujours par là que l'on doit drainer ces collections liquides.

Cette façon d'opérer est essentiellement chirurgicale. En effet, le drainage par voie abdominale des collections situées profondément dans l'abdomen est illusoire et l'on ne conçoit pas bien par quel mécanisme un liquide situé au fond d'une cavité assez profonde pour laisser pénétrer la main et la moitié de l'avant-bras ira

remonter jusqu'à la plaie abdominale pour s'écouler au dehors.

Or quelles sont les principales causes de la persistance de la fistule après marsupialisation des kystes du pancréas? Il y en a trois :

1° La rétention d'un liquide irritant.

2° L'infection de ce liquide.

3° La sécrétion de la poche kystique.

1° Il est reconnu que, dans un bon nombre de ces kystes du pancréas, et c'était le cas dans notre observation, le liquide qui s'écoule par la fistule contient des principes digestifs qui ulcèrent, érodent les tissus avec lesquels ils entrent en contact et les détruisent plus ou moins largement. Il est bien évident que plus on les laissera longtemps en contact avec les organes du voisinage, plus grandes seront les lésions et moins il y aura des chances de voir se produire un processus réparateur.

2° L'infection du liquide, retenu au fond de la poche, est fatale. Il est impossible d'admettre que l'on puisse maintenir en place 1 mois, 6 semaines de temps un drain dans un liquide stagnant et fertilisable sans avoir de l'infection. Et cette infection surajoutée au niveau du pancréas est analogue à toutes les infections que l'on voit survenir au niveau des collections quelconques de l'économie. On sait avec quelle difficulté on arrive à terminer une suppuration qui n'est pas drainée au point déclive; et la preuve en est que maintes fois, au niveau des suppurations secondaires à des infections du petit bassin par exemple, un drainage fait en bonne place par le vagin a pu faire cesser une fistule due à un clapier profond, et jusque-là interminable. L'observation publiée par Rochard à la Société de Chirurgie est un beau type de fistule entretenue selon toute vraisemblance par ce mécanisme.

3° Enfin la fistule, dans bien des cas, ne se termine pas en outre, parce que la poche continue à sécréter du liquide. Or il existe des moyens thérapeutiques, grâce auxquels on peut, en produisant une inflammation par des caustiques, arriver à modifier les parois sécrétantes et à tarir leur production. A cet effet on peut employer, comme nous l'avons fait, la teinture d'iode ou le naphtol camphré, par exemple. Mais il est bien évident que cette ressource thérapeutique très précieuse est absolument inapplicable par voie abdominale antérieure, devant l'impossibilité d'enlever l'excès de topique que l'on aura introduit.

Là encore la voie postérieure nous donne un précieux avantage. Aussi nous ne comprenons pas comment cette voie n'est pas unanimement employée dans la chirurgie des kystes du pancréas. Quelques auteurs l'ont mentionnée; mais elle n'a pour ainsi dire jamais été suivie. Avec elle on a l'avantage d'assurer le drainage au point déclive, d'éviter à coup sûr l'infection secondaire, et de pouvoir sans danger tarir l'écoulement du liquide par des injections modificatrices.

En résumé, c'est la méthode de choix pour le drainage; et nous avons la conviction que cette redoutable complication de la fistule pancréatique diminuera rapidement, quand on se servira méthodiquement de cette voie.

BIBLIOGRAPHIE DES TRAVAUX RÉCENTS

1900.

Lisianski, *Un cas de tumeur kystique sanguine du pancréas*, Vratch, Saint-Pétersbourg, 1900, XXI, 1172-74.

Michaïloff, Kyste traumatique du pancréas, *Khirurg. Mosk.*, 1900, VIII, 301-304.

Delagenière, *Des kystes glandulaires du pancréas*, Paris, I-B-S., 1900.

Cecherelli, La chirurgie du pancréas, *Revue de Gynécologie*, Paris, 1900, IV, 797-820.

Bœckel, Chirurgie du pancréas, *Journal des Praticiens*, Paris, 1900, XIV, 652-653.

Villar, Diagnostic et traitement des tumeurs du pancréas, *XIIIe Congrès de Chirurgie*, Paris, 1900.

Soubbotitch, Sur un cas opéré de kyste hématique du pancréas avec analyse anatomo-pathologique, *XIIIe Congrès de Chirurgie*, Paris, 1900.

Robson, La chirurgie du pancréas, *XIIIe Congrès de Chirurgie*, Paris, 1900.

1901.

Sturck, Zwei Falle cystischen Pankreasgeschwulste, *Beitrag. z. klin. Chir.*, Tübing., 1901, XXIX, 713-730.

Bœckel, Chir. du Pancréas, *Gaz. méd. de Strasbourg*, 1901, 8 s., XXX, 25-30.

Bœlke, *Beiträge zur Kentniss der Pankreascysten*, Inaug. Dissert., Greifswald, marz, 1901.

Seefisch, Mittheilung über Pankreascysten, *Deutsche Zeitsch. f. Chir.*, Leipzig, 1901, LIX, 153-168.

Subbotié, Contribution à l'étude des hémorrhagies des kystes du pancréas, *Deutsche Zeitsch.*, Leipzig, 1901, LIX, 197-200.

Ghiulamina (I.-D.), *Un caz de Kist. seros al pancréasului*; *Laparotomie*; *Marsupialisation*, Spitalul, Bucaresci, 1901, XXI, 108-112.

1902.

Rochard, Kyste du pancréas, *Bull. et Mém. de la Soc. de Chir. de Paris*, 1902, XXVIII, 98-101.

Moynihan, Pancreatic cysts, *Med. Chron.*, Manchester, 1902, LS II, 241-284.

Dick, *Zur Kentniss traumatischen Pancreascysten*, Inaug. Dissert., Heidelberg, 1902, januar-februar, n° 5.

Chevassu et Thauveny, Kyste du pancréas, *Bull. de la Soc. anatomique de Paris*, 1902, 205-211.

Heffenger, Pankreatic cysts and their treatment, *Ann. gyn. et pediatrie*, Boston, 1902, XV, p. 337-341.

Graveman, *Ein Beitrag zur Lehre der Pankreascysten*, Inaug. Dissert., Kiel, 1902, mai, n° 67.

1903.

Lazarus, Beitrag zur Pathologie und Therapie der Pankreaserkrankungen mit besonders Berucksichtigung der Cysten und Steine, *Zeit. für klin. Med.*, Berlin, 1903, li, 95-203.

Lardy, Kyste du pancréas, *Rev. méd. de la Suisse rom.*, Genève, 1903, XXIII, 690-697.

Harsha, W.-M., Pankreatic cyst, *Illinois M. J.*, Springfield, 1903-04, N. S., V, 598.

Westbrook (R.-W.), Cyst of pancreas; operation; cure, *Brooklyn M. J.*, 1903, XVII, 535.

1904.

Lane, Pankreatic cyst, *Med. Press. et Circ.*, Lond., 1904, n. s., t. XXVII, 41.

Burgess (A.-H.), A case of pancreatic cyst; laparotomie and drainage, *Brit. M. J.*, London, 1904, I, 366.

Gouraud (F.-X.), Des kystes glandulaires du pancréas, *Gaz. des Hôp.*, Paris, 1904, LXXVII, 373-8.

Harsha (W.-M.), Pankreatic cyst, *Ann. surg.*, Phila., 1904, XXXIX, 455-59.

Andréoli, *Cisti multiloculare del pancreas guarita con l'extirpation totale*, *Policlin.*, Rome, 1904, VI, sez. prat., 240-47.

Küster, Beitrag zur pathologische Anatomie der Kysten am Pankreas, *Deutsche Zeitschr. f. Chir.*, Leipzig, 1904, t. XXII, 117-129.

Sherill, Cyst of the Pancreas, *Louisville Month. J. M. et S.*, 1903-04, X, 487.

Douzhilniy. Cysts and pseudocysts of the pancreas; traumatic hœmorrhage in the cavity of the small omentum, *Russk. Vrach*, Saint-Pétersbourg, 1904, iii, 767-806.

Villar, Des kystes glandul. du pancréas, *Arch. prov. de Chir.*, Paris, 1904, 427-454.

Adler, Zwei Falle von Pankreascyste, *Virchow's Archiv*, Berlin, 1904, CLXXVII, suppl. Hft., 154-160.

Blayney, On a case of pancreatic pseudo cyst, *Tr. roy. Acad. M. Ireland*, Dublin, 1904, XXII, 94-99.

Layne P., Cysts of the Pankreas, *Kentucky M. J.*, Louisville, 1904, ii, 189-192.

1905.

Bayer, Pankreaskopfkyste, Extirpation, nachweiss der Wichtigkeit einer exakten retroperitonealen Versorgung der Pankreaswunden, *Zeits. f. Heilk.*, Wienn. und Leipzig, 1905, XXVI.

Hollander, Zur Pankreas chirurgie. Pancreasretentioncyste, *Deutsche med. Wochens.*, Leipzig und Berlin, 1905, XXI, 1657.

Jonnesco, Kyste hydat. du Pancréas, *Bull. et Mém. de la Soc. de Chir. de Bukarest*, 1905-06, VIII.

Mc. Reynolds, Cysts of the pancreas with report of a case, *Ther. Gaz.*, Detroit, 1905, XXIX, 445.

Mabit, Contribution à l'étude du traitement chirurg. des kystes hydat. de l'abdomen, *Revue de Chirurgie*, 1905, p. 587.

Douth, Beitrag zur Pankreaschirurge, *Prag. med. Woschenschrift.*

1906.

Menocal R., Quiste del Pancréas; laparotomie; curation, *Rev. de Méd. et cirurg. de la Havane*, 1906, XI.

Bogolynboff, Pankreatic cysts, *Russk. Chir. Arch.*, Saint-Pétersbourg, 1906, XXII.

Harrington, Traumatic cyst of the pancreas, *Boston M. et S. J.*, 1906, clii, 269.

Kopfstein, Cystitis pancreatica, *Wien. Klein. Rundschau*, 1906, XX, 222.

DES KYSTES HYDATIQUES GAZEUX DU FOIE

Par F. DÉVÉ

Professeur suppléant à l'École de Médecine de Rouen,
Médecin des hôpitaux.

(*Suite*) [1].

V. — Symptomatologie.

Ce serait faire œuvre artificielle que de vouloir tracer un tableau d'ensemble *du kyste hydatique gazeux du foie*, en donnant une description clinique, moyenne ou totale, de faits qui diffèrent autant dans leur évolution que dans leurs conditions de développement. Il est nécessaire d'envisager isolément et successivement divers TYPES CLINIQUES de kystes hépatiques gazeux.

Toutefois, l'ensemble de signes physiques, qui traduit la présence de gaz dans la poche hydatique, demeure, il faut bien le dire, à peu de choses près le même, quelles que soient l'origine et la nature des gaz. D'autre part, la suppuration gazeuse de la poche, quel qu'en soit le processus, s'accompagne d'une série de symptômes fonctionnels et de troubles généraux, qu'on peut retrouver dans les diverses formes de kystes suppurés gazeux.

Aussi commencerons-nous par donner une description analytique du SYNDROME en question. Cette étude sémiologique nous évitera, par la suite, de nombreuses redites.

SIGNES PHYSIQUES. — *Inspection.* — La *voussure* de l'hypocondre ou de l'épigastre, plus ou moins circonscrite, plus ou moins accusée, est un symptôme qui est commun aux tumeurs hydatiques du foie suppurées ou aseptiques. Mais cette voussure présente, dans les faits que nous avons ici en vue, certaines particularités, dont la plus importante est l'*augmentation très rapide de son volume*. On a pu voir, en effet, la tumeur s'accroître « de jour en jour », parfois

1. Voir le numéro d'avril.

presque brusquement (obs. XXXV), en « disloquant » le foie et en abaissant son bord (obs. XVII, XXXIII, XXXIV) [1]. Du fait d'un certain degré d'œdème pariétal, la voussure présente souvent, dans ces cas, des contours moins nets, plus « empâtés » que dans les kystes aseptiques. — La *circulation veineuse collatérale*, signalée dans plusieurs observations (XXXVI, XXXVII, XLVII), s'explique par le fait qu'on avait affaire à des kystes à évolution thoracique, comprimant la veine cave inférieure au niveau de sa traversée hépatique.

La *palpation* de la région, outre l'*œdème pariétal*, a révélé dans quelques cas une *fluctuation* véritable au niveau de la tuméfaction. Exceptionnellement, elle a fait percevoir des *froissements péritonéaux* (obs. XIII). Elle a parfois permis de constater une *réduction* plus ou moins complète de la voussure, accompagnée d'un phénomène très significatif : le *gargouillement*. « La tumeur s'aplatissait et disparaissait sous la pression, en produisant du gargouillement » (Gogué); « par le palper, on perçoit au-dessus de la tumeur du gargouillement » (Maurandy). Boiteux compare la sensation perçue dans son cas « à celle que donnerait un orifice herniaire, à travers lequel sortirait et rentrerait une petite hernie interstitielle ».

La *percussion* de la région hépatique fournit une série de données du plus haut intérêt, qui méritent d'être analysées en détail.

Elle révèle, avant tout, d'une façon à peu près constante, un signe d'importance primordiale, qui frappe immédiatement le clinicien et attire toute son attention : la SONORITÉ de la tumeur hépatique.

Ordinairement évidente, cette sonorité se manifeste à l'oreille dès la percussion la plus légère; quelquefois, cependant, il est nécessaire de percuter assez fortement pour la faire apparaître (obs. XXXV). La *tonalité* en est tantôt élevée (XXXIII), skodique, rappelant le bruit de pot-fêlé (obs. personnelle XLVI), — tantôt « analogue à celle d'un estomac rempli d'air » (Holst), tympanique en un mot, — tantôt basse, sourde, profonde (XLVII). Elle donne plus rarement un son hydro-aérique (VI). Enfin, dans certains cas particuliers, la tonalité et l'intensité du tympanisme *varient*, chez le même sujet, suivant les alternatives de plénitude et de vacuité du kyste (obs. XLII, XXVIII.)

1. Lorsque la poche s'est évacuée dans l'estomac, l'intestin ou dans les bronches, on note parfois au contraire un *affaissement* de la tumeur (obs. I, XII, XIII).

D'une constatation toujours inattendue au niveau d'une tumeur hépatique, cette sonorité devient plus frappante encore, et acquiert une valeur d'autant plus grande, lorsque, précédemment, quelques semaines, quelques jours auparavant, on avait constaté de la matité à ce même niveau. Dans une série d'observations (XIII, XIX, XXIV, XXIX, XXXII, XXXV), on a ainsi assisté au *changement* plus ou moins brusque, survenu *dans les données de la percussion*.

L'*étendue* de la zone sonore est liée au volume de la poche et à son siège plus ou moins profond. Elle varie aussi avec l'abondance du liquide qui coexiste habituellement dans ces poches avec l'épanchement gazeux. Le tympanisme est généralement circonscrit; mais il peut-être si étendu et diffus qu'il masque la matité hépatique : dans les observations XVIII, XXXIII, XLIII, la matité hépatique semblait avoir complètement disparu, — au point que dans l'une d'elles « on aurait pu croire un instant à un *situs inversus* » (Holst). En réalité, une exploration attentive permet de retrouver cette matité hépatique, réduite, déplacée, refoulée dans l'hypocondre gauche ou en arrière.

C'est quelquefois en plein thorax que l'on rencontre la zone tympanique; le malade étant presque toujours examiné couché, elle apparaît alors localisée en avant, dans la région mammaire : elle remontait jusqu'au bord inférieur de la deuxième côte dans notre observation XLVII. Plus souvent elle *siège* dans la région thoraco-hépatique, tantôt s'arrêtant au rebord costal (obs. XXVIII, XXXIII), tantôt le débordant vers l'épigastre, particulièrement dans l'angle chondro-xyphoïdien (XXX, XLVI, XLVII). Elle peut être enfin nettement abdominale, circonscrite à l'épigastre (XXXVIII).

Les *rapports* de cette zone sonore avec la matité hépatique et les sonorités voisines sont intéressants à étudier. Le territoire tympanique est le plus souvent logé au centre de la matité hépatique (obs. XXVIII, XXX, XXXVI, XXXIX, XLVI). D'autres fois, il se continue en haut avec la sonorité pulmonaire; il s'en distingue par sa tonalité « creuse » (XLVII) ou en est séparé par une étroite bande de submatité (XVIII). — Du côté de l'abdomen, une zone de matité l'isole presque toujours nettement de la sonorité intestinale. Dans le cas de Holst, cependant, le son tympanique clair de la tumeur se continuait avec la zone de sonorité intestinale. Bien mieux, dans le cas de Yakovleff, la tumeur, mate à sa partie inférieure, semblait

séparée de la matité hépatique par une bande de sonorité, — constatation qui avait entraîné une erreur de diagnostic.

Le contour de la zone sonore est régulier en général et présente une *forme* arrondie ou plus ou moins ovale, à grand axe transversal (comme dans nos cas XLVI et XLVII). Particularité importante, les

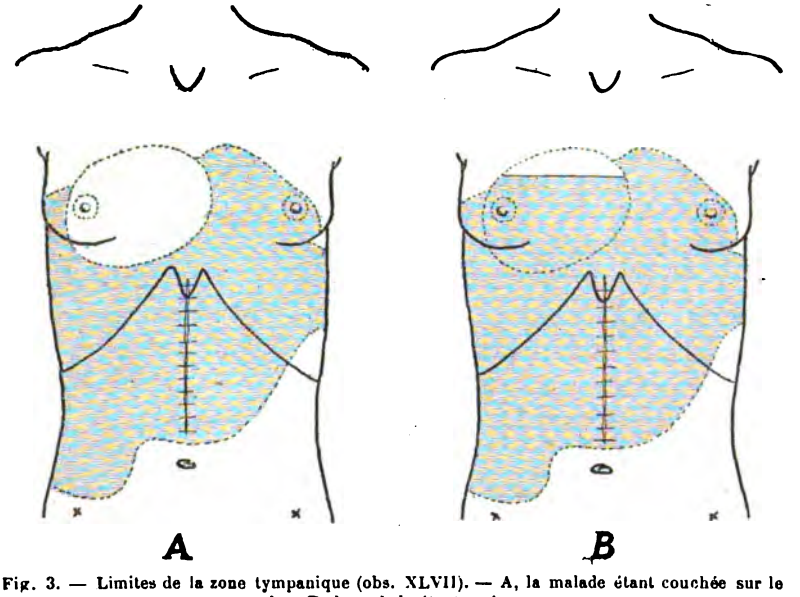

Fig. 3. — Limites de la zone tympanique (obs. XLVII). — A, la malade étant couchée sur le dos; B, la malade étant assise.

limites du tympanisme sont *mobiles*, lorsqu'un épanchement liquide coexiste dans la poche avec l'épanchement gazeux (comme c'est le cas habituel) : on voit alors la région sonore se déplacer suivant la position du malade (obs. XXI, XXX, XXVIII, XXXI, XXV, XXXIX, XXXVIII, XLVII). Dans le cas de Jeanne, « la sonorité persistait ou s'accentuait dans le décubitus latéral droit et était remplacée par de la matité dans le décubitus latéral gauche ».

Une autre constatation peut être faite lorsque la poche a une certaine étendue : tandis que, dans le décubitus dorsal du malade, la limite de la zone sonore décrit une ligne courbe régulière, plus ou moins exactement circulaire; dans les attitudes latérales ou verticale, le territoire tympanique se trouve *limité inférieurement* par une *ligne droite*, restant *horizontale*, quelle que soit l'attitude du sujet. Il est à peine besoin de dire que cette ligne horizontale répond

au niveau du liquide *libre* dans la cavité gazeuse (fig. 3 et 4).

La constation en question est identique à celle que révèle la percussion dans l'hydro- ou le pyo-pneumothorax. L'*examen radioscopique* la met en évidence d'une façon singulièrement suggestive : à mesure que le malade change de position, on suit le déplacement de

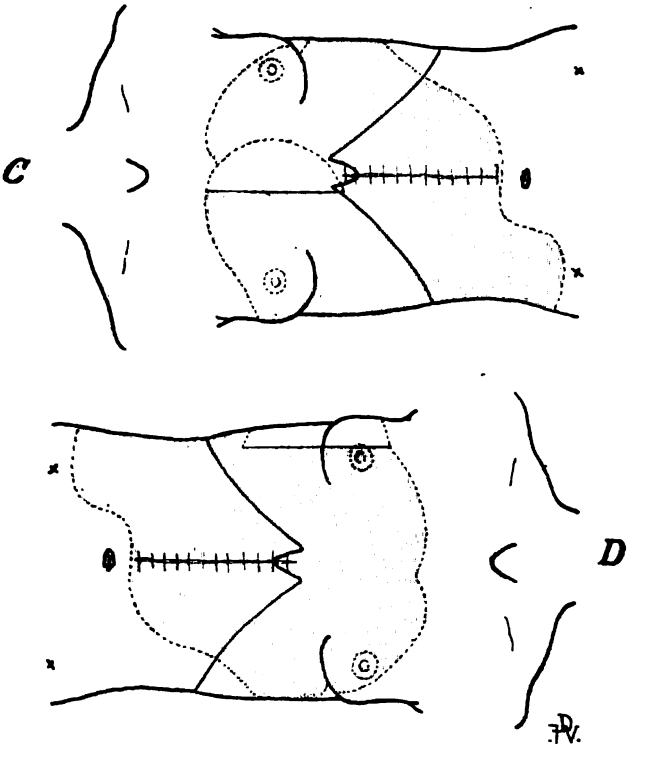

Fig. 1. — C, malade couchée sur le côté droit ; D, malade couchée sur le côté gauche. (Obs. XLVII.)

l'épanchement sur l'écran fluorescent, avec la même netteté qu'on voit à travers la paroi d'une carafe l'eau se déplacer suivant l'inclinaison donnée au récipient (fig. 5) Si, au cours de cette exploration radioscopique, on vient à secouer le malade d'un mouvement brusque, on voit se produire à la surface de la nappe liquide sombre une série d'ondulations, de véritables petites vagues (Cerné et Dévé).

Pendant cette *succussion*, l'oreille approchée du thorax perçoit un bruit de clapotis, le classique *bruit de flot* (IX, XXVI, XXX, XXXII,

XLVII). Il s'entend parfois à distance. La plupart du temps, le malade en a parfaitement conscience; lorsqu'il se remue ou s'assied dans son lit, il a la sensation nette d'un choc intérieur. D'ailleurs la main de l'observateur peut percevoir ce *choc* de la vague liquide contre la paroi kystique (obs. personnelle XLVII) [1].

Conformément à ce qu'avait prévu Laënnec, l'*auscultation* de la région hépatique permet de constater à ce niveau la série des *signes amphoriques*. Souffle amphorique, à timbre métallique, parfois intense, « dur, âpre et très désagréable à l'oreille » (Kunde), retentissement amphorique de la toux et de la voix, râles amphoriques et tintement métallique, retentissement métallique des bruits du cœur (Mathieu), bruit d'airain : tels sont, avec le bruit de succussion hippocratique, les différents signes consignés dans la plupart des observations.

Mais, contrairement à ce que croyait Laënnec et à ce qu'on a longtemps admis après lui, l'existence de ces signes d'auscultation n'est nullement une preuve que la cavité kystique communique avec le poumon ou l'intestin. Les signes cavitaires ont été observés dans des cas où il n'existait certainement aucune communication entre le sac hépatique et les cavités voisines; l'observation de Mathieu (XXVII) est tout à fait démonstrative à cet égard. Au surplus, on sait, depuis les expériences de Skoda et de Béhier, qu'une communication de la poche gazeuse anormale avec les bronches n'est pas indispensable à la production des bruits amphoriques; la « consonance » des gaz contenus dans la poche suffit à expliquer le timbre métallique que prennent tous les bruits du voisinage.

Enfin, lorsqu'elle a été pratiquée — elle l'est de moins en moins, — la *ponction* est venue fournir un dernier signe physique, absolument pathognomonique : c'est l'*issue de gaz* plus ou moins putrides par le trocart explorateur ou évacuateur (XII, XXIII, XXIV, XXIX), habituellement suivie ou accompagnée de l'issue d'un *pus fétide*.

1. Vanlair, qui avait constaté cette sensation dans un cas d'abcès gazeux sous-phrénique, l'avait comparée assez justement à celle que donne « un ballon de caoutchouc contenant de l'eau ». — Ajoutons que dans notre cas le bruit de flot, facilement décelable dans les premiers temps de l'affection, s'obtenait difficilement plus tard : ce qu'explique la rétraction de la poche. En outre, nous avons plusieurs fois cru remarquer que le clapotis, clair au début de l'examen, lors des premières secousses, devenait ensuite un peu flou et éteint, comme si le liquide kystique purulent avait été rendu mousseux par l'agitation.

SIGNES FONCTIONNELS. — Pour la plupart, les signes fonctionnels sont liés à la suppuration du kyste et aux phénomènes inflammatoires péri-kystiques qu'elle provoque, plutôt qu'à la présence des gaz. Il en est ainsi pour les *troubles digestifs* : anorexie, état sa-



Fig. 5. — Radiographie d'un kyste hydatique gazeux du foie (obs. XLVII), la malade étant couchée sur le côté droit. (Cf. fig. 4, *C*.)

burral, nausées, vomissements, diarrhée, météorisme, ascite. — La *teinte subictérique* est liée, de même, en général, à un degré plus ou moins accentué d'angiocholite. Dans quelques cas, l'ictère était causé par une oblitération du cholédoque par des hydatides.

La *douleur* relève surtout de la périhépatite, qui accompagne l'infection de la poche. Elle consiste alors en une sensibilité superficielle extrême, qui rend parfois impossible toute exploration et qui gêne la respiration du malade. Maxima dans la région hépatique, au niveau de la voussure épigastrique ou du ressaut des fausses côtes, elle irradie ordinairement dans le reste de l'abdomen. A côté de ce type « péritonéal », les phénomènes douloureux peuvent affecter le type névralgique : névralgie intercostale, névralgie phrénique.

Il est enfin une autre modalité de la douleur qui est liée à la *distension des parois kystiques par les gaz sous pression*. Elle se traduit par une sensation très pénible de pesanteur, de tension au niveau de l'hypocondre ou de l'épigastre, avec une anxiété croissante et une oppression parfois intense (obs. XXVII, XXX). Plusieurs observations (XII, XXIII, XXXI, XXXIV, XXXV, XXXVII) mentionnent, du reste, l'issue de gaz, s'échappant « en quantité », « en abondance », « en quantité extrêmement abondante », au moment de la ponction ou de l'incision chirurgicale : expressions qui témoignent bien de la tension intra-kystique. L'observation de Picqué est, à ce titre, particulièrement démonstrative : « Une ponction faite dans le tissu hépatique amena l'issue d'une quantité considérable de gaz. *Le foie s'affaissa de suite, ou plutôt remonta* ».

Dans un cas personnel (obs. XLVII), la tension des gaz intra-kystiques fut démontrée par deux phénomènes observés au cours de la ponction : le piston de la seringue de Lüer fut refoulé par les gaz; et, d'autre part, l'évacuation des gaz amena la réascension du bord du foie.

D'autres signes fonctionnels (toux, expectoration, vomique, débâcle intestinale, etc.) appartiennent en propre à certaines formes de l'affection; nous les étudierons à propos de chacune d'elles. D'autres enfin sont liés à des complications et seront signalés dans un chapitre ultérieur.

Signes généraux. — Abstraction faite des complications proprement dites, l'altération de l'état général est liée, comme il est aisé de le prévoir, à la suppuration plus ou moins septique, plus ou moins putride, de la poche hépatique. C'est dire que les symptômes généraux manqueront le plus souvent dans les cas de pneumatose kystique post-opératoire.

Amaigrissement, perte des forces, pâleur, teint terreux et, souvent, subictérique, avec sécheresse de la peau; fièvre rémittente, à oscillations plus ou moins étendues; fièvre parfois très irrégulière, entrecoupée de périodes d'apyrexie complète, avec ou sans grands accès accompagnés de frissons et suivis de sueurs profuses; tachycardie, dyspnée, foyers de congestion pulmonaire; anorexie, diarrhée abondante et fétide; hypertrophie de la rate, albuminurie : tels sont les symptômes généraux que nous trouvons signalés dans nos observations.

Il est intéressant de se demander quelle part peut revenir, dans ces phénomènes septico-toxiques généraux, aux gaz putrides eux-mêmes.

C'est une question que s'étaient autrefois posée les cliniciens, à propos des gaz du pneumothorax. Martin-Solon admettait que « le gaz du pneumothorax est nuisible aux malades, autant par les qualités de la collection gazeuse que par son volume »; à ses yeux, l'absorption par la plèvre d'un air dépouillé d'oxygène et chargé d'acide carbonique (comme celui que l'on constate dans le pneumothorax) « ne peut se faire sans inconvénient »[1]. Demarquay, rapportant cette opinion de Martin-Solon, faisait observer que, « si l'absorption de gaz acide carbonique peut présenter quelques inconvénients, ce n'est certes pas à la dose où on le trouve dans l'air du pneumothorax ». Il ajoutait toutefois : « Il est des cas certainement où *le mélange gazeux intrapleural peut exercer sur l'économie une influence fâcheuse et même toxique.* C'est lorsqu'il renferme des gaz tels que l'hydrogène sulfuré et le sulfhydrate d'ammoniaque, qui sont en effet délétères à un haut degré »[2].

Plus près de nous, dans un travail expérimental où il avait eu spécialement en vue l'épanchement des gaz intestinaux dans le péritoine après perforation intestinale, Klecki[3] a recherché quelle était « l'action générale des gaz putrides sur l'organisme ». Voici ses conclusions sur ce point : « La résorption des gaz putrides provenant de la fermentation des albuminoïdes n'est pas un processus indifférent pour l'organisme, car elle complique la marche de toutes les infections consécutives à la perforation intestinale; et, de plus, elle fournit des poisons cardiaques provoquant chez les sujets un état général grave ». Mais nous devons ajouter que, de recherches antérieures à celles de Klecki — et que cet auteur a, il est vrai, critiquées — Nowack et Braentigam avaient conclu, au contraire, que « les gaz intestinaux sont complètement dépourvus d'action infectante chimique et toxique ».

Au surplus, on n'a pas affaire ici à une surface absorbante (comme peuvent l'être, malgré leur altération, les séreuses pleurales et péritonéales), mais à une poche artificielle dont les parois épaisses,

1. Martin-Solon, *Arch. gén. de méd.*, 1836, t. IX, p. 470.
2. Demarquay, *Essai de pneumatologie*, Paris, 1866, p. 354.
3. Klecki, *C. R. de l'Acad. des Sciences de Cracovie*, t. XXVII. — Analyse des *Archives générales de Médecine*, 1897, t. II, p. 742.

denses, fibroïdes, privées de vaisseaux, se montrent, nous l'avons vu, extrêmement peu perméables aux gaz.

Il est à remarquer, d'ailleurs, que les accidents généraux ne revêtent pas toujours, ici, la gravité qu'ils paraissent habituellement présenter dans d'autres suppurations putrides, — dans les pleurésies putrides en particulier (qu'elles soient ou non accompagnées d'exhalation gazeuse). Et c'est, en vérité, avec un certain étonnement que l'on constate, à la lecture des observations, que bon nombre de malades ont supporté pendant plusieurs semaines, pendant plusieurs mois même, la présence dans leur foie d'une vaste cavité close à contenu putride, — et que plusieurs d'entre eux ont pu guérir à l'aide de simples ponctions.

C'est ainsi que, dans le cas de Demattéis, la suppuration putride et gazeuse d'une vaste poche hépatique fut constatée un 2 juillet et que l'état général du malade put se maintenir jusqu'à la fin d'août. — Dans le cas de Duguet, une ponction avait donné issue à du pus et à des gaz le 27 avril; et ce n'est que le 8 mai qu'on évacua la poche par une nouvelle ponction. Le malade guérit après cette intervention. — C'est dans des conditions semblables que le malade de Gérin-Roze supporta le processus putride pendant plus d'un mois et guérit à la suite de ponctions répétées. « Il est curieux, faisait remarquer Gérin-Roze, de voir qu'une pareille rétention d'éléments putréfiés ne s'accompagne pas de phénomènes plus graves ». Son malade ne présentait ni fièvre, ni frissons, ni douleurs, mais seulement des sueurs nocturnes abondantes.

Chez le malade de Koranyi, on constate, le 13 décembre, une sonorité tympanique au niveau d'un kyste hydatique précédemment ponctionné. Ce n'est que douze jours plus tard qu'une ponction est faite : elle donne issue à plus d'un litre de pus fétide accompagné de gaz. Il se produit sur le trajet du trocart un phlegmon gazeux de la paroi; et c'est seulement le 19 janvier qu'on ouvre la poche à la potasse caustique : le malade n'en guérit pas moins.

Le cas d'Eisenlohr est plus étonnant encore. Constatation d'une poche gazeuse hépatique le *22 septembre* : mauvais état général, fièvre, transpirations, ictère. A la *fin d'octobre*, l'étendue du son tympanique a augmenté. Spontanément, en *novembre*, amélioration des symptômes subjectifs et objectifs : disparition de l'ictère, amélioration de l'appétit et de l'état général; apyrexie. Cependant le

tympanisme et les signes amphoriques subsistent sans modifications dans leurs limites. Au *commencement de décembre*, la fièvre se rallume et la poche vient pointer à la paroi abdominale (phlegmon pariétal). L'ouverture chirurgicale est pratiquée le *16 décembre* seulement : chute immédiate et définitive de la fièvre; guérison. Le malade avait supporté le processus putride fermé pendant près de trois mois!

De pareils faits ne démontrent pas seulement une merveilleuse résistance à l'infection, de la part de certains organismes; ils signifient bien probablement aussi que les suppurations fétides et gazeuses ne sont pas toutes également septiques ni toxiques. En d'autres termes, ils paraissent établir que la nature anaérobie et le caractère putride et pneumogène de certaines suppurations ne leur confèrent pas aussi nécessairement qu'on l'admet généralement[1] une gravité ni une septicité particulières.

Ces considérations, nous avons hâte de l'ajouter, ne légitiment nullement — n'excusent nullement, peut-on dire à l'heure actuelle — la temporisation et les tergiversations de certains médecins, qui, sous le couvert d'une thérapeutique médicamenteuse illusoire, attendent, avant d'appeler le chirurgien, que leurs malades épuisés soient arrivés au dernier terme de la cachexie.

VI. — Formes cliniques.

Nous allons maintenant envisager les diverses modalités cliniques de kystes gazeux du foie, — que la pneumatose kystique soit apparue à la suite d'une déhiscence naturelle de la poche dans les cavités digestives ou respiratoires voisines, qu'elle soit survenue sans l'intervention d'aucune rupture, ou enfin qu'elle ait été produite par une ouverture artificielle, chirurgicale.

Sauf dans ce dernier cas, on a généralement affaire, ainsi que nous l'avons dit, à des poches envahies par une suppuration plus ou

1. « Non seulement ils (les microbes anaérobies) provoquent dans l'organisme où ils se développent des lésions gangréneuses et putrides intenses, mais par les toxines qu'ils sécrètent ils amènent une intoxication profonde de tout l'organisme, rappelant les grandes septicémies; mais en général les accidents généraux d'intoxication causés par ces microbes ont des caractères un peu spéciaux. Ce sont de la fièvre, un état typhique, une prostration profonde, de la pâleur et une teinte plombée de la peau, des sueurs gluantes, une asthénie rapide du muscle cardiaque se terminant le plus souvent par le collapsus et la mort. » (Veillon, *Congrès de Médecine*, 1900, section de médecine infantile, p. 509.)

moins nettement putride. On observe, par suite, chez les différents malades, une *phase prodromique*, qui leur est commune.

L'apparition d'un symptôme solennel particulier — vomique hydatique, vomissement hydatique ou débâcle intestinale hydatique — sépare immédiatement les deux premiers groupes de faits.

L'absence de toute évacuation spécifique par les voies naturelles est propre au troisième groupe. Il est aisé de comprendre que le diagnostic devient, dans ce cas, infiniment plus ardu. Aussi nous attacherons-nous à bien préciser l'aspect clinique de cette forme.

Quant aux kystes gazeux post-opératoires, dont nous nous occuperons ensuite, s'ils présentent à la vérité un moindre intérêt au point de vue clinique, ils méritent cependant d'être bien connus des chirurgiens.

A. Kystes ouverts dans les bronches. — Une distinction doit être faite entre les cas où le kyste hépatique rompu dans l'arbre aérien était encore aseptique lors de sa rupture, et ceux, de beaucoup les plus fréquents, où il était déjà suppuré.

Dans la première alternative, il n'y a pour ainsi dire pas de phase prémonitoire, en dehors des signes fonctionnels si inconstants de l'échinococcose hépatique non compliquée. Quelques troubles dyspeptiques, de la pesanteur hépatique, une douleur plus ou moins persistante au niveau de l'épaule droite, parfois un peu de dyspnée et de toux sèche; — et c'est sans autre avertissement que se produit, un beau jour, un brusque rejet de liquide salé, clair comme de l'eau et accompagné de crises de toux. On peut voir survenir, à la suite, une violente éruption d'urticaire.

Chez la malade de Galliard, le kyste hépatique avait été diagnostiqué auparavant; et l'on put constater, immédiatement après la vomique hydatique limpide l'apparition de signes amphoriques au niveau de la région hépatique précédemment silencieuse. Au contraire, dans le cas de Duvernoy, ce n'est qu'après plusieurs jours que les signes cavitaires furent reconnus.

Mais, en règle générale, on observe une *période prodromique*, liée à la suppuration plus ou moins aiguë du kyste hépatique. Celui-ci, suivant les cas, était resté latent et méconnu jusque-là; ou bien il s'était révélé par une saillie de l'hypocondre; parfois il avait déjà été ponctionné précédemment. Les prodromes de la rupture con-

sistent alors en une intumescence douloureuse de la région hépatique, ordinairement accompagnée de teinte subictérique des conjonctives et de fièvre irrégulière, avec ou sans frissons et sueurs. Puis apparaissent des signes qui traduisent la tendance de la collection hépatique à se faire jour à travers le diaphragme : névralgie intercostale ou phrénique, douleurs irradiées dans l'épaule droite, oppression, toux quinteuse; et l'auscultation permet souvent de constater des râles de congestion à la base du poumon, des signes de pleurésie sèche diaphragmatique, ou même d'épanchement pleural.

Tous ces symptômes peuvent, d'ailleurs, être fort atténués; et beaucoup de malades, habitués de longue date à souffrir de leur côté, continuent leurs occupations jusqu'au jour où brusquement survient la *vomique* : à la suite d'une douleur aiguë, déchirante, et au milieu de quintes de toux, et d'accès de suffocation, le malade rejette un liquide purulent verdâtre, fétide, — quelquefois horriblement fétide, — au milieu duquel on reconnait immédiatement des hydatides affaissées et des lambeaux de membranes caractéristiques. Disons cependant que l'examen microscopique est parfois nécessaire pour affirmer la nature hydatique de la vomique. Et il faut savoir que cet examen peut lui-même rester négatif.

Appelé auprès du malade, le médecin, procédant à l'examen de la poitrine, découvre l'existence de *signes amphoriques* manifestes : tympanisme, absence de murmure vésiculaire, souffle métallique, bruit d'airain, etc. Ces signes, plus ou moins étendus, sont diversement localisés. Tantôt ils sont circonscrits tout à fait à la base du thorax, en arrière ou dans la ligne axillaire; tantôt ils occupent une grande étendue de la poitrine et donnent l'impression d'un pneumothorax presque total; tantôt enfin ils s'entendent dans une région anormale, au-dessous du mamelon, au niveau des fausses côtes, — et même au delà du rebord chondro-costal, en plein foie. Il n'est pas besoin d'insister sur la valeur de cette dernière constatation, qui impose le diagnostic. L'*affaissement de la tuméfaction hépatique*, parfois constatée à la suite de la vomique (obs. I), la *présence de bile dans l'expectoration*, achèvent de rendre ce tableau tout à fait caractéristique.

Dans les jours qui suivent la vomique, on voit généralement se produire une détente dans les signes fonctionnels et les symptômes généraux. Seules la toux et l'expectoration bilieuse persistent,

influencées quelquefois par certaines attitudes (obs. I et III).

Dans les cas heureux, dont l'obs. de Bricheteau constitue un exemple, on assiste à la limitation et à la disparition progressives des bruits amphoriques; l'expectoration bilieuse se tarit, la fièvre tombe, l état général s'améliore rapidement et le malade guérit.

Mais cette terminaison favorable, qui n'est pas absolument rare dans les kystes hépatiques ordinaires, paraît constituer l'exception dans les faits que nous avons en vue. C'est un point sur lequel nous reviendrons dans le prochain chapitre, en étudiant l'évolution et la terminaison des différentes variétés de kystes gazeux du foie.

B. Kystes ouverts dans le tube digestif. — C'était la vomique qui constituait le signe caractéristique du groupe précédent. Ce sera le *vomissement hydatique* et la *débâcle hydatique intestinale*, qui domineront la symptomatologie dans les faits que nous allons maintenant envisager.

Ici encore on observe, dans la règle, une *phase prodromique* plus ou moins longue, qui trouve son explication dans la suppuration préalable du kyste hépatique[1]. Si le médecin n'est pas toujours appelé à l'observer, il la retrouve du moins aisément par l'interrogatoire. Les prodromes consistent en douleurs hépatiques, accès de fièvre, anorexie, état saburral avec subictère, et surtout en accidents péritonitiques : nausées, vomissements, sensibilité abdominale, météorisme, parfois froissements péritonéaux. Ces accidents, qui peuvent présenter une grande gravité (comme le montre l'observation de Holst) traduisent le développement de la périkystite adhésive « d'approche », laquelle prépare la déhiscence de la poche dans l'estomac — ou dans l'intestin.

L'ouverture se fait-elle *dans l'estomac*? Le malade est brusquement pris d'un *vomissement* ou plutôt d'une série de vomissements, dans lesquels il rejette, au milieu d'un pus fétide, teinté ou non par la bile, des hydatides ou des débris de membranes caractéristiques. Ces vomissements peuvent se reproduire les jours suivants : l'évacuation d'hydatides dura pendant huit jours dans l'observation du Guy's Hospital.

1. Dans l'observation de Duguet, la ponction avait fait constater la suppuration du kyste un mois avant sa rupture.

On a pu constater, à la suite du *vomissement hydatique*, que la tumeur hépatique s'était affaissée et avait disparu (obs. XII), qu'elle avait *diminué de volume* et donnait un *son tympanique* à la percussion (obs. XIII). L'évacuation est habituellement suivie d'un soulagement de la douleur épigastrique et d'une amélioration, au moins momentanée, de l'état général.

Lorsque l'ouverture du sac vient à s'effectuer *dans l'intestin*, c'est une brusque *débâcle* qui la révèle. Le malade, pris d'une vive douleur abdominale accompagnée d'une sensation de rupture intérieure, rend dans ses garde-robes une abondante quantité de liquide purulent extrêmement fétide, dans lequel on reconnaît des hydatides affaissées ou « encore vivantes » (obs. XVI). Et l'on constate, après cette évacuation, que la tumeur abdominale est devenue sonore. On y percevrait alors, au dire de Guillemin, une sorte de cliquetis amphorique (tintement hydatique).

Dans le cas de Holst, où la rupture se fit au niveau du duodénum, l'évacuation de la poche se fit à la fois par les vomissements et par les garde-robes.

C. Kystes fermés. — Si l'on fait abstraction des cas anciens, dans lesquels la suppuration gazeuse du kyste fermé succéda à l'application thérapeutique de pâte caustique (obs. XIX, XX, XXIX), on constate que l'affection s'est présentée, en clinique, dans trois conditions dissemblables.

1° Un kyste hydatique aseptique du foie est diagnostiqué — et *ponctionné*. Et l'on voit la suppuration gazeuse apparaître, — suivant deux modes distincts :

Tantôt les gaz ne se développent que *tardivement* dans la poche, après une période plus ou moins longue de suppuration « simple », généralement bilieuse, — elle-même suivie d'une *phase intermédiaire de suppuration fétide*.

L'observation de Gérin-Roze est véritablement schématique, à cet égard : 1re ponction, *liquide eau de roche*; 2e ponction (8 jours plus tard), *liquide couleur de bière*; 3e ponction (trois mois après), *pus vert*; 4e ponction (à 8 jours de la précédente), *pus fétide*; enfin 5e ponction (8 jours plus tard), *pus fétide accompagné de gaz*.

En pareils cas, la suppuration préalable de la poche se traduit par sa symptomatologie habituelle : douleur de la région hépatique,

augmentation du foie, fièvre, frissons, sueurs, tympanisme, etc. (obs. XXIV, XXIX).

Tantôt, au contraire, on voit la suppuration gazeuse apparaître dans la poche ponctionnée, d'une façon extrêmement *précoce*, presque d'*emblée*, avec une marche en quelque sorte *suraiguë*, 36 ou 48 heures à peine après la ponction.

Le cas de Mathieu est un exemple très suggestif de cette forme : Ponction d'un kyste du foie (pratiquée au travers d'un abcès pariétal); issue d'un litre et demi de liquide eau de roche. *Dès le lendemain*, on observe un peu de fièvre, des frissons; les traits sont tirés; douleur locale; dyspnée. « *Le soir*, l'auscultation fait percevoir au niveau de la poitrine, du côté droit, des phénomènes évidents de *pneumothorax*. » Aggravation progressive de l'état général; mort. A l'autopsie, kyste hépatique sonore, à moitié plein de gaz, et sans communication avec la plèvre, non plus qu'avec aucune autre cavité.

2° Le kyste hydatique du foie n'a pas été diagnostiqué. Les *signes de collection suppurée gazeuse* se développent plus ou moins tardivement à la suite d'*accidents abdominaux brusques*.

Exemples : Femme prise brusquement, dans la rue, d'une violente crise de coliques dans l'hypocondre droit, *cinq semaines* auparavant; plusieurs crises semblables surviennent par la suite, dont une avec ictère (obs. XXVIII). — Violentes douleurs au creux épigastrique, irradiées dans le dos; vomissements, fièvre, subictère : crise survenue *trois mois* avant et s'étant reproduite à deux reprises (obs. XXXV). — Malade pris, d'une façon aiguë, de douleurs dans l'hypocondre droit, avec irradiation, vomissements répétés, *trois semaines* avant son entrée à l'hôpital (obs. XXXIII). — Douleur épigastrique violente; frisson, vomissements répétés, *huit jours* avant l'examen (obs. XXXII). — Début brusque par frissons, fièvre, douleur vive dans l'hypocondre droit, *quinze jours* avant (obs. XXXVII). — Chez la malade de Picqué, « la maladie avait éclaté avec les allures d'une crise aiguë d'appendicite » (obs. XXXIV).

3° Enfin, dans des cas plus rares (obs. XXXI, XXXVI, XXXVIII), l'affection paraît avoir débuté lentement, *progressivement*.

On peut donner comme type de ce genre l'observation de Lippmann : « Il y a environ dix mois, l'appétit diminue, devient capricieux; les forces s'affaiblissent, le malade éprouve peu à peu

une sensation de gêne et de pesanteur au niveau de l'épigastre, jusqu'au moment où apparaît une tumeur qui de jour en jour augmente de volume. Depuis trois mois, crises douloureuses parfois suivies de vomissements ».

Nous retrouvons indiqués dans cette dernière phrase les accidents signalés dans le précédent groupe d'observations. Quelle est donc la signification de ces *accidents abdominaux aigus*?

Traduisent-ils simplement l'entrée en scène de l'*infection* de la poche? La chose est possible, bien que la suppuration des kystes du foie débute habituellement d'une façon moins solennelle. Il est vrai qu'il s'agit ici d'une suppuration putride. Néanmoins, même en pareil cas, les symptômes fonctionnels et généraux s'installent, en général, de façon plus progressive.

Ce syndrome douloureux initial s'expliquerait bien, semble-t-il, par le brusque *dégagement de gaz putrides*, distendant la poche hépatique. Sans doute, on pourra objecter que l'épanchement gazeux n'est mentionné, dans la plupart des observations, qu'une ou plusieurs semaines, voire plusieurs mois, après l'apparition des accidents aigus en question. Mais il n'est pas impossible qu'il soit resté méconnu durant ce temps.

Ne s'est-il pas agi, dans quelques cas, de *coliques hépatiques vraies*, par migration de débris hydatiques dans le cholédoque à la suite d'une ouverture du kyste dans un gros tronc biliaire? On pourrait invoquer à l'appui de cette hypothèse ce fait que la crise douloureuse s'est parfois accompagnée d'ictère (obs. XXVIII). — Peut-être a-t-on eu affaire à ces *pseudo-coliques*, signalées par Tuffier[1] dans les kystes de la face inférieure du foie et plus particulièrement du lobe de Spigel.

Une dernière hypothèse est susceptible, selon nous, de s'appliquer à quelques-uns de ces faits : c'est celle d'une *rupture spontanée* du kyste hépatique (encore stérile) *dans le péritoine*. L'urticaire, signalée dans une des observations (XXXVIII), viendrait à l'appui de cette hypothèse. Or, nous avons montré ailleurs qu'une pareille rupture est souvent cause de la suppuration ultérieure de la poche affaissée, par l'intermédiaire d'une cholérragie intra-kystique *ex vacuo*, plus ou moins septique. Et nous savons précisément que cette suppuration biliaire peut devenir gazeuse.

1. Tuffier, *Semaine médicale*, 14 mars 1906.

En somme, la pathogénie des accidents abdominaux en question n'est vraisemblablement pas univoque.

Arrivé à la période d'état, le kyste hydatique gazeux spontané du foie offre, plus ou moins au complet, l'ensemble des signes physiques, fonctionnels et généraux, que nous avons passés en revue dans notre étude sémiologique. Nous n'y reviendrons pas. Insistons seulement ici sur une constatation négative, qui, au point de vue clinique, possède une grande valeur, en ce qu'elle permet de séparer le pneumokyste du pneumothorax vrai qu'il simule : c'est l'absence *habituelle* d'accidents pulmonaires (toux, expectoration, bruits adventices à l'auscultation). Il faut savoir toutefois que le fait n'est pas absolument constant; outre la dyspnée, qui peut exister dans certains kystes gazeux volumineux ou à développement rapide, on observe quelquefois des manifestations pleuro-pulmonaires qui viennent compliquer le tableau clinique et le diagnostic.

En terminant ce paragraphe, disons quelques mots du cas très particulier des kystes *alvéolaires* gazeux. Dans les deux seules observations que nous en connaissions, le développement des gaz a été précédé d'une période plus ou moins longue de suppuration. Il a, dans un des cas, succédé à une ponction et s'est traduit par une douleur vive accompagnée d'anxiété. Dans l'autre cas, au contraire, l'exhalation gazeuse s'est produite sans déterminer de troubles fonctionnels aigus; et elle s'est révélée uniquement par des signes physiques.

D. Kystes gazeux post-opératoires. — La symptomatologie de ce groupe de faits est presque exclusivement d'ordre physique. Elle est le plus souvent réduite à la constatation d'une sonorité skodique ou tympanique dans la région, précédemment mate, occupée par le kyste. Le tympanisme présente parfois dans ces cas un caractère indiqué avec soin par Budin et Regnard. C'est sa *variabilité de timbre et d'intensité*, suivant que la poche est pleine ou vide, suivant que son ouverture externe est libre ou obturée (obs. XLII). Herrlich a retrouvé la même particularité chez son opéré (obs. XXVIII).

Quand on a affaire à une poche marsupialisée, largement ouverte à l'extérieur, surtout quand cette poche est entièrement abdominale, la constatation de la sonorité kystique n'a, en vérité, rien

d'inattendu et on pourrait ajouter : rien d'intéressant[1]. Il n'en est plus de même dans les deux circonstances suivantes.

1° Lorsque des gaz persistent *dans un kyste marsupialisé, dont la fistule externe s'est oblitérée*, auquel cas la présence de signes tympaniques au niveau d'une poche qu'on suppose rétractée et oblitérée semble paradoxale. Et il est très possible que les opérateurs aient souvent attribué cette sonorité à la présence de l'intestin venu prendre la place de la tumeur affaissée.

2° Lorsque l'épanchement gazeux s'est produit *dans un kyste réduit sans drainage*, surtout lorsque ce kyste remonte plus ou moins haut dans le thorax, on peut constater alors tous les signes d'un pneumothorax. Et le problème se pose, dès lors, de savoir si on a affaire à un pneumothorax vrai, sus-phrénique, ou à un « faux pneumothorax » sous-phrénique, ou à un « pneumokyste » hépatique.

C'est au moment du premier pansement, fait huit jours après l'opération, que furent découverts, dans une de nos observations personnelles (obs. XLVII), *tous les signes d'un hydro-pneumothorax* : voussure de la moitié droite du thorax, abaissement du foie, tympanisme remontant jusqu'à la 2e côte, absence de murmure vésiculaire dans la région correspondante, souffle et tintement amphoriques, bruit de flot, bruit d'airain. Une dernière particularité eût pu compliquer singulièrement le diagnostic, si la pathogénie des accidents n'avait été évidente en la circonstance; c'est qu'il existait des phénomènes pleuro-pulmonaires très accusés, dans le tiers supérieur de la poitrine du côté correspondant.

Il faut être averti que sonorité skodique et bruits amphoriques peuvent être retrouvés au niveau de la poche *pendant plusieurs semaines*; c'est ce que Herrlich avait constaté dans son cas (obs. XXVIII). Dans une de nos observations, où il s'agissait d'un kyste marsupialisé, la zone tympanique persistait, en pleine matité hépatique, plus de *deux mois* après l'opération et *un mois après que la fistule cutanée était oblitérée* (obs. XLVI). Dans l'autre, qui concernait un kyste réduit sans drainage, les signes amphoriques

1. Pareille sonorité a sans doute été maintes fois constatée par les chirurgiens, qui n'ont pas jugé intéressant de mentionner le fait dans leurs observations. M. Cerné nous a dit l'avoir, pour sa part, observée chez plusieurs de ses « marsupialisés ».

étaient encore nettement perceptibles près de *deux mois* après l'opération (obs. XLVII).

Tels sont les aspects variés que peut affecter l'épanchement de gaz dans les kystes hépatiques. Il nous reste à étudier l'évolution de l'affection suivant ses différentes formes cliniques.

VII. — Évolution. Pronostic.

Diverses complications peuvent apparaître au cours de l'évolution des kystes hydatiques gazeux du foie. Si plusieurs d'entre elles appartiennent en propre à l'une ou à l'autre des modalités anatomo-cliniques de l'affection, d'autres au contraire sont communes à ses différentes formes. Liées pour la plupart à l'infection, les complications s'observent surtout en cas de kystes gazeux suppurés.

Cholérragie et hémorragie, — la première fréquente (obs. XXVI, XXVIII, XXXV, etc.), la seconde rare (obs. XXXII), — telles sont les deux grandes complications *locales*, intra-kystiques. La seconde est, sans aucun doute, fonction d'infection. Quant à la première, elle ne reconnaît pas nécessairement cette pathogénie; l'ouverture des voies biliaires dans la poche précède souvent la suppuration gazeuse. Il n'est pas douteux, néanmoins, que l'infection intrakystique putride, en déterminant la nécrose superficielle et l'exfoliation progressive de l'ectocyste, ne contribue à provoquer l'ouverture de gros canaux biliaires inclus dans l'épaisseur de l'adventice.

Outre les lésions péritonéales et la réaction inflammatoire du parenchyme hépatique lui-même *au voisinage de la poche* suppurée, on a pu voir se développer une angiocholite, origine de suppuration hépatique secondaire (obs. XXXV).

La collection gazeuse peut pointer et s'ouvrir *secondairement* dans les cavités avoisinantes. Cavités séreuses : péritoine général (obs. IX, XIII, XVIII, XXI, XXII, L); péritoine sous-diaphragmatique (obs. LIII); plèvre (obs. LIV). Cavités muqueuses : estomac (obs. XIV, XXXV). Paroi abdominale (obs. VIII, XIV, XIX).

A côté de ces complications locales, une place importante doit être faite aux complications infectieuses à distance, et en particulier aux accidents pleuro-pulmonaires; congestion pulmonaire (obs. XXIV, XXXI), broncho-pneumonie (obs. XXXVI), pneumonie (obs. XXI), gangrène pulmonaire (obs. XV); pleurésie séro-fibri-

neuse (obs. XLV), purulente (obs. XXX, XXXI), putride (obs. XXVIII); péricardite (obs. XXII).

Dans toutes les observations auxquelles nous venons de faire allusion, les complications thoraciques reconnaissaient une *origine sanguine générale*. Des manifestations semblables sont d'ailleurs d'observation commune, comme on sait, au cours des autres suppurations hépatiques.

Les complications pulmonaires, consécutives à l'ouverture des kystes suppurés dans l'arbre bronchique, doivent être séparées des précédentes. Elles sont causées par le passage incessant du contenu kystique, bilieux et septique, à travers le parenchyme pulmonaire. Plus ou moins rapidement à la suite de la vomique, on voit apparaître des signes d'engouement pulmonaire, aboutissant souvent à la gangrène (obs. II, III, VII, IX, X, LII); celle-ci s'accompagne parfois de pleurésie putride (obs. II). Dans un cas de Rendu, la gangrène pulmonaire détermina une hémoptysie foudroyante.

Ceci dit, envisageons la marche, la durée et la terminaison de l'affection dans chacune de ses formes.

α) Kystes ouverts dans le poumon. — Les accidents pulmonaires auxquels nous faisions allusion il y a un instant surviennent de façon plus ou moins précoce après la vomique, et ne tardent pas à entraîner la mort. Si nous mettons à part le cas de Rendu dans lequel une hémoptysie mortelle est survenue 6 jours après la vomique, nous voyons que la mort est arrivée de 15 à 20 jours (obs. III), 25 jours (obs. X), un mois (obs. II), 40 jours (obs. I), 50 jours (obs. IX), 53 jours (obs. V) après la rupture intra-pulmonaire. — Dans deux des trois cas où l'on a vu la guérison se produire, les signes amphoriques hépato-pulmonaires ont persisté pendant 15 jours (obs. IV), pendant un mois (obs. XI).

Résumé : 11 cas; 8 morts (72,7 p. 100) et 3 guérisons (27,2 p. 100).

β) Kystes ouverts dans le tube digestif. — La guérison a été observée dans deux cas (obs. XII, XVI). Les autres malades ont succombé à la septicémie progressive ou à une péritonite par rupture secondaire du kyste dans l'abdomen. La mort est survenue, dans deux des cas, 15 jours (obs. XV) et 24 jours (obs. XIV) après déhiscence de la poche.

Résumé : 7 cas; 5 morts (71,5 p. 100) et 2 guérisons (28,5 p. 100).

γ) KYSTES GAZEUX PRIMITIFS. — La résistance que beaucoup de malades ressortissant à cette catégorie ont offerte à l'infection en cavité close est vraiment remarquable. Plusieurs d'entre eux ont été traités simplement par la ponction et la plupart des autres n'ont été opérés que *in extremis*. Or, il en est qui ont résisté 15 à 20 jours, un mois, voire sept mois (obs. XXX). Parmi ceux qui ont guéri, on en trouve plusieurs dont la collection n'a été ouverte et drainée qu'au bout de plusieurs semaines, — après 85 jours de suppuration gazeuse, dans le cas de Eisenlohr.

Résumé : 22 cas : 12 morts (54,5 p. 100), 7 guérisons (31,8 p. 100), 3 terminaisons inconnues.

δ) KYSTES GAZEUX POST-OPÉRATOIRES. — Nous y avons insisté; l'épanchement d'air intrakystique peut persister longtemps dans la poche fermée (un et deux mois, dans deux cas personnels). En général, il finit cependant par se résorber sans avoir occasionné de complication particulière. En ne considérant que les observations dans lesquelles le chirurgien avait eu affaire à des kystes non suppurés, on voit que les opérés ont guéri simplement. Chez l'un d'eux cependant, il se produisit dans la poche gazeuse un épanchement bilieux septique, qui céda à la ponction (obs. XLVII).

Résumé : 6 cas : 2 morts (33,3 p. 100), 4 guérisons (66,6 p. 100).

On voit en définitive que — les faits spéciaux de pneumatose kystique post-opératoire mis à part — le *pronostic* de l'affection est des plus sérieux, lorsque la maladie est abandonnée à son évolution spontanée et lorsqu'elle n'est reconnue que tardivement.

Aussi doit-on s'attacher à en faire le diagnostic précoce. Car, seule, une intervention chirurgicale précoce permettra d'espérer, — d'obtenir une guérison simple et rapide.

VIII. — DIAGNOSTIC.

Des diverses variétés de kystes hydatiques gazeux du foie que nous venons d'étudier, la plus intéressante sans contredit, au point de vue clinique comme au point de vue pathogénique, est celle qui concerne les « pneumo-kystes » primitifs, liés à la suppuration gazeuse spontanée en poche close. C'est le diagnostic de cette forme, dans laquelle la symptomatologie se rencontre pour ainsi dire à l'état de pureté, que nous envisagerons tout d'abord.

Diagnostic des kystes gazeux fermés. — La lecture des observations de cet ordre montre que le diagnostic exact n'a jamais été porté, avant la ponction ou l'intervention chirurgicale. Tantôt on a reconnu un *abcès gazeux sous-phrénique* — périhépatique dans la pensée du clinicien (obs. XVIII, XXXI, XXXIII, XXXVII, XXXIX); tantôt on a diagnostiqué la *suppuration du kyste hépatique*, mais sans en prévoir la nature gazeuse (obs. XII, XXIII, XXXV, XXXVI).

On pourrait soutenir, il est vrai, qu'il n'y avait pas, à proprement parler, « erreur » de diagnostic dans ces différents cas, mais plutôt *diagnostic incomplet*. Et nous convenons volontiers qu'envisagés au point de vue pratique, ces diagnostics étaient suffisants, puisqu'ils comportaient l'intervention chirurgicale indiquée en pareil cas. Il nous semble néanmoins que le problème clinique en question mérite d'être serré d'un peu plus près; et nous sommes persuadé qu'on parviendra souvent à sa solution exacte, lorsqu'on connaîtra mieux l'histoire des kystes gazeux du foie, sur l'existence desquels les traités étaient restés muets jusqu'ici.

Tout d'abord, la *présence de gaz* dans un kyste hépatique, dont on a diagnostiqué la suppuration devrait être aisément mise en évidence par un examen méthodique de la région hépatique. De tous les signes qu'on peut observer en pareil cas, la *sonorité anormale* est certainement le plus important et le plus constant. On se rappellera toutefois que le tympanisme de la poche peut être très limité et qu'il demande parfois à être recherché par une percussion assez forte.

Si l'interprétation de cette sonorité tympanique n'est guère douteuse, lorsque la zonè sonore est située au centre de la matité hépatique, il n'en est plus de même lorsqu'elle siège à l'épigastre ou à l'hypocondre, en bordure de la sonorité gastrique et intestinale. Et on s'explique que la sonorité ait été attribuée alors à une anse intestinale engagée au-devant du foie (obs. XXVIII, XXXIV, XLI), à l'estomac distendu par des gaz (obs. XXXII). La constatation d'une rénitence spéciale, la forme régulière de la zone tympanique et sa permanence, l'absence de gargouillements à son niveau permettront d'éviter la confusion.

Le diagnostic devient également délicat, lorsque la poche remonte dans la cage thoracique. Car, tout aussi bien que les abcès gazeux

sous-phréniques, les kystes gazeux de la face convexe du foie peuvent donner naissance au tableau symptomatique complet du pyo-pneumothorax.

Aussi, lorsqu'il aura constaté chez un individu les signes d'une collection liquide et gazeuse localisée à la base du thorax, à la « zone frontière abdomino-thoracique » (Lejars), le clinicien aura-t-il à répondre aux deux question suivantes :

1° La collection gazeuse est-elle située *au-dessus* ou *au-dessous* du diaphragme?

Et son siège sous-phrénique une fois établi :

2° S'agit-il d'une collection gazeuse péritonéale *extra-hépatique*, d'origine gastrique, intestinale, appendiculaire, biliaire, etc. — ou d'une cavité gazeuse *intra-hépatique*, de nature hydatique?

1° *Diagnostic du siège sous-diaphragmatique.* — Depuis le mémoire classique de Leyden, les signes différentiels entre les collections gazeuses sus et sous-diaphragmatiques sont bien connus. Antécédents abdominaux anciens, début par des accidents péritonéaux, abaissement du bord du foie, saillie des fausses-côtes, voussure de l'épigastre, présence du poumon normal immédiatement au-dessus de la limite supérieure du tympanisme, déplacement du cœur en haut, constatation des signes amphoriques au delà des limites de la plèvre : tels sont les principaux signes propres aux collections sous-phréniques. On y joint, classiquement, une série de notions, fournies par la ponction (signes de Pfuhl, de Fürbringer, de Scheurlein).

Envisagés de notre point de vue spécial, quelques-uns de ces signes différentiels méritent discussion.

Que penser, d'abord, de la *ponction*? Nous en pensons, quant à nous, qu'il faudra s'en abstenir. Et nous la rejetons résolument des moyens de diagnostic autorisés à l'heure actuelle, en pareille circonstance. Outre qu'elle ne fournit souvent *aucune donnée nouvelle*, elle n'est pas sans comporter de graves *risques*, en cas de kyste suppuré gazeux. Nous avons vu que la surface péritonéale du kyste est parfois libre de toute adhérence. Dans ces conditions, même pratiquée avec une aiguille capillaire, la ponction exploratrice peut entraîner la péritonite septique, — soit du fait d'une inoculation de la séreuse par l'aiguille souillée de pus, soit, et surtout,

par suite du suintement septique qui se produit à travers l'orifice de ponction, sous l'influence des gaz enfermés dans la poche. — Et, même, s'il y a symphyse péri-hépatique, la ponction expose encore au phlegmon gazeux pariétal (obs. XXIV, XLIX).

Pour ce qui concerne les *antécédents abdominaux*, cette notion fera souvent défaut dans ce cas particulier. Les kystes hépatiques restent fréquemment latents. Bien plus, ils peuvent se traduire par des symptômes *à caractère thoracique* (névralgie intercostale, phrénique, douleur scapulaire, toux, pleurite), qui contribueront à faire errer le diagnostic.

Le signe tiré de l'*absence de manifestations pulmonaires* au-dessus de la zone tympanique sera, maintes fois, lui aussi, en défaut. Il n'est pas rare, en effet, d'observer des réactions pleuro-pulmonaires, parfois intenses, en cas de kyste gazeux du foie. Au surplus, ces accidents ne sont pas exceptionnels non plus dans les abcès gazeux périhépatiques : on les observerait dans 31 p. 100 des cas, d'après Lang.

Nous préférons attirer l'attention sur la valeur que pourront prendre les *frottements pleuraux*, constatés superficiellement au niveau même de la zone tympano-amphorique. A lui seul, ce signe permettait, dans notre observation XLVII, d'affirmer le siège sous-diaphragmatique de la collection gazeuse.

L'*abaissement du foie* est un signe important. Il s'observe, il est vrai, dans certaines formes de pneumothorax; mais on a généralement affaire, alors, à un pneumothorax total, facilement reconnaissable par l'absence de murmure vésiculaire sous la clavicule. — L'*élévation du cœur*, que nous avons constatée dans un cas (obs. XLVII, fig. 6), possède également une grande valeur diagnostique.

La circonscription de la collection gazeuse dans la région hépatique acquiert une signification *pathognomonique*, lorsque le tympanisme *déborde* en un point quelconque le rebord costal et empiète sur l'abdomen, — en particulier *au niveau de l'espace angulaire chondro-xiphoïdien* (obs. XXX, XLVI, XLVII).

Un mode particulier d'exploration apporte aujourd'hui des renseignements extrêmement précieux pour le diagnostic : c'est la *radioscopie*. L'examen radioscopique dans l'hydro-pneumothorax montre le foie et le diaphragme plus ou moins abaissés, et *surmontés par une zone liquide à limite supérieure horizontale*, mobile. Dans les

collections gazeuses sous-phréniques, au contraire, il fera reconnaître la *coupole phrénique séparée du foie* et refoulée dans le thorax par la collection gazeuse sous-jacente. De plus, *le niveau horizontal du liquide se mobilisera au-dessous du diaphragme* (fig. 6). Malheureusement cette exploration, possible dans les cas de kystes gazeux post-

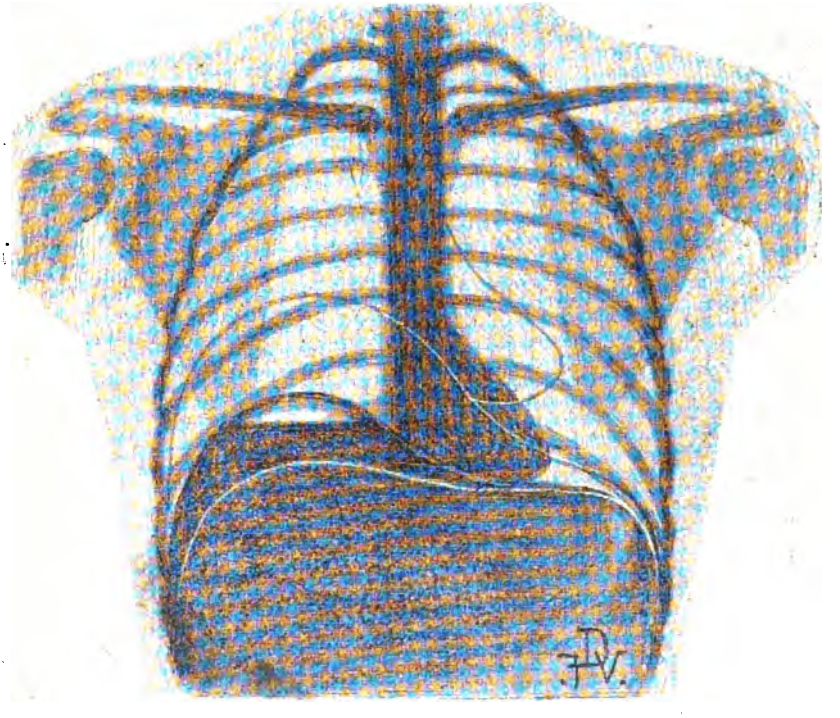

Fig. 6. — Radioscopie d'un kyste hydatique gazeux du foie; malade debout (obs. XLVII, *après ponctions*). — Figure demi-schématique dessinée d'après deux radiogrammes superposés : le tracé supérieur dessine la silhouette du foie et du cœur de la fig. 5; le tracé inférieur, la silhouette normale du foie.

opératoires (concernant des individus relativement valides), sera plus difficilement praticable chez des malades plus ou moins cachectiques.

2° *Diagnostic du siège intra-hépatique et de la nature hydatique.* — Il est, en somme, aisé de distinguer le pyo-pneumothorax sous-phrénique du pyo-pneumothorax vrai. Autrement difficile sera le problème qui consiste à différencier une collection gazeuse sous-diaphragmatique *extra*-hépatique, de la collection gazeuse sous-

diaphragmatique *intra*-hépatique, que nous avons en vue dans cette étude.

Au premier abord, en effet, le tableau clinique des deux affections apparaît identique, tant sont nombreux les traits communs. Voussure de l'épigastre ou de l'hypocondre, soulèvement du rebord costal, œdème pariétal avec ou sans circulation collatérale, fluctuation, tympanisme, succussion hippocratique, mobilité des signes hydro-aériques, syndrome amphorique contrastant avec l'absence de signes pulmonaires (dans la règle), foie basculé et abaissé, cœur refoulé en haut : autant de signes physiques appartenant aux abcès gazeux périhépatiques et aux kystes hépatiques gazeux. Il en est de même pour les signes fonctionnels (douleurs, dyspnée, vomissements, etc.) et pour les signes généraux (fièvre, sueurs, etc.). Ajoutons qu'on peut, dans l'un et l'autre complexus morbides, observer *le même début brusque* par les mêmes accidents abdominaux : douleur aiguë au creux épigastrique, dans l'hypocondre ou le flanc droit, vomissements répétés, météorisme, fièvre, frissons, subictère, — ce syndrome péritonéal pouvant répondre aussi bien à une colique hépatique, une perforation gastrique ou intestinale ou une appendicite, qu'au brusque dégagement gazeux à l'intérieur de la poche hépatique ou à la rupture d'un kyste du foie dans l'abdomen.

Faut-il donc renoncer à distinguer cliniquement, l'une de l'autre, les deux affections? Ce n'est pas notre avis.

Besredka, discutant dans sa thèse[1] le diagnostic différentiel entre les affections du foie (et plus particulièrement les grands abcès du foie) et l'abcès gazeux sous-phrénique, déclarait qu'on pouvait, pour établir la distinction, se baser sur deux symptômes « qui ne trompent jamais » : l'*ictère*, « qui s'observe fréquemment dans les abcès du foie et presque jamais dans les abcès sous-diaphragmatiques »; et la *température* très élevée, « apanage des abcès du foie ».

Le premier symptôme, s'il constitue, jusqu'à un certain point, une présomption en faveur de l'*origine* hépatique de l'affection, ne saurait être considéré comme un signe certain de son *siège* intrahépatique. Outre que les abcès sous-phréniques s'accompagnent souvent d'un retentissement hépatique, divers travaux récents ont établi

1. Besredka, thèse de Paris, 1897.

l'existence d'abcès sous-phréniques d'origine biliaire[1], dans lesquels l'ictère est d'observation fréquente. — Quant à la température, est-il besoin de dire qu'elle ne peut ici servir d'élément de diagnostic différentiel, puisqu'elle affecte la même forme et la même marche dans les deux affections?

Nous pensons que l'on trouvera, dans certaines particularités révélées par l'exploration physique de la région hépatique, des caractères distinctifs de beaucoup plus grande valeur.

C'est ainsi que la *limitation* plus étroite de la voussure, associée à la *forme régulière*, *sphérique*, de la collection viendra plaider en faveur de la poche intra-hépatique.

L'examen radioscopique, lorsqu'il sera praticable, pourra révéler l'existence d'une *cavité circulaire creusée dans l'ombre hépatique*, avec une *nappe liquide mobile dans cette sphère creuse* (fig. 5, p. 823). Un semblable aspect n'appartient guère qu'à une poche intrahépatique à parois régulières — telle que celle des kystes hydatiques —. Mais il faut reconnaître que ces caractères perdront de leur netteté en cas de vaste poche occupant tout un hypocondre.

Diagnostiquer le siège intra-hépatique d'une collection gazeuse, c'est en diagnostiquer, de façon à peu près certaine, la nature hydatique. Car, si l'existence d'abcès du foie gazeux est *a priori* admissible, nous n'en connaissons jusqu'à ce jour aucune observation.

Mais, en pratique, ce n'est pas en suivant ce raisonnement méthodique que le clinicien sera le plus souvent amené au diagnostic du kyste gazeux du foie : il lui faudra avant tout *y penser*; — et, dès lors, rechercher systématiquement, dans les antécédents anciens ou récents du malade, les *signes de l'échinococcose hépatique*.

On n'attachera, à cet égard, qu'une importance très relative aux « petits signes de l'échinococcose » : dégoût des matières grasses, diarrhée, épistaxis, pesanteur dans l'hypocondre. La douleur dans l'épaule droite aurait peut-être une signification plus spéciale. Quant à l'examen hématologique, il ne peut être ici d'aucun secours, puisqu'on a toujours affaire à un kyste suppuré. Les données étiologiques (profession, chien d'abattoir, échinococcose familiale) n'ont, de même, qu'une valeur accessoire.

Infiniment plus importante est la notion d'une voussure, d'une

1. Gély, thèse de Paris, juillet 1906.

« bosse », d'une *tumeur* rénitente et indolente, ayant été constatée depuis plusieurs années dans la région hépatique, par le malade lui-même ou par un médecin. De grande valeur également, surtout lorsqu'elle est associée à la précédente — comme c'était le cas dans l'obs. XXXVIII — est la notion d'une ou plusieurs poussées antérieures d'*urticaire*.

La connaissance d'une *vomique hydatique* ou d'une *débâcle hydatique intestinale* survenues plusieurs mois ou plusieurs années auparavant, apporterait, il va sans dire, un argument encore plus précis. La notion d'une *ponction*, pratiquée antérieurement dans la région hépatique et ayant évacué un liquide plus ou moins limpide — cette ponction remontât-elle à vingt ans en arrière, comme dans l'obs. XXXVII —, constituera également une indication précieuse qu'il ne faudra pas négliger. Ces différentes données devront être recherchées avec soin dans l'interrogatoire des malades.

Dans certains cas, enfin, c'est seulement l'examen microscopique du liquide obtenu par une ponction exploratrice qui permettra de reconnaître la nature hydatique de la collection sous-phrénique (débris de membranes feuilletées, crochets). Mais nous avons dit pour quelles raisons nous rejetions cette exploration.

Le problème se trouvera singulièrement simplifié, lorsque le kyste hydatique du foie, ayant été préalablement diagnostiqué (ponctionné ou non), on assistera aux modifications spéciales de ses signes physiques, en même temps qu'à l'apparition de symptômes fonctionnels et généraux. — La seule petite réserve, qui mérite d'être rappelée à ce sujet, c'est qu'on a vu, dans quelques cas, une poche hydatique suppurée du foie devenir l'origine d'un *abcès gazeux extra-kystique* (sous-phrénique, pleural), *sans être, elle-même, envahie par les gaz* (obs. LIII, LIV).

Sans doute la confusion qui serait faite entre un kyste gazeux du foie et un abcès gazeux périhépatique n'aurait pas de conséquence grave au point de vue thérapeutique, puisque la conduite à tenir est à peu de choses près la même dans les deux cas. *Il n'en est pas moins intéressant de s'attacher à préciser ce diagnostic;* car, toutes choses égales d'ailleurs, le *pronostic des deux affections diffère*. Du fait de leur limitation, de leur enkystement fibreux ancien, de leur forme régulière, du fait aussi de l'absence de perforation gastrique ou intestinale, les kystes gazeux primitifs du foie comportent un

pronostic *a priori* meilleur que celui des clapiers purulents sous-phréniques, — meilleur à la fois au point de vue du résultat opératoire immédiat et au point de vue des suites tardives.

Envisageons maintenant le diagnostic des autres variétés.

Le diagnostic des kystes gazeux ouverts dans le tube digestif ne nous retiendra pas longtemps. Lorsqu'on a assisté à la vomique ou à la débâcle intestinale et qu'on a pu reconnaître dans les matières rendues les débris hydatiques caractéristiques[1], la découverte d'une poche gazeuse dans la région hépatique n'est plus pour surprendre : sa nature n'est pas douteuse. La difficulté, dans les cas de cet ordre, vient de ce que l'évacuation gastrique ou intestinale reste parfois méconnue du médecin, en dépit de son importance, faute d'un interrogatoire dirigé dans ce sens. C'est ainsi que notre obs. XV ne mentionne pas, dans les antécédents du malade, la vomique qui s'était bien sûrement produite et qui, dépistée, eût armé -- d'un bistouri et non d'une aiguille ! — la main du chirurgien. Dans l'obs. XII, la vomique est bien certaine, encore qu'on n'ait pu constater sa nature hydatique. De même, dans les obs. XXXII et XXXV, il est possible, il est même probable, en dépit de l'opinion de leurs auteurs, que le kyste devenu gazeux s'était antérieurement évacué dans l'estomac.

Diagnostic des kystes gazeux ouverts dans les bronches. — La rupture d'un kyste hépatique dans les bronches provoque, en général, un ensemble de signes tellement caractéristique et solennel qu'elle ne peut guère passer inaperçue. Cependant Rendu a rapporté un cas où la vomique hydatique, restée méconnue quant à sa signification, ne fut diagnostiquée que rétrospectivement.

Mais la difficulté commence lorsqu'il s'agit de préciser le siège du kyste rompu dans les bronches. On constate des signes amphoriques dans la zone frontière thoraco-hépatique, et ces signes répondent, la chose est certaine, à une poche hydatique évacuée dans l'arbre aérien. S'agit-il d'un *kyste du poumon* devenu gazeux (*pneumokyste hydatique du poumon*), ou s'étant, après rupture, compliqué d'un *pneumothorax hydatique*? Ou bien a-t-on affaire à un *kyste du foie*

1. Les débris hydatiques ne sont pas toujours reconnus des praticiens. On nous a soumis, il y a quelque temps, des membranes rendues dans les garde-robes par un malade qui était soigné depuis plusieurs mois pour de l'entérite muco-membraneuse : il s'agissait de membranes hydatiques.

évacué dans l'arbre bronchique à travers le lobe inférieur du poumon? C'est ce qu'il est parfois difficile de reconnaître par le seul examen clinique. La présence de bile dans l'expectoration, la constatation de signes tympano-amphoriques dans la région hépatique abdominale permettraient d'affirmer le siège hépatique. Dans tous ces cas, l'*exploration radioscopique* sera d'un grand secours.

Toutes les difficultés ne sont, d'ailleurs, pas levées, lorsqu'on a diagnostiqué le siège hépatique du kyste gazeux ouvert dans les bronches. N'y a-t-il pas une part à faire à des lésions pleuro-pulmonaires dans les signes amphoriques perçus à la base du thorax? En d'autres termes, l'excavation hépatique ne se complique-t-elle pas d'une excavation pulmonaire ou de pneumothorax partiel?

Rendu, qui a tenté de serrer de près la solution de ce problème, a dû conclure qu'il est presque impossible de le résoudre avec quelque certitude par les seuls moyens cliniques. « Des faits bien étudiés, dit-il, prouvent que le siège précis de ces collections est à peu près impossible à diagnostiquer ». — A l'heure actuelle, la *radioscopie* pourrait sans doute préciser encore ce point, qui n'est pas sans un grand intérêt au point de vue opératoire.

Pour ce qui est enfin de la PNEUMATOSE KYSTIQUE POST-OPÉRATOIRE, le diagnostic dans ces conditions ne prête vraiment guère à discussion. Nous ne nous attarderons pas à envisager les diverses hypothèses que pourrait soulever la constatation des signes amphoriques chez un opéré de kyste hydatique.

Disons seulement, au sujet de cette variété de kyste gazeux, qu'une recherche systématique du tympanisme dans la région hépatique pendant les jours qui suivent l'opération montrerait bien probablement que l'accident dont il s'agit n'est pas aussi exceptionnel que le laisse supposer le silence des chirurgiens sur ce point.

IX. — TRAITEMENT.

Envisagé d'une façon générale, le traitement des kystes gazeux *suppurés* du foie est celui des abcès gazeux sous-phréniques. C'est dire — et les médecins sont aujourd'hui unanimes à le reconnaître — que ce traitement est exclusivement d'ordre chirurgical. D'autre part l'accord est à peu près fait entre les chirurgiens au sujet de la technique à suivre en pareils cas. Aussi nous sera-t-il permis d'être assez bref sur le point.

A. Kystes gazeux fermés. — La conduite à tenir dans les faits de cet ordre ne peut plus faire l'objet de discussion. La ponction est tout à fait insuffisante; il serait vraiment superflu d'en refaire ici le procès : on doit intervenir *chirurgicalement*, de façon aussi *précoce* que possible.

Si la statistique de l'intervention sanglante n'a pas, jusqu'à ce jour, enregistré de meilleurs résultats — 14 opérations, 8 morts : 57,1 p. 100 de mortalité — c'est, précisément, que l'opération n'a le plus souvent été pratiquée que très tardivement, parfois tout à fait *in extremis* (obs. XXXVII, XXXVIII). On s'explique, dès lors, les diverses complications, ayant entraîné secondairement la mort de plusieurs opérés : abcès du foie (obs. XXXV), septicémie, escharre (obs. XXXI), broncho-pneumonie (obs. XXXVI).

Intervenir de bonne heure, évacuer et drainer largement la cavité kystique suppurée : telle est, en définitive, la seule conduite rationnelle, en face de pareils cas. Et cette formule ne demande pas de longs développements.

L'ouverture de la poche sera pratiquée — suivant le siège du kyste — soit par la voie antérieure, avec ou sans résection du rebord costal, soit par la voie postérieure, transpleurale ou extrapleurale.

Bornons-nous à faire remarquer, à propos de la première, que la surface du kyste suppuré n'est pas toujours symphysée à la paroi abdominale, et que, contrairement à ce qu'on rencontre dans les abcès gazeux, on peut tomber ici dans une séreuse péritonéale libre. Est-il besoin de dire qu'une protection particulièrement méticuleuse du péritoine s'impose au préalable, en semblable circonstance?

Au sujet de l'opération transpleurale, nous rappellerons que Körte, sur 41 cas d'abcès sous-phréniques abordés par cette voie, avait trouvé 14 fois la plèvre adhérente; mais que ces adhérences n'avaient pas empêché, dans 5 cas, le développement ultérieur d'un empyème. Cette éventualité a été observée par Maunoury dans un cas de kyste du foie suppuré qu'il ouvrit par la voie transpleurale : un pneumothorax putride se produisit secondairement, malgré la symphyse pleurale constatée à l'opération. Il semble donc qu'il y ait avantage à *utiliser la voie para-pleurale*, toutes les fois que la chose sera possible.

On complétera l'évacuation du kyste par un lavage de sa cavité à

évacué dans l'arbre bronchique à travers le lobe inférieur du poumon? C'est ce qu'il est parfois difficile de reconnaître par le seul examen clinique. La présence de bile dans l'expectoration, la constatation de signes tympano-amphoriques dans la région hépatique abdominale permettraient d'affirmer le siège hépatique. Dans tous ces cas, l'*exploration radioscopique* sera d'un grand secours.

Toutes les difficultés ne sont, d'ailleurs, pas levées, lorsqu'on a diagnostiqué le siège hépatique du kyste gazeux ouvert dans les bronches. N'y a-t-il pas une part à faire à des lésions pleuro-pulmonaires dans les signes amphoriques perçus à la base du thorax? En d'autres termes, l'excavation hépatique ne se complique-t-elle pas d'une excavation pulmonaire ou de pneumothorax partiel?

Rendu, qui a tenté de serrer de près la solution de ce problème, a dû conclure qu'il est presque impossible de le résoudre avec quelque certitude par les seuls moyens cliniques. « Des faits bien étudiés, dit-il, prouvent que le siège précis de ces collections est à peu près impossible à diagnostiquer ». — A l'heure actuelle, la *radioscopie* pourrait sans doute préciser encore ce point, qui n'est pas sans un grand intérêt au point de vue opératoire.

Pour ce qui est enfin de la PNEUMATOSE KYSTIQUE POST-OPÉRATOIRE, le diagnostic dans ces conditions ne prête vraiment guère à discussion. Nous ne nous attarderons pas à envisager les diverses hypothèses que pourrait soulever la constatation des signes amphoriques chez un opéré de kyste hydatique.

Disons seulement, au sujet de cette variété de kyste gazeux, qu'une recherche systématique du tympanisme dans la région hépatique pendant les jours qui suivent l'opération montrerait bien probablement que l'accident dont il s'agit n'est pas aussi exceptionnel que le laisse supposer le silence des chirurgiens sur ce point.

IX. — TRAITEMENT.

Envisagé d'une façon générale, le traitement des kystes gazeux *suppurés* du foie est celui des abcès gazeux sous-phréniques. C'est dire — et les médecins sont aujourd'hui unanimes à le reconnaître — que ce traitement est exclusivement d'ordre chirurgical. D'autre part l'accord est à peu près fait entre les chirurgiens au sujet de la technique à suivre en pareils cas. Aussi nous sera-t-il permis d'être assez bref sur le point.

A. Kystes gazeux fermés. — La conduite à tenir dans les faits de cet ordre ne peut plus faire l'objet de discussion. La ponction est tout à fait insuffisante; il serait vraiment superflu d'en refaire ici le procès : on doit intervenir *chirurgicalement*, de façon aussi *précoce* que possible.

Si la statistique de l'intervention sanglante n'a pas, jusqu'à ce jour, enregistré de meilleurs résultats — 14 opérations, 8 morts : 57,1 p. 100 de mortalité — c'est, précisément, que l'opération n'a le plus souvent été pratiquée que très tardivement, parfois tout à fait *in extremis* (obs. XXXVII, XXXVIII). On s'explique, dès lors, les diverses complications, ayant entraîné secondairement la mort de plusieurs opérés : abcès du foie (obs. XXXV), septicémie, escharre (obs. XXXI), broncho-pneumonie (obs. XXXVI).

Intervenir de bonne heure, évacuer et drainer largement la cavité kystique suppurée : telle est, en définitive, la seule conduite rationnelle, en face de pareils cas. Et cette formule ne demande pas de longs développements.

L'ouverture de la poche sera pratiquée — suivant le siège du kyste — soit par la voie antérieure, avec ou sans résection du rebord costal, soit par la voie postérieure, transpleurale ou extrapleurale.

Bornons-nous à faire remarquer, à propos de la première, que la surface du kyste suppuré n'est pas toujours symphysée à la paroi abdominale, et que, contrairement à ce qu'on rencontre dans les abcès gazeux, on peut tomber ici dans une séreuse péritonéale libre. Est-il besoin de dire qu'une protection particulièrement méticuleuse du péritoine s'impose au préalable, en semblable circonstance ?

Au sujet de l'opération transpleurale, nous rappellerons que Körte, sur 41 cas d'abcès sous-phréniques abordés par cette voie, avait trouvé 14 fois la plèvre adhérente ; mais que ces adhérences n'avaient pas empêché, dans 5 cas, le développement ultérieur d'un empyème. Cette éventualité a été observée par Maunoury dans un cas de kyste du foie suppuré qu'il ouvrit par la voie transpleurale : un pneumothorax putride se produisit secondairement, malgré la symphyse pleurale constatée à l'opération. Il semble donc qu'il y ait avantage à *utiliser la voie para-pleurale*, toutes les fois que la chose sera possible.

On complétera l'évacuation du kyste par un lavage de sa cavité à

l'eau oxygénée plus ou moins diluée. Ce lavage serait renouvelé lors des premiers pansements, si la suppuration conservait son odeur putride. Dans le même ordre d'idées, les gros drains placés dans la poche seront accompagnés de mèches de gaze au peroxyde de zinc ou au perborate de soude.

Peut-être le *siphonnage* de la poche (Revilliod), — que nous avons vu donner, entre les mains de M. Cerné, d'excellents résultats dans les vieux empyèmes, — serait-il indiqué en pareils cas. L'objection *a priori* qui pourrait être faite à cette pratique réside dans l'oblitération éventuelle du drain par les débris hydatiques qui persistent fatalement dans les poches volumineuses et anfractueuses. Mais un peu de surveillance de l'appareil, qu'il est aisé de nettoyer et de réamorcer, suffirait à mettre à l'abri de cet incident, surtout si l'on prenait soin d'utiliser un tube d'assez fort calibre.

B. Kystes ouverts dans les cavités digestives. — Il n'est plus permis, à l'heure actuelle, d'abandonner à son évolution naturelle un kyste hépatique *gazeux* ouvert dans l'estomac ou l'intestin. Les chiffres suivants se passent de commentaires : sur 7 cas, 6 non opérés : 5 morts (83,3 p. 100 de mortalité); 1 cas opéré secondairement : guérison.

On interviendra donc, en faisant l'incision au droit de la zone tympanique. Le plus sage sera de se borner à ouvrir la poche et à la drainer largement — sans chercher à fermer *quand même* l'orifice de perforation stomacal ou intestinal, — d'autant plus qu'on a habituellement affaire à des malades cachectiques. D'ailleurs, la fistule gastrique ou stercorale qui pourra succéder à l'opération se fermera sans doute le plus souvent d'elle-même, après un temps variable, comme cela s'observe à la suite de l'ouverture des collections gazeuses sous-phréniques consécutives à la perforation d'un ulcère gastrique. Que si cette fistule tardait à s'oblitérer, il serait temps d'intervenir ultérieurement par une opération complémentaire. Au surplus, c'est là une éventualité dont nous ne connaissons pas jusqu'ici d'exemple, en matière de kyste hydatique.

C. Kystes ouverts dans le poumon. — Quoique l'évacuation bronchique soit souvent encore envisagée comme un « processus de guérison spontanée » des kystes hépatiques, et que certains méde-

cins s'obstinent à « respecter » ce processus, nous considérons qu'ici également *l'intervention sanglante s'impose*. Sans doute la guérison médicale, — c'est-à-dire spontanée, — est heureusement survenue dans trois des observations que nous avons réunies. Mais on peut opposer 8 morts (72,7 p. 100) à ces trois guérisons (27,3 p. 100).

La lecture des observations montre que dans la plupart des cas la mort a été amenée par les complications thoraciques : hépatisation, broncho-pneumonie, gangrène, pleurésie purulente ou putride. Celles-ci ont été déterminées par le passage incessant des matières putrides par la fistule hépato-bronchique. L'imminence de cette infection broncho-pleuro-pulmonaire commande l'intervention chirurgicale.

L'ouverture de la poche hépatique aura pour résultat immédiat de donner au contenu putride une large voie d'évacuation directe, qui tarira le plus souvent la fistule hépato-pulmonaire. Suffisamment *précoce*, — pratiquée avant que se soient développées les lésions secondaires de l'appareil pulmonaire, — l'ouverture simple[1] du kyste par la voie abdominale, thoraco-abdominale (Lannelongue, Monod et Vanverts), transpleurale (Israël, Segond), ou para-pleurale (Siraud), suffira à amener la guérison.

On sera, d'ailleurs, rapidement fixé sur ce point par les suites opératoires. Si la fièvre ne tombe pas à la suite du drainage large de la poche, si les phénomènes stéthoscopiques pleuro-pulmonaires persistent, accompagnés ou non de vomiques fétides, plus ou moins fractionnées, c'est qu'il existe des lésions ulcéro-gangréneuses du poumon ou quelque caverne pleurale ; — et alors une intervention complémentaire s'imposera. Rappelons que l'examen radioscopique pourra fournir, à cet égard, des donnés précieuses.

Comme l'a bien montré Defontaine[2], et après lui Pantaloni[3], la *voie transpleurale* sera nettement indiquée dans les cas de ce genre. Elle a, en effet, l'avantage de permettre de traiter à la fois : le kyste hépatique de la face convexe, la caverne pulmonaire et la collection pleurale éventuelle.

1. Il faudra se garder ici de tout lavage de la poche qui pourrait provoquer des crises d'asphyxie (Cf. Obs. XI *ter*).
2. Defontaine, *Arch. prov. de Chir.*, 1897, p. 427.
3. Pantaloni, *Chirurgie du foie*, 1899, p. 160.

Defontaine fait remarquer que « la recherche de la cavité intrahépatique, dont le contenu est déjà en grande partie évacué, présente des difficultés réelles ». La *ponction* serait alors, d'après lui, un guide précieux; des « ponctions successives » seraient souvent nécessaires. En tous cas, on devra pratiquer une « résection costale suffisante pour l'introduction de la main »; l'enlèvement de 8 à 10 centimètres de deux ou trois côtes est « le minimum » (Defontaine).

Étant donné que *le kyste est ici ouvert dans le poumon*, il nous semble que *le décollement de la face inférieure du poumon* doit mener sur le kyste beaucoup plus sûrement que l'aveugle ponction.

Cette manœuvre aurait, en outre, l'avantage de permettre un drainage rationnel des lésions pleuro-pulmonaires. Aussi, tout en nous défendant, médecin, de la moindre compétence chirurgicale, conseillerions-nous théoriquement la technique suivante.

Résection de 10 centimètres de la neuvième, de la huitième côtes et au besoin de la septième côte. Ouverture de la plèvre; suture soignée du poumon à la lèvre supérieure de l'incision pleurale. — La séreuse générale étant protégée, reconnaître le diaphragme; *décoller de bas en haut* le bord, puis la face inférieure du poumon. On arrivera ainsi, plus ou moins profondément, sur la *fistule* hépato-pulmonaire — ou bien on tombera dans une *cavité* hépato-pulmonaire — ou enfin on ouvrira une *poche pleurale* diaphragmatique intermédiaire aux lésions hépatiques et pulmonaires et communiquant de part et d'autre avec elles (Voir les schémas, fig. 1 et 2).

Dans les trois hypothèses, il y aura trois grandes indications à remplir :

1° Drainer le kyste hépatique, en effondrant le diaphragme au niveau de la fistule. Au besoin, on le contre-ouvrirait à la paroi abdominale.

2° Drainer la lésion pulmonaire ouverte *par la face inférieure du poumon.*

3° Drainer la plèvre diaphragmatique.

D. Kystes gazeux post-opératoires. — Il est inutile de dire que la présence d'air dans une poche marsupialisée et encore largement ouverte à l'extérieur est pour ainsi dire *normale* et ne comporte pas de traitement. Habituellement, on voit l'étendue de la cavité gazeuse diminuer à mesure que la poche se rétracte

et elle disparaît naturellement avec la cicatrisation de la plaie.

Mais nous rappelons qu'on peut voir le trajet fistuleux s'oblitérer superficiellement, en laissant dans la profondeur une poche pleine d'air qui persiste, dès lors, plus ou moins longtemps. On aura donc soin de toujours drainer la poche *à fond*; et on maintiendra le drain, même après disparition à peu près complète du suintement purulent, tant qu'il persistera du tympanisme dans la région hépatique. On pourrait, sans doute, nous objecter que dans notre observation l'air emprisonné s'est résorbé sans provoquer aucun incident. Malgré cela, il ne nous semble pas sans intérêt d'éviter une semblable pneumatose kystique post-opératoire secondaire, qui gêne l'accolement des parois et l'effacement régulier de la cavité kystique.

Que faire en présence d'un kyste suturé et réduit qu'on retrouve occupé par un mélange de gaz et de liquide, lors du premier pansement? On eût estimé, il y a quelques années à peine, que la réouverture et la marsupialisation secondaire d'une telle poche s'imposaient sans retard. Or, les récentes observations de Guinard, de Quénu, de Cerné et Dévé sont venues modifier les idées sur ce point et démontrer qu'un traitement aussi radical n'est nullement indispensable — tout au moins d'emblée, — lorsque le liquide exsudé dans le sac suturé *n'est pas constitué par du pus septique* et que les gaz ne sont que de l'air plus ou moins modifié, et *non des gaz de putréfaction anaérobie*.

On sera éclairé sur ce point par l'existence ou l'absence de phénomènes généraux (fièvre, sueurs, etc.) et locaux (douleur, péritonisme) indiquant l'infection plus ou moins putride de la poche. On le sera mieux encore par la ponction qui donnerait, dans la dernière alternative, issue à un pus et à des gaz *fétides*, dont une analyse chimique démontrerait, au besoin, la nature putride. Alors l'ouverture et le drainage s'imposeraient.

En cas contraire, on pratiquera la *ponction évacuatrice*, qu'on répétera au besoin trois et quatre fois (*trois* fois dans l'observation de Quénu et la nôtre). Car, même louche, même suppuré et donnant des cultures microbiennes aérobies, voire anaérobies, le liquide bilieux exsudé dans le kyste peut encore être tari par la ponction; il peut même *se résorber*, comme le démontre notre observation XLVII. Toutefois, il y a à cette « patience » chirurgicale une limite,

que l'état général, la résistance du sujet, permettront d'apprécier dans chaque cas.

Pour ce qui est des gaz eux-mêmes, l'aspiration les raréfie plus ou moins, sans parvenir à les évacuer complètement, — si nous en jugeons par le cas que nous avons observé avec M. Cerné. Leur résorption s'effectue néanmoins, après un temps qui sera probablement variable avec l'abondance et la composition des gaz, comme aussi avec l'épaisseur et le degré de perméabilité des parois kystiques.

Lorsqu'on traitera par la réduction sans drainage un kyste hépatique sous-diaphragmatique adhérent au diaphragme, on s'attachera à éviter l'emprisonnement d'air atmosphérique dans la poche suturée. A cet égard, une *résection chondro-costale*, plus ou moins étendue, aura, en cas de kyste volumineux, une action préventive importante, du fait qu'elle favorisera l'affaissement de la poche plus ou moins symphysée à la paroi.

Le *capitonnage* de Pierre Delbet aurait, théoriquement, l'avantage de *limiter* l'épanchement gazeux intra-kystique : il ne le supprimera pas complètement, comme le démontre bien une observation récente de Delbet lui-même[1]. — Si l'on avait affaire à un kyste à parois minces, souples et libres, on pourrait se borner à exprimer la poche par *compression manuelle*, avant d'en suturer les lèvres. Mais précisément cette manœuvre, applicable à des poches développées aux dépens du bord ou de la face inférieure du foie, ne l'est plus aux poches profondément intra-hépatiques et sous-diaphragmatiques qui nous intéressent surtout ici.

Pierre Delbet, s'étant trouvé en face d'un cas de ce genre, a eu recours à la manœuvre suivante : « Ayant, dit-il, suturé presque toute l'incision hépatique, je laissai un orifice d'un centimètre au plus. Je passai sans les serrer deux fils d'attente, dont la striction devait compléter la fermeture hermétique de l'orifice, car la paroi en était épaisse. Entre les fils, j'introduisis un tube de caoutchouc, et par le tube je fis faire l'aspiration. A mesure que l'air était aspiré, on voyait le foie remonter vers le diaphragme. *Je n'arrêtai l'aspiration que lorsqu'il vint un peu de sang.* Alors le tube fut rapidement retiré; en même temps on serrait les deux fils d'attente. Il ne

1. Delbet, *Société de Chirurgie*, 21 nov. 1906, p. 966.

pénétra pas une seule bulle d'air; les organes avaient repris leur place[1] ».

N'y a-t-il aucun inconvénient, aucun danger, à pousser aussi loin l'aspiration, à ne l'arrêter « que lorsqu'il vient un peu de sang »? C'est ce que, pour notre part, nous serions loin de garantir.

Outre qu'elle ne peut guère, en pratique, avoir la prétention d'enlever l'air intra-kystique jusqu'à la dernière « bulle », cette aspiration, surtout si elle est parfaite, risque de rompre *ex vacuo* quelque canal biliaire, voire quelque grosse veine plus ou moins dénudée, — qu'il est à peu près impossible de reconnaître ou de prévoir. Sans même envisager le cas d'une brutale hémorragie intrakystique, il est permis de se demander si un épanchement d'air dans la poche ne serait pas, à tout prendre, préférable, — au double point de vue de la durée de résorption et de la gravité, — à un épanchement de bile plus ou moins septique.

Ce n'est pas, d'ailleurs, que nous rejetions complètement l'aspiration intrakystique en pareille occurrence. Mais nous pensons qu'il suffira *pratiquement* de retirer la *majeure partie* de l'air, qui gêne l'affaissement de la poche. Le « résidu gazeux » se résorbera de lui-même par la suite et n'aura vraisemblablement que peu d'inconvénients.

A la vérité, de nouvelles observations sont nécessaires. Car le nombre en est jusqu'ici trop minime pour permettre d'exprimer sur ce point une opinion quelque peu autorisée.

1. *Société de Chirurgie*, 28 juin 1905. — M. Delbet a insisté à nouveau sur cette manœuvre le 21 novembre 1906.

(*A suivre.*)

VOLVULUS DE L'INTESTIN GRÊLE

ET DE LA PARTIE INITIALE DU GROS INTESTIN

Par M. GUIBÉ

Chef de Clinique chirurgicale à la Faculté de médecine de Paris.

(*Suite* [1].)

1° *Limite inférieure.* — Le moyen, qui semble le plus simple pour apprécier la limite inférieure d'une occlusion intestinale, est d'introduire dans le rectum, sous une pression relativement faible, une certaine quantité de liquide, et de juger, d'après la quantité de liquide introduite, du niveau où doit se trouver l'obstacle.

Cette méthode ne donnera un résultat diagnostique que lorsque la limite inférieure du volvulus siège sur le gros intestin. Il est possible d'arriver à forcer la valvule de Bauhin et de faire pénétrer de l'eau dans l'intestin grêle; mais rien ne prouve que cela soit fréquent, et, dans un cas donné, rien ne prouve qu'on y soit arrivé. Lors donc qu'on aura pu faire pénétrer dans l'intestin une grande quantité de liquide, on ne sera pas autorisé à autre chose qu'à dire que l'obstacle ne siège probablement pas sur le gros intestin ou tout au plus au niveau du cæcum; mais on ne saurait aller plus loin.

Il existe, en effet, dans la capacité du gros intestin, des variations considérables, puisque les auteurs qui ont étudié la question ont donné des chiffres, variant entre 1500 et 3900 centimètres cubes. Cependant on s'entend à attribuer à ce viscère une capacité moyenne de 2 à 3 litres. En règle générale, quand, sur le vivant, on peut injecter, dans les cas d'occlusion, 2 litres de liquide, c'est que l'obstacle siège plus haut que le côlon ascendant (Oser), et, si on peut en injecter 3 litres, il y a de fortes présomptions pour qu'il siège sur l'intestin grêle. De fait, sur 6 cas de volvulus de l'intestin grêle, nous trouvons 2 cas où on put introduire 3 litres et un autre

1. Voir le numéro d'avril.

cas 2 litres. Donc, dans la moitié des cas, on peut introduire 2 litres ou plus.

En revanche, sur 22 cas de volvulus du cæcum, j'en trouve 5 où on put introduire 3 litres; dans 4 autres, 2 litres 1/2; dans 5 autres, 2 litres; dans 5 autres, 1 litre 1/2; dans 2 autres, 1 litre; et enfin dans 1 autre, 1/2 litre seulement. Soit 14/22, ou plus de la moitié, où on put introduire 2 litres ou davantage.

Bien mieux, nous avons trouvé deux cas de torsion jéjuno-côlique où les lavements furent utilisés. Dans un cas de von Manteuffel, où l'obstacle siégeait au moins sur le côlon ascendant et peut-être sur le transverse, on put introduire 2 litres de liquide. Dans un autre, de Philipowicz, où l'obstacle siégeait vers la partie moyenne du côlon transverse, on put aussi injecter 2 litres d'eau.

Donc, l'introduction d'une grande quantité de liquide (2 litres ou plus) ne permet qu'assez relativement de conclure que l'obstacle siège haut sur le gros intestin. Peut-être, en s'aidant de la percussion, de l'auscultation ou de la radioscopie, arriverait-on à faire un diagnostic plus exact. C'est un point qui mériterait d'être étudié.

L'impossibilité d'introduire une quantité suffisante d'eau a encore bien moins de valeur. Ce qui empêche l'introduction d'une grande quantité de liquide, c'est d'abord l'existence d'un obstacle mécanique arrêtant la circulation de l'eau dans l'intestin; et cet obstacle peut tenir au volvulus lui-même, ou à la présence d'une anse ou d'un paquet d'anses distendues, qui compriment le rectum ou l'S iliaque et effacent son calibre.

Outre cet obstacle mécanique, il faut tenir compte des obstacles physiologiques possibles : un peu d'irritation intestinale, un peu de ténesme empêcheront certainement l'introduction d'une grande quantité de liquide. Enfin, même la pression générale élevée, qui règne dans l'abdomen en cas d'obstruction avec météorisme accentué, peut gêner par elle-même et par les troubles qu'elle occasionne au malade.

De fait, dans plus de la moitié des cas de volvulus du cæcum, on put introduire plus de 2 litres de liquide; en revanche, dans 3 cas, on ne put introduire plus d'un litre, et, sur nos 6 cas de volvulus de l'intestin grêle, trois fois on ne put introduire respectivement que 1 litre, 500 centimètres cubes, et 200 centimètres cubes de liquide.

Donc, du fait qu'il est impossible d'introduire dans l'intestin plus de 2 litres de liquide, on ne pourra rien conclure quant au siège de l'obstacle.

2° *Limite supérieure.* — Combien plus difficile n'est pas l'appréciation de la limite supérieure!

Cette appréciation peut se faire par l'étude des vomissements.

Il semblerait que, quand la limite supérieure répond à l'origine de l'intestin grêle, les vomissements dussent rester toujours alimentaires ou bilieux, mais ne dussent jamais devenir fécaloïdes; il n'en est rien : une très faible longueur d'intestin grêle suffit de permettre aux vomissements de devenir fécaloïdes.

Sera-ce leur fréquence, leur abondance, qui permettra le diagnostic? Il n'y a rien encore d'absolu, quoiqu'il semble bien que les vomissements copieux et répétés exigent une certaine longueur d'intestin au-dessus de l'obstacle.

Cependant, leur manière d'être a une certaine importance. Plus l'obstacle siège loin du pylore, plus, semble-t-il, les vomissements sont tardifs, les vomissements initiaux au moment même du début de l'accès étant mis à part. Il semble que les vomissements surviennent d'autant plus tard que l'obstacle siège plus bas et qu'ils puissent même manquer complètement dans les volvulus de l'S iliaque: ce qui, d'après Edgren, serait le cas dans 34 p. 100 des volvulus aigus, et 84 p. 100 des volvulus chroniques de cette anse.

De même, les vomissements fécaloïdes semblent surtout fréquents dans les volvulus de l'intestin grêle. D'après Faltin, ils ne seraient plus dans les volvulus du cæcum que de 27 p. 100, pour tomber dans des volvulus de l'S iliaque à 15 p. 100 (Trèves), et même 6,75 p. 100 (Edgren). Pour nous, nous les trouvons dans 34,6 p. 100 des volvulus de l'intestin grêle, contre 30 p. 100 dans ceux du cæcum.

A côté des renseignements tirés de l'étude des vomissements, il faut faire une place pour ceux qu'on obtient par l'examen des urines. Lorsque le fonctionnement de l'intestin ne se fait pas normalement, on rencontre dans l'urine certains corps, dont le plus connu et le plus important est l'indican. Cette indicanurie peut-elle nous servir à reconnaître le siège du volvulus?

Nothnagel, qui a bien étudié ce point, arrive aux conclusions suivantes : dans l'ileus aigu, une très riche indicanurie apparais-

sant dès les premiers jours, indique un obstacle sur l'intestin grêle; son absence portera à penser que l'obstacle siège sur le gros intestin. Dans les cas chroniques, au contraire, son absence est en faveur du gros intestin, mais sa présence n'a plus aucune valeur.

Mais, ce qui diminue grandement l'importance de ce signe, c'est qu'on le rencontre fréquemment lorsqu'existaient auparavant des troubles digestifs et qu'il est presque constant en cas de péritonite.

En résumé, nous pouvons dire que l'absence d'indicanurie, aussi bien dans les cas aigus que dans les cas chroniques, a une grande valeur et permet presque d'affirmer qu'il s'agit d'un volvulus du gros intestin (cæcum ou S iliaque). Au contraire, l'existence de l'indicanurie a une valeur bien moindre; et c'est seulement dans les cas aigus et lorsqu'elle est précoce qu'on aura lieu de supposer qu'une étendue assez considérable d'intestin grêle fait partie du volvulus.

Malheureusement, nous n'avons relevé qu'un seul cas de volvulus de l'intestin grêle dans lequel cet examen ait été fait : il existait une très riche indicanurie, au 6e jour de l'occlusion.

Sur 4 cas de Faltin de volvulus du cæcum, la réaction fut 2 fois positive (dans un cas il y avait une péritonite; dans l'autre cas l'occlusion durait depuis 3 semaines) et 2 fois négative.

Enfin, dans un cas de volvulus jéjuno-côlique au 4e jour, Danielsen signale une abondante indicanurie.

L'examen du péristaltisme, lorsqu'il existe, a lui aussi sa valeur, parce qu'on peut quelquefois distinguer si les anses distendues et les mouvements péristaltiques appartiennent à l'intestin grêle ou au gros intestin.

On voit combien tous ces procédés d'appréciation sont défectueux, peu précis, sujets à caution, et combien il doit toujours être difficile de se rendre un compte même approximatif du niveau où commence un volvulus.

Formes cliniques.

Nous venons de voir en bloc les symptômes communs aux volvulus de l'intestin grêle et de la première moitié du gros intestin. Or nous avons distingué trois formes de volvulus : V. de l'intestin grêle, V. du cæcum et V. jéjuno-côlique. Peut-on aussi établir

trois formes cliniques superposables aux formes anatomiques?

I. *Volvulus de l'intestin grêle en sa totalité.*

Cette forme de volvulus a été en France l'objet de plusieurs travaux, dus à M. Pierre Delbet, qui a essayé de distinguer cette variété des autres variétés d'occlusion intestinale. Les caractères qu'il lui attribue sont au nombre de trois.

1° Le ballonnement de l'abdomen est très rapide et très considérable. Dans les deux cas de M. Delbet, les deux malades avaient un météorisme si accusé qu'il avait cru que le gros intestin était distendu.

2° Les vomissements ne peuvent guère devenir fécaloïdes, puisque le premier étranglement porte sur l'origine de l'intestin grêle.

3° Il existe une ascite aiguë, ce signe n'étant toutefois pas fatal.

Examinons successivement ces différents points, en nous servant pour cela des 50 cas de torsion totale du mésentère que nous avons pu réunir. Il est vrai que tous ces cas ne peuvent nous servir, un certain nombre manquant trop de renseignements.

Pour ce qui est du ballonnement, il était considérable dans 9 cas seulement. Dans 10 autres cas, l'observation porte seulement la mention de ballonnement de l'abdomen, sans spécifier son intensité; mais très souvent on trouve signalées certaines circonstances telles que ballonnement irrégulier, asymétrique, présence de mouvements péristaltiques, etc., qui portent à penser que le ballonnement ne devait pas être très notable. En revanche, dans 17 observations, le ballonnement est expressément indiqué comme modéré; et, dans un 18e cas, au bout de 4 jours, il est dit que l'abdomen est plutôt déprimé.

Donc, 1 fois sur 4 *au plus*, il existe un ballonnement précoce vraiment sérieux.

L'absence de vomissements fécaloïdes est assez relative, puisque nous relevons des vomissements fécaloïdes dans 14 cas au moins.

Enfin, quant à l'existence de l'ascite aiguë, elle est presque la règle au point de vue anatomique, encore qu'elle puisse manquer parfois; mais il en est tout autrement en clinique où nous n'en rencontrons les signes indiqués que dans 8 cas, et encore combien vaguement dans 2 de ces cas.

Je ne crois donc pas qu'il soit possible avec M. Delbet d'isoler nettement cette forme des autres variétés d'obstruction intestinale.

Je ferai d'ailleurs remarquer que ce syndrome a été par Delbet déduit très logiquement, mais tout à fait théoriquement, de l'étude de 2 observations seulement. Malheureusement, il est en désaccord flagrant avec les faits. Les signes qu'il attribue à cette forme ne sont nullement caractéristiques; ils n'apparaissent souvent que beaucoup trop tard. Tout au plus peut-on dire que, quand on les rencontre très nets, on doit penser à un volvulus total de l'intestin grêle.

II. *Volvulus jéjuno-côlique.*

Ce que nous venons de dire du volvulus de l'intestin grêle, nous pourrions le dire avec beaucoup plus de raison encore du volvulus jéjuno-côlique. Ce volvulus ayant sa limite supérieure généralement plus élevée que celle du volvulus de l'intestin grêle et sa limite inférieure beaucoup plus basse, les symptômes qui caractérisent celui-ci devraient *a fortiori* caractériser celui-là. La plus grande longueur d'intestin, comprise dans la portion tordue, devrait faire que le ballonnement soit encore plus considérable et plus rapide; pour la même raison, il devrait y avoir une ascite encore plus abondante. Enfin, la limite supérieure du volvulus, remontant souvent jusqu'à la partie moyenne du duodénum, les vomissements fécaloïdes devraient ici être encore plus rares que dans la forme précédente. En est-il ainsi?

Si nous compulsons à cet égard les 28 cas, que nous avons réunis, de cette forme de volvulus, voici ce que nous voyons.

Pour ce qui est du ballonnement de l'abdomen.

Ballonnement pur et simple sans qualificatif.....	5 cas.
Ventre modérément ballonné.....	3 —
Ventre rétracté.....	4 —
Ballonnement considérable.....	5 —

Mais, au sujet de cette dernière catégorie, nous devons remarquer que, dans *un seul* des 5 cas, le ballonnement considérable est noté de bonne heure; dans les deux autres, le ballonnement avait été d'abord noté comme quelconque, et ce n'est que plus tard, à un deuxième examen, qu'on parle de ballonnement considérable, dans un cas au bout de 3 semaines, dans deux autres au bout de 4 et de 5 jours. Il est vraiment difficile d'être obligé d'attendre pareille date, pour observer un phénomène qui devrait être précoce.

Les vomissements fécaloïdes se trouvent signalés dans 4 cas; et encore devons-nous remarquer que 11 de nos cas manquent d'his-

toire clinique. Les vomissements fécaloïdes se rencontreraient donc ici dans le quart des cas.

Enfin, pour ce qui est de l'ascite aiguë, nous voyons signaler son existence dans 3 cas. Dans un 4e cas, on parle d'un peu de submatité à la partie inférieure de l'abdomen (Blecher). En revanche, dans un cas de Faltin, et un de Danielsen où on spécifie l'absence de tout signe clinique d'épanchement, lors de la laparotomie, il existait dans l'abdomen un demi-litre de liquide sanguinolent; et dans un deuxième cas de Faltin et un cas d'Aschoff on ne trouva pas de traces de liquide lors de l'opération.

C'est donc dire que, pas plus que le volvulus de l'intestin grêle, le volvulus jéjuno-côlique ne possède un tableau clinique caractéristique; et nous ne pouvons que répéter ici ce que nous venons de dire : lorsqu'on constatera le syndrome clinique de Delbet, on pourra penser qu'il s'agit d'un volvulus occupant la presque totalité de l'intestin grêle. Toutefois il sera le plus souvent impossible de dire si le gros intestin participe ou non à la torsion.

III. *Volvulus du cæcum.*

Une troisième forme a été étudiée par les auteurs sous le nom de volvulus cæci et a été le sujet de monographies étendues, dont les plus importantes sont celles de Zœge von Manteuffel, Faltin et Ekehorn.

Ces auteurs n'arrivent pas à s'entendre parfaitement sur les signes qu'on peut attribuer à l'affection, parce que ce volvulus est pour eux un mélange complexe de formes disparates. Il nous semble en effet exagéré de vouloir faire rentrer dans la même classe, pour la seule raison que le cæcum fait partie du volvulus, des cas aussi différents que ceux où la torsion commence au duodénum pour se terminer au côlon transverse et ceux où le cæcum seul se trouve tordu. C'est pour cette raison que nous avons cru utile de distinguer plusieurs variétés.

Le type clinique de volvulus cæcal, que nous désirons individualiser ici, correspond aux divers types anatomiques de volvulus cæcal que nous avons décrits.

Voici la description qu'en donne Faltin. Début brusque chez un jeune homme par une violente douleur de ventre, suivie de vomissements et de constipation; souvent auparavant plusieurs crises semblables plus ou moins intenses. Météorisme local oblique ou

transversal, généralement visible et coïncidant avec la disparition du péristaltisme. Ventre à peine sensible à la pression. Possibilité d'introduire par le rectum une si grande quantité d'eau qu'on peut exclure la possibilité d'un obstacle bas situé sur le gros intestin. Marche relativement chronique; les vomissements peuvent disparaître pour un temps, puis revêtent un caractère fécaloïde.

Il est assez fréquent de n'avoir ici qu'une constipation relative; pour Faltin, cela tient au faible degré de torsion habituelle de l'intestin, lors des torsions autour de l'axe longitudinal.

Ce tableau peint par Faltin répond assez bien à la réalité des faits. Mais nous en avons assez appris sur les symptômes pour savoir combien ils sont variables et que ce tableau peut, dans certains cas, répondre exactement à celui d'un volvulus de l'intestin grêle.

A notre avis le signe le plus caractéristique du volvulus cæci, c'est l'existence du météorisme local, constitué par une tumeur unique, généralement volumineuse, allongée transversalement au-dessus de l'ombilic ou obliquement ascendante de la fosse iliaque droite, vers l'épigastre ou l'hypocondre gauche. Il n'est peut-être pas de cas où le signe de Von Wahl soit mieux marqué qu'ici, parce que nulle part peut-être il ne trouve des circonstances plus favorables.

Mais ce signe peut se rencontrer dans toutes les variétés locales de volvulus, qu'il s'agisse d'une faible étendue d'intestin grêle, du cæcum ou de l'S iliaque. Qu'est-ce qui distinguera le volvulus cæcal de ces deux autres formes?

Pour ce qui est du volvulus du grêle, le meilleur signe distinctif nous sera ici donné par le météorisme local. Si l'anse grêle tordue est très petite, le météorisme local se réduira à une tumeur trop petite pour faire une saillie appréciable et qui diparaîtra presque dès son apparition derrière le météorisme par stase.

Si l'anse, au contraire, est considérable, le ballonnement sera proportionné et le météorisme local sera différent de ce qu'il est dans le volvulus cæci et comme étendue et comme forme. Cependant la distinction entre ces deux formes cliniques est loin d'être toujours aisée.

La confusion avec le volvulus de l'S iliaque est plus rare. Mais ici encore il n'y a aucun signe différentiel absolu. Le météorisme local est plus accentué et siège de préférence à gauche; on y observe

parfois du ténesme, des hémorragies intestinales; mais ces symptômes peuvent aussi se rencontrer dans le volvulus cæci.

Il faudra le plus souvent avoir recours aux grands lavements. Le fait qu'on ne peut introduire qu'une petite quantité de liquide dans le rectum ne présente aucun intérêt.

Mais, si on peut faire pénétrer plus de 1 litre 1/2, on pourra affirmer que l'obstacle ne siège pas sur l'S iliaque, et ce sera même déjà très probable, lorsqu'on aura pu y injecter un litre, puisque la capacité maximum du rectum est d'un litre 1/2. Quant à l'exploration avec la sonde rectale, qui ne devrait pas en pareil cas pénétrer à plus de 30 centimètres (Edgren), c'est un procédé dangereux et vraisemblablement de valeur plus que médiocre.

IV. *Nœuds intestinaux.*

Ce qui caractérise cette forme un peu particulière de volvulus, dont nous ne dirons que deux mots, c'est son extraordinaire gravité.

Sur 15 cas recuillis par Ekehorn, nous voyons que la mort est survenue 3 fois dans les douze premières heures, 8 fois dans les 24 heures. En reprenant ces observations (19) autant qu'on en peut juger, car la durée précise n'est pas toujours indiquée, je trouve :

Morts au bout de 12 heures, 2; de 12 heures à 24 heures, 8; de 24 heures à 36 heures, 2; au bout de 2 jours, 1; de 3 jours, 2; de 8 jours, 1; de 14 jours, 2.

Enfin, dans le seul cas de guérison connu (Gœbell), l'opération dut être pratiquée au bout de 24 heures.

Etant donnée cette rapidité effrayante d'évolution, on comprend que la plus grande partie des symptômes soient absents. Ainsi le ballonnement tant général que local est habituellement absent et souvent remplacé par de la contracture abdominale. Les vomissements fécaloïdes manquent généralement aussi. Mais les signes d'ileus aigu et surtout le collapsus sont très marqués.

Pronostic.

A ne considérer que les observations, il semble que le pronostic des volvulus de l'intestin soit extrêmement grave, puisque tous les cas observés de volvulus qui n'ont pas été soumis à un traitement approprié se sont terminés par la mort. Mais, de là à conclure que tous les cas de volvulus sont fatalement mortels, ce serait une

erreur grave. Il est difficile de porter à coup sûr le diagnostic de volvulus. Force donc nous a été de n'admettre comme tels que les cas où le volvulus a été démontré par l'opération ou à l'autopsie.

Or il est très probable que, dans un certain nombre de cas, la guérison spontanée a été observée. Nous savons déjà combien sont fréquents, dans les antécédents des malades atteints de volvulus, les crises de coliques plus ou moins vives, d'obstruction intestinale passagère. Ne s'agirait-il pas là de volvulus transitoires qui se résolvent d'eux-mêmes? Il est même des cas plus nets où il est difficile de ne pas admettre qu'il se soit agi d'un volvulus véritable, et, comme exemple, je citerai le cas suivant de Faltin (n° 6)

L'été dernier, le malade eût une grave crise d'occlusiou avec ventre fortement ballonné, vomissements fécaloïdes et violentes douleurs de ventre. Le 9e jour, le malade, étant en chemin de fer pour aller se faire traiter, eut subitement une selle très copieuse et tous les symptômes disparurent en un clin d'œil.

1° Cas non opérés. Ces cas sont très nombreux; mais nous ne nous occuperons que de ceux dont l'évolution est connue.

La date de la mort nous est indiquée dans 51 cas. La durée moyenne de la survie dans ces cas a été de 4 jours 7 dixièmes.

Les diverses formes se répartissent comme il suit :

Volvulus de l'intestin grêle, 23 cas, dans lesquels la mort est survenue le 1er jour, 8 fois; le 2e 4 fois; du 2e au 4e 6 fois; du 4e au 8e 8 fois; 7 fois le 10e et plus tard. Soit en moyenne 3,6.

Volvulus du cæcum, 8 cas. Mort survenue le 1er jour 3 fois; une fois le 2e jour; 1 fois le 3e; 1 fois le 6e; 1 fois le 10e et 1 fois le 14e jour; soit en moyenne une durée de 5,2 jours.

Volvulus iléo-côliques, 10 cas. Mort survenue le 1er jour 3 fois; le deuxième jour 1 fois; le troisième jour 1 fois; une fois le 10e; une fois le 12e et une fois le 19e jour; soit en moyenne une durée de 8,6 jours.

Dans 2 cas (Kleinwachter et Theremin), il s'agissait de nouveau-nés morts le 10e et le 17e jour.

2° Cas opérés, mais terminés par la mort, 192 cas.

Volvulus de l'intestin grêle, 129 cas. L'opération a été pratiquée le 1er jour 21 fois; le 2e jour 8 fois; le 3e jour 24 fois; les 4e et 5e jours 26 fois; les 6, 7, 8 et 9e jours 31 fois; 9 fois du 10e au 15e jour; une

fois le 16e et une fois le 18e. Moyenne de l'époque de l'opération, 4,4 jours.

Volvulus du cæcum, 53 cas. Date de l'opération, le 1er jour 7 fois; le 2e jour 3 fois; le 3e jour 4 fois; les 4e et 5e jours 8 fois; du 6e au 9e jour 21 fois; le 10e jour 4 fois. Enfin un nouveau-né opéré le 15e jour (Muscatello). Moyenne 4,5 jours.

Volvulus jéjuno-coliques, 11 cas. Date de l'opération : 1er jour 1 fois; le 5e jour 2 fois; 6e au 9e jour 4 fois; du 10e au 15e jour 2 fois; une fois le 15e; et une fois le 21e. Moyenne 9,5 jours.

La moyenne générale de la date d'opération dans les cas suivis de mort égale 4,8 jours.

3° Cas opérés et guéris, 100.

Volvulus de l'intestin grêle, 64. Date de l'opération : 1er jour 12; 2e jour 10; 3e jour 9; 4e et 5e jour 11; 6e au 10e jour 10; 10e au 15e jour 4; 18e jour 1. Signalons un cas chronique opéré au bout de plusieurs semaines (Muller). Moyenne 3,6 jours.

Volvulus du cæcum, 35. Date de l'opération : 1er jour 3; 2e jour 4; 3e jour 6; 4 et 5e jour 6; 6e au 10e jour 9; 10e au 15e jour 4; 16e jour 1. Moyenne 6 jours.

Volvulus jéjuno-côlique, 1 cas opéré le 16e jour.

Date moyenne de l'opération dans les cas guéris 4,5 jours.

1° *Gravité relative des diverses formes.* — Il suffit de rapprocher les chiffres que nous venons d'exposer pour voir que la gravité d'un volvulus va en diminuant à mesure que sa limite inférieure s'abaisse; du moins si nous en jugeons par les cas non opérés et terminés par la mort. Tandis que, pour les volvulus ilei, la moyenne de la durée de l'affection est de 3,6 jours, cette durée s'élève à 5,2 pour le volvulus cæci, et à 8,6 pour le volvulus jéjuno-côlique. Il semble pourtant qu'il en eut dû être autrement pour ce dernier, étant donnée l'étendue énorme d'intestin qui fait ici partie de la torsion.

Pour juger plus exactement de la gravité des formes, nous devons plutôt considérer un deuxième facteur, la proportion des cas guéris et des cas opérés.

2° *Rapports des cas guéris aux cas opérés.* — Ici ce que nous disions du volvulus iléo-côlique doit être réformé en ce sens que nous n'avons qu'un seul cas de guérison sur 12 opérations : ce qui nous donne une proportion infime de succès, 8 p. 100. Au contraire

ici la proportion des succès aux échecs est à peu de chose près la même pour les volvulus ilei et les volvulus cæci, puisqu'elle atteint dans les premiers le chiffre de 33 p. 100 et dans les deuxièmes 40 p. 100.

3° *Importance de la date de l'opération.* — Je laisserai ici complètement de côté le volvulus jéjuno-côlique; les cas sont trop peu nombreux pour permettre une appréciation raisonnée, car nous en arriverions à ce résultat absurde que le seul cas qui ait guéri est justement celui de tous, sauf un, qui a été opéré le plus tard.

Même anomalie se reproduit si nous comparons les cas non opérés aux cas opérés; dans le premier groupe, la durée de la maladie est en moyenne de 4,7 jours. Or, dans les cas opérés, si pour les cas terminés par guérison la moyenne s'abaisse à 4,5, elle s'élève par contre à 4,8 pour les cas opérés et morts.

En bloc, la date de l'opération ne semble pas avoir l'importance qu'on serait en droit de lui attribuer, puisque, entre l'époque où l'opération a été faite avec succès et celle où elle n'a pas réussi, il n'y a en moyenne que 7 à 8 heures de différence.

Mais ici encore les chiffres nous mènent à une absurdité, puisque, pour le volvulus cæci, les cas opérés sans succès l'ont été en moyenne au bout de 4,5 jours et les cas guéris au bout de 6 jours. Cela tient peut-être simplement à ce que les cas terminés par la mort sont surtout les cas de Strangulations-ileus à marche aiguë et les cas qui ont été guéris des cas d'Obturations-ileus à marche beaucoup moins rapide. En tous cas, ce que nous pouvons dire, c'est que:

1° Le volvulus jéjuno-côlique a une marche relativement lente; mais il est très grave, car la proportion de guérison des cas opérés est de 8 p. 100.

2° Les volvulus du cæcum et de l'iléon ont une gravité sensiblement égale, se rapprochant de 40 p. 100; mais le volvulus cæci, évoluant plus lentement que le volvulus ilei, donne plus que celui-ci le temps d'agir et qu'en règle générale on a dans le volvulus cæcal plus de chances de guérison pour un cas opéré à la même époque qu'un volvulus de l'intestin grêle.

La cause de la mort des malades atteints de volvulus est assez diverse; et à cet égard nous devons distinguer deux catégories, suivant que les malades sont morts sans opération ou après avoir été opérés.

Dans la classe des malades morts sans opération, il faut distinguer les cas à mort précoce, tardive ou moyenne.

Dans les cas où la mort survient de très bonne heure, il faut faire jouer un rôle important aux phénomènes réflexes.

Dans les cas où la mort survient tardivement, la mort est souvent la conséquence de la péritonite.

Dans les cas moyens, la mort est généralement la conséquence d'une série de facteurs. Il est certain que les phénomènes réflexes interviennent parfois ici; mais généralement ils sont de peu d'importance. De même la mort peut être due à une péritonite par perforation précoce. Mais, la cause de beaucoup la plus fréquente, c'est une septicémie péritonéo-intestinale, dont l'origine doit être recherchée dans le contenu même de l'intestin.

Sous l'influence de la stagnation, favorisés par les troubles vasculaires de l'intestin, le contenu de l'anse tordue ne tarde pas à se transformer en un véritable bouillon de culture, dans lequel prennent naissance des toxines redoutables. Sous l'influence de ces poisons, surviennent des phénomènes généraux graves : collapsus, intoxication cardiaque, se traduisant par l'accélération et l'affaiblissement du pouls, qui finissent par entraîner la mort du malade.

A ce foyer intestinal vient souvent se joindre un foyer péritonéal. Quand les microbes ayant migré à travers les parois intestinales malades sont venus coloniser dans le péritoine, il en résulte une deuxième source d'intoxication.

Dans la classe des malades morts après l'opération, la mort survient presque toujours, sauf complications, un temps très court après l'opération, rarement plus de 4 jours, le plus souvent dans les 24 ou 48 premières heures, parfois sur la table d'opération même, ou dans les premières heures qui suivent.

Dans ce dernier cas, la mort est habituellement due aux causes que nous venons de voir; l'opération l'a précipitée; mais le malade était dans un état tel qu'il n'eut pas tardé à succomber. Mais ce n'est pas là ce qui se passe ordinairement. Un malade, atteint de volvulus depuis 3 ou 4 jours avec ballonnement du ventre, vomissements, constipation absolue, mais état général encore bon, est opéré. Le volvulus est trouvé sans trop de peine, la détorsion opérée sans incident. Le malade se réveille, rend gaz et matières, parfois en abondance, ne souffre plus, ne vomit plus; et pourtant, au bout de

24 à 48 heures, il tombe dans le collapsus et meurt. La cause de ces accidents est, je crois, toujours l'intoxication d'origine intestinale.

L'opération ne peut empêcher que la quantité de toxines absorbées par l'organisme ne produise son effet. Si celle-ci est trop considérable, la mort s'ensuivra fatalement malgré l'opération.

Bien mieux, parfois l'opération ne saurait même qu'accélérer la terminaison fatale, en aggravant brusquement l'intoxication. En effet, tant que durait le volvulus, il y avait dans l'intestin un foyer infectieux, véritable laboratoire de toxines, mais en même temps des troubles circulatoires graves de ce même intestin qui arrêtaient ou diminuaient notablement l'absorption intestinale. Par conséquent, les toxines contenues dans l'anse tordue y étaient en quelque sorte inoffensives; du moins tant qu'elles ne dialysaient pas vers le péritoine. Seules les toxines situées dans l'intestin sus-jacent à l'étranglement étaient absorbées.

Arrive l'opération : la détorsion est effectuée, la circulation se rétablit dans l'anse tordue; et avec elle reparaît l'absorption, non seulement au niveau de l'anse tordue, mais sur toute la longueur de l'intestin sous-jacent. Il en résultera une absorption massive de toxines, bien propre à amener la mort rapide qu'on a trop souvent à déplorer après les opérations.

Il y a plus : en admettant même qu'on puisse vider absolument l'anse tordue de son contenu, sans que rien en soit absorbé, il reste une paroi intestinale altérée, farcie de microbes, et constituant en quelque sorte une véritable éponge de toxines, qui serait peut-être suffisante à elle seule pour intoxiquer l'organisme.

Tous les opérés et même les non opérés ne succombent pas toujours à l'intoxication : un certain nombre d'entre eux sont emportés par des complications. Nous ne pouvons entrer dans le détail de celles-ci : elles ne diffèrent en rien de ce qu'on rencontre dans les autres formes d'occlusion intestinale. C'est en premier lieu la péritonite par propagation ou par perforation; c'est ensuite la bronchopneumonie, soit par infection sanguine, soit par infection bronchique, celle-ci due à l'introduction dans les voies aériennes de parcelles de matières vomies.

Une complication intéressante à signaler, c'est l'hémorragie intestinale post-opératoire, d'ailleurs complication rare. Les récentes recherches de Schnitzler et de Sauvé ont montré que semblables

hémorragies survenaient parfois à la suite des kélotomies pour hernies étranglées. Or ici les conditions sont admirablement réunies pour donner naissance à ces hémorragies. D'après Schnitzler et Sauvé, les conditions ordinaires de leur production, sont, au point de vue étiologique, un étranglement très serré, une anse étranglée très longue, enfin un étranglement de date récente : or, en général, les volvulus à étranglement serré sont opérés de bonne heure, parce qu'ils provoquent des symptômes graves.

Au point de vue clinique, on constate généralement dans le sac la présence d'un liquide sanglant et de plus l'hémorragie est bénigne.

Comme l'a très justement fait remarquer Sauvé, la coloration du liquide herniaire se rapproche de celle du contenu de l'anse étranglée ; mais, tandis que l'entérorragie est un phénomène rare, l'hémorragie sacculaire est au contraire relativement fréquente. C'est exactement ce que nous observons dans les volvulus où l'ascite est très fréquemment sanglante.

C'est bien ce qui se rencontre dans le cas de Elliott. Le volvulus datait de 3 jours ; la laparotomie donna issue à un liquide sanglant. Le malade guérit ; mais il eut des selles sanglantes les 48 premières heures et de temps en temps encore pendant 2 semaines.

Signalons aussi le curieux cas de Kukula qui, opérant un étranglement herniaire datant de 12 heures, tomba sur deux anses grêles étranglées dans un sac inguinal. En essayant d'attirer ces anses dans la plaie, on les sentit fixées dans l'abdomen ; et, par une hernio-laparotomie, on découvrit que la portion d'intestin intermédiaire à ces deux anses et longue de 70 centimètres était tordue de 360° de droite à gauche. Détorsion ; réduction. Mort d'hémorragie intestinale.

TRAITEMENT

Traitement médical. — Le traitement médical a été employé dans des cas nombreux. Autrefois, c'était en quelque sorte le seul de mise ; et, maintenant encore, pour beaucoup de médecins, c'est le seul traitement admissible, tant qu'il n'est pas absolument démontré que l'occlusion intestinale est rebelle et qu'il est par suite nécessaire d'avoir recours au chirurgien : méthode déplorable qui a pour résultat de n'amener au chirurgien que des malades moribonds, auxquels toute intervention est incapable de rendre la santé.

Les médicaments qu'on peut faire absorber aux malades n'ont aucune utilité.

Les purgatifs non seulement sont inutiles; mais ils sont même dangereux; ils ne peuvent agir qu'en provoquant une hypersécrétion de la muqueuse intestinale, qui stagnera dans l'intestin et s'y décomposera en augmentant le péristaltisme des anses intestinales; or ce péritaltisme est désastreux, puisqu'il peut entraîner les anses intestinales dans le volvulus, et, une fois le volvulus constitué, augmenter la constriction de l'anse : en outre, fatiguant les anses intestinales, il amènera de meilleure heure leur paralysie et tous les inconvénients qui en découlent.

Les mêmes reproches peuvent être adressés aux lavements électriques, puisqu'eux aussi n'ont pour but que de réveiller ou d'augmenter le péristaltisme intestinal.

Deux autres médicaments ont été employés : la morphine et l'atropine. Dans les volvulus, l'opium n'a jamais pu arriver qu'à soulager les douleurs du patient, sans guérir l'affection.

On a beaucoup prôné, dans le traitement de l'occlusion, et cela surtout en Russie, l'emploi de l'atropine. Mais je ne vois pas de cas où elle ait pu amener la guérison; et je crois que fatalement il en sera ainsi dans tous les cas où il s'agira d'obstacle mécanique invincible, comme dans le cas qui nous occupe. Son emploi ne semble présenter aucun inconvénient; et peut-être est-il possible que, dans des cas au début, quand le volvulus est encore peu ou mal constitué, l'emploi de l'atropine suffise à en amener la résolution; plus tard, ce sera en vain qu'on y recourra.

Deux autres moyens méritent de nous arrêter un peu.

Les grands lavements, au point de vue du diagnostic, ne sont pas d'une grande utilité. Néanmoins, ils peuvent servir à distinguer une occlusion incomplète d'une occlusion complète; et assez souvent les lavements de plusieurs litres rendent des services en faisant disparaître l'obstruction. Ils ne sont d'ailleurs pas dangereux; et, à moins de vouloir employer une force trop considérable, il n'y a aucun inconvénient à introduire ainsi dans le gros intestin 2 à 3 litres, ou même davantage, d'eau bouillie, sous une pression qui devra être d'environ 1 mètre, mais qui en aucun cas ne devra dépasser 1 m. 50. La prudence recommande même de rester plutôt au-dessous qu'au-dessus du premier chiffre. Une bonne précaution sera d'administrer ces lavages intestinaux dans le décubitus latéral droit, pour permettre au liquide d'arriver plus facilement dans le cæcum

et d'utiliser une sonde en gomme ou mieux en caoutchouc, introduite aussi profondément que possible dans le rectum.

En fait, si pareille méthode n'a jamais amené la guérison d'un malade, elle n'a jamais aggravé son état, et parfois a été suivie d'une débâcle plus ou moins importante, quoique toujours temporaire, et assez souvent en tous cas a ramené quelques scybales et quelques gaz et a ainsi pu soulager le malade.

Donc cette méthode sera employée avec fruit, lorsque le malade arrivera sous la direction du chirurgien, sauf les cas, bien entendu, où une intervention immédiate s'impose; mais en aucun cas on n'en continuera trop longtemps l'emploi pour éviter de perdre ainsi inutilement un temps précieux et risquer de laisser s'aggraver l'état général et l'état local du malade.

Nons en dirons autant du lavage de l'estomac. C'est un procédé incapable de guérir, mais qui soulage toujours le malade. De plus, dans les cas d'obstruction intestinale, c'est une manœuvre à laquelle il sera presque toujours indiqué d'avoir recours pour vider autant que possible l'estomac et le bout supérieur de l'intestin et éviter ainsi les vomissements fécaloïdes pendant l'opération, et la mort soit immédiate par asphyxie, soit secondaire par gangrène pulmonaire ou bronchopneumonie, qui sont trop souvent la conséquence de leur pénétration dans les voies aériennes. On y aura donc autant que possible toujours recours.

Nous en avons fini avec le traitement médical de l'affection qui nous occupe. Signalons toutefois une dernière manœuvre, qu'on peut essayer, car elle est absolument inoffensive, c'est de chercher à obtenir la détorsion spontanée du volvulus par des changements de position appropriés du corps.

Trèves cite un malade qui avait été atteint d'accès multiples d'occlusion qu'il avait heureusement surmontés : sitôt atteint, il prenait une position déterminée. Toutefois, dans un dernier accès, cette méthode échoua et l'obstruction persista. A cela Trèves remarque qu'il est très possible que, dans un cas de volvulus récent, un changement de position ou un mouvement brusque quelconque puisse amener la résolution. C'est ce qu'essayèrent Faltin dans 2 cas et Sahlberg, sans toutefois réussir.

Traitement chirurgical. — C'est le seul admissible; mais encore faut-il qu'il soit appliqué selon les règles. Or deux opérations repré-

sentent le type des opérations en cas d'occlusion intestinale : entérostomie ou anus artificiel, et la laparotomie avec détorsion.

Entérostomie. — L'entérostomie n'a jamais été employée ni même préconisée ici que comme traitement de nécessité. C'est presque toujours par suite de l'état déplorable où se trouve le malade au moment de l'opération qu'on a dû la pratiquer et ses résultats s'en ressentent, car ils sont déplorables. D'ailleurs employée dans le début, elle n'eût pas donné de meilleurs résultats, car elle est frappée d'emblée d'impuissance.

Il y a en effet dans tout volvulus trois segments intestinaux absolument distincts et séparés les uns des autres : le segment tordu, le segment sus-jacent et le segment sous-jacent.

Où ferons-nous notre anus artificiel? Sur le bout inférieur? Non, puisqu'il n'est pas dilaté et que cela ne servirait d'ailleurs à rien. Sur le segment tordu? Oui, le plus souvent, puisqu'il est dilaté, c'est lui qui se présentera d'emblée dans la plaie. Sur le bout supérieur? C'est possible, mais rare.

L'entérostomie, faite sur le bout tordu permet à ce segment de se vider complètement de son contenu : il en résulte que tout son contenu, qui intoxique l'organisme, s'écoulant du dehors, l'état général du malade se relèvera : un certain nombre de phénomènes fonctionnels disparaîtront et, de fait, à la suite de l'entérostomie, nombre de malades se sont sentis très soulagés et ont pu avoir pendant quelque temps l'illusion de la guérison.

Cependant celle-ci est impossible, car l'entérostomie ne peut rien sur l'obstacle lui-même qui persiste malgré tout, et même, fixant en un point l'intestin à la paroi, elle empêche absolument toute détorsion spontanée, si celle-ci avait pu se produire. Il en résulte que l'occlusion persiste, que le malade ne peut se nourrir, puisque les aliments sont fatalement rendus par vomissement. En outre, si l'étranglement est un peu serré et s'accompagne de troubles vasculaires, l'entérostomie n'y fait rien et l'anse tordue continuera à se gangréner.

Faite sur le segment supérieur, l'entérostomie permettra à ce segment de se vider, et, si elle était faite suffisamment bas, sur l'intestin grêle ou même le gros intestin, elle suffirait à permettre la survie du malade, mais encore faut-il pour cela que les lésions intestinales du segment tordu soient peu importantes, car l'entérosto-

mie ne peut rien sur elles et par conséquent ne saurait empêcher soit une péritonite par perforation ou propagation, soit un sphacèle de l'anse tordue.

On voit donc que cette opération doit fatalement échouer et ne peut en rien empêcher la mort, qu'elle ne fait que reculer dans un certain nombre de cas.

Voyons quels sont les résultats qu'elle a donnés.

L'entérostomie a été pratiquée comme opération primitive 30 fois, et les 30 cas se sont tous terminés par la mort. 17 fois l'entérostomie a été pratiquée sur l'anse tordue; 5 fois au-dessus d'elle et dans les 5 cas, parce qu'il existait une complexité telle de la région qu'il était impossible d'y rien reconnaître et que d'ailleurs l'état du malade pressait; une fois au-dessous du volvulus (Pitt).

La mort est survenue 12 fois dans les vingt-quatre premières heures; 4 fois dans les trente-six heures; 5 fois du deuxième au quatrième jour; 3 fois du quatrième au huitième; 1 fois le huitième; 1 fois le dixième et 1 fois le douzième jour seulement. Dans deux cas, l'entérostomie n'ayant donné aucun résultat, le chirurgien intervint secondairement par laparotomie, leva l'obstacle, mais n'empêcha pas le malade de mourir (Brown, Parker).

Notons un cas curieux de Richet, où on voulut pratiquer un anus iliaque, mais où on ne put trouver aucune anse distendue.

Tels sont les tristes résultats de l'entérostomie primitive : c'est assez dire qu'elle est absolument contre-indiquée !

Laparotomie. — Il n'y a donc en pareil cas qu'un traitement de mise, la laparotomie pratiquée le plus tôt possible. C'est le seul moyen de salut; et, même dans un certain nombre de cas, elle ne permit pas de lever l'obstacle, soit parce qu'il ne fut pas trouvé, soit parce qu'on crut avoir trouvé et levé la cause de l'obstruction, alors qu'en réalité elle persistait encore.

On peut en effet se tromper de deux manières. On peut ne pas trouver le siège de l'obstacle, malgré un examen consciencieux de l'abdomen, et cela parce que l'obstacle est pris pour quelque chose de normal : c'est ainsi que, dans le cas de Kirmisson, on se crut en présence du muscle de Treitz et de l'angle duodéno-jéjunal, alors qu'on se trouvait précisément sur le siège de la torsion.

Dans d'autres cas, il semble que l'erreur vienne surtout de ce que l'incision de la paroi a été trop petite et n'a pas permis l'exploration

minutieuse de l'abdomen : c'est souvent avec le doigt que l'on explore et on arrive ainsi à sentir la corde qui résulte de la torsion du mésentère; mais on la prend pour une bride qui coude l'intestin, et lorsqu'après quelques manipulations, quelques tentatives de dévidement on croit l'avoir fait disparaître, parce qu'on ne la sent plus, on s'arrête, se tenant pour satisfait alors que l'obstacle persiste toujours.

C'est arrivé dans le cas de Mignon; dans un cas analogue, Routier fut assez heureux pour supprimer entièrement la torsion et guérir son malade.

Dans un cas de Maunder, le doigt découvrit, passant sur l'intestin, un ligament qui fut sectionné; mais on s'en tint là; le volvulus ne fut pas découvert et le malade mourut. — Debrie découvre des anses fortement congestionnées, ecchymotiques même, mais rien au niveau du cæcum; et il ferme sans plus chercher. — Enfin, dans un cas de Gœbell, il y avait hémorragie intrapéritonéale; on ne découvrit pas la source de cette hémorragie, due précisément à la torsion.

Dans 3 cas (Blecher, Kirmisson, Monkevitch) il s'agissait de volvulus iléo-côlique : il était donc à la rigueur difficile d'éviter l'erreur, en ce sens qu'en dévidant l'intestin du cæcum au duodénum, on ne pouvait trouver nulle part le siège de l'obstacle et qu'on était exposé, comme dans le cas de Kirmisson, à prendre pour le duodénum le siège supérieur du volvulus. Dans les 2 autres cas, la mort survint au cours de l'opération : mais il est douteux que dans ces deux cas on fût arrivé à trouver réellement le siège et la nature de l'occlusion.

Enfin il convient de ne pas oublier que beaucoup de cas d'entérostomie et même quelques opérations plus complexes que nous aurons ultérieurement à étudier, entéro-anastomose par exemple, comme dans un cas de Delbet, doivent rentrer dans cet ordre de faits, l'opération ayant été ainsi terminée, faute de trouver l'obstacle et pour tenter de rétablir la circulation des matières.

Détorsion. — La détorsion est le traitement logique du volvulus. Elle consiste à faire subir à toute la portion d'intestin comprise dans le volvulus un mouvement de rotation égal et de sens contraire à celui dont elle est animée.

Tout d'abord est-il nécessaire de la faire d'un seul temps ou au contraire peut-elle être faite peu à peu par déroulement ou dévidement intestinal.

Pour M. Delbet, il est impossible ou à peu près d'obtenir la détorsion en exerçant des tractions. En tirant sur l'anse cæcale, on

ne produira d'autre effet que d'augmenter la torsion. Pour remédier à l'inversion, il faudrait tirer sur l'anse jéjunale, prendre soin de tirer dans le sens inverse de la torsion, et, si on avait cette chance, dérouler toute la longueur de la masse de l'intestin grêle : il est peu probable qu'on arrivât à un bon résultat.

Cependant, dans un cas au moins, on aurait pu obtenir de cette façon la détorsion du volvulus (Routier). « En attirant l'intestin distendu et en le refoulant vers l'hypocondre droit, on dévide 80 centimètres d'intestin grêle environ, jusqu'à un moment où on sent une résistance; on voit alors une partie de l'intestin distendu qui semblait plonger dans un trou. Des tractions douces permettent d'en faire sortir environ 1 mètre d'intestin, qui semblait se gonfler à mesure qu'il se dégageait; puis, tout à coup, sensation de résistance vaincue ; tout le paquet intestinal semble reprendre son aspect normal. Guérison. »

Donc, en règle générale, si on suppose que l'obstacle est dû à une torsion de l'intestin, il faudra pratiquer la détorsion en bloc : ce n'est que dans les cas où la torsion ne serait pas reconnue qu'on pourrait essayer le dévidement.

La première condition pour faire la détorsion, c'est donc de reconnaître l'existence de la torsion et son sens. Voici, à cet égard, comment on devra se comporter.

L'abdomen ouvert, on ira immédiatement à la recherche du cæcum et on en constatera l'état. Est-il dilaté? Est-il lui-même tordu et disloqué? C'est un point qu'il sera habituellement facile de reconnaître. Ne trouve-t-on rien à son niveau, est-il flasque et vide? On remontera régulièrement, en suivant minutieusement l'intestin grêle de façon à bien observer son état et il arrivera fatalement un moment où on trouvera le siège de l'occlusion.

M. Delbet a parfaitement décrit l'aspect que prend l'intestin et le mésentère dans le cas de torsion totale du mésentère. « Si on regarde les deux anses jéjunale et cæcale, on a l'impression de les voir s'engager toutes deux dans le même trou, et, en face de cette disparition, on est tenté de croire qu'il s'agit d'une hernie rétro-péritonéale. En suivant la dernière anse vide qui part du cæcum, on constate qu'elle est fixe et s'engage derrière une bride saillante, et, en tirant sur l'anse distendue qui accompagne l'anse cæcale aplatie, on constate qu'on peut amener facilement d'autres anses grêles. En relevant cette anse distendue, on voit qu'elle n'est pas fixée contre

l'anse cæcale, comme elle le serait par le collet d'une hernie. Cette double constatation suffit pour éliminer la hernie. On peut voir sur le mésentère les plis qui indiquent la torsion; on peut sentir les deux brides formées par le tiraillement du péritoine pariétal, dont l'une remonte vers le rein droit et dont l'autre descend en suivant les vaisseaux iliaques. On peut être sûr alors que l'intestin est tordu. »

Le diagnostic est le plus souvent très facile; ce n'est guère que dans les cas de torsion iléo-côlique qu'il devient plus délicat, car on peut prendre pour l'angle duodéno-jéjunal le point toujours situé très haut sur le jéjunum où l'entrecroisement avec le côlon se fait. Pour éviter l'erreur, il faut avec grande attention examiner le gros intestin tout entier. Dans tous les cas de volvulus iléo-côlique, on verra fatalement le côlon transverse décrire autour de l'intestin grêle un cercle presque complet.

Pour constater facilement l'existence du volvulus, il est nécessaire de pouvoir inspecter complètement l'abdomen du malade : une longue incision est donc nécessaire. En général, on la fera médiane et sous-ombilicale. Toutefois quelques auteurs l'ont faite latérale et sont parvenus à leurs fins; mais cette incision semble surtout recommandable dans les cas de volvulus du cæcum. Peu importe sa hauteur, pourvu qu'on la fasse suffisamment longue.

Si cette longue incision n'était pas indispensable pour l'inspection, elle le deviendrait absolument pour la détorsion. C'est là d'ailleurs un fait sur lequel insistent tous les auteurs qui se sont trouvés aux prises avec de semblables faits.

Il faut en effet pratiquer une éviscération complète au moins des anses qui font partie du volvulus; sinon la détorsion, souvent pénible et difficile par elle-même, peut devenir impossible. Dans un cas de Philipowicz, pendant la détorsion, une partie des anses grêles dilatées, mais non éviscérées, se coinça dans le ventre; la détorsion ne put continuer et la racine du mésentère menaça de se déchirer : il fallut au plus vite éviscérer tout l'intestin et la détorsion devint alors très simple.

La détorsion exige toujours un certain nombre de précautions. Comme il s'agit au bout d'un certain temps au moins d'anses intestinales plus ou moins malades, friables, distendues, de mésentère infiltré, il faudra agir avec toute la douceur possible pour éviter les

déchirures, les ruptures de l'intestin nécessitant des interventions qui allongent et aggravent notablement l'intervention primitive.

On évitera que cette large surface d'intestin, souvent déjà enflammée, soit exposée non seulement aux souillures multiples dues au contact d'objets ou de vêtements non stérilisés, mais aussi au refroidissement. Pour cela on réchauffera les anses éviscérées à l'aide de champs humides et chauds, dont on les entourera : d'ailleurs, justement, le moyen le plus commode pour exécuter la détorsion en exige l'emploi.

Tout est prêt pour la détorsion. Essayer de prendre directement l'intestin avec les mains est gênant, car cet intestin risque de filer entre les mains et ne donne pas un point d'appui suffisamment résistant. Pour exécuter correctement la manœuvre, on enveloppera toute la masse intestinale herniée, dans une grande serviette stérilisée, qui formera comme une bourse contenant tout l'intestin et qui par là permettra une action plus facile et plus régulière.

Suivant le volume que présente l'intestin, la détorsion pourra être exécutée par le chirurgien seul; plus souvent, il devra être aidé par un ou même deux aides : ce qui est plus rare. La masse intestinale enveloppée des champs est alors saisie par les 2 ou 4 mains nécessaires, et directement soulevée en haut pour tendre le mésentère et donner ainsi à la détorsion un véritable pivot : puis, avec un ensemble parfait, tout le monde agira dans le sens voulu pour détordre l'intestin. Il est souvent impossible d'arriver d'un seul coup à la détorsion, si le degré de torsion est trop considérable. Il faudra alors que chacun change les mains de place, non tous à la fois, mais les uns après les autres, sans jamais quitter le paquet intestinal de plus d'une main. En se passant ainsi peu à peu l'intestin, on lui fait exécuter le nombre de tours voulus, et, à un certain moment, la détorsion est effectuée, l'intestin a repris sa position normale.

A ce moment même, il est fréquent de voir le contenu de l'anse tordue, gaz et liquides, se précipiter dans l'intestin sous-jacent, et le remplir. Cette replétion peut être si rapide que, sur la table d'opération même, les malades ont eu une selle.

La détorsion pratiquée, il est indispensable, avant d'aller plus loin, d'examiner soigneusement les points de l'intestin où s'exerçait de la constriction et de s'assurer qu'ils sont en bon état. Un sillon

d'étranglement marque le plus souvent le siège de la constriction; on s'assurera qu'il n'y existe ni point sphacélé, ni perforation déjà effectuée; si cela se rencontrait, on se conduirait comme dans les hernies étranglées avec sphacèle.

Il va sans dire que, si l'anse tordue était en partie ou en totalité sphacélée, il y aurait lieu de recourir à la résection.

Si tout est en bon ordre, on refermera l'abdomen.

La rentrée des anses intestinales dans la cavité abdominale peut être rendue difficile par suite de leur ballonnement considérable. Il est rare toutefois qu'en utilisant le procédé bien connu de la serviette, préconisé par Kümmell, on n'arrive pas à réduire les anses. Mais, si l'on échouait ou si, d'emblée, on voulait diminuer leur volume, il y aurait lieu de recourir à une série de pratiques dont nous aurons à discuter quelques-unes (ponctions, entérotomie).

Une méthode simple et sans danger, qui peut rendre de grands services en facilitant l'évacuation du contenu, consiste à introduire, avant l'opération, dans le rectum, aussi haut que possible, une sonde en caoutchouc ou en gomme qu'on laissera à demeure, comme cela se fait souvent après les opérations. On a même dans un but analogue proposé et exécuté la dilatation de l'anus.

Second point : faut-il ou non drainer? Un tamponnement à la Mikulicz de la cavité péritonéale doit être proscrit : il ne saurait avoir que des inconvénients. Pratiqué au contraire à l'aide d'un tube de caoutchouc, le drainage ne saurait avoir d'inconvénients, et il y aurait le plus souvent témérité à s'en abstenir.

Faltin rejette tout drainage, même lorsque l'épanchement péritonéal était abondant, trouble et même d'odeur fade; il ne le conserve que dans les cas où il a fallu faire une résection intestinale ou lorsque l'épanchement était purulent ou sanieux.

Y a-t-il des contre-indications à cette intervention? Je ne le crois pas. Sans doute, il est des malades tellement bas et tellement près de la mort qu'on fera souvent sagement de les laisser en paix. Mais le collapsus ne doit pas être considéré comme une contre-indication. Cet état n'est pas toujours dû à l'intoxication stercorale; il faut faire une certaine part aux tiraillements du mésentère, à l'excitation du plexus solaire, provoquant des réflexes inhibiteurs du cœur. Le meilleur moyen sera donc de supprimer ces tiraillements et cette

irritation : ce sera contre le collapsus le plus efficace des traitements. Il va sans dire qu'on aura néanmoins recours à tous les agents thérapeutiques ordinairement mis en usage contre lui. Crile, les chirurgiens anglais et américains, recommandent beaucoup à cet égard la strychnine à haute dose (0,015 mg. en injection sous-cutanée). Faltin dit s'être bien trouvé de doses de 3 à 5 mg., administrées plusieurs fois par jour.

RÉSULTATS. — 128 cas ont été opérés : sur ce nombre il y a eu 64 guérisons et 64 décès ; soit une moyenne de 50 guérisons pour 100.

Ces cas se répartissent de la façon suivante :

		Guérisons.	Morts.	Guérisons p. 100.
Volvulus de l'intestin grêle.	91	39	52	43
du cæcum.....	32	23	9	72
iléo-côliques.....	5	2	3	40

Si maintenant nous examinons la répartition suivant l'époque de l'opération, nous trouvons :

Cas opérés le 1er jour.....	14	8 guérisons.	6 morts.
2e —	12	9 —	3 —
3e —	26	13 —	13 —
4e —	17	7 —	10 —
du 5e au 8e jour.....	29	14 —	15 —
du 8e au 10e —	12	3 —	9 —
après le 10e —	14	8 —	6 —

Comme on le voit, les deux premiers jours, le nombre des guérisons l'emporte beaucoup sur celui des décès. Plus tard les 2 chiffres s'égalisent et finissent même par présenter l'ordre inverse. Cependant, à partir du 10e jour, la prédominance des succès reparait ; c'est que les cas qui n'ont pas encore amené la mort à pareille date sont des cas bénins, où il n'y a pas de troubles circulatoires et devraient plutôt être considérés comme des volvulus chroniques.

(*A suivre.*)

REVUE DES SOCIÉTÉS SAVANTES

SOCIÉTÉ DE CHIRURGIE

Du 20 mars au 17 avril 1907.

De l'hémostase chez les hémophiles (suite de la discussion).

M. Broca relate l'observation d'un jeune garçon hémophile, amené dans son service pour une hémorragie consécutive à la chute d'une dent de lait et durant depuis deux jours. Il fit appliquer dans l'alvéole un tampon imbibé de sérum antidiphtérique et injecta sous la peau 20 centimètres cubes du même sérum, puis dans le rectum un demi-litre d'eau salée à 7 p. 1 000. L'hémorragie s'arrêta aussitôt.

M. Mauclaire signale un insuccès par le sérum antidiphtérique. Il s'agit d'un homme atteint de cirrhose hypertrophique avec purpura compliqué d'endocardite. Cette affection s'était compliquée de parotidites suppurées bilatérales, M. Mauclaire, craignant une hémorragie, fit pratiquer douze heures avant l'incision une injection de 20 centimètres cubes de sérum antidiphtérique. Or, douze heures après l'incision, survint une hémorragie en nappe, pour laquelle on dut faire une injection de sérum gélatiné. Le malade succomba quarante-huit heures après l'intervention.

Sur les pancréatites (suite de la discussion).

M. Faure a opéré, il y a quelques années, une jeune femme de vingt et un ans, qui avait été prise brusquement de douleurs extrêmement violentes dans la région épigastrique et de phénomènes péritonéaux, qui firent croire à une perforation de l'estomac. Une laparotomie sus-ombilicale montra que l'estomac était sain ; mais, après effondrement de l'épiploon gastro-hépatique, on tomba dans une vaste collection suppurée, au fond de laquelle on reconnut le pancréas grisâtre, diffluent, désorganisé par la suppuration. La malade guérit, mais quitta l'hôpital avec une fistule pancréatique encore en activité. — Dans un second cas, M. Faure fut appelé à voir un homme qui depuis trois mois présentait des troubles gastriques graves et dépérissait à vue d'œil. On crut à un cancer de l'estomac ou du côlon transverse, en raison d'une tuméfaction que l'on sentait dans la région ombilicale. La laparotomie montra l'estomac et le côlon transverse sains, mais soulevés par une tumeur profonde. Après effondrement du grand épiploon, on tombe sur des adhérences lâches, dont la rupture fit disparaître la tuméfaction. Dans la profondeur, on arrive sur un foyer rempli d'un magma noirâtre et semi-pâteux qui occupait la place du pancréas. Un large drainage de ce foyer amena une guérison rapide.

Il n'est pas douteux pour M. Faure que dans le premier cas il s'est agi d'une pancréatite aiguë et dans le second d'une pancréatite hémorragique. Il pense que ces affections doivent être assez communes, les infections du pancréas par le canal de Wirsung ne devant pas être moins fréquentes que celles des voies biliaires par le cholédoque. En tout cas, elles doivent entrer en ligne de compte dans le diagnostic. — Quant aux voies d'accès pour arriver aux suppurations pancréatiques, M. Faure estime qu'il faut inciser au point où se manifeste à l'extérieur la suppuration.

M. Guinard clôt la discussion, en précisant spécialement le diagnostic entre les pancréatites suppurées et la perforation des ulcères de l'estomac et du duodénum.

Les hernies propéritonéales (suite de la discussion).

M. Delbet n'a observé qu'un seul cas de hernie propéritonéale chez un homme de cinquante-huit ans, traité dans un service de médecine pour une affection cardiaque. Ce malade fut pris brusquement, dans son lit, d'une active douleur au creux épigastrique, suivie d'un violent besoin d'aller à la garde-robe. On pensa à une embolie de l'artère mésentérique et l'on s'attendait à ce que le malade succombât. Mais il résista; les phénomènes aigus disparurent; et il ne resta que des phénomènes d'occlusion intestinale pour lesquels M. Delbet fut appelé pour une intervention. La laparotomie fut pratiquée; il y avait de la péritonite; mais l'artère mésentérique n'était pas en cause. On trouva au-dessus de l'arcade de Fallope, du côté gauche, une tumeur dans laquelle s'engageait l'intestin. Il s'agissait d'une hernie propéritonéale étranglée. Avec le doigt on put dilater le collet de la hernie, et on en sortit une anse complètement gangrénée que l'on réséqua; on fit ensuite une anastomose termino-latérale. Le malade succomba le lendemain matin.

M. Delbet considère la pathogénie de la hernie propéritonéale comme très claire. Sous la poussée de la pression abdominale le péritoine cède et se déprime là où il est le moins solide et le moins soutenu. Aussi les variétés sont elles innombrables.

M. Potherat a eu l'accasion d'opérer une hernie propéritonéale, pour laquelle il avait par avance pu faire un diagnostic exact et complet. Il s'agissait d'un jeune homme de dix-huit ans, opéré six ans auparavant d'une ectopie testiculaire droite. Ce malade fut pris brusquement d'une douleur violente dans la région inguinale droite, accompagnée de vomissements. Un médecin appelé reconnaît une hernie inguinale et la réduit. Mais les phénomènes persistent; et M. Potherat, qui voit le malade ensuite, constate, dans la région inguinale droite, deux tuméfactions; l'une supérieure, à la partie la plus élevée du canal inguinal, du volume d'une petite mandarine, lisse, résistante, non réductible; l'autre, inférieure, pulsatile, nettement fluctuante et transparente. Le diagnostic de M. Potherat fut : ectopie inguinale opérée avec formation, aux dépens du canal péritonéo-vaginal, d'une vaginale du testicule descendu dans les bourses. Hydrocèle de cette vaginale; persistance de la portion supérieure du conduit péritonéo-

vaginal congénital; issue brusque des intestins dans ce canal et étranglement par l'orifice péritonéal; donc hernie propéritonéale étranglée. L'opération confirma de tous points ce diagnostic. M. Potherat pratiqua l'incision de la cure radicale inguinale, mais fut obligé de remonter cette incision haut sur le péritoine pour atteindre le collet de la hernie; ce dernier fut incisé, et l'intestin put être retiré. Comme il ne paraissait pas atteint de lésions graves, il put être réduit. Le sac péritonéal fut reséqué; puis on procéda à la réfection de la paroi abdominale. Le malade guérit sans incident.

M. Lucas-Championnière estime que les faits de ce genre sont d'observation courante chez les chirurgiens, qui ont l'occasion de voir beaucoup de hernies. Leur caractère propre, c'est un polymorphisme très prononcé : ce qui expose à décrire un très grand nombre de variétés distinctes. Ce serait une erreur. — Le mécanisme de la formation de ces hernies est probablement complexe et répond à des conditions spéciales et à des prédispositions qui appartiennent à la nature des tissus qui subissent les effondrements.

M. Routier a observé un fait de hernie propéritonéale, qui avait été pris cliniquement pour un néoplasme du cæcum. Il s'agissait d'une hernie propéritonéale, développée dans la région de l'anneau crural, et descendant dans la région obturatrice sans pénétrer dans le trajet obturateur.

M. Soubbotitch (de Belgrade). — *Luxation du métatarse en dehors.*

Rapport de M. Walther.

Il s'agit d'une luxation en dehors des cinq métatarsiens, avec fracture du 2e métatarsien à la base et en renversement complet du 1er cunéiforme. Une tentative immédiate de réduction, de même qu'une tentative, faite vingt-quatre heures après sous anesthésie chloroformique, restèrent sans résultat. M. Soubbotich ne se décide pas à une intervention sanglante et traite le malade par le repos, puis rapidement par le massage et la mobilisation. Assez rapidement le malade peut marcher dans de bonnes conditions, sans chaussure spéciale; et M. Soubbotitch affirme qu'il ne marcherait pas mieux si on lui avait fait une opération.

M. Walther présente des radiographies d'un cas analogue, où une femme, ayant subi une déformation considérable du pied par le fait d'une subluxation des 1er et 2e métatarsiens, d'un glissement des trois derniers métatarsiens sur le plan externe du cuboïde écrasé, d'une fracture du 2e métatarsien à sa base, d'une fracture du 2e, du 3e et du 4e métatarsien à leur extrémité inférieure, sous l'influence des massages et des mouvements, eut une marche relativement facile et peu douloureuse.

MM. Jeanbrau et Anglade (de Montpellier). — *Rapports du traumatisme avec l'appendicite au point de vue pathogénique et médico-légal.*

S'appuyant sur l'analyse de cinquante-huit observations, MM. Jeanbrau et Anglade étudient, dans un travail d'ensemble, les rapports du traumatisme avec l'appendicite, tant au point de vue pathogénique qu'au point de vue médico-légal. — M. Picqué n'envisage que le point de vue pathogénique.

Les auteurs cherchent à élucider si l'appendicite vraie peut être créée

par une contusion ou un effort, ou si elle est simplement révélée par l'accident qui détermine une crise aiguë toujours imminente en cas d'appendicite latente. Sur les 58 observations qu'ils ont minutieusement étudiées, MM. Jeanbrau et Anglade n'en retiennent que trois que l'on puisse qualifier d'appendicites traumatiques survenues chez des individus sains ; ce sont ceux de Guinard, Legueu et Moty. Mais, même dans ces trois cas, les renseignements fournis sur les antécédents, ne permettent pas d'affirmer que l'appendicite a été créée par le traumatisme. De telle sorte que la conclusion des auteurs est que l'accident ne crée pas l'appendicite, mais réveille ou aggrave une appendicite latente et détermine la poussée aiguë. Les auteurs étudient longuement le mécanisme de cette action.

M. Legueu expose que le cas qu'il a publié est un cas d'appendicite vulgaire, survenue plusieurs jours après un traumatisme, mais que rien ne permet d'incriminer le traumatisme.

M. Sieur pratique dans un milieu où l'appendicite et les traumatismes de l'abdomen sont également fréquents; mais il ne connaît pas un seul exemple permettant de conclure à la filiation directe de l'appendicite et du traumatisme. Par contre il a pu relever chez quelques malades le rôle important pris par le traumatisme dans le réveil d'une crise appendiculaire. Il cite deux observations personnelles, qui mettent bien cette action en relief.

M. Potherat ne conçoit pas qu'un traumatisme puisse produire une appendicite; ce qu'il produit, c'est tout au plus une déchirure ou une rupture de l'appendice.

M. Broca est d'accord pour penser qu'un traumatisme n'est pas capable de produire une appendicite. Il n'en est pas moins vrai qu'à l'origine de beaucoup de crises d'appendicite qu'il a été appelé à soigner il a trouvé un traumatisme quelconque.

M. Demoulin fait observer que, si on tombait d'accord pour admettre qu'un traumatisme peut éveiller une crise d'appendicite latente, un grand nombre d'appendicites rentreraient, selon la jurisprudence actuelle, dans le cadre des accidents de travail.

M. Guinard. — *Tétanos céphalique avec paralysie faciale. Guérison.*

M. Guinard présente un jeune homme qui fut pris de tétanos céphalique au sixième jour, après avoir reçu, en jouant au foot-ball, un coup de pied au niveau de la pommette gauche. Dès le jour où le trismus paraît, on injecte 10 centimètres cubes de sérum antitétanique en injection sous-cutanée et on continue les jours suivants. Néanmoins les phénomènes s'aggravent; il y a des crises extrêmement douloureuses de contracture des muscles de la face, contrastant avec une paralysie faciale complète du côté où siégeait la petite plaie primitive. M. Guinard, appelé en consultation cinq jours après le début du trismus, pratique une ponction lombaire, laisse couler cinq centimètres cubes de liquide céphalo-rachidien et les remplace par cinq centimètres cubes de sérum antitétanique; et permet de continuer les injections sous-cutanées les jours suivants. Pendant quarante-huit

heures les accidents s'accentuent encore, tout en restant limités à la face; puis les symptômes s'amendèrent et le malade guérit. Il avait eu 21 injections sous-cutanées. Si on ne peut affirmer que ces injections sont la cause de la guérison, ce cas démontre pour le moins qu'elles sont très bien supportées.

M. Bazy voit dans ce fait une nouvelle démonstration de la nécessité qu'il y a à faire des injections antitétaniques préventives pour la moindre blessure subie dans la rue.

M. Schwartz rappelle le mémoire qu'il a publié avec Terrillon sur le tétanos céphalique, d'après lequel il semble que le tétanos céphalique soit moins grave et susceptible d'une guérison spontanée. Le blessé de M. Guinard en est une nouvelle preuve, puisqu'il a guéri, quoique l'incubation fut de moins de six jours. Les injections antitétaniques ont-elles été pour une certaine part dans cette guérison? M. Schwartz n'est pas disposé à le croire. Autant il croit à l'action préventive du sérum antitétanique, autant il a peu de confiance dans son action thérapeutique. M. Schwartz a observé un cas de tétanos céphalique, qui a guéri lui aussi après les injections sous-cutanées de sérum; mais un autre malade a succombé très rapidement, bien qu'il eût reçu des injections dès l'apparition des accidents.

M. Demoulin est un partisan convaincu des injections préventives qu'il pratique systématiquement depuis 1897; jamais il n'a vu le tétanos se développer chez ses injectés. Par contre il a observé trois cas de tétanos, venus du dehors dans son service; et ces trois cas ont succombé rapidement malgré le sérum antitétanique administré par toutes les voies.

M. Reynier trouve le cas de M. Guinard intéressant, sinon démonstratif, parce que la guérison est survenue à la suite d'une injection intra-médullaire du sérum antitétanique et que ce cas semblerait ainsi plaider en faveur du traitement préconisé par Neugebauer et qui consiste à faire des injections répétées intra-médullaires du sérum antitétanique? En admettant même l'efficacité de ce traitement, M. Reynier le considère comme très aléatoire et peu susceptible d'être mis en parallèle avec celui qu'il a préconisé lui-même et qui consiste dans l'association des injections sous-cutanées de sérum antitétanique, faites tous les jours à la dose de 10 à 20 centimètres cubes, avec l'administration du chloral à très haute dose, atteignant 18 à 20 grammes par jour. Grâce à ce traitement M. Reynier a vu guérir les six derniers cas de tétanos qu'il a observés; et c'est vers le dix-huitième jour que dans tous ces cas s'est produite la détente. En ce qui concerne l'efficacité de la sérothérapie préventive, M. Reynier se montre sceptique, attendu que le nombre de cas où le tétanos se produit malgré ces injections va en augmentant rapidement.

M. Duval. — *Coup de feu pénétrant de la poitrine et de l'abdomen. Blessure de la plèvre gauche, de l'intestin et du rein gauche. Néphrectomie d'urgence. Guérison.*

Rapport de M. Walther.

Il s'agit d'un caporal d'infanterie de marine, ayant reçu dans une rixe un coup de feu et amené sans connaissance et presque exsangue à l'hôpital. La balle avait pénétré au niveau du thorax, en avant, dans le 8e espace intercostal, et la plaie de sortie se trouvait à la région lombaire, sur le bord externe de la masse sacro-lombaire. L'auscultation permet de constater l'existence d'un hémothorax; de plus la présence du sang dans les urines impliquait une blessure du rein et la direction du trajet du projectile rendait la blessure du gros intestin probable. Le danger immédiat résidant dans l'hémorragie de la blessure du rein, M. Duval intervint immédiatement par une longue incision lombaire, découvrit le rein gauche et constata un vaste éclatement de l'organe. Une tentative de suture échoua à cause de l'état d'altération des tissus; on dut pratiquer le néphrectomie; et on borna là l'intervention, l'état du blessé ne permettant pas d'autres recherches. Les suites furent simples, le troisième jour l'issue des matières fécales par la plaie témoigne de la blessure de l'intestin. Mais cette fistule guérit spontanément assez vite; l'hémothorax se résorba, et, en un mois environ, le blessé était complètement guéri.

M. Morestin. — *Observation d'épithéliome adamantin du maxillaire inférieur.*

Rapport de M. Mauclaire.

Il s'agit d'une tumeur kystique développée dans l'épaisseur de la moitié gauche de la branche horizontale du maxillaire inférieur chez une jeune fille de vingt-deux ans. Deux interventions partielles avaient été faites par la bouche sans succès. M. Morestin pratique la résection de toute la moitié correspondante du maxillaire inférieur, sans pratiquer d'incision extérieure et en faisant l'intervention exclusivement par la bouche. L'examen histologique montra qu'il s'agissait d'un épithéliome adamantin. La malade guérit rapidement, sans présenter de déformations choquantes et resta guérie depuis quatre ans.

M. Mauclaire pense que M. Morestin a été bien inspiré de faire l'hémirésection. Toutefois il insiste sur les avantages des opérations parcimonieuses sur le maxillaire inférieur et montre que les tumeurs mêmes dites épithéliales sont justiciables d'une exérèse limitée. Il a lui-même pratiqué une simple énucléation d'une tumeur de ce genre chez une femme qui refusait l'hémirésection. Or, depuis l'opération, qui date de six ans, il n'y a pas de récidive.

M. Faure, opérant un cancer du plancher de la bouche adhérent au maxilaire inférieur, laissa un arc osseux de un centimètre de hauteur; le résultat plastique recherché fut excellent et le résultat thérapeutique ne fut pas moins favorable, puisqu'il n'y eut aucune récidive.

M. Walther défend également les interventions parcimonieuses. Il a revu récemment une jeune femme qu'il a opérée il y a six ans pour un énorme globo-cellulaire du maxillaire inférieur. Il se contenta d'enlever la partie des os correspondant à la tumeur, en dépassant largement les limites du mal, et en laissant une très mince bande du bord inférieur du maxillaire.

Cet arc osseux de 2 à 3 millimètres de hauteur fut suffisant pour s'opposer à la déformation de la région, et il n'y eut aucune récidive.

M. Moty. — *Hydrorachis traumatique aiguë.*

Il s'agit d'un cavalier faisant une chute sur la tête, laquelle porte sur un sol mou de sciure de bois. Douleur très violente à la nuque, qui persiste le lendemain et s'accompagne même d'élévation de température et de rapidité du pouls. Ces phénomènes persistent et vont même en s'accentuant les jours suivants, se compliquant de raideur très marquée de la nuque. M. Moty se décide alors à pratiquer une ponction lombaire; il jaillit avec force un liquide clair, dont on recueille 40 grammes. Aussitôt tous les phénomènes disparaissent et le malade peut quitter l'hôpital complètement guéri.

M. Moty suppose qu'il s'est agi dans ce cas d'une accumulation de liquide dans le canal rachidien, analogue aux hydarthroses survenant à cause des entorses dans les articulations.

M. Daniel Cranwell (de Buenos-Ayres). — *Kystes hydatiques de l'humérus.* Rapport de M. Lejars.

M. Cranwell rapporte deux observations de kystes hydatiques de l'humérus. La première chez une femme de cinquante-six ans; la seconde chez un garçon de vingt et un ans. Chez la première, l'affection se développe en donnant lieu à des douleurs très vives et à la formation de petites tumeurs de l'os qui furent prises pour des lipomes. Un médecin se proposait de faire l'ablation de l'une d'elles, quand, à cause de l'anesthésie pendant la période d'excitation, le bras se fractura. C'est à ce moment que la malade entre dans le service de M. Cranwell, qui assiste à l'évolution des petites tumeurs. Celles-ci deviennent rouges et tuméfiés; on les incise et on en voit sortir de nombreuses vésicules hydatiques. M. Cranwell intervient alors d'une façon plus active en curettant l'os. La malade quitte l'hôpital avec des fistules encore en activité. — Chez le jeune homme, l'affection se manifesta par une fracture de l'humérus. Une radiographie, pratiquée à cette occasion, montra cette transparence singulière de l'os qui permit à M. Cranwell de poser le diagnostic de fracture spontanée par kyste hydatique huméral et de pratiquer l'intervention nécessaire, qui consista à ouvrir largement le canal osseux, à le vider des vésicules hydatiques, à y verser une forte solution de formol, et à drainer. Le malade guérit complètement.

En rapprochant ces deux observations des quatorze faits actuellement connus et publiés de kystes hydatiques de l'humérus, M. Cranwell ébauche l'histoire de cette affection et montre le kyste hydatique, né le plus souvent dans la région juxta-épiphysaire, se développant dans l'épaisseur de l'os qu'il atrophie et détruit progressivement, sans produire aucune réaction ni médullaire, ni périostique, à moins qu'il ne s'infecte. Le caractère clinique important, c'est la fracture spontanée, tellement fréquente qu'elle constitue un élément de diagnostic important; elle est indolente, ne s'accompagne pas d'ecchymose, et ne donne pas de crépitation. La radiographie montre l'os occupé par des cavités transparentes, de dimensions et de

formes variées, et que séparent des zones ou des lignes obscures représentant les restes du tissus osseux. — Le pronostic de cette affection n'est pas sombre, à la condition que le diagnostic soit fait de bonne heure, avant que tout l'os soit envahi. La trépanation et l'évidement de l'os, suivi de l'évacuation du contenu vésiculaire et de la stérilisation par le formol, amènent généralement la guérison complète.

M. Robert Picqué. — *Volumineux abcès rétro-vésical, probablement d'origine appendiculaire. Drainage abdomino-périnéal. Guérison.*

Rapport de M. Lucien Picqué.

Il s'agit d'une collection purulente, développée insidieusement chez un aliéné soigné pour une angine, et apparaissant dans la région hypogastrique et simulant un globe vésical extrêmement développé. M. Picqué ouvrit la vessie et constata que la collection était rétro-vésicale, sans pouvoir préciser son point de départ. Comme elle descendait très bas, il jugea préférable de drainer par le périnée et fit pour cela une incision prérectale, qui lui permit d'arriver rapidement sur la collection repérée par une bougie de Hegar repoussant le fond de la cavité. Ce malade guérit rapidement sans fistule.

M. Picqué pense que la collection a dû avoir pour point de départ quelque appendicite latente.

M. Walther présente un malade chez lequel il a pratiqué une *orchidopexie* pour ectopie testiculaire inguinale.

M. Reynier présente deux malades chez lesquels il a obtenu la *guérison de tuberculoses externes par l'application locale d'eau salée.*

M. Thiéry présente un malade atteint de *botryomicose de la face dorsale de la main.*

M. Reynier présente une malade chez laquelle une *ostéite tuberculeuse du sternum fut traitée avec avantage par les compresses de chlorhydrate d'ammoniaque.*

M. Michaux présente une pièce de *tuberculose ganglionnaire volumineuse de l'angle iléo-cæcal, sans lésion apparente de l'intestin.*

M. Chaput présente une malade chez laquelle il a pratiqué une *résection du radius, du cubitus et d'une portion du carpe pour une fracture ancienne du radius vicieusement consolidée.*

M. Rochar présente une malade chez laquelle il a pratiqué l'*opération de Basedow pour un anévrisme de la base du cou.*

M. Delbet présente un malade chez lequel il a fait la *suture de cinq tendons fléchisseurs et du nerf médian* pour section datant de dix-huit jours. Résultat parfait.

M. Sébileau présente un malade opéré de *laryngectomie.*

M. Tuffier présente *des pièces expérimentales d'anastomoses vasculaires.*

M. Mauclaire présente une pièce d'*ostéo-myélite des deux tiers inférieurs de la diaphyse fémorale.*

M. Mauclaire présente des pièces et une radiographie de *corps étrangers ostéo-cartilagineux du genou.*

M. Mauclaire présente une radiographie d'*arthropathie tabétique du genou avec corps étrangers articulaires multiples.*

SOCIÉTÉ DE CHIRURGIE DE LYON

Séance du 21 mars 1907.

M. Vincent, en recherchant dans ses observations, a vu qu'en réalité, dans le cas dont a parlé M. Nové-Josserand dans la dernière séance, il ne s'agissait pas d'un astragale ayant subi la tarsoclasie. L'observation retrouvée a permis de reconnaître qu'on avait seulement fait, chez l'enfant en question, la réduction du pied bot par les procédés ordinaires (aponévrotomie, ténotomie, réduction manuelle), et non la tarsoclasie.

Il n'est donc pas encore démontré que ce dernier procédé détermine de véritables fractures.

Goitres parenchymateux chez des nouveau-nés.

MM. Fabre et Thévenot présentent 4 pièces de goitre chez le nouveau-né.

Le premier vient de l'enfant d'une primipare de vingt-six ans. L'accouchement dura huit heures; l'enfant vint en OIGA.

C'est une fille de 2 620 grammes, qui mourut quelques jours plus tard. Le goitre a la forme d'un croissant; sa surface bosselée, irrégulière, pourrait faire croire qu'il est formé de lobules juxtaposés, mais il n'en est rien. Le corps thyroïde mesure 1 centimètre de haut, un demi-centimètre d'épaisseur, et n'exerce sur la trachée qu'une constriction minime.

Le deuxième cas concerne une fillette de 2 260 grammes, née en OIDP. La mère est une primipare de vingt-huit ans. L'accouchement dura douze heures. L'enfant vécut quatorze heures. Le corps thyroïde est très volumineux. Le lobe droit est haut de 25 millimètres, large de 10 millimètres; pour le gauche, on a 20 millimètres et 10 millimètres, et pour l'isthme 8 millimètres et 20 millimètres. Dans l'ensemble, il va de l'os hyoïde au sternum et détermine une compression énorme de la trachée; celle-ci laisse difficilement passer un stylet de 1 millimètre de diamètre.

Ces deux cas ont été observés à la Clinique.

Les deux pièces suivantes sont dues à la bienveillance du Dr Guillermin, médecin chef de la Maternité de Chambéry. L'une est fournie par un garçon né en OIGA, mort au bout de quelques heures. La mère, âgée de vingt-trois ans, a eu deux accouchements antérieurs normaux.

L'enfant a une inversion des viscères.

La thyroïde est très grosse; elle occupe toute la partie antérieure du cou. Voici ses dimensions : Lobe droit haut de 12 millimères, large de 15. Pour le lobe gauche on a les mêmes dimensions.

Pour l'isthme, on trouve 12 millimètres et 20 millimètres.

Sur le vivant, ce goitre devait être énorme. Il y a une dilatation considérable de ses vaisseaux (les thyroïdiennes ont presque le volume d'une radiale d'adulte), et il devait y avoir des phénomènes congestifs extrêmement marqués.

Enfin le dernier cas concerne une primipare de vingt-huit ans.

L'enfant est un garçon du poids de 3 350 grammes, né en OIGP.

Le bassin très rétréci nécessita une basiotripsie, après quarante-huit heures de douleurs.

Le goitre pèse 29 grammes; il forme autour de la trachée un anneau constricteur; ses deux lobes viennent se rejoindre en arrière et s'interposent entre la colonne vertébrale et l'œsophage qui est refoulé en avant.

Les dimensions du goitre sont les suivantes :

lobe droit, hauteur 30 millimètres, largeur 25; lobe gauche, hauteur 40 millimètres, largeur 22; isthme, hauteur 23 millimètres, largeur 15.

Les quatre pièces sont superposables au point de vue histologique. Les cellules thyroïdiennes forment de petits amas incomplètement séparés les uns des autres par des travées conjonctives et la disposition est celle d'un adénome fœtal. En certains points, les cellules paraissent se grouper pour former des vésicules, comme si la lésion voulait se localiser en un amas, point de départ peut-être d'un kyste thyroïdien.

C'est là la forme parenchymateuse du goitre du nouveau-né : l'adénome fœtal diffus.

Les recherches auxquelles les auteurs se sont livrés sur cette question depuis 6 mois leur ont permis d'observer et de recueillir des observations d'une autre forme : la congestion de la thyroïde. Elle diffère de la précédente par les caractères suivants.

Au point de vue clinique, le goitre disparait à vue d'œil et guérit en quinze jours ou trois semaines par le repos, les bains sinapisés, la révulsion sur les membres.

Au point de vue anatomo-pathologique, il n'y a pas de modification cellulaire, mais une persistance de la circulation lacunaire fœtale, avec d'énormes vaisseaux gorgés de sang, non seulement dans l'épaisseur de la glande, mais dans les vaisseaux de la capsule et dans ceux de la région antérieure du cou.

Ce sont ces formes congestives qui ont donné à MM. Pollosson et Commandeur de si brillants résultats par l'exothyropexie, alors que la suppuration due au goitre était telle qu'une intervention s'imposait.

En opposition aux deux formes précédentes se placent les kystes congénitaux. Les uns sont, ainsi que l'a montré M. Lannelongue, des tumeurs souvent à tissus multiples. Les autres répondent au cas présenté par

M. Gangolphe comme dégénérescence polykystique de la thyroïde, analogue à la dégénérescence polykystique du rein.

L'étiologie de ces lésions nous échappe. De nos 4 cas, un seul provient d'une mère goitreuse. Il nous semble qu'il s'agit là d'un trouble dans l'évolution de la thyroïde que nous résumerons ainsi.

Tantôt l'altération porte sur l'élément vasculaire, et la persistance de la circulation lacunaire fœtale donne la congestion de la thyroïde.

Tantôt la lésion est épithéliale. S'il y a simple trouble dans l'évolution cellulaire, on a le goitre parenchymateux (adénome fœtal) ou la dégénérescence polykystique de la glande; s'il y a arrêt dans l'évolution cellulaire et atrophie des cellules épithéliales, on observe ces atrophies de la thyroïde avec crétinisme et myxœdème.

En tout cas, ces lésions sont avant tout thyroïdiennes. Elles ne sont pas la conséquence, comme certains auteurs l'ont avancé, de présentations spéciales (face en particulier), avec prolongation des douleurs. L'accouchement n'a, dans cette pathogénie, qu'un rôle tout à fait secondaire, d'ordre congestif.

M. Gouillioud demande quelle est la mortalité dans ces goitres congénitaux.

M. Thévenot. La mortalité est difficile à apprécier. Les formes vasculaires paraissent prédominer et cèdent ordinairement aux bains chauds, aux sinapismes, etc. Il s'agit alors de congestions thyroïdiennes, simples, bénignes. Les formes parenchymateuses seraient souvent mortelles.

M. Bérard insiste, comme M. Thévenot, sur la nécessité de séparer nettement les congestions thyroïdiennes (formes vasculaires) des goitres vrais (formes parenchymateuses).

Dans les congestion aiguës des nouveau-nés, la lenteur et les accidents du travail interviennent certainement.

Dans ces congestions aiguës, la mortalité est rare. Il n'en est pas de même des goitres parenchymateux.

M. Commandeur. Les phénomènes vasculaires prédominent, en effet, le plus souvent; ils peuvent d'ailleurs être associés aux lésions des adénomes vrais, dans les accouchements laborieux.

M. Vincent a pratiqué souvent la *résection sous-périostée du calcanéum* atteint de lésions tuberculeuses. Il vient de revoir un de ses malades ayant subi cette opération il y a dix ans. Les résultats fonctionnels sont parfaits; et la radiographie montre que la régénération osseuse s'est produite d'une façon presque complète.

M. Gayet a également observé plusieurs fois la régénération partielle du calcanéum à la suite de désarticulations du type Syme-Ollier.

M. Tixier demande s'il s'agissait, dans le cas de M. Vincent, d'une calcanéite aiguë infectieuse, ou d'une véritable lésion tuberculeuse chronique.

M. Vincent. Il s'agissait d'une forme de tuberculose osseuse aiguë.

Séance du 11 avril 1907. — Présidence de M. Vincent.

Dislocation du carpe.

M. Durand rapporte une observation de cet accident, survenu chez un homme de vingt-neuf ans, au niveau du poignet droit, en juin 1906.

Au mois de décembre, les mouvements du poignet et des doigts étaient douloureux et limités.

De plus, troubles de sensibilité dans le domaine du médian.

En avant du pli palmaire, on sentait un gonflement, dû à la luxation du semi-lunaire.

Le radius paraissait sain. Dans la tabatière anatomique, rien de particulier. La radiographie démontrait la fracture du scaphoïde avec luxation du semi-lunaire.

En janvier 1907, intervention, puisque la réduction ne pouvait être tentée; elle consista dans l'ablation du semi-lumaire et du fragment scaphoïdien.

Le résultat fut immédiatement satisfaisant : disparition des troubles nerveux; fonction s'améliorant de jour en jour. Seule, la flexion dorsale reste encore peu étendue.

Ces résections partielles des os du carpe, atteints pour le traumatisme, sont assez rares. En général, les résultats obtenus par cette résection limitée ne seraient pas bons (Vallas); on voit que cette règle n'est pas absolue (Tavernier).

En somme, suivant les cas, on s'adressera à la résection partielle ou totale.

Entorse du genou par abduction.

M. Gangolphe fait une communication sur ce genre de lésion qu'il a observée en 1879. Il présente un malade à l'appui de ses idées.

Il s'agit d'un homme qui tombe d'une voiture, les deux jambes écartées violemment. Au niveau du genou droit, on constate un point douloureux sur l'insertion des ligaments latéraux internes; et une mobilité latérale du genou, mêmes lésions, mais moins prononcées sur le genou gauche. Enfin, il existe actuellement de l'hydarthrose.

Les expériences de M. Gangolphe ont montré qu'une abduction forcée du genou produit une désinsertion fémorale des ligaments latéraux internes. M. Gangolphe n'a jamais observé les lésions des ligaments croisés, signalées par M. Segond, en 1879.

Le traitement est mal appliqué d'ordinaire, parce que le diagnostic est mal fait.

On s'adressera plutôt à l'immobilisation ou au massage combiné.

Trop souvent, il persiste des douleurs, de l'hydarthrose, de la mobilité anormale. Il ne faut pas confondre ces lésions avec une tumeur blanche. Le pronostic fonctionnel est fort réservé.

L'immobilisation relative au lit, pendant 30 ou 40 jours, suivie d'une immobilisation avec une genoullière, est le traitement de choix.

M. Gayet cite une observation analogue. Il persista des douleurs, de la gêne fonctionnelle. Ne serait-il pas utile de faire, en pareil cas, un raccourcissement de la capsule ou une suture des ligaments déchirés?

M. Bérard a vu aussi des cas semblables. Dans l'un d'eux, il y avait un arrachement du condyle interne du tibia. On fit une réduction, suivie d'une immobilisation dans une gouttière plâtrée.

Le pronostic paraît réservé.

M. Vincent a fait, en pareil cas, une arthrotomie, qui lui permit de retirer un fragment ostéo-cartilagineux. Guérison.

M. Gangolphe a vu quelquefois, dans ses expériences, des arrachements parcellaires de la tubérosité tibiale.

Il est partisan de la ponction de l'hémarthrose, mais n'est pas d'avis de limiter la période d'immobilisation à 20 jours.

Plus tard, le malade devra porter un appareil spécial, immobilisant le genou pendant la marche. C'est à cette période qu'on devra faire du massage.

M. Gangolphe n'a pas opéré dans ces cas. S'il le faisait, il aviverait la surface osseuse d'insertion du ligament, la mobiliserait, et tendrait ainsi le ligament en fixant cette surface plus haut.

Séance du 18 avril 1907. — Présidence de M. Vincent.

Entorse du genou.

M. Bérard rapporte des observations d'entorse du genou, avec des radiographies à l'appui. Il y en aurait quatre types : 1° fracture du péroné par arrachement, avec écrasement du plateau tibial, sur une hauteur de 3 ou 4 millimètres; 2° pas de lésions apparentes des os; 3° fissure interne du plateau tibial, avec déviation de la jambe en dedans; le maintien de la réduction est fort difficile; 4° entorse par abduction forcée, avec arrachement de tout le condyle interne du tibia.

En somme, les lésions sont variées. Le pronostic doit être différent, suivant les lésions.

M. Gangolphe n'a voulu envisager que les vraies entorses sans fractures.

En même temps que se produit l'arrachement du ligament latéral interne, on voit un écrasement léger de la partie externe du plateau tibial (expériences de M. Gangolphe en 1879). Cet arrachement du ligament se produit seulement dans l'extension du genou, pas dans la flexion ou la demi-flexion. On trouve une parcelle osseuse fémorale arrachée à l'insertion du ligament.

Le fragment osseux communique avec l'articulation souvent, d'où hémarthrose; quelquefois, la communication manque. L'hydarthrose apparait lentement, dans ce dernier cas.

M. Durand a vu plusieurs entorses avec fracture et pourra donner des résultats éloignés.

M. Destot établit aussi une distinction entre les fractures articulaires et les entorses vraies. Le pronostic est différent. Dans les fractures articu-

laires, il y aurait lieu de faire le vissage des fragments, comme Lambotte.

M. Gangolphe fait remarquer que Segond n'a pas étudié, en 1879, l'entorse du genou, mais l'hémarthrose. Il revendique la priorité de ses expériences sur les entorses du genou.

Tuberculose de l'intestin.

M. Patel présente trois malades, opérés depuis plusieurs années, de tuberculose intestinale, et restés guéris (2 entéro-anastomoses; une résection).

M. Bérard, en réopérant une péritonite tuberculeuse, n'a plus retrouvé aucune trace de tubercules, et cela dix mois après la première opération.

Mucocèle ethmoïdale.

M. Moreau présente une malade atteinte de cette affection (service de M. Rollet). Ces observations sont fort rares. On les confond avec des kystes séreux, ou avec des kystes traumatiques de l'orbite.

X. Delore.

BIBLIOGRAPHIE

Chirurgie du foie et des voies biliaires; par MM. F. Terrier et M. Auvray. Tome second. — 1 vol., 366 pages. Félix Alcan, Paris, 1907.

MM. Terrier et Auvray viennent de publier le tome second de leur « Chirurgie du foie et des voies biliaires ». — On peut dire de ce volume qu'il est la véritable mise au point de deux des plus intéressantes questions de la chirurgie hépatique : les kystes hydatiques et les abcès du foie.

A ces deux chapitres principaux sont annexées les quelques variétés d'abcès plus rarement observés : l'abcès tuberculeux et l'abcès actinomycosique, qui n'en méritent pas moins une classe à part dans le cadre nosologique des suppurations hépatiques.

Il nous est impossible dans cette courte analyse d'étudier pièce par pièce l'ensemble de cet ouvrage ; nous nous bornerons à indiquer sommairement les points les plus intéressants.

Dans l'étude absolument complète consacrée par MM. Terrier et Auvray aux kystes hydatiques du foie, chaque chapitre serait à retenir ; nous sommes dans l'obligation de nous limiter au traitement.

Les auteurs, étudiant la longue suite des traitements opératoires appliqués à l'échinococcose hydatique commune, montrent avec une netteté parfaite le cycle évolutif de cette thérapeutique active. Le lecteur suivra, pas à pas, les progrès du traitement chirurgical. A la ponction, méthode infidèle, impraticable parfois, dangereuse souvent, imparfaite toujours, devenue de nos jours une méthode d'exception, s'est substituée l'incision en deux temps d'abord, puis en un temps, suivie de la marsupialisation du kyste. Mais cette marsupialisation et son interminable suppuration ne cadrent plus avec les tendances chirurgicales. Alors naissent des méthodes plus satisfaisantes. C'est le procédé de M. Pierre Delbet : le capitonnage de la poche suivi de la réduction. A toutes ces méthodes complexes, une méthode simple se substitue que préconisent MM. Terrier et Auvray : l'incision simple du kyste, l'ablation de la membrane fertile et la réduction de la poche, après lavage au formol.

Une large place est faite aux voies d'abord propres aux kystes à développement thoracique et lombaire. Les indications de la voie transpleurale d'Israël, la critique de la voie transdiaphragmatique, les avantages de la résection du rebord costal (Lannelongue) constituent une série de chapitres qu'il faut lire. Enfin quelques pages sont réservées aux indications plus rares des méthodes idéales d'extirpation et d'énucléation au traitement des kystes suppurés, des kystes inclus dans le parenchyme hépatique, des kystes multiples, etc.

Il faut faire une mention spéciale du chapitre consacré à l'étude des kystes alvéolaires du foie, qui paraissent comporter une pathogénie spéciale et qui nécessitent un traitement chirurgical plus radical, puisqu'ils sont justiciables de l'hépaticectomie.

Pour les abcès du foie comme pour les kystes hydatiques, l'étiologie, la symptomatologie et le diagnostic d'une affection si variée dans ses modalités anatomiques sont autant de points auxquels il n'y a rien à ajouter. L'étude de la pathogénie des abcès tropicaux et de leurs rapports avec la dysenterie, basée sur le travail encore inédit de Jeanselme et Rist, ouvre un jour tout nouveau sur les anciens débats des bactériologistes et le siège nettement indiqué de l'amibe dans la paroi même de l'abcès, alors qu'il fait défaut dans le pus, explique les controverses antérieures.

Le traitement offre au point de vue chirurgical un intérêt tout spécial. C'est une étude critique de tous les procédés thérapeutiques appliqués aux abcès du foie, depuis l'aveugle ponction et le procédé condamnable de Stromeyer-Little, jusqu'à cette méthode si simple et si fertile en succès que préconisent MM. Terrier et Auvray : *l'incision large méthodique en un temps avec fixation première.* Aussi bien l'opération même la plus simple n'est-elle pas sans danger et les auteurs ne négligent l'étude d'aucune des complications opératoires possibles.

La gravité des abcès du foie ressort des résultats qu'apportent MM. Terrier et Auvray d'après les plus importantes statistiques, gravité d'ailleurs plus inhérente aux lésions locales trop étendues et au mauvais état général des opérés qu'au traumatisme opératoire.

Quant aux deux derniers chapitres, traitant des abcès tuberculeux et des abcès actinomycosiques du foie, ils constituent, du fait de la rareté de ces deux affections hépatiques, une étude synthétique des travaux parus jusqu'à ce jour sur ces questions.

Ces affections encore peu étudiées, échappant de ce fait à une thérapeutique bien réglée, forment les derniers et non les moins intéressants chapitres du Tome second de la *Chirurgie du foie et des voies biliaires.*

DESMARET.

CONTRIBUTION A L'ÉTUDE DES TUMEURS MALIGNES DE LA PROSTATE, par le Dr **Paul Hallopeau**, prosecteur à la Faculté de Paris. Steinheil, Paris, 1906.

Dans ce travail, qui est sa thèse inaugurale, Hallopeau étudie les deux grandes variétés de tumeurs malignes de la prostate, les épithéliomes et les sarcomes « qui sont des tumeurs très différentes à un grand nombre de points de vue ».

Il puise ses documents dans les travaux de ces vingt dernières années et particulièrement dans ceux de l'école de Necker.

Le propriétaire-gérant : FÉLIX ALCAN.

Coulommiers. — Imp. PAUL BRODARD.

DU DIASTASIS

DE L'ARTICULATION TIBIO-PÉRONIÈRE INFÉRIEURE

Par E. QUÉNU

Professeur agrégé à la Faculté de médecine de Paris.
Chirurgien des hôpitaux.

Nous entendons par diastasis ou diastase, l'écartement de surfaces articulaires habituellement en contact. L'étude du diastasis péronéo-tibial inférieur nous occupera seul. Le diastasis s'observe au cours d'une série de lésions traumatiques portant sur le péroné ou sur le tibia ou sur les deux os à la fois.

L'écartement des deux os qui le caractérise est un signe qui peut être constaté cliniquement d'une façon transitoire, au moyen de certaines manœuvres, il peut être observé d'une façon permanente et on conçoit que cette deuxième variété nous intéresse le plus et fasse le fond de ce travail. Cet écartement suppose une déchirure osseuse ou ligamenteuse préalable : l'arrachement de parcelles osseuses ou celui des ligaments tibio-péroniers précède donc le diastasis, ce n'est pas une raison pour le confondre, comme l'ont fait certains pathologistes, avec l'entorse : les luxations supposent, elles aussi, une déchirure ligamenteuse, une entorse préalable, elles constituent cependant une lésion toute différente. Nous dirons donc que l'entorse péronéo-tibiale est une condition nécessaire mais non suffisante pour constituer un diastasis tibio-péronier, par suite il ne suffira pas de constater une douleur sur l'interligne tibio-péronier pour que soit justifié le diagnostic de diastasis. Il faut que par un moyen quelconque on puisse mettre en évidence l'écartement temporairement obtenu ou permanent des surfaces articulaires.

Il ne faut pas davantage confondre le diastasis tibio-péronier avec l'écartement des malléoles qui caractérise certaines fractures du péroné. Sans doute l'élargissement du cou-de-pied et le ballotte-

ment de l'astragale sont signes communs à certaines fractures malléolaires et au diastasis tibio-péronier. Quelques chirurgiens pro-

Fig. 1. — Fracture de la malléole externe avec élargissement des malléoles.

noncent le mot de diastase malléolaire dans les cas de fractures bimalléolaires ou encore dans les fractures de Dupuytren où il

existe un certain éloignement anormal des malléoles; mais ici le mot de diastasis est impropre puisqu'il ne s'applique pas à l'écar-

Fig. 2. — Même fracture après réduction.

tement de deux surfaces habituellement en contact mais simplement à une exagération de l'espace qui sépare deux parties normalement éloignées.

On ne devrait donc, à propos d'un traumatisme du cou-de-pied, prononcer le mot de diastasis que si on entend l'appliquer à l'écartement des surfaces articulaires tibio-péronières.

Fig. 3.

Voici, figures 1 et 2, un exemple d'élargissement malléolaire sans diastasis tibio-péronier. Cet élargissement est manifeste encore sur la radiographie représentée figure 3 et relative à une fracture bimalléolaire. Nous nous proposons de démontrer que la diastase tibio-péronière n'est pas une lésion exceptionnelle et qu'elle con-

stitue un facteur important dans le pronostic des traumatismes du cou-de-pied.

Les auteurs du *Compendium*[1] écrivaient en parlant du diastasis : « c'est là une lésion dont on conçoit la possibilité mais que nous n'avons jamais eu l'occasion d'observer et sur l'existence de laquelle nous conservons des doutes ».

A l'encontre, Eugène Bœckel[2] ne craignait pas d'affirmer que la disjonction des deux os de la jambe à leur partie inférieure est très fréquente, mais il ne nous a donné à l'appui de cette affirmation aucune preuve. Après avoir dit que « toute entorse tibio-tarsienne, sans fracture des malléoles s'accompagne forcément d'un certain degré de diastasis péronéo-tibial », il trouve que « tous les signes indiqués sont trompeurs, les mouvements de latéralité qu'on peut imprimer au pied ne prouvant rien, parce qu'ils se passent dans l'articulation astragalo-calcanéenne » et que d'autre part il est vain de constater directement le diastasis par le compas d'épaisseur sur les malléoles, parce que les deux apophyses ne se trouvant ni sur le même plan, ni à la même hauteur, « on est obligé de placer le compas obliquement et que dans ses conditions il ne peut fournir que des données incertaines ».

Mais alors s'il est impossible à constater cliniquement et si les pièces anatomo-pathologiques sont absentes, le diastasis devient une conception théorique de l'esprit, et il n'est plus permis d'en affirmer sinon la réalité du moins la fréquence. La radiographie est heureusement venue combler cette lacune et nous permettre d'ébaucher l'histoire de la diastase tibio-péronière. Nous ne possédions que peu d'observations personnelles avec radiographies, nous avons pu entreprendre cette étude néanmoins, grâce à l'obligeance de MM. Terrier, Tuffier, Bazy, etc., qui ont mis leurs collections de la Pitié et de Beaujon à notre disposition, grâce surtout aux documents de la collection de la Salpêtrière. Je ne saurais trop rendre justice à l'organisation de ce dernier service où des clichés en nombre considérable sont scientifiquement catalogués et mis par M. Infroit le directeur, à la disposition des chercheurs, avec une complaisance inépuisable. MM. Picqué et Delbet nous ont donné l'autorisation de

1. T. II, p. 375.
2 *Nouveau Dictionnaire de médecine et de chirurgie pratiques*, t. XI, art. DIASTASIS.

publier les documents issus de leur service. Nous pensions trouver aussi quelques ressources à l'hôpital Necker, nous n'avons pu utiliser les radiographies qui, paraît-il, ne sont rangées que par ordre chronologique et disséminées dans des soupentes inabordables.

L'historique du diastasis tibio-péronier est difficile à faire, parce qu'en dehors de quelques notes rassemblées dans les Dictionnaires, sa description est éparse dans les différents chapitres de pathologie relatifs à l'entorse du cou-de-pied, aux fractures des malléoles et du tibia, aux luxations du pied ou du péroné sur le tibia.

Les accidents de diastasis, dit Boyer, « rentrent dans l'entorse, dont ils ne diffèrent nullement, puisqu'ils ne peuvent avoir lieu sans une distension violente et même sans la rupture des ligaments »; mais le même raisonnement, nous l'avons fait remarquer plus haut, pourrait s'appliquer aux fractures et aux luxations. La fracture du péroné dans la fracture dite de Dupuytren ne nécessite-t-elle pas au préalable un arrachement soit de la malléole interne soit du ligament latéral interne? Les luxations ne peuvent non plus avoir lieu sans la déchirure des capsules ou ligaments, et pourtant on distingue les fractures et les luxations de l'entorse. Le diastasis ou écartement de deux surfaces articulaires normalement contiguës ne rentre dans aucune de ces trois séries de lésions, il mérite donc une description particulière et ne saurait être confondu avec elles. Seulement il faut bien s'entendre, ce n'est pas la mobilité de la malléole externe qui doit entraîner le diagnostic de diastasis, cette mobilité peut être la conséquence d'une simple entorse tibio-péronière : le diastasis est un degré de plus; c'est l'écartement du péroné et du tibia : l'entorse est donc à la base d'une foule de lésions différentes qui peuvent être le diastasis, la fracture ou la luxation et qui n'en sont pas moins distinctes. Comme documents anciens mais indiscutables de diastasis, nous avons retrouvé deux observations de Desault[1] et dans une leçon sur les luxations compliquées du pied, une observation de Dupuytren[2].

Desault. — *Luxation du pied compliquée de fracture du péroné et du tibia* (*p. 391*) (*résumé*).

Un homme de quarante-trois ans, courant dans la rue glisse, le pied

1. Desault, *Œuvres chirurgicales*, ouvrage publié par Bichat, son élève, t. I, 1798, an VI.
2. Dupuytren, *Cliniques chirurgicales*, édition 1842, t. I, p. 189.

gauche se renverse de manière que le bord externe devient inférieur et l'interne supérieur, la chute a lieu. La luxation du pied s'opère ainsi que la fracture du tiers *externe* (ce doit être inférieur : cela ressort de ce qui est dit plus bas) du péroné ; quelques jours après seulement, transport à l'Hôtel-Dieu, gonflement considérable, saillie de la malléole interne, enfoncement au-dessous d'elle. Direction contre nature du tibia en avant, du calcanéum en arrière, enfoncement au tiers inférieur du péroné, dépression et mobilité de la malléole externe, réduction ; le trentième jour, consolidation achevée de la fracture du péroné, *léger écartement de cet os d'avec le tibia*; contriction du bandage circulaire, compresse épaisse placée sur la malléole externe pour le faire disparaître, bandage roulé. Le soixantième jour, sortie du malade qui marche sans appui quoique avec un peu de peine.

Desault. — *Luxation du pied compliquée du diastasis des os de la jambe à leur extrémité inférieure* (*p. 399*).

J. Sch., ébéniste, âgé de trente-six ans, marchait précipitamment, le 23 mars 1792, il tombe en avant ; le pied se trouvant porté en arrière et en dehors. A l'instant de vives douleurs se font sentir dans l'articulation, il ne peut se relever, on le transporte chez lui où un chirurgien, après une légère extension, se contente de placer le membre dans un bandage roulé, le malade n'en éprouve aucun soulagement ; les douleurs augmentent, le gonflement survient, des mouvements convulsifs se manifestent et le malade est transporté à l'Hôtel-Dieu, six jours après son accident.

Desault reconnaît la luxation du pied à la difformité de cette partie. La pointe était tournée en dehors, la plante regardait le même côté. Sous la malléole interne était une tumeur formée par l'astragale. Le cliquetis facile à sentir, la *distance plus grande que dans l'état ordinaire entre le tibia et le péroné*, la mobilité de ce dernier os, l'absence des signes de la fracture indiquent évidemment le diastasis. On procède sur-le-champ à la réduction qui s'opère facilement au moyen des extensions et contre-extensions et qui s'annonce même par un bruit distinct entendu, elle est ensuite maintenue au moyen d'un bandage qui remplit la double indication : de rapprocher et maintenir les deux os de la jambe et d'assurer le contact et l'immobilité des os du pied. Douleur le lendemain mais ne présentant rien de particulier, contact parfait entre toutes les parties, nulle trace d'écartement entre le tibia et le péroné ; application d'un nouvel appareil, la compresse est maintenue constamment humide. Le 5e jour on reconnaît au pansement que le péroné s'est un peu écarté du tibia, bandage circulaire serré dans l'intention de le ramener à sa place, le 10e jour tout est dans son état ordinaire, le 28e jour le malade sort parfaitement guéri, presque libre de tous ses mouvements.

L'auteur ajoute : « le diastasis des os de la jambe à leur partie inférieure n'est pas une très fâcheuse complication des luxations du pied, quoi qu'en disent certains auteurs. Desault l'a plusieurs fois observé et il n'a pas vu que plus d'accidents accompagnassent alors

le traitement. Au reste, ici comme dans tous les autres cas, c'est aux détails minutieux mais nécessaires de ce traitement qu'on est redevable du succès, plus souvent manqué par la négligence de l'artiste que par le défaut des ressources de l'art. Le bandage employé après la réduction doit principalement agir de dehors en dedans et dans une direction perpendiculaire à l'axe de la partie inférieure de la jambe afin de rapprocher les deux os; il n'est pas inutile dans cette vue de placer sur chacun deux compresses qui plus saillantes que le reste de la circonférence du membre seront plus comprimées et obtiendront par conséquent l'effet désiré. »

Le diastasis est nettement signalé dans la première observation, mais à propos des suites et du traitement seulement. Le siège de la fracture et le déplacement du pied semblent bien faire supposer une fracture de Dupuytren, car du tibia il n'est pas question au cours de l'histoire du blessé.

Dans la seconde observation, les signes cliniques du diastasis tibio-péronier sont bien indiqués, des conseils précis sont donnés pour maintenir rapprochés les deux os de la jambe; il n'est fait allusion à aucune solution de continuité osseuse, de sorte qu'on pourrait soutenir que le diastasis existait là sans fracture, mais il eût fallu pour lever toute espèce de doute que Desault signalât l'exploration du péroné dans toute sa hauteur et spécifiât l'absence de toute fracture soit de cet os soit de la malléole interne.

L'observation de Dupuytren se trouve dans les leçons sur les fractures du péroné. Dupuytren étudie les complications de ces fractures et, parmi ces complications, la luxation du pied.

Obs. de Dupuytren. — La dernière espèce de luxation, celle du pied en dehors et en haut qui n'avait jamais été signalée, n'a été observée qu'une seule fois par M. Dupuytren dans une pratique de plus de quinze ans et sur plus de 200 fractures qu'il a traitées, mais elle a été tellement caractéristique qu'on ne saurait en contester la possibilité ni la méconnaître à l'avenir. Dans cette espèce, l'astragale d'abord luxé en dehors remonte ensuite le long de la face externe du tibia. Dans l'exemple cité par le professeur, l'astragale, la malléole externe et le pied s'étaient portés d'abord du côté externe de la jambe et étaient remontés ensuite à 2 pouces de hauteur le long du tibia, sans cesser de faire un tout composé, comme dans l'état naturel, de parties solidement liées les unes aux autres; on conçoit qu'elle ne peut avoir lieu sans qu'il y ait à la fois fracture du péroné et dilacération complète des ligaments péronéo-tibiaux [1].

1. Malgaigne qui cite cette observation ajoute: l'espace intermalléolaire

L'observation de Dupuytren insiste spécialement sur l'ascension le long du tibia, de l'astragale qui n'a pas quitté la malléole externe. Il est hors de doute, bien que ce détail ne soit pas donné, que les attaches ligamenteuses de l'astragale à la malléole interne ou que cette malléole elle-même étaient nécessairement arrachés. Il s'agit en somme d'une fracture du péroné avec diastase tibio-péronière et déplacement du pied consécutif. Dupuytren, malheureusement, n'indique pas le siège de la fracture péronière.

Reste toujours la vieille querelle, si les déplacements du pied sont à ranger parmi les fractures compliquées du péroné ou parmi les luxations, ils appartiennent pour moi aux fractures et d'autant plus pour le cas particulier, que le péroné n'avait pas quitté l'astragale, c'est donc à tort que l'observation de Dupuytren est citée tant par Boyer que par Malgaigne au chapitre des luxations [1].

Il est permis peut-être de ranger encore au nombre des observations anciennes de diastasis, une observation de Nélaton que Malgaigne transcrit au chapitre des « luxations de l'articulation péronéo-tibiale inférieure ».

Obs. de Nélaton. — M. Nélaton dit avoir observé une luxation produite par une roue de voiture passant obliquement sur la partie inférieure de la jambe de manière à repousser directement la malléole en arrière « celle-ci se trouvait presque en contact avec le bord externe du tendon d'Achille, la face externe de l'astragale abandonnée par le péroné pouvait être facilement reconnue par le toucher dans presque toute son étendue, le pied avait conservé sa rectitude normale, ce qu'il faut attribuer à l'intégrité du ligament latéral interne, le malade se présenta à l'hôpital trente-neuf jours après son accident.

« M. Gerdy jugea d'après la fixité des os que toutes tentatives de réduction serait inutile, le malade marchait assez bien, mais en prenant cependant certaines précautions, lors de sa sortie de l'hôpital ».

« Je suis obligé, dit Malgaigne, de confesser que ce fait me laisse des doutes violents, je ne comprends pas une pareille luxation sans déplacement de l'astragale à moins de ruptures des ligaments

avait presque doublé de largeur et la malléole interne descendait au niveau de la plante du pied; il n'indique pas où il a puisé ce complément de l'observation de Dupuytren, qui manque dans l'édition 1832; je n'ai pu consulter la 1re édition des leçons cliniques, le tome I étant absent de la bibliothèque de la Faculté.

1. D'après Malgaigne, A. Cooper a donné le dessin d'une luxation toute pareille d'après une pièce du musée de l'hôpital Saint-Thomas, mais il n'est pas dit si les téguments étaient restés intacts.

péronéo-astragaliens, enfin nous ne connaissons pas un seul cas de disjonction de la malléole péronière sans fracture de l'os ou luxation de son articulation supérieure. L'observation se taisant sur tous ces points est pour le moins insuffisante. »

L'observation de Nélaton est peut-être insuffisante, comme le dit Malgaigne, mais il en est pas moins incontestable qu'à la lire on reste convaincu de la disjonction ou diastasis de l'articulation péronéo-tibiale inférieure.

L'observation de Boyer[1] sommairement citée au chapitre des luxations du péroné est bien moins explicite.

Dans un renversement violent du pied en dehors, le péroné au lieu de se fracturer dans son extrémité inférieure, comme il arrive ordinairement pourra glisser en totalité de bas en haut de manière que son extrémité inférieure remontera un peu tandis que la facette articulaire de son extrémité supérieure se portera au-dessus de celle du tibia qui lui correspond et l'abandonnera en partie ou en totalité. Nous avons observé une luxation de cette espèce suite d'une luxation du pied en dehors. Ces deux luxations furent réduites en même temps; en ramenant le pied dans sa rectitude naturelle, le péroné rentra aussi dans sa place accoutumée : le tout fut traité et contenu suivant les principes ordinaires et le malade guérit en conservant un peu de raideur dans l'articulation. L'espèce de déplacement dont je viens de parler, aussi rare que singulier, est le seul dont l'extrémité inférieure du péroné soit susceptible.

Malgré que cette courte observation soit, suivant la remarque de Malgaigne, obscurément racontée, elle nous paraît bien être rapprochée des observations de diastasis tibio-péronier, car il est impossible que le péroné ait remonté le long du tibia sans déchirure des ligaments tibio-péroniers, et si le pied était luxé en dehors il est certain que, en même temps qu'il était remonté, le péroné devrait être à son extrémité inférieure écarté du tibia.

De toutes ces citations je puis conclure que les disjonctions ou diastasis de l'extrémité inférieure du péroné, avaient été reconnues et mentionnées à propos de diverses lésions du cou-de-pied qualifiées fractures du péroné ou luxations du pied; mais il est incontestable que la plupart des chirurgiens n'accordaient pas une grande attention au diastasis péronéo-tibial, quand, en 1840, Maisonneuve vint le mettre en pleine lumière à propos de ses recherches sur les fractures du péroné. Avec lui la question entre dans une

1. *Traité des maladies chirurgicales*, t. II, p. 883.

phase expérimentale. Étudiant les fractures dites de Dupuytren (fractures par abduction), Maisonneuve fut le premier je pense à attribuer un rôle important aux ligaments tibio-péroniers dans la détermination des lésions observées. La fracture de Dupuytren se produit quand les ligaments tibio-péroniers résistent mais « *s'ils se brisent, le premier effet de la déviation du pied en dehors est une diastase, un écartement plus ou moins considérable* des deux os ».

Quelle est la déviation du pied susceptible d'amener soit la fracture de Dupuytren soit le diastasis tibio-péronier? Ici encore apparait l'originalité de Maisonneuve. Sa conception de la direction suivant laquelle s'exerce la violence n'est plus celle de Dupuytren : ce n'est plus par un renversement de la plante du pied en dehors, mais par une rotation de la pointe du pied en dehors autour d'un axe vertical : « le pied forme un levier dont l'extrémité antérieure se porte en dehors, la jambe étant fixée et c'est de la sorte que la mortaise péronéo-tibiale subit un écartement ».

Quand les ligaments tibio-péroniers résistent la fracture survient; elle survient comme phénomène initial sans avoir été précédée de la rupture du ligament latéral interne ou de l'arrachement de la malléole interne; c'est la pression de l'astragale de dedans en dehors et d'arrière en avant qui brise la malléole externe à 5 ou 6 centimètres de son sommet.

Les ligaments tibio-péroniers ont-ils une résistance inférieure à celle des os, une diastase plus ou moins considérable se produit et si le mouvement se continue, le péroné ne tarde pas à se rompre, mais il ne se rompt pas à la partie inférieure, au voisinage de l'articulation : là on ne constate qu'un écartement des deux malléoles sans qu'il soit possible d'apercevoir aucune solution de continuité des malléoles : la fracture siège, tout en haut du tiers supérieur du péroné. C'est là la fracture par diastase introduite par Maisonneuve à la suite des deux autres variétés de fracture du péroné déjà décrites avant lui.

Sur quelles données Maisonneuve a-t-il appuyé sa conception? uniquement sur l'expérimentation.

Il ne communique en effet dans son mémoire aucune pièce d'autopsie, aucun fait clinique, qui vienne étayer ses descriptions nosologiques. Sa seule observation est une observation *à côté*; elle a trait à une fracture du péroné à trois travers de doigt au-dessous de

l'extrémité supérieure accompagnant une fracture oblique du tibia à la partie moyenne[1].

Ce n'est donc pas tout à fait sans raison que Malgaigne pouvait écrire dans son *Traité des fractures*[2] : « il y a quelque chose de plus étrange pour les fractures par diastase, c'est qu'elles n'ont pas encore été observées sur le vivant, et l'unique exemple que rapporte Maisonneuve se trouve être par malheur une fracture des deux os de la jambe; laissons donc ces lésions problématiques et revenons aux faits réels ».

La critique de Malgaigne était sans réplique, et cependant, à la lumière des faits expérimentaux, Maisonneuve avait su deviner la réelle existence du diastasis tibio-péronier et créer un type de fracture de péroné aujourd'hui indiscutable. Ainsi Maisonneuve a voulu démontrer que, dans certaines violences, l'extrémité inférieure du péroné s'écarte du tibia sans se briser et que secondairement il survient une fracture tout en haut du péroné, dans le tiers ou le quart supérieur de cet os.

La description de Maisonneuve est devenue classique, elle se retrouve dans les traités didactiques; elle a eu cette conséquence intéressante, mais erronée, que bon nombre d'observateurs se sont empressés de conclure au diastasis tibio-péronier dès qu'ils ont constaté une fracture de l'extrémité supérieure du péroné, comme si cette dernière était la marque indiscutable de l'écartement tibio-péronier.

Telle est par exemple cette observation qui nous a été communiquée par le Dr Alglave, chef de clinique de M. Terrier, avec le titre de « fracture du tiers supérieur du péroné, diastasis tibio-péronier ».

Il s'agit d'un homme de trente-cinq ans, employé d'octroi, qui fit une chute en descendant d'une voiture qu'il venait de visiter; son pied droit glissa sur les rayons de la roue et se prit entre deux d'entre eux et l'homme tomba à la renverse le pied tordu. Impossibilité de marcher après l'accident. Entrée à l'hôpital le lendemain (22 janvier 1904), gonflement du cou-de-pied, ecchymose au-dessous de la malléole interne.

1. Dans ce dernier cas, la déviation de la pointe du pied en dehors (la malléole externe résistant et les ligaments tibio-péroniers résistant également) fait supporter tout l'effort au tibia qui se brise par torsion. Ainsi un même mouvement, la rotation du pied en dehors autour d'un axe vertical, entraînerait suivant la résistance relative des parties, ou la fracture de Dupuytren, ou la diastase, ou la fracture oblique du tibia (Maisonneuve).

2. P. 807.

L'axe du pied est dévié en dehors et en arrière.
Douleur à la pression au niveau de la pointe malléolaire interne, à

Fig. 4. — Radiographie du cou-de-pied (observation Alglave).

l'interstice tibio-péronier et au tiers supérieur du péroné où il existe mani-

festement une fracture, on diagnostique une fracture par diastase tibio-péronière.

Or si l'on examine la radiographie on constate bien un léger écartement anormal entre la malléole interne et l'astragale, mais il n'y a pas l'ombre de diastase tibio-péronière.

Quand j'ai apporté une observation de fracture par diastase, (celle-là incontestable de par les radiographies) à la Société de Chirurgie le 21 novembre 1906, M. Routier a rappelé qu'il avait publié dans le *Progrès médical* en 1884 « quelques cas » de fractures par diastase, c'est-à-dire de fractures hautes du péroné avec écartement péronéo-tibial inférieur » ; or, si on se reporte à cet article, on voit que dans l'observation I, intitulée fracture de jambe, il y avait arrachement de la malléole interne et fracture très élevée du péroné, sans diastase de l'articulation tibio-péronière.

Il en est de même dans un cas de fracture du péroné qu'a bien voulu nous communiquer M. Lejars et qui était intitulé : fracture par diastase du péroné.

Il s'agit d'un homme vigoureux âgé de trente-six ans, entré à Saint-Antoine le 27 décembre 1906 dans le service de M. Lejars. La veille il s'était tordu le pied en marchant dans la rue, il avait glissé, son pied s'était pris dans une dépression du sol et il était tombé; il ne peut rien dire de plus précis, il se releva du reste et rentra chez lui péniblement et souffrant beaucoup; il se plaignait surtout de la région malléolaire interne, au trouvait à ce niveau un léger gonflement; douleur tibio-péronière, mais rien que de la sensibilité autour de la malléole externe. En suivant le péroné de bas en haut, on découvre un point très douloureux au-dessus du tiers moyen et à ce niveau une crépitation nette. Diagnostic : fracture par diastase, la radiographie montre au tiers supérieur une fracture oblique de haut en bas et de dehors en dedans.

M. Lejars examinant alors à la radioscopie la région du cou-de-pied reconnut qu'il n'y avait pas de fracture et qu'il n'y avait pas non plus de diastasis appréciable. Il fallait donc réformer le diagnostic. J'insiste sur tous ces faits parce qu'à entendre maint chirurgiens, la fracture du péroné par diastase serait fréquente, or quand on veut analyser de près les documents on voit qu'ils manquent ou qu'ils ne prouvent pas ce qu'on attendait d'eux.

Pour affirmer l'existence d'une fracture type Maisonneuve, il faut plus que la constatation d'une fracture du péroné au tiers supérieur, il faut constater soit d'après des signes cliniques nets, soit d'après

la radiographie, qu'il existe une véritable diastase tibio-péronière.

Fig. 5. — Fracture du quart supérieur du péroné sans diastasis tibio-péronier (observation Lejars).

Cette remarque a d'autant plus d'importance que les fractures de

l'extrémité supérieure du péroné me paraissent beaucoup plus fréquentes qu'on ne croit généralement, elles passent souvent inaperçues même quand on prend une radiographie du membre fracturé parce que ne les soupçonnant pas cliniquement on ne songe pas à utiliser une plaque de verre assez haute pour que la totalité des os de la jambe y soit représentée; c'est dans le but d'y remédier que M. Infroit utilise depuis quelque temps des clichés de 50 cent. sur 20, et depuis cette même époque, il a été frappé comme moi-même je l'ai été par l'examen des clichés, de voir la fréquence des fractures du quart ou du cinquième supérieur du péroné.

Ainsi dans le cliché de ses collections numéroté 755, on relève une fracture de l'extrémité supérieure du péroné avec arrachement d'un coin tibial.

Dans les clichés 746, 747, une fracture de la tête du péroné accompagne une fracture oblique de jambe à la partie moyenne.

Dans les clichés 739 et 740, une fracture du col du péroné, immédiatement au-dessous de la tête, accompagne un tout petit arrachement tibial à la partie antérieure de la malléole.

Clichés 731 et 732 : fracture de la tête du péroné avec fracture de jambe oblique au quart inférieur.

Clichés 729 et 730 (hôpital Laënnec, Delbet) : fracture de la malléole interne avec fracture du tiers supérieur du péroné.

Clichés 718 et 717 : fracture du péroné à une très petite distance de la tête et fracture oblique du tiers inférieur du tibia.

Dans onze autres cas, nous relevons l'existence d'une fracture oblique du tibia au quart ou au tiers inférieur, avec une fracture du péroné au cinquième, au quart ou au tiers supérieur. Je donne ici trois types de fractures de l'extrémité supérieure tirées de la collection de la Salpêtrière.

Dans le cliché 299 H. (fig. 6), on observe une fracture oblique du tibia à l'union du cinquième inférieur avec les quatre cinquièmes supérieurs et une fracture oblique du péroné à 2 ou 3 centimètres de la tête.

Dans la radiographie 620-21 (fig. 7), une fracture du péroné siège au tiers supérieur; en bas il existe un arrachement de la malléole interne.

Dans la radiographie 814 H. enfin (fig. 8), la fracture du péroné au tiers supérieur existe seule et il n'y a rien autre.

Que conclure de tous ces exemples, sinon que la constatation d'une

Fig. 6.

Fig. 7.



Fig. 8.

fracture haute du péroné n'apporte avec elle aucune déduction certaine, relativement à l'existence d'une lésion tibio-péronière. Je sais bien qu'on pourrait invoquer le mécanisme, invoquer la difficulté d'expliquer une fracture indirecte du péroné sans lésion préalable ou concomitante de son os conjoint ou des liens qui les unissent : Quand avec la fracture du péroné il existe une fracture oblique du tibia, quelle que soit la distance qui les sépare, on conçoit bien que le même mouvement de torsion ait pu atteindre les deux os à des hauteurs différentes; quand on note seulement, au lieu d'une fracture oblique du tibia l'arrachement malléolaire interne, on peut encore répondre que cet arrachement a pu favoriser la torsion péronière, mais que dire des observations où la fracture haute du péroné existe seule? n'est-on pas obligé d'accepter l'hypothèse d'un certain degré d'entorse péronéo-tibiale, et même parfois le diastasis temporaire? peut-être, mais, c'est aux observateurs de nous le dire, en nous donnant des observations plus complètes où soient notées la douleur tibio-péronière, l'élargissement malléolaire et surtout la possibilité d'imprimer par certaines manœuvres un écartement des deux os.

Ces réserves faites, nous devons mettre en première ligne comme type de diastasis tibio-péronier celui qui accompagne les fractures hautes du péroné. Nous pouvons le désigner sous le nom de *type Maisonneuve*, puisque bien qu'il n'en ait pas fourni d'exemple clinique, Maisonneuve l'a pressenti et décrit d'après ses expériences cadavériques.

C'est à ce type que se rapporte l'observation, dont nous avons présenté un résumé à la Société de Chirurgie dans la séance du 24 novembre 1906 et que nous relatons ici tout au long.

Mme B., âgée de soixante-quatre ans, cuisinière, vint me consulter en octobre dernier pour les suites d'un accident remontant déjà à un an et demi. A cette époque il lui arriva en descendant un escalier de glisser et de tomber sur le côté droit. On dut la relever et la porter chez elle où le médecin appliqua le jour même de l'accident un appareil plâtré. Au bout de six semaines, l'appareil fut levé, et on commença à masser le cou-de-pied et la jambe. Ce n'est que lentement et après plusieurs mois que la marche redevint possible et alors elle s'accomplissait péniblement, provoquant des douleurs surtout au niveau des chevilles.

Sensation de faiblesse dans tout le membre inférieur. L'absence de tout progrès et la persistance des phénomènes douloureux après plus d'un an

de traitement, décidèrent la malade à venir nous consulter le 16 octobre 1906.

Nous lui conseillâmes d'entrer à l'hôpital Cochin où elle fut admise au pavillon Pasteur (salle Lorain, n° 2).

Actuellement voici quel est son état.

Il s'agit d'une femme de soixante-quatre ans, grosse, courte mais éner-

Fig. 9. — Avant l'opération.

gique, elle ne se plaint pas trop de son cou-de-pied droit tant qu'elle est au lit, mais dès qu'elle marche elle en souffre beaucoup depuis la pointe des malléoles jusqu'à 11 ou 12 centimètres au-dessus. Quand elle marche, la malade est hésitante, elle pose le pied sur le talon non sans hésitation, et raccourcit tant qu'elle peut le temps de sustentation du pied droit.

A l'examen on constate que toute la jambe droite, principalement dans sa moitié inférieure, est très augmentée de volume. Il s'agit là d'une sorte

de gonflement dur qui n'existe pas sur la jambe opposée. Les malléoles

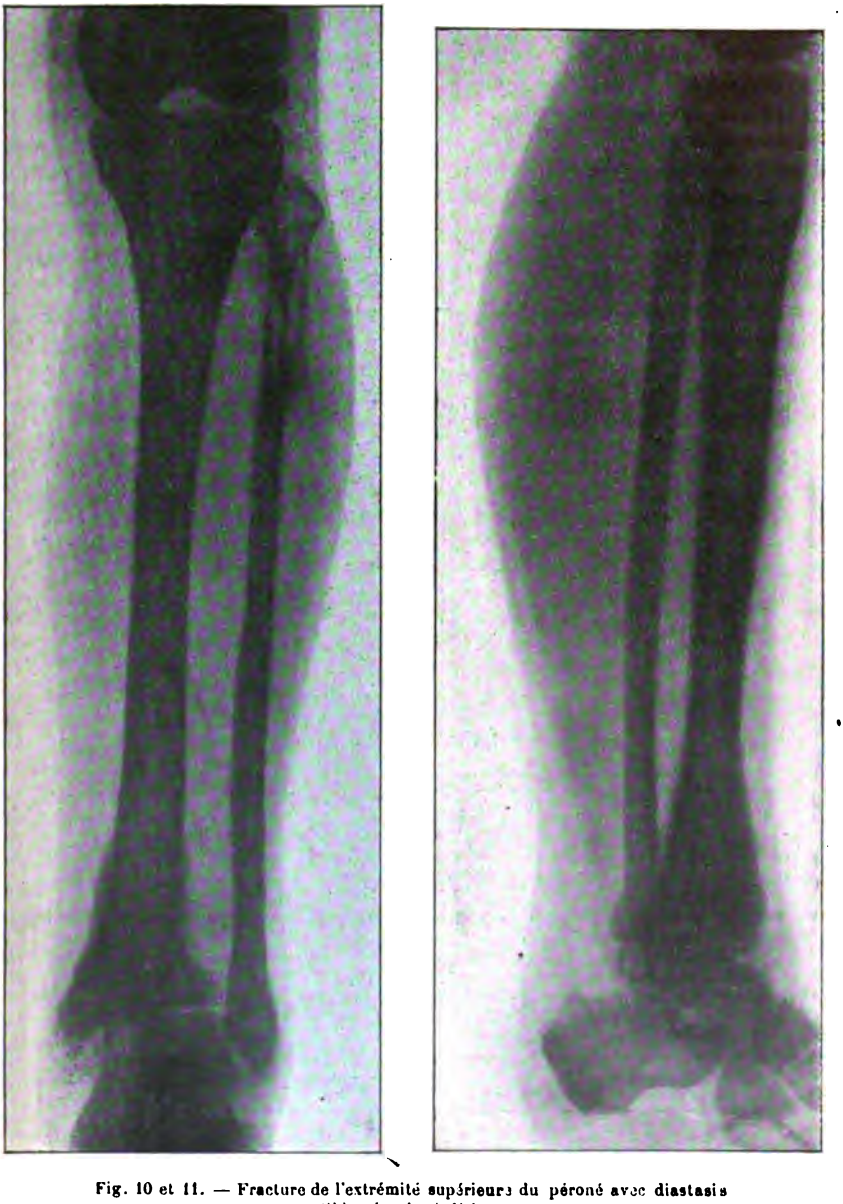

Fig. 10 et 11. — Fracture de l'extrémité supérieure du péroné avec diastasis tibio-péronier inférieur.

paraissent très écartées; si on mesure la circonférence du cou-de-pied au

Fig. 12. — Cou-de-pied avant l'opération.

niveau de la pointe malléolaire interne, on trouve pour le côté droit 31 centimètres, pour le côté gauche, 28. A 10 centimètres des pointes

malléolaires, la circonférence de la jambe donne 29 centimètres pour le côté droit et 26 pour le côté gauche.

Le membre n'est pas raccourci, l'os du pied droit ne présente pas non plus de différence de longueur.

L'axe de la jambe aboutit au bord interne du pied mais cette déviation des axes n'est pas aussi sensible à la vue que dans le cas de fracture de Dupuytren.

Ce qui frappe le plus à la vue c'est l'élargissement du cou-de-pied, et l'écartement malléolaire qui mesure 9 centimètres.

Les mouvements de flexion et d'extension du pied sur la jambe sont très limités, il existe un certain degré de ballottement de l'astragale.

Des radiographies multiples ont été faites à la Salpêtrière et à la fondation Péreire; elles sont des plus démonstratives, elles démontrent d'une part l'intégrité de la diaphyse du tibia et de l'extrémité inférieure du péroné et d'autre part l'existence d'un diastasis considérable de l'articulation tibio-péronière. Au contact de l'astragale l'écartement des deux os est encore égal à 1 centimètre, ce qui suppose un écart réel plus considérable, puisque normalement la ligne tibiale vient en projection empiéter sur le péroné. Plus haut l'écartement dépasse 2 centimètres.

De plus l'astragale qui est resté en connexion et en contact avec la malléole péronière s'est éloigné de plus d'un centimètre et demi de la malléole interne; il en résulte une apparence de luxation en dedans incomplète du tibia. L'astragale n'est pas incliné et ne présente pas le bord externe de sa poulie face à l'interligne tibio-péronier. Cette poulie est normalement appliquée contre la moitié externe du plateau tibial.

Telle est la situation respective des os : intégrité du squelette, c'est-à-dire aucune fracture, autre qu'un petit arrachement de la malléole interne, déplacement du tibia en dedans, énorme diastasis tibio-péronier, voilà ce qui résume nos observations. Mais qu'on examine les choses de plus près. On constate des modifications dans le volume du tibia qui est hyperostosé, dans tout son quart inférieur[1] et aussi l'existence de petites ossifications disséminées autour de l'extrémité inférieure du tibia, au-dessous de la partie libre du plateau, comme dans l'espace qui sépare les surfaces articulaires tibio-péronières.

D'autre part sur une radiographie partant sur l'extrémité supérieure de la jambe on découvre nettement les traces d'une fracture du péroné oblique de haut en bas et de dedans en dehors à environ 2 centimètres de la tête péronière.

Opération le 30 octobre. Nous nous proposons principalement de ramener le pied en dedans dans l'axe de la jambe.

On commence par tracer une incision verticale en dehors et par sectionner le péroné à 6 ou 7 centimètres au-dessus de la malléole; la plaie est suturée complètement.

Incision verticale sur le tibia, dénudation de l'extrémité inférieure et

1. La malléole interne est elle-même plus épaisse.

résection du plateau tibial. Malgré cette résection il nous est impossible

Fig. 13. — Cou-de-pied après l'opération.

de corriger la déviation en dehors, nous constatons que l'obstacle vient surtout de l'interposition entre l'astragale et le tibia de tous les faisceaux du ligament latéral interne qui s'insèrent au ménisque. Nous réséquons le plus possible de ces parties fibreuses interposées ainsi que de petits ostéomes disséminés çà et là et interposés notamment entre le péroné et le tibia, nous procédons à l'enlèvement d'une nouvelle tranche de tibia pour nous donner plus de jour. Alors seulement on peut dégager la face externe de l'astragale et mobiliser suffisamment cet os pour l'amener dans l'axe de la jambe, nous passons un fil d'argent entre le tibia (à la partie interne et inférieure) et les débris du ligament latéral interne restés adhérents au tarse, de manière à figurer une sorte de ligament latéral interne, suture du périoste avec du fil.

Durée de l'opération, une heure quinze.

Gros suintement sanguin le premier jour. Le 20 novembre on enlève les fils et on applique un nouveau plâtre, la réunion par première intention est parfaite.

Fig. 14. — Après l'opération.

Le second plâtre est enlevé le 8 décembre et on commence à cette date le massage et la mobilisation.

Le 19 décembre l'opérée commence à faire quelques pas, elle fait assez rapidement des progrès et marche bientôt, dans les premiers jours de janvier avec l'aide d'une seule canne, elle ne doit pas toutefois prolonger par trop l'exercice.

La malade sort de l'hôpital à la fin de mars en marchant assez bien, même sans canne, mais se fatiguant vite et en conservant une tendance au gonflement et à l'œdème.

Elle est revue le 19 avril, elle peut marcher près d'une heure sans canne et se fatigue beaucoup moins vite.

Au type Maisonneuve se rattache aussi la 2e observation de Routier[1].

Un homme de trente ans est tombé en sortant de chez le marchand de vins, son pied s'est embarrassé, il a tourné dans l'extension et il y a eu rotation en dehors de la pointe qui appuyait sur le sol. Le soir, dix heures après l'accident, sa jambe gauche est gonflée, tendue, chaude, douloureuse.

Les mouvements anormaux sont faciles à constater, il y a des mouvements de latéralité et en même temps, on voit « la malléole externe qui s'éloigne en totalité de l'axe de la jambe ». Douleur vive au niveau de la malléole qui est mobile. On dirait que le trait de fracture qui sépare la malléole du tibia est parallèle au grand axe du tibia. Sur la région externe, la malléole péronière n'est pas douloureuse. Au quart supérieur, le malade accuse une vive douleur et on y perçoit de la crépitation. « Il y a donc ici fracture de la malléole interne, fracture haute du péroné et diastase complète de l'articulation péronéo-tibiale inférieure mais sans déplacement du pied ». L'état de gonflement et de tension du membre sont tels que nous nous contentons d'une gouttière, etc.

Cette deuxième observation de Routier prête bien un peu à critique; l'élargissement des chevilles n'est pas mentionné. Cependant il est noté que « dans les mouvements de latéralité qu'on pouvait imprimer au pied, la malléole externe s'éloignait du tibia »; nous pensons bien que notre collègue n'a pas dû confondre un mouvement de translation du péroné loin du tibia avec un mouvement de bascule. Nous admettons donc la réalité du diastasis et nous signalons en passant cette particularité que, avec ce diastasis tibio-péronier accompagnant une fracture de la malléole interne il n'existait aucun déplacement du pied.

Dans la même séance du 24 novembre 1906 où je faisais ma courte

1. *Progrès médical*, 1884.

communication à la Société de Chirurgie, MM. Potherat, Sieur et Chaput ajoutaient quelques mots aux remarques de M. Routier, M. Potherat pour dire « qu'il avait observé l'année dernière un fait très net de fracture de Maisonneuve, diastase péronéo-tibiale inférieure, avec fracture du péroné en haut, vérifiée par la radiographie » il n'y a aucun autre détail clinique. Se préoccupant de la diastase tibio-péronière, M. Potherat fit de la compression ouatée puis il appliqua un appareil plâtré enserrant bien les deux malléoles. Au bout d'un mois le malade quittait le service en bon état et marchant bien.

M. Sieur a eu, dit-il, l'occasion d'observer deux cas de fracture du péroné siégeant au-dessous de la tête de cet os, et s'accompagnant de diastasis de l'articulation péronéo-tibiale inférieure.

Un seul des malades a été radiographié et la radiographie a montré l'intégrité des malléoles, le diastasis inférieur et la fracture supérieure du péroné. Tous les deux ont parfaitement guéri à la suite d'un traitement par les bains, le massage et la contention du cou-de-pied.

Enfin M. Chaput se contente d'observer que les grands diastasis péronéo-tibiaux inférieurs sont rares, mais que les déplacements légers sont fréquents, on les observerait une fois sur dix.

Tels sont en somme les rares documents cliniques (rares si on ne garde que les incontestables) que nous possédons sur la fracture de Maisonneuve.

Mais le diastasis ne se rencontre pas seulement avec une fracture haute du péroné. Déjà nous avons remarqué que dans la première observation de Desault citée plus haut il existait avec le diastasis une fracture du tiers inférieur du péroné, vraisemblablement une fracture de Dupuytren.

Dans l'observation de Dupuytren la fracture du péroné est spécifiée, mais non son siège.

Nous avons rencontré un autre exemple de fracture de Dupuytren avec diastasis considérable tibio-péronier dans la *Pratique journalière de la chirurgie* de Richard[1] l'observation se réduit il est vrai à quelques lignes, mais cette brièveté est rachetée par une figure très démonstrative (voyez fig. 15).

1. Richard, édit. 1880, p. 77.

Fig. 15. — *Luxation externe du pied.* — Cette belle figure a été dessinée chez un blessé de mon service, pour lequel M. Guéniot, qui me remplaçait, fut forcé de pratiquer l'amputation, qui lui sauva la vie. On voit la fracture du péroné à 7 centimètres au-dessus de la pointe malléolaire externe. Comme dans le type que nous avons choisi pour la fracture du péroné, une petite esquille existe encore, mais attachée au fragment supérieur. L'astragale, portant le fragment supérieur du péroné, s'est porté fortement en dehors, abandonnant la moitié à à peu près de la mortaise tibiale. Pour quitter le tibia, il a arraché tout le corps de la malléole interne, et aussi une portion de la bordure postérieure de la mortaise On reconnaît bien ces fragments osseux accolés a l'astragale. Suivez au-dessus de l'union de l'astragale et du péroné une surface où se devinent les inégalités qui reçoivent l'insertion des ligaments péronéo-tibiaux inférieurs. Ces ligaments sont rompus, et c'est de leur rupture plus ou moins complète que dépend l'étendue du déplacement. Cette pièce vous donne une excellente idée des désordres et des symptômes de la fracture du péroné, qui n'est rien autre que le premier degré d'une luxation externe du pied. Vous sentez la saillie du tibia menaçant la peau en dedans, en dehors la pointe du fragment supérieur du péroné, l'encoche au-dessous d'elle, et la surface articulaire de l'astragale ou le doigt peut appuyer.

Dans deux cas que nous devons à l'obligeance de M. Souligoux et qui proviennent de la collection de Lariboisière, un diastasis accentué accompagne une fracture de Dupuytren (fracture de la malléole

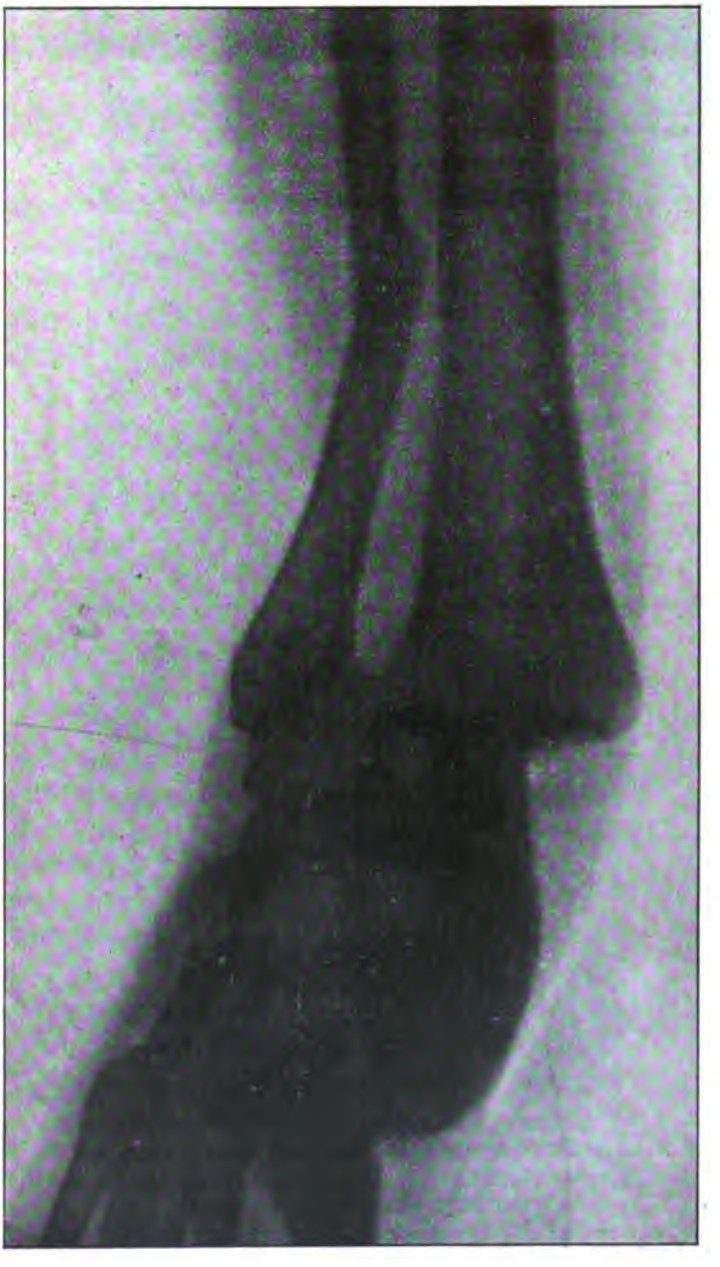

Fig. 16. — Radiographie de fracture de Dupuytren avec diastasis tibio-péronier, communiquée par Souligoux.

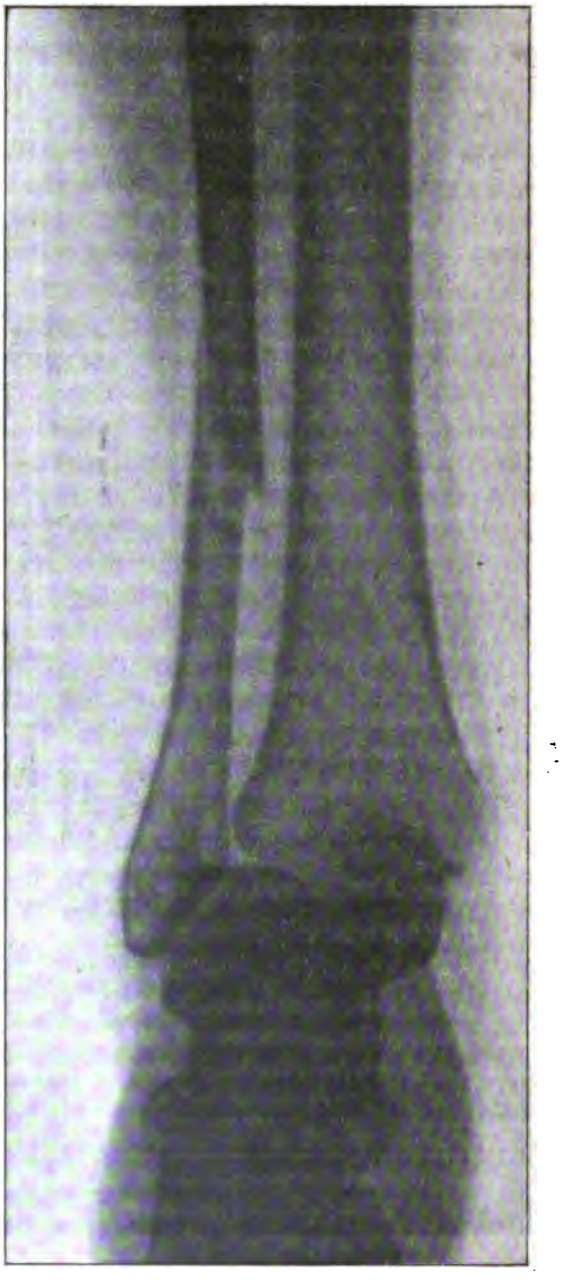

Fig. 17. — Même cas que figure 16, mais après réduction incomplète.

interne avec fracture du péroné à 7 ou 8 centimètres de la pointe malléolaire). Nous pouvons encore fournir un autre exemple de frac-

Fig. 18. — Fracture de Dupuytren avec diastasis (2e cas Souligoux).

ture basse du péroné avec diastasis, exemple emprunté à la collection de la Salpêtrière (289-H., Delbet, voyez fig. 19).

Sur une autre radiographie de la Salpêtrière (2606 et 2607) provenant du service de M. Delbet, le diastasis accompagne une fracture de Dupuytren avec grand déplacement du pied en arrière (voyez fig. 20 et 21).

C'est encore une fracture de Dupuytren que nous montrent la radiographie prêtée par notre collègue Bazy (fig. 22) et une radiographie provenant de l'Hôtel-Dieu [1] dans laquelle la déviation est poussée à

1. Il s'agit d'un malade ayant consulté M. Championnière pour une fracture ancienne.

l'extrême et dans laquelle aussi l'astragale s'interpose entre les deux os (fig. 23).

Fig. 19. — Fracture de Dupuytren avec diastasis tibio-péronier.

Enfin nous devons à l'obligeance de M. Infroit ce bel exemple de diastasis avec fracture de Dupuytren, observé chez un malade

Fig. 20. — Fracture de Dupuytren avec diastasis tibio-péronier.

soigné quatre mois auparavant dans un hôpital de Paris; le rétablissement de la fonction avait été ici fort médiocre[1] (voy. fig. 24).

1. Le malade ne fut pas adressé à M. Infroit par l'hôpital mais ultérieurement par une compagnie d'assurance.

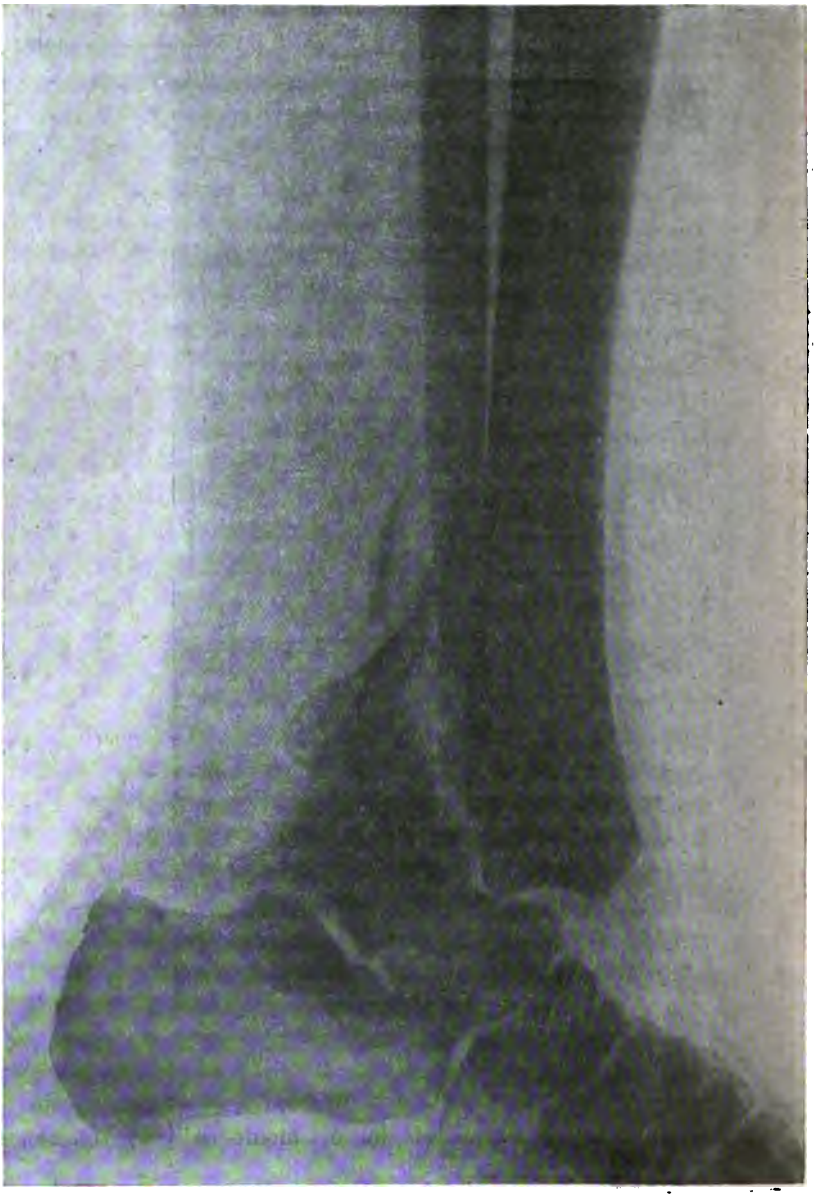

Fig. 21. — Même cas que figure 20.

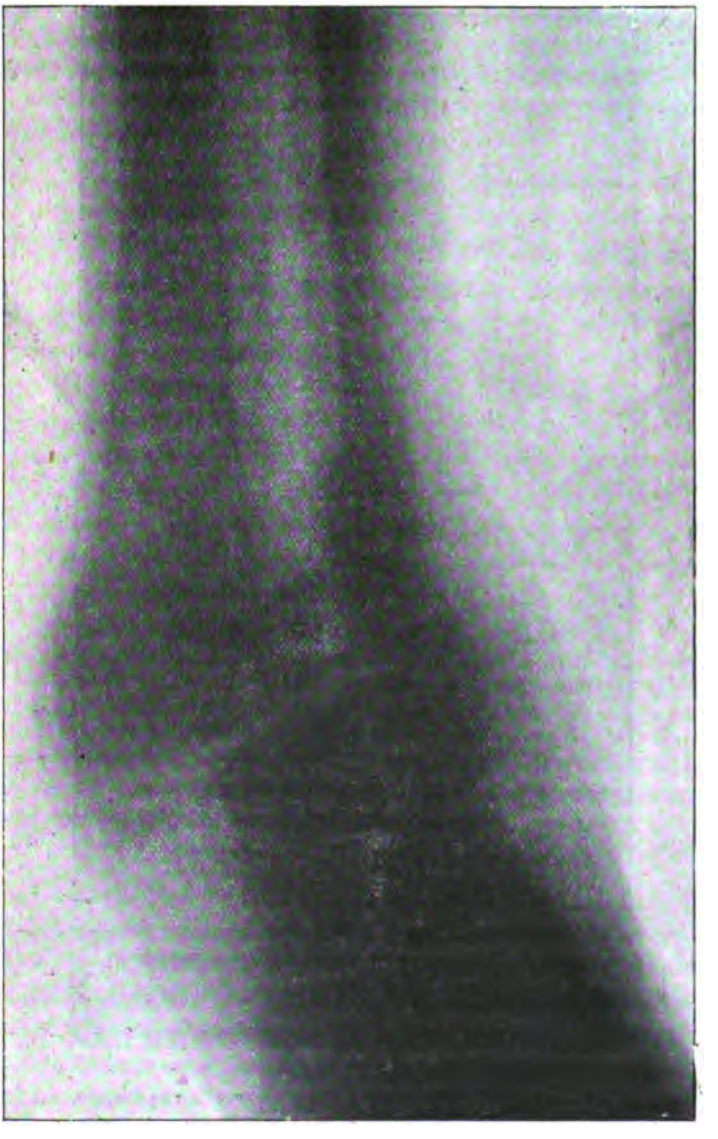

Fig. 22. — Fracture de Dupuytren avec diastasis tibio-péronier.

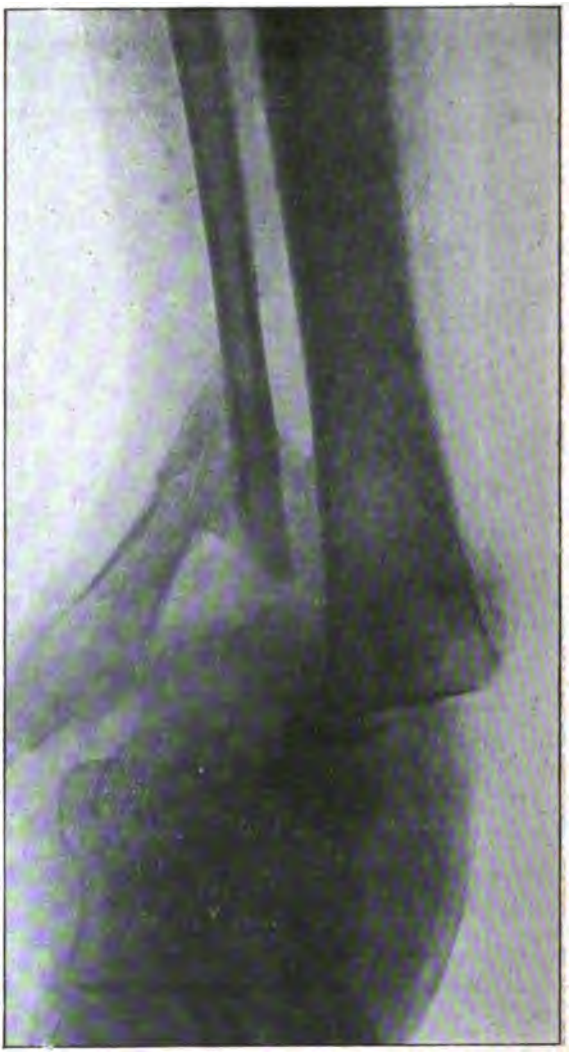

Fig. 23. — Fracture ancienne de Dupuytren avec énorme diastasis, communiquée par J.-L. Championnière.

Fig. 24. — Fracture de Dupuytren avec diastasis tibio-péronier.

Le diastasis peut encore s'observer avec une fracture sus-malléolaire du tibia et fracture du péroné au tiers inféreur, témoin l'observation suivante qu'il nous a été donné de prendre à l'hôpital Cochin. Il s'agit d'une fracture du péroné à 12 centimètres de la pointe malléolaire avec fracture oblique de la partie inférieure du tibia. Le tibia est déjeté en dedans, la malléole interne écartée du l'astragale, la malléole externe est repoussée en dehors.

Dans le sens antéro-postérieur le fragment supérieur du tibia est projeté en arrière, le fragment inférieur en avant.

B. âgé de trente-neuf ans, robuste, assez gros, est entré le 28 juin 1906, à



Fig. 25. — Fracture sus-malléolaire avec diastasis tibio-péronier.

la salle Cochin pour un accident datant de la veille. Il était monté sur une échelle pour cueillir des fruits quand l'échelle vint à se rompre, l'homme

tomba sur un buisson de groseilliers dans lequel il s'empêtra, son pied

Fig. 26. — Même cas que figure 25.

gauche fut retourné, dans quel sens? Ce qui est certain c'est que des éraflures s'observaient sur le côté interne. Il ne put lui-même se relever.

Le 28 matin, toute la région du cou-de-pied est œdématié; le pied est en valgus et porté en arrière. Au niveau de la malléole interne il existe une plaie contuse demi-circulaire qui nécessita des soins pendant deux semaines, appareil plâtré.

Radiographie le 16 juillet, on constate une fracture du péroné à 12 centimètres au-dessus du sommet de la malléole externe; le péroné a basculé de manière a rapprocher du tibia l'extrémité cassée du fragment inférieur et à porter en dehors la malléole externe. L'astragale s'est éloigné de la malléole interne, le déplacement antéro-postérieur persiste, il est dû surtout à une fracture sus-malléolaire du tibia, oblique d'avant en arrière et de haut en bas; un écartement manifeste et assez important sépare le péroné du tibia.

Le chirurgien qui me remplaçait insista pour garder le malade et réduire le déplacement sous le chloroforme (on était à vingt jours de l'accident), le malade ne voulut pas entendre raison et quitta l'hôpital. Nous l'avons revu quatre mois après l'accident, il se plaint de marcher difficilement et douloureusement.

Le pied est légèrement en valgus, il y a très peu de déviation des axes, l'axe de la jambe aboutit au 2e orteil, la malléole interne déborde sensiblement en faisant une saillie volumineuse.

Mensuration. — La circonférence du membre à 3 ou 4 travers de doigt des malléoles mesure au-dessus 27 centimètres 1/2 des deux côtés.

Mais au niveau des malléoles on trouve à droite 27 et à gauche 30.

Le malade ne veut pas rester à l'hôpital.

*
* *

Enfin sur une radiographie du service de M. Tuffier (l. 9, salle Malgaigne, 18 mars 1905), le trait de fracture péronier oblique de haut en bas et de dehors en dedans siège au niveau même de l'articulation tibio-péronière inférieure. Le diastasis n'est pas très accentué, il nous paraît cependant incontestable : le bord interne du tibia prolongé est contigu à la malléole et non derrière elle; une deuxième radiographie montre la correction parfaite du déplacement[1] (voyez fig. 27).

La fracture du tibia peut être plus haute encore, il peut s'agir d'une véritable fracture oblique du tibia, et qu'il y ait en même temps diastasis tibio-péronier et fracture oblique au quart supérieur du péroné. Tel est ce beau spécimen qui vient du service de M. Delbet (collection de la Salpêtrière, 634 H., voyez fig. 28).

Cette revue des diverses lésions osseuses susceptibles d'accompa-

gner un diastasis tibio-péronier peut se résumer dans le tableau suivant.

Fig. 27.

Diastasis avec fracture du péroné haute (1/4 supérieur), type Maisonneuve[1].

1. Avec la fracture haute du péroné, il peut exister en même temps une fracture de la malléole interne (cas personnel, cas de Schwartz).

Diastasis avec fracture de l'extrémité inférieure du péroné siégeant au-dessus de l'articulation tibio-péronière.

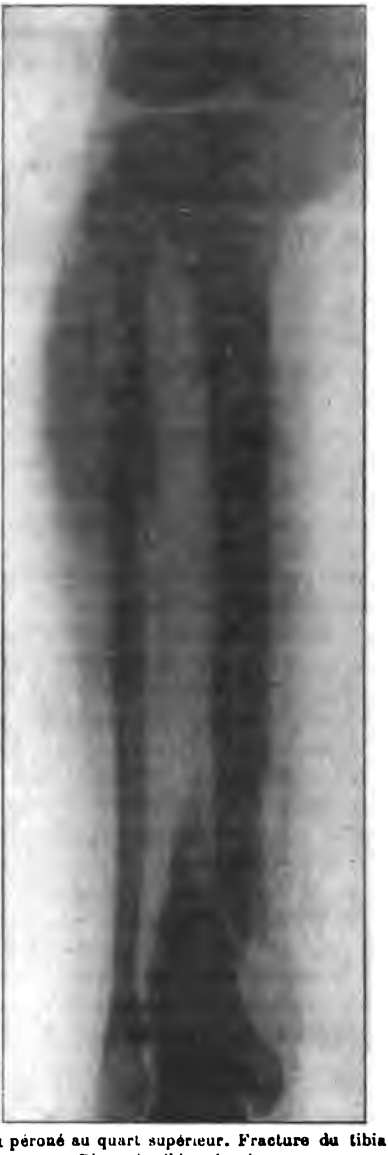

Fig. 28. — Fracture du péroné au quart supérieur. Fracture du tibia au quart inférieur. Diastasis tibio-péronier.

Diastasis avec fracture basse du péroné siégeant dans l'articulation tibio-péronière.

Diastasis avec fracture sus-malléolaire.

Diastasis avec fracture oblique de jambe au quart inférieur.

Par conséquent le diastasis n'est pas spécial à une variété de fracture, il n'est pas plus permis de conclure d'une variété de fracture à l'existence du diastasis tibio-péronier que de la constatation de celui-ci à la localisation d'une fracture dans tel os ou à telle hauteur d'un os déterminé.

Bien plus, le diastasis ne pourrait-il pas exister sans aucune solution de continuité osseuse ?

Une observation de Tillaux nous permettrait de répondre par l'affirmative si elle avait la consécration radiographique; néanmoins cette observation a été bien prise, elle a fait le sujet de thèse de M. Dunand[1] qui s'est donné la peine d'instituer des expériences cadavériques nombreuses, elle mérite donc d'être prise en sérieuse considération.

Il s'agit d'un homme qui fut ramassé sur la voie publique; il serait descendu, étant éméché, à reculons d'un omnibus en marche: le pied droit sur lequel porta tout le corps se trouva pris entre deux pavés et l'homme fit une chute en avant; le lendemain, le pied droit était légèrement rejeté en dehors, vaste ecchymose sur les faces externe et interne de la jambe. Gonflement considérable du cou-de-pied, douleur au niveau des malléoles; cependant pas de point précis.

Le péroné présente une mobilité anormale et très étendue dans le sens antéro-postérieur; on peut aussi l'éloigner du tibia en dehors et insinuer la pulpe du doigt entre la malléole externe et l'astragale. Le mouvement antéro-postérieur peut être imprimé à l'astragale en saisissant l'os à sa partie moyenne ou même vers sa tête, ce qui exclut toute solution de continuité. Il y a eu évidemment rupture des ligaments péronéo-tibiaux; c'est le diagnostic de M. Tillaux. On applique un appareil silicaté qu'on laisse quarante-six jours. Au bout de ce temps on constate une consolidation parfaite, il n'y a plus de mouvements anormaux et on ne perçoit plus cette grosse crépitation qu'engendrait le frottement des cartilages d'encroulement de la malléole externe et de l'astragale. Cent jours après le cou-de-pied est encore plus gros qu'à l'état normal. La marche est assez facile mais la fatigue se fait vite sentir.

Rappelons que la deuxième observation de Desault est également relative à un cas de diastasis tibio-péronier inférieur sans fracture, ou tout au moins sans mention de fracture.

1. De la diastasis traumatique simple de l'articulation péronéo-tibiale inférieure. Dunand, th. P. 1878, n° 219.

Les faits que nous avons rassemblés jusqu'ici sont encore en petit nombre, ils peuvent déjà cependant suffire à esquisser une description du diastasis tibio-péronier.

ANATOMIE PATHOLOGIQUE.

L'étendue du diastasis est naturellement très variable. L'écartetement peut être réduit à quelques millimètres ou dépasser un centimètre comme dans notre observation [1] type Maisonneuve et atteindre jusqu'à 3 centim. 1/2.

Du reste la constatation d'un intervalle d'un centimètre entre les deux os correspond en réalité à un plus grand écartement, car sur les radiographies vues de face, la projection du contour tibial empiète sur celui du péroné, par conséquent toute figure accusant une juxtaposition des lignes péronières et tibiales devrait correspondre déjà à un certain diastasis.

La direction des deux os écartés (tibia et péroné) peut demeurer parallèle aussi bien dans les cas de fracture basse du péroné que de fracture haute (et cas personnel).

Ailleurs l'extrémité inférieure du péroné a une tendance à être repoussée en dehors pendant que le bout supérieur de ce même fragment inférieur s'applique, par une sorte de mouvement de bascule contre le tibia. Cette bascule cette propulsion en dehors de la malléole externe est portée à l'extrême dans le cas représenté figure 23 où le fragment inférieur du péroné éloigné de près de 4 centimètres du tibia forme avec lui un angle très ouvert où a pénétré l'astragale.

Dans l'observation de Nélaton, l'extrémité inférieure du péroné était en même temps rejeté en arrière contre le tendon d'Achille.

A présent il convient de rechercher ce que devient l'astragale, quelle est sa situation et sa direction vis-à-vis des os écartés. Dans certains cas, la face supérieure de l'astragale est appliquée d'aplomb contre le plateau tibial (fig. 11) sans présenter aucune inclinaison même avec une diastase étendue. Dans d'autres, au contraire, l'astragale s'incline de manière à offrir le bord externe de sa poulie à l'interstice tibio-péronier; nous pouvons suivre l'accentuation de cette disposition sur les figures 16 et 18; mais

1. Voir fig. 10 et 11.

jusqu'ici il n'y a aucune pénétration de l'astragale entre les surfaces. Sur la figure 23, au contraire, on voit la poulie astragalienne pénétrer dans l'espace tibio-péronier et écarter violemment les deux os l'un de l'autre; cette complication, ou si l'on veut ce degré extrême du diastasis tibio-péronier inférieur n'avait pu passer complètement inaperçu, seulement il était simplement signalé au cours d'observations dont l'objet principal était tout autre, ou encore décrit sous un autre chapitre et avec un titre tout différent. Ainsi dans une observation de Cheyne [1] intitulée : « fracture de Dupuytren, vicieusement consolidée, déviation en valgus, ostéotomie du péroné, restauration de la malléole interne, excision de l'astragale » on lit la description suivante des lésions du cou-de-pied notées au cours de l'opération : « Du côté du tibia, on trouve une fracture de la base de la malléole interne; la malléole a été entraînée en dehors avec le pied et sa face externe repose contre la surface articulaire du tibia. En poussant plus loin les investigations, on découvre que *la partie externe de la surface articulaire de l'astragale a été projetée entre le tibia et le péroné ce qui empêche le pied d'être remis en place* ».

Le cas de Dupuytren, décrit par lui sous le titre de luxation du pied en dehors et en haut, n'est pas autre chose qu'un cas de diastasis tibio-péronier avec ascension de l'astragale, mais on ne peut dire ici que l'astragale ait pénétré entre les deux os, il était en réalité remonté le long du tibia en entraînant avec lui la malléole externe à laquelle il était resté fixé.

Un vrai type d'enclavement de l'astragale entre les deux os a été publié par Schwartz [2] en 1879 sous le titre de « fracture de la malléole interne à sa base; fracture du péroné au tiers supérieur, luxation du pied en haut, entre le tibia et le péroné écartés l'un de l'autre ».

Cette pièce avait été recueillie sur le cadavre d'une femme d'une cinquantaine d'années douée d'un grand embonpoint « élargissement du cou-de-pied, mobilité normale du pied et renversement léger en dehors, vaste épanchement de sang qui s'infiltre entre les muscles de la région jambière antérieure et postérieure. Déchirure du ligament annulaire. Les tendons du cou-de-pied sont tous rejetés en masse en dehors par une forte saillie osseuse qui n'est autre que l'astragale, pas de déchirure vasculaire ou

1. *Transact. of the clinical Society of London*, 1894, p. 294.
2. Schwartz, *Société anatomique*, 14 février 1879 et *Progrès médical*, 1879.

nerveuse. Enlèvement des parties molles, on constate alors que les deux os de la jambe sont séparés inférieurement l'un de l'autre; le tibia repoussé en avant et l'astragale en rotation, en dehors est enclavé entre les deux extrémités inférieures, de telle sorte que sa facette articulaire interne est en rapport avec la partie du tibia qui surmonte le plateau articulaire. Arrachement comminutif de la malléole interne, conservation du ligament péronéo-calcanéen, les péronéo-astragaliens antérieur et postérieur sont arrachés, déchirure complète des ligaments tibio-péroniers et même du ligaments interosseux. Le tiers supérieur du péroné présente une fracture en bec de flûte très oblique ».

J'ai tenu à citer tout au long cette belle observation parce qu'elle est un des rares documents nous renseignant exactement sur l'état ligamenteux en cas de pareils déplacements. A ces rares observations d'enclavements de l'astragale entre le tibia et le péroné écartés que j'ai pu recueillir, il faut encore ajouter une observation d'Ollier. Gangolphe[1] nous dit bien, dans sa thèse, que Mayer en 1884 et Richet ont trouvé l'astragale enclavé entre la malléole externe refoulée en dehors, devenue presque horizontale et la face externe du tibia; « Ollier, ajoute-t-il, fit une constatation analogue; dans ses faits il y avait un élargissement notable de l'espace intermalléolaire ». En réalité il n'y a à retenir que l'observation d'Ollier dont voici le résumé (Obs. V de la thèse de Gangolphe).

Un malade âgé de cinquante-quatre ans aurait eu, dix ans auparavant, une fracture de jambe par coup de pied de cheval. En janvier 1882, cet homme en conduisant sa voiture fit une chute et l'une des roues lui passa sur le bord externe du pied, la malléole externe et la partie inférieure de la jambe gauche. Un mois après, le blessé entra à l'hôpital. A la partie interne du cou-de-pied, il existe une saillie anguleuse; le tibia forme avec le pied déjeté en dehors un angle de 135 à 140° saillant en dedans; il existe en outre de la torsion du pied en dehors.

L'opération permet de constater que l'*astragale est intact mais déplacé en dehors et en haut entre la face externe du tibia et du péroné*. Le rebord malléolaire du tibia est fracturé, le péroné est fracturé plus haut que le tibia.

Nous avons en effet vainement cherché aux indications données par Gangolphe pour Richet[2], l'observation d'une insinuation de l'astragale entre le tibia et le péroné. Dans l'article de l'*Union* il est question entre autres d'un malade qui fit une chute de 3 mètres, la plante non déviée portant directement sur le sol; le malade fut examiné

1. *De l'ostéotomie dans le traitement des cas vicieux*, th. Lyon, 1882.
2. Richet, *Gazette des hôpitaux*, 1878, p. 76 et Richet, *Union médicale*, vol. XX, 1875.

cinq jours après l'accident : les malléoles tibiale et péronière étaient très écartées et « il y avait évidemment diastasis de l'articulation péronéo-tibiale inférieure, le pied n'était pas déplacé et il n'y avait pas de mobilité anormale ce qui ne laissait pas que de nous surprendre; le malade mourut deux jours après soit sept jours après l'accident, les deux os de la jambe étaient fracturés : l'absence de crépitation et de mobilité était due à ce que le fragment supérieur du tibia terminé en pointe très aiguë, après avoir traversé le fragment inférieur et l'articulation, s'était enfoncé profondément dans le tissu spongieux de l'astragale ».

Il y a là, on le voit, un déplacement très curieux et peut-être unique d'une fracture oblique du tibia mais non diastasis.

Dans l'article de Mayer[1] il est parlé d'une ostéotomie du péroné pour une luxation tibio-tarsienne datant de trois mois avec raccourcissement du péroné et luxation du tibia en dedans, il n'est pas fait mention d'enclavement de l'astragale entre le péroné et le tibia. Les observations d'enclavement de l'astragale entre le péroné et le tibia se réduisent donc à celles de Cheyne, d'Ollier et de Schwartz[2]; nous pouvons y ajouter le cas représenté figure 23 et une observation de Polaillon[3].

Les déplacements de l'astragale que nous avons étudiés en dernier ressort, supposent nécessairement la rupture des principaux ligaments qui unissent les os du cou-de-pied, en plus de la fracture qui a spécialement attiré l'attention. L'arrachement de la malléole interne, la déchirure complète des ligaments tibio-péroniers, et des péronéo-astragaliens sont notés dans l'observation de Schwartz; le péronéo-calcanéen en revanche était conservé. Le déplacement en bloc de l'astragale et de la malléole externe dans l'observation de Dupuytren indiquent *a priori* l'intégrité des moyens d'union péronéo-astragalien et calcanéen; le ligament latéral interne avait été rompu dans notre première observation. La malléole interne est brisée dans presque tous les cas qui appartiennent au type fracture de Dupuytren.

Que deviennent les lésions de diastasis lorsque ce diastasis n'a pas été corrigé?

1. Mayer, *Deutsche Klinik*, 1856, Bd VIII, p. 119.
2. Je ne puis pas y faire rentrer l'observation de Nélaton que Schwartz a rapprochée à tort de la sienne, ni l'observation de Dupuytren.
3. *Bullet. Soc. chirurgie*, 1880.

Les observations de Cheyne et d'Ollier, nos observations personnelles surtout nous donnent des renseignements à ce sujet.

On conçoit que les lésions soient portées au maximum dans les cas où l'astragale a pénétré entre les deux os de la jambe, et où il y devient fixé par des adhérences; de plus, comme ce déplacement de l'astragale s'accompagne fatalement de lésions osseuses, les fragments parcellaires eux aussi se déplacent et restent adhérents dans leur mauvaise position ; c'est ainsi que dans l'observation de Cheyne, la malléole interne avait été entraînée en dehors et par sa face cartilagineuse s'appliquait contre le plateau tibial « où elle était solidement attachée par des fibres adhésives ». Dans la figure 23 relative à une fracture ancienne vicieusement consolidée, le fragment malléolaire externe est fixé par un cal exubérant.

Mais c'est dans notre observation qu'il nous a été possible de bien nous expliquer la raison de la persistance du déplacement et de la difficulté à obtenir une bonne correction même par une opération sanglante. Chez notre malade l'astragale n'était nullement interposé entre le tibia et le péroné, l'obstacle à la réduction venait d'ailleurs. La malléole interne avait été fracturée à son sommet et toute la portion du ligament latéral interne qui s'insérait au ménisque était interposée entre le tibia et l'astragale, adhérente aux deux os, parsemée de petites productions osseuses, résultat d'arrachements périostiques et par là de semis d'ostéoblastes. Outre cet arrachement malléolaire, l'opération démontrait encore l'existence entre le péroné et le tibia de petits ostéomes interposés aux deux os (provenances probables du ligament péronéo-tibial interosseux arraché) qu'avait déjà décelés la radiographie.

Nous ne saurions déjà trop insister sur l'existence de ces interpositions périostiques et osseuses et nous aurons encore l'occasion d'y revenir à propos du pronostic et du traitement. Ces ostéomes paraissaient chez notre malade de nouvelle formation; dans d'autres cas, les îlots osseux interposés proviennent du tibia, dont ils ont été arrachés; Volkmann, Honigschmied, Laborie, Verneuil, etc., ont insisté sur l'importance de ces fractures cunéiformes du tibia, sur l'importance pathogénique du coin arraché. Nous en reparlerons à propos du mécanisme et des recherches expérimentales.

(*A suivre.*)

TRAVAIL DE LA CLINIQUE CHIRURGICALE DE LA PITIÉ : PROFESSEUR TERRIER.

TECHNIQUE DE LA PANCRÉATECTOMIE

Par le Dr Abel DESJARDINS

Depuis quelques années qu'on connaît cliniquement les affections du pancréas, et qu'on les opère, il est frappant de voir combien cette chirurgie est demeurée stationnaire ; aujourd'hui encore, on fait bien plutôt une chirurgie parapancréatique, que pancréatique proprement dite. En effet, ces opérations qui ont pour but de rétablir le cours de la bile interrompu, ou la circulation intestinale gênée par une tumeur de la tête du pancréas, portent soit sur les voies biliaires, accessoires ou principales, soit encore sur l'intestin ; c'est un traitement palliatif et symptomatique et non un traitement curatif et rationnel.

Nous n'avons pas ici à rappeler ni à discuter la valeur de ces interventions ; on sait en effet qu'on remédie à la stase biliaire par des fistules biliaires externes portant, soit sur la vésicule : cholécystostomie, soit sur les voies principales : drainage de l'hépatique. Dans les cas de compression néoplasique, on fait, de préférence, une fistule entéro-biliaire : cholécysto-gastrostomie, ou duodénostomie, ou encore une hépato ou cholédo-duodénostomie. Pour remédier à la sténose duodénale, on fait une gastro-entérostomie. En regard de ce luxe d'opérations symptomatiques, on ne trouve que quelques cas de résections du pancréas. Il semble que cet organe soit, pour les chirurgiens, un noli tangere, puisqu'ils n'osent s'attaquer directement à la lésion pour l'extirper, suivant la règle adoptée pour les autres organes.

Cette réserve des chirurgiens à l'égard du pancréas tient à plusieurs causes qui, jadis, étaient suffisantes pour la justifier.

C'était d'abord la situation profonde du pancréas, qui en rendait l'abord et l'exploration peu aisés. Aujourd'hui cette cause ne doit

plus exister : on sait la position à donner au malade, et on peut, grâce au coussin de Mayo-Robson, rendre le pancréas en quelque sorte plus superficiel. On dispose en outre d'incisions qui donnent un tel jour qu'il n'est plus de régions inabordables dans l'abdomen : l'incision de Mayo-Robson ou l'incision en baïonnette de Kehr permettent l'exploration aisée de tout l'étage abdominal supérieur.

Une autre raison de respecter le pancréas, tenait au nombre et à l'importance de ses connexions vasculaires : veine porte et veine cave en arrière, vaisseaux mésentériques supérieurs en bas, vaisseaux spléniques en haut, vaisseaux duodéno-pancréatiques à droite ; vaisseaux pancréatico-duodénaux à gauche; ces derniers forman t une arcade artérielle autour de la glande : or la section de l'un quelconque de ces vaisseaux amène la mort, soit par hémorragie, soit par sphacèle. Mais on connaît aujourd'hui les moyens d'éviter presque sûrement la blessure de ces vaisseaux : nous y reviendrons plus loin.

Un troisième grief contre la pancréatectomie étaient les accidents qu'on observe après l'opération. Soit qu'on fasse l'ablation totale, qui, selon certains physiologistes, est incompatible avec la vie, qui est compatible suivant d'autres; soit qu'on fasse l'ablation partielle, dont le moignon restant était la cause des accidents.

Enfin la dernière raison invoquée contre la pancréatectomie était la longueur de l'opération dans laquelle il faut rétablir la continuité des voies biliaire et intestinale.

Ce sont ces trois derniers griefs dont nous voudrions démontrer l'inanité à l'heure actuelle.

Historique.

Et cependant, malgré ces difficultés multiples, plusieurs chirurgiens n'ont pas reculé devant l'extirpation du pancréas.

Deux chirurgiens seulement ont pratiqué la pancréatectomie totale : ce sont Billroth en 1894 et Franke en 1901. Tous les deux avec succès opératoire. Au point de vue suites éloignées : Billroth ne donne pas la survie de son opérée et celle de Franke est morte cinq mois après, de généralisation cancéreuse; mais sans présenter de troubles liés à l'insuffisance pancréatique. Peut-être l'opérateur a-t-il, à son insu, laissé quelques lobules glandulaires qui ont pu assurer la sécrétion interne.

Les observations de pancréatectomies partielles sont beaucoup plus nombreuses; mais, à la vérité, presque toutes sont des opérations de nécessité, au cours d'une intervention sur un autre organe tel que l'estomac ou la rate : jamais, ou presque jamais, le chirurgien n'a commencé l'opération avec l'intention arrêtée de s'attaquer au pancréas et d'en réséquer une plus ou moins grande partie.

Mais il faut, nous semble-t-il, faire une distinction entre ces résections, selon qu'elles ont porté sur la tête ou sur la queue de l'organe, ces deux opérations n'ayant de commun que le nom. De même il faut, selon nous, distinguer entre les opérateurs qui ont enlevé la tête du pancréas, c'est-à-dire qui ont fait une véritable pancréatectomie, et ceux qui se sont contentés d'énucléer une tumeur encapsulée de la tête, ou de réséquer une très petite portion de cette tête, sans sectionner le cholédoque ni le Wirsung; ici non plus ces deux opérations n'ont aucun rapport comme difficulté ni comme gravité opératoires.

Sur 31 opérations de pancréatectomie que nous avons réunies il nous faut d'abord éliminer le cas classique de Petit comme douteux, et trop vague dans les détails opératoires, pour qu'on puisse en tenir compte.

Il reste alors 30 cas que nous répartissons en : totales, partielles de la queue, partielles de la tête, et totales de la tête.

Les ablations partielles de la queue de l'organe comprennent 9 cas. Ce sont ceux de Trendelenburg, Briggs, Routier, Malthe, Malcolm, Franke, Billroth, Monprofit, Potempski. Ces 9 opérations ont été pratiquées pour sarcomes de la queue (4 cas) pour tumeur de la rate (3 cas) et pour carcinomes de la queue (2 cas).

Nous mettons à part l'observation de Reynès, dans laquelle l'opérateur a enlevé le corps du pancréas en laissant la tête, ce qui a évité la section du cholédoque, et en laissant la queue, dont la conservation ne nous paraît avoir qu'une utilité contestable. La lésion était une pancréatite scléreuse chronique.

Les ablations partielles de la tête du pancréas comprennent 16 cas; ce sont ceux de : Ruggi, Terrier, Biondi, Krönlein, Sendler, Tricomi, Frankle (2 cas), Jurié, Lucke, Rydygier, Langenbeck, Gussenbauer, Schwyzer, Ricard, Billroth. Ces opérations ont toutes été, sauf trois, pratiquées pour des néoplasmes malins de la glande et, sur les 13 opérations pour néoplasme malin, 9 l'ont été pour des

cancers secondaires, 2 pour des sarcomes, 1 pour épithélioma kystique, et 1 dont le diagnostic histologique n'est pas précisé. Les 3 opérations pour tumeurs non malignes comprennent 1 pour adénofibrome, 1 pour tumeur lymphatique tuberculeuse, et 1 pour ulcère pylorique avec périgastrite.

Les ablations totales de la tête, c'est-à-dire les véritables pancréatectomies partielles comprennent deux cas : celui de Berns, pour un cancer secondaire. Dans ce cas, Berns n'enleva pas le duodénum, il ne parle pas des voies biliaires ni du moignon pancréatique. Le second cas est celui de Codivilla, qui, pour un cancer secondaire, pratiqua l'ablation de toute la tête, fit une duodénectomie et fut par conséquent obligé de faire une gastro-jéjunostomie, et une cholécysto-jéjunostomie pour rétablir les circulations biliaire et intestinale. C'est la seule observation de duodénectomie accompagnant la pancréatectomie, et complétée par une anastomose biliaire. Malheureusement Codivilla ne dit pas ce qu'il fit du moignon pancréatique restant; et c'est là une lacune capitale; car, comme on le verra plus loin, dans la pancréatectomie, l'ablation est simple, c'est la réparation qui est délicate.

Enfin les ablations totales de la glande comprennent également deux cas : ce sont celui de Billroth pour une tumeur maligne, dont la nature n'est pas précisée et celui de Franke pour un cancer secondaire. La malade de Franke avait, antérieurement, subi une pylorectomie par Kocher.

Ces opérations ont donné comme statistique globale : 16 guérisons opératoires, et 14 morts. Nous ne comptons pas le cas de Petit dont le résultat est inconnu. Les résultats se répartissent ainsi : pancréatectomies totales : 2 guérisons; partielles de la queue : 7 guérisons et 3 morts; partielles de la tête : 7 guérisons et 9 morts. Et enfin les totales de la tête : 2 morts.

Discussion physiologique et anatomique.

La première question qui se pose, quand on parle de pancréatectomie, est celle-ci : faut-il faire une pancréatectomie partielle? peut-on faire une pancréatectomie totale?

Cette question est d'ailleurs du domaine exclusif de la physiologie, qui, seule, peut dire si l'ablation totale est compatible avec la vie. Nous ne saurions avoir sur ce point une opinion personnelle, aussi

renvoyons-nous au remarquable rapport de Ceccherelli, où sont résumées les principales expériences sur ce sujet. Faisons simplement remarquer combien les auteurs diffèrent d'opinion à cet égard : les uns avec Senn, Cl. Bernard, Corvisart, Nimier, Arnozan, Vaillard, Kuhne, déclarent l'ablation absolument inexécutable. Boccardi et Mugnai pensent que cette opération produit des altérations consécutives de la moelle épinière, Lenker qu'elle produit des désordres qui sont dus à la lésion du plexus cœliaque. Biondi pense qu'on peut enlever la tête, à condition d'épargner les canaux excréteurs, et que l'extirpation complète, quand elle n'amène pas la mort par lésion des plexus nerveux ou par nécrose intestinale, l'amène par la suppression complète de la fonction. Par contre, les travaux de Verardini, de Colin, de Paulow, d'Albertoni, de Martinotti semblent favorables à l'extirpation totale, qui d'après ces auteurs serait compatible avec la vie. Ceccherelli et son élève A. Ferrari ont fait une série d'expériences dont ils concluent qu'on peut obtenir une survie après la pancréatectomie totale, mais que cette survie est courte et que très vite apparaît une période de dépérissement qui va en progressant.

Aussi devant ces opinions si dissemblables, et malgré les deux observations de Billroth et de Franke, qui appelleraient une confirmation, pensons-nous qu'on n'est pas en droit de pratiquer de pancréatectomie totale, mais simplement des ablations partielles, car ces dernières seules sont justifiées par la physiologie.

Étant donné qu'il faut, d'une part, pratiquer la pancréatectomie partielle et qu'il faut, d'autre part, sectionner le cholédoque et le Wirsung (puisque c'est cette double section qui constitue la véritable pancréatectomie partielle en opposition avec les résections partielles dans lesquelle on les respecte), il faut tout d'abord résoudre la question du duodénum : faut-il l'enlever, en faisant une pancréato-duodénectomie, ou bien, au contraire, faut-il le conserver en l'isolant du pancréas par dissection?

Parmi les chirurgiens qui ont opéré sur le pancréas, un seul, Codivilla, a fait une duodénectomie; tous les autres ont respecté le duodénum, et rien que ce fait d'avoir conservé le duodénum prouve combien peu étendues étaient leurs résections pancréatiques, du moins pour les cas de guérison. Mais c'est également cette raison qui fait dire, à la presque totalité des opérateurs, que le prin-

cipal danger de la pancréatectomie est le sphacèle du duodénum.

Il faudrait en effet une complète ignorance de l'anatomie de la région pour vouloir enlever toute la tête du pancréas en laissant le duodénum. Nous ne pouvons ici retracer les rapports et les vaisseaux de la glande, pour ces essentielles données anatomiques nous renvoyons aux descriptions si exactes et si précises de Wiart. Nous rappellerons seulement, car c'est une notion qui nous servira, que les rapports du pancréas avec le duodénum présentent deux zones différentes : une première zone au-dessus de l'abouchement du Wirsung, dans laquelle la glande adhère intimement à l'intestin avec lequel elle se fusionne; et une seconde zone, au-dessous du Wirsung, dans laquelle la glande n'adhère pas à l'intestin, ainsi que Schiefferdecker l'avait montré avant Wiart; parfois même le pancréas n'arrive pas au contact de la 3e portion du duodénum, si bien qu'on peut, avec la plus grande facilité, séparer les deux organes simplement avec le doigt.

Le trajet des vaisseaux est également important à connaître. La portion supérieure de la tête reçoit en avant une artère venant de la gastro-duodénale et dont les branches sillonnent la face antérieure du pancréas et du duodénum : c'est la pancréatico-duodénale; artère commune aux deux organes. La face postérieure est également sillonnée par les branches de la pancréatico-duodénale : si bien qu'il y a une double arcade artérielle. A la partie inférieure de la glande, ainsi que l'a montré Wiart, il n'y a plus d'artère duodénale antérieure, mais seulement une arcade postérieure. Nous voyons que tout le duodénum est irrigué par les mêmes troncs que le pancréas : il serait donc étonnant qu'il n'y eût pas de gangrène du duodénum après section des artères pancréatiques.

Enfin, rappelons la chaîne lymphatique rétropancréatique qui compte 5 à 6 ganglions, dont les afférents viennent du pancréas et seront envahis dans les cas de tumeur maligne de la tête pancréatique.

D'après ces très courtes données on voit qu'il est indispensable d'enlever le duodénum dans la pancréatectomie : cela résulte de l'adhérence intime des deux organes, de leurs vaisseaux communs et enfin de la présence de ganglions lymphatiques rétroduodénaux qu'il faudra enlever également. Il faut donc prendre l'opération en bloc : pancréato-duodénectomie, ou alors se contenter d'opérations

palliatives : soit résections partielles, soit opérations sur les voies biliaires ou l'intestin.

Les trois zones dangereuses.

Mais, hâtons-nous de le dire, même en enlevant le duodénum, ce qui facilite considérablement, l'opération reste délicate et plusieurs points, véritables zones dangereuses, réclament toute l'attention du chirurgien.

Ces zones dangereuses sont au nombre de trois.

La première, et celle-ci n'est pas constante, est à la partie droite : « Dans certains cas, comme le dit Wiart, le côlon ascendant, dans sa partie supérieure, repose directement sur le flanc droit de la portion descendante du duodénum, sans interposition de séreuse » et dans les cas où les deux segments intestinaux sont accolés, il faut éviter de blesser le côlon.

La seconde zone est à la partie inférieure, au niveau de la 3e portion du duodénum, au point où l'artère et la veine mésentériques supérieures viennent émerger du bord inférieur du pancréas, passant en avant du duodénum.

Il faut surtout se rappeler, immédiatement en arrière, la présence de l'artère côlique moyenne, qui peut être facilement lésée, ce qui amène la gangrène du côlon transverse comme dans le cas de Krönlein, dont la malade mourut au 7e jour. Cet accident est peut-être celui qui a été relevé le plus fréquemment et entre les mains des meilleurs opérateurs tels que Czerny, Mikulicz, Lauenstein, Kappeles[1].

La troisième zone dangereuse est la zone postérieure, avec le voisinage immédiat de la veine porte et le voisinage, moins direct, de la veine cave inférieure.

Dans ces trois zones résident toutes les difficultés de l'extirpation de la tête de pancréas. Mais il est possible de tourner ces difficultés.

Pour la première, c'est-à-dire pour éviter le côlon ascendant, Berg, qui a étudié cette question, fait, à deux doigts du bord droit de la seconde portion du duodénum, une incision de 3 à 4 centimètres de long, incision qui s'arrête en bas au niveau de l'origine du mésocôlon transverse. La lèvre gauche de la boutonnière péritonéale sera soulevée avec le doigt, qui viendra sentir le bord droit

1. Cités par Krönlein au 24e *Congrès allemand de chirurgie*, 1895.

du duodénum sur lequel on arrivera ainsi directement et sûrement.

La seconde zone dangereuse, la zone postérieure, peut également être évitée; il suffit pour cela de pratiquer le décollement du duodénum; décollement sur lequel il est inutile de revenir ici en détail, qui a été longuement et minutieusement décrit par Wiart, le premier, puis par Kocher, Payr, de Quervain, Berg, Desjardins [1], Lorenz, Sencert, Delagénière... si bien qu'aujourd'hui il est entré dans la pratique courante. Il suffit dès lors de se reporter à l'une de ces descriptions pour comprendre comment on pourra éviter de blesser la veine cave ou la veine porte. Rappelons seulement qu'il est plus prudent de décoller avec le doigt, à cause de la veine cave qu'on aperçoit en arrière et en dedans; d'ailleurs ce décollement, une fois amorcé au bistouri, se fait généralement avec facilité puisqu'il existe un plan de clivage naturel. Parfois il provoque un léger suintement sanguin qui s'arrête d'ordinaire après quelques instants de tamponnement.

Ce décollement est la manœuvre capitale de l'opération : on peut dire qu'il est la clé de la chirurgie pancréatique; c'est grâce à lui que la pancréatectomie peut passer de la théorie dans la pratique; c'est lui, d'abord, qui permet de reconnaître et d'explorer la lésion pancréatique, c'est lui, ensuite, qui permet en quelque sorte d'extérioriser le pancréas de sa région dangereuse et profonde, de l'amener hors de la plaie, où on pourra le sectionner en toute sécurité, loin de la veine cave qu'on a sous les yeux. De plus ce décollement permet d'éviter la première zone dangereuse, car, comme on l'a vu plus haut, la manœuvre préconisée par Berg n'est autre chose que l'incision du péritoine duodénal, premier temps du décollement, prolongée jusqu'à l'origine du mésocôlon transverse.

Il faut poursuivre ce décollement le plus possible, jusqu'à la ligne médiane si on peut, de façon à dépasser à gauche la veine cave et à rendre mobile toute la portion de pancréas qu'on va tout à l'heure réséquer. Comme on le voit, pour opérer sur le pancréas, le décollement duodénal demande à être poussé plus loin que pour la chirurgie des voies biliaires ou de l'estomac pour lesquelles on l'a également préconisé. Il faut seulement faire attention, à la partie

1. Nous avons, le premier, montré les avantages pour la chirurgie pancréatique de ce décollement que Gosset avait antérieurement, et pour la première fois, exécuté sur le vivant pour une pancréatite chronique.

inférieure, au niveau de la troisième portion du duodénum à ne pas employer de force, de façon à ne pas blesser l'artère et la veine mésentériques, qui passant en avant du duodénum à ce niveau, sont naturellement amenés avec le duodénum et pourraient être tiraillés.

Enfin la troisième zone dangereuse, celle de la mésentérique supérieure, sera également évitée, si on poursuit le décollement duodénal suffisamment loin pour voir et pour tendre les vaisseaux, et d'autre part si on fait porter la section du pancréas un peu à droite de la ligne médiane, c'est-à-dire au niveau du corps et non du col de la glande. On sait en effet que l'artère, qui est située à gauche de la veine, passe dans le sillon qui sépare le corps du col sur la face postérieure. De plus cette artère se dirige en bas et à droite, en décrivant une courbe à convexité gauche. Par son bord droit, elle donne, aussitôt émergée du pancréas, les artères côliques, tandis que par son bord gauche, ce n'est que plus bas qu'elle donne les artères intestinales. On voit donc qu'à gauche de la mésentérique il existe une *région avasculaire*, au niveau de laquelle on n'aura rien à redouter, si ce n'est l'artère pancréatico-duodénale gauche qu'on pourra lier et sectionner sans inconvénient.

Ablation.

Nous avons vu la façon d'éviter les 3 zones dangereuses dans l'abord et l'isolement de la tête du pancréas; dès lors, cet isolement terminé, il ne reste plus, pour avoir terminé le premier temps de l'opération, c'est-à-dire l'exérèse, qu'à sectionner le pancréas entre deux clamps au niveau du corps, puis finir par la section du duodénum au niveau du pylore, et enfin du duodénum au niveau de l'angle duodéno-jéjunal. Le cholédoque a été déjà sectionné, le plus bas possible, au niveau de son entrée dans le pancréas, lors du premier temps, c'est-à-dire en faisant le décollement duodénal. Une seule précaution est à prendre en enlevant la pièce : c'est de libérer l'artère mésentérique supérieure qui se trouve englobée entre le bord inférieur du pancréas et la 3e portion du duodénum. Pour cela on isole le pancréas du duodénum dans toute la moitié gauche, ce qui se fait très aisément, une fois que le duodénum et le pancréas sont sectionnés. Il ne reste plus alors qu'à enlever la pièce, en la tirant en avant et à droite, de façon à dégager l'artère mésentérique.

Réparation.

La tête pancréatique étant enlevée, en même temps que le duodénum, on se trouve dans la nécessité de rétablir : 1° la continuité de l'intestin, 2° la continuité des voies biliaires, 3° la voie d'excrétion du suc pancréatique.

Il nous faut envisager successivement ces trois temps de la réparation. Le premier temps, celui de la réparation intestinale est le plus simple, le plus courant : c'est une gastro-entérostomie sur laquelle il est inutile d'insister. On se trouve dans les mêmes conditions qu'après une pylorectomie ordinaire dans laquelle, seulement, on aurait enlevé une plus grande portion du duodénum. Toutefois ici, on aura tout avantage à faire une implantation du bout jéjunal dans l'estomac. Car le duodénum ayant été complètement enlevé on a un segment jéjunal mobile qu'on pourra facilement amener au contact de l'estomac.

Le second temps, celui de la réparation biliaire, sera un peu plus complexe et pourra présenter, suivant les cas, quelques modifications. Supposons d'abord le cas idéal, celui dans lequel on aura pu sectionner le cholédoque suffisamment bas, et celui dans lequel ce cholédoque sera assez dilaté. Ce sera d'ailleurs le cas le plus fréquent, car il ne faut pas oublier qu'on se trouve en présence d'une lésion du pancréas, et on sait que la loi de Courvoisier-Terrier est vraie, sinon toujours, du moins très fréquemment. Dans ces cas favorables, on pourra implanter la portion terminale du cholédoque, au point sectionné, dans l'anse jéjunale amenée à l'estomac, formant ainsi un véritable Y dont une branche est biliaire et l'autre intestinale.

Mais les cas différents ne permettront pas toujours cette implantation du cholédoque dans le jéjunum. Dans les cas où le cholédoque, par exemple, ne sera pas assez dilaté, on pourra alors fermer solidement ce cholédoque, après l'avoir réséqué jusqu'au cystique ou à peu près, et on fera l'anastomose sur la vésicule : cholécysto-jéjunostomie. Enfin dans certains cas, la vésicule n'étant pas distendue ne pourra être amenée au contact de l'intestin sans produire une coudure gênante par la bonne circulation de ce dernier. On pourra alors pratiquer une cholécysto-gastrostomie qui, elle, sera toujours faisable, mais ne doit être, d'après nous qu'un pis aller, une

opération d'exception. Jaboulay a étudié cette question précisément dans les cas de tumeur de la tête du pancréas, et nous renvoyons à son travail, qui nous semble un peu optimiste bien que physiologiquement il soit d'accord avec les travaux de Dastre.

Reste le troisième temps, celui de la réparation pancréatique; ce temps est plus délicat, moins connu, la technique n'en a pas été, à notre connaissance, réglée par les chirurgiens; car toutes les observations sont muettes sur ce qu'est devenu le moignon pancréatique après pancréatectomie partielle.

Une première question est à résoudre dans le traitement du moignon pancréatique : c'est la question de l'hémostase. En effet, on sait combien est vasculaire le pancréas, et combien il est difficile d'arrêter l'hémorragie, lorsqu'on a pratiqué une résection de la glande; et cela d'autant plus que la résection a été plus petite; lorsque, par exemple, on a enlevé un tout petit fragment de l'organe pour en faire un examen histologique; et ce fait tient à ce qu'alors on ne peut faire aucune ligature et que l'hémorragie se fait en nappe, venant de toute la surface de section. Cependant on est frappé en lisant la statistique de Mikulicz Radecki et celle de Villar, pour les traumatismes du pancréas, de voir que sur 14 opérations par rupture du pancréas on a 8 guérisons et 6 morts et surtout que, pour les plaies du pancréas, sur 28 opérations il n'y a que 5 morts. D'une part c'est donc que l'hémorragie n'est pas assez abondante pour être rapidement mortelle : et, d'autre part, le traitement par la suture arrête fort bien cette hémorragie. L'hémostase ne saurait donc être un obstacle à la section du pancréas et d'autant moins que dans la section complète on pourra facilement lier les pédicules vasculaires représentés en haut par des branches de la splénique, en bas par la pancréatico-duodénale gauche. Enfin il est à remarquer que dans la section complète « les anses capillaires contournées, glomérulées, très dilatées et variqueuses avec, par place, des terminaisons en cæcum » ainsi que les décrit Laguesse, ont une tendance à s'affaisser plus grande que dans les résections partielles, où la trame conjonctive de la glande tend à les maintenir béantes.

Une fois les deux troncs, supérieur et inférieur, liés, il suffit de faire au catgut une série de ligatures en chaîne pour obtenir une hémostase de toute sécurité. Si même on veut réduire les pédicules de ligatures, on pourra donner un coup de pince écrasante sur la

tranche de section. Nous verrons tout à l'heure l'utilité d'un tel procédé.

La question de l'hémostase étant assurée il faut maintenant se préoccuper du moignon pancréatique : il est certain qu'on ne peut pas l'abandonner tel qu'il est, soit dans la cavité péritonéale, soit après l'avoir extra-péritonéalisé. En effet si Senn et Mugnai pensent que le liquide pancréatique est inoffensif pour le péritoine, Biondi, Ceccherelli, Villar pensent que ce liquide peut déterminer de la péritonite; d'autre part peut-on, sans avoir à craindre la formation d'un kyste par rétention, suturer toute la tranche de section, canaux excréteurs compris? cette manière de faire nous semblerait bien aléatoire [1].

Il y a donc nécessité de donner issue au liquide pancréatique : deux issues sont possibles : l'extérieur et l'intestin.

L'extérieur est évidemment la moins bonne solution; peut-être est-ce la plus sûre, quant aux suites immédiates de l'opération. Mais il faut penser aux accidents tardifs causés par la suppression de la sécrétion externe, et en tout cas c'est la moins élégante et la plus pénible pour le malade : en effet une fistule pancréatique n'est pas supportée comme une fistule biliaire, il ne faut pas oublier le pouvoir digestif très grand du suc pancréatique, et les lésions cutanées entraînées par une telle fistule.

L'intestin reste donc comme seule issue, si on n'accepte pas la fixation à la peau.

Deux cas peuvent se présenter : 1° Dans le premier cas le canal de Wirsung sera très dilaté, pouvant même parfois présenter une véritable dilatation kystique. Alors on aura la possibilité de l'anastomoser avec l'intestin, en faisant une pancréatico-jéjunostomie. Il importe pour cela de pouvoir d'abord reconnaître le calibre du Wirsung et ensuite de l'isoler. Lorsqu'on aura fait la section du pancréas entre deux clamps. On pourra, en faisant basculer le clamp placé sur le

1. Senn en effet a démontré expérimentalement que si, après avoir lié le canal de Wirsung, on n'en rétablit pas la continuité, il y a formation presque fatale d'un kyste.

Cependant les expériences de Ceccherelli tendent à prouver qu'il ne se forme pas de kyste par rétention, mais deux expériences seulement viennent à l'appui de cette hypothèse : dans l'une (Exp. 1), il n'y avait pas de kyste après 2 mois; dans l'autre, l'animal meurt après 25 jours (Exp. 12). Les expériences 13 et 14 ne peuvent rien démontrer à cet égard, le chien mourant au sixième et au dix-huitième jour.

moignon restant, amener la tranche sous les yeux et on reconnaîtra toujours un canal, parfois cependant on en verra plusieurs, mais de calibres inégaux, on repérera le plus volumineux avec une pince à forcipressure (et non de Kocher) et on placera seulement ensuite les ligatures en chaîne qui ont pour but d'assurer l'hémostase et de fermer la tranche de section. On placera deux séries de ligatures, une au-dessus l'autre au-dessous du canal ainsi repéré. On pourra alors retirer le clamp et avec la sonde cannelée poursuivre l'isolement du canal sur une étendue de 2 ou 3 centimètres; il ne restera plus alors qu'à l'anastomoser avec l'intestin.

2° Dans le second cas, et ce sera peut-être le plus fréquent, le Wirsung n'est pas assez dilaté par permettre une anastomose. Il faudra alors enfouir l'extrémité du moignon dans l'intestin. Mais comment devra se faire cet enfouissement? Les expériences de Biondi semblent absolument contraires à cette manière de faire. En effet, Biondi, sur deux chiens, enfouit directement le canal de Wirsung dans un tunnel creusé obliquement dans la paroi du duodénum. Les deux chiens meurent de péritonite et de sphacèle de l'intestin. Ce qui prouve simplement 1° que Biondi n'avait pas une anastomose étanche, que le suc intestinal et le suc pancréatique passaient hors de la suture, 2° que Biondi avait lésé son intestin en pratiquant l'anastomose, ce qui a amené le sphacèle. Sur 4 autres chiens, Biondi suture directement le tissu pancréatique sectionné à une fente duodénale : les 4 chiens succombent de péritonite, ce qui prouve encore que la suture n'était pas étanche, ou qu'une faute d'asepsie avait été commise.

Nous pensons que pour assurer le succès d'un tel enfouissement deux conditions indispensables doivent être réalisées. D'abord ne pas faire l'enfouissement sur une anse intestinale dans laquelle passent des matières, et ensuite il faut que la bile puisse arriver dans l'intestin en même temps que le suc pancréatique de façon à en neutraliser les effets. On se met ainsi dans des conditions rigoureusement semblables aux conditions physiologiques.

Pour remplir ces deux conditions il est nécessaire d'avoir recours à une manœuvre un peu plus complexe.

On attire la portion initiale du jéjunum, celle qu'on devait implanter dans l'estomac, on en dévide environ 30 centimètres. On le sectionne alors à ce niveau. On a ainsi isolé un segment intestinal

de 30 centimètres environ. On sectionne avec précaution le mésentère le plus loin possible, et ce segment, ainsi isolé, on le place horizontalement : son extrémité droite venant en contact avec la vésicule biliaire, son extrémité gauche avec le moignon pancréatique. On fait une cholécysto-entérostomie à droite, et, à gauche, du côté du pancréas, reprenant les fils des ligatures en chaîne qu'on n'a pas coupés, on les fait pénétrer dans la lumière de l'anse intestinale et on les fait

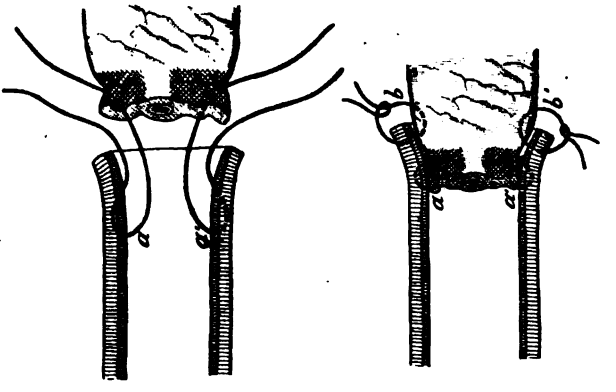

Fig. 1. — Schéma montrant l'enfouissement du moignon pancréatique dans l'anse jéjunale exclue.

ressortir dans l'épaisseur de la paroi, après avoir traversé la muqueuse 2 ou 3 centimètres plus loin. Si on a eu soin de donner un coup de pince écrasante sur le moignon pancréatique, on conçoit que le moignon sera suffisamment réduit pour pouvoir facilement pénétrer dans la lumière de l'intestin, étant attiré par les fils qui ressortent de ce dernier [1]. On n'aura alors qu'à faire un surjet circulaire entre la lèvre intestinale et la glande pour avoir un enfouissement à 2 plans de suture très suffisant, étant donné qu'il ne passe pas de matières intestinales dans cette anse qui est fermée à ses deux bouts et dans laquelle viennent se mélanger la bile et le suc pancréatique exactement comme ils se mélangent dans le duodénum.

Il faudra ensuite reprendre la portion restante du jéjunum et l'implanter dans l'estomac, puis anastomoser ce jéjunum avec le

1. Il faut naturellement avoir soin de ne pas faire porter la pince sur la région du Wirsung et pour cela après avoir comme précédemment reconnu et repéré le Wirsung, on donnera deux coups de pince, un sur la portion supérieure, l'autre sur la portion inférieure au canal.

segment isolé afin de rétablir le cours de la bile et du suc pancréatique dans la circulation intestinale. On le voit, cette opération est plus complexe puisqu'il y a en somme 4 anastomoses à faire : une anastomose biliaire, une anastomose pancréatique, une implantation gastrique et une jéjuno-jéjunostomie; nous verrons, en faisant le manuel opératoire, comment on peut l'abréger au point que l'opération tout entière ne dépasse pas une heure ou une heure 10, sur le cadavre du moins.

Accidents.

Nous avons envisagé les différentes hypothèses de dilatation ou de rétraction des voies biliaires, de dilatation ou de non-dilatation du canal de Wirsung, nous avons vu que dans ces diverses hypothèses l'opération était toujours possible, qu'on pouvait toujours rétablir le cours de la bile et du suc pancréatique; nous reconnaissons d'ailleurs que c'est une opération délicate et longue; mais nous croyons cependant qu'elle ne justifie pas cette conclusion du travail de Mugnai : « La cause de la mort dans l'extirpation du pancréas est l'hémorragie du pancréas ou d'un gros vaisseau, la gangrène du duodénum, et la péritonite. » Il est certain que ce sont des accidents qui peuvent arriver, mais pas fatalement. Pour être complet dans l'énumération des dangers de l'opération il faudrait ajouter encore deux accidents possibles, accidents tardifs : l'insuffisance pancréatique et la digestion de l'anastomose pancréatique.

Le travail de Mugnai remonte il est vrai à 1889, et depuis cette époque la chirurgie abdominale s'est complètement transformée.

Si nous reprenons chacun des griefs élevés contre la pancréatectomie, nous croyons que l'hémorragie du pancréas n'est pas à redouter si on lie d'abord les 2 pédicules pancréatico-duodénal gauche et gastro-épiploïque droit, ainsi que la première branche donnée par la splénique [1] et qu'ensuite on fasse une série de ligatures en chaîne sur toute la tranche de section.

La blessure d'un gros vaisseau sera rendue plus difficile, grâce au décollement duodénal et à la connaissance des 3 zones dangereuses de la tête du pancréas.

Le sphacèle du duodénum n'est pas à craindre si on fait une duo-

1. On pourrait même, à la rigueur, lier la splénique sans avoir de sphacèle de la rate qui recevrait encore assez de sang par les vaisseaux courts.

dénectomie et, si on se rappelle le point où doit porter la section du pancréas, à droite de la ligne médiane, dans le segment avasculaire, on évitera facilement les artères côliques, dont la section amènerait inévitablement la gangrène du côlon.

La digestion de l'anastomose par le suc pancréatique ne saurait, semble-t-il, se produire si on a le soin de faire arriver la bile en contact avec cette anastomose, car alors on se trouve dans des conditions physiologiques.

Reste la question d'insuffisance pancréatique. Ce danger ne peut évidemment être évité par le chirurgien et reste à la merci des dispositions individuelles : si la fonction pancréatique est supprimée chez un malade, l'opération ne pourra la modifier mais, maintenant qu'on connaît les moyens cliniques d'explorer la fonction pancréatique, par l'analyse des fèces, suivant la méthode de R. Gaultier, on peut reconnaître les malades qu'il convient d'opérer de ceux qu'il ne faut pas opérer.

Pour l'insuffisance pancréatique, consécutive à l'opération et non plus à la lésion, nons pensons qu'on n'aura pas à la redouter pourvu qu'on laisse une portion de la glande : c'est-à-dire qu'on pratique une pancréatectomie partielle. En effet, si peu qu'on laisse de glande, cette portion sera suffisante, si on tient compte des phénomènes de régénération glandulaire ainsi que l'ont montré les expériences de Martinotti, dont les conclusions sont les suivantes : « Lorsqu'une cause quelconque produit la nécrose d'une partie des cellules pancréatiques, les cellules survivantes peuvent se multiplier et régénérer sur place les parties de glande perdues. En amputant une partie considérable du pancréas il se forme dans le moignon d'amputation une régénération glandulaire qui suit les lois du développement et présente les caractères de l'accroissement embryonnaire physiologique de l'organe. » Par contre, dans ses expériences, Cippolina ne trouve pas de régénération, mais du tissu conjonctif, tissu qui, jeune, a l'aspect du tissu embryonnaire, et plus tard devient fibreux.

Carnot, lui, a obtenu des régénérations pathologiques parfois très considérables « c'est ainsi qu'à la suite d'une injection intra-glandulaire de tuberculine il a sclérosé des portions de glande et vu en d'autres points, notamment derrière le duodénum, un gros amas glandulaire néoformé de quelques centimètres ».

Comme on le voit, les expériences ne sont pas absolument probantes au point de vue histologique mais, au point de vue fonctionnel, on ne compte plus les cas dans lesquels des chiens presque totalement dépancréatisés ont vécu sans présenter de phénomènes d'insuffisance.

Reste enfin le dernier danger : l'infection; infection qui peut provenir soit de l'intestin soit des voies biliaires, soit du pancréas; ces trois organes était ouverts simultanément, c'est peut-être le danger le plus sérieux, mais qui dépend essentiellement de l'opérateur, de la façon dont il aura protégé son champ opératoire et de la façon dont il aura évité l'issu de la bile, des matières intestinales et du suc pancréatique.

Voyons, maintenant que nous avons exposé les points délicats de l'opération, le manuel opératoire que nous croyons être le meilleur, après de nombreuses répétitions sur le cadavre.

Manuel opératoire.

Avant de décrire les différents temps de l'opération, il nous faut faire remarquer que si la longueur et la complexité de l'opération semblent une contre-indication de la pratiquer, on peut parfaitement la pratiquer en deux temps, comme on le fait pour beaucoup d'autres opérations dans lesquelles on fait une anastomose d'abord, puis, secondairement, l'ablation de la tumeur. Il faut seulement ici pratiquer une gastro-entérostomie en Y, en ayant soin de sectionner le jéjunum un peu plus loin que d'habitude, en laissant par conséquent au moins une vingtaine de centimètres du jéjunum attenant au duodénum, car il faut se ménager une possibilité de se servir de ce jéjunum, si besoin était. Dans un second temps il restera à enlever la tête du pancréas avec le duodénum et à faire la double anastomose biliaire et pancréatique, ce qui ramène cette seconde intervention à la durée approximative d'une pylorectomie ordinaire.

Mais si on se décide à faire l'opération en un temps, il nous semble presque indispensable alors de se servir de boutons pour les anastomoses au lieu d'employer les sutures, ce qui procure une grande économie de temps. Pour les anastomoses intestinales on peut employer le bouton de Murphy ou celui de Jaboulay, pour les anastomoses biliaires et pancréatique on peut se servir du bouton

que Boari a fait construire pour l'uretère et dont le volume réduit permet l'introduction dans le cholédoque ou dans le Wirsung dilaté.

Enfin, il y a intérêt à donner au malade, avant l'opération, du chlorure de calcium afin d'éviter, ou du moins de diminuer le suintement hémorragique, qui parfois accompagne la manœuvre du décollement.

Le malade est placé sur la table, le tronc en hyperextension, un billot, ou un cousin de sable sous la région lombaire, afin de faire saillir la région opératoire.

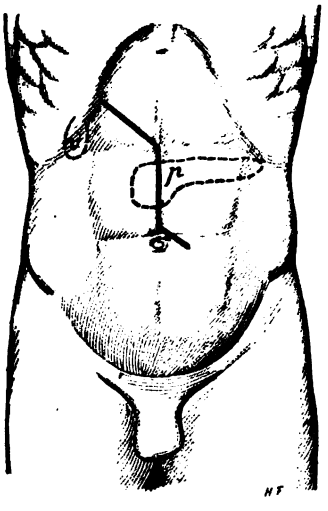

Fig. 2. — Ligne d'incision de la paroi. On a projeté schématiquement la vésicule biliaire et le pancréas.

On fait alors l'incision de la paroi. Cette incision doit être longue et il faut qu'elle donne du jour à droite et à gauche de la ligne médiane. L'incision latérale rectiligne, et même l'incision de Mayo-Robson conduisent bien sur les voies biliaires, la seconde portion du duodénum, et la tête du pancréas, mais elles ne permettent que difficilement l'exploration et l'abord du corps du pancréas. L'incision en baïonnette de Kehr donne un jour beaucoup plus étendu vers la gauche. Enfin il est une incision qui permet toute l'exploration du pancréas et des voies biliaires. Et si on fait l'opération en deux temps elle nous semble la meilleure. En effet, on pratique une incision médiane sus-ombilicale comme celle de la gastro-entérostomie. A la partie supérieure de cette incision, on en branche une seconde se dirigeant à droite, perpendiculairement vers le rebord costal qu'elle doit atteindre. Elle arrive aussi un peu en dedans de la vésicule, après avoir sectionné obliquement le grand droit, et permet l'exploration des voies biliaires. Cette incision est suffisante dans la majorité des cas, si elle ne l'était pas on peut, à la partie inférieure, au niveau de l'ombilic, brancher une seconde incision, oblique en bas, et à gauche, sur une étendue de quelques centimètres. On a

ainsi une incision en Z dont les branches horizontales seraient inégales : la supérieure étant beaucoup plus longue que l'inférieure.

Nous ne pouvons dire si un telle incision donnerait ultérieurement une cicatrice aussi solide que celle de Kehr ou celle de Mayo-Robson, mais nous avons été surpris du jour considérable qu'elle donne, et de la façon directe dont elle donne accès sur les voies biliaires, sur le pancréas et sur tout l'étage sus-mésocôlique.

Décollement duodénal. — On relève alors l'épiploon qu'on refoule à gauche et reconnaissant le duodénum, après s'être assuré qu'il n'est pas accolé au côlon ascendant, on incise le péritoine duodénal, à 2 centimètres de la portion descendante et parallèlement à cette portion. On continue le décollement au doigt, décollement qui peut être rendu pénible lorsqu'il existe de la péripancréatite ou de la périangiocholite. On pousse ce décollement le plus loin possible, jusqu'à ce qu'on ait dépassé la veine porte et la veine cave. On peut alors explorer complètement, sur ses deux faces, la tête du pancréas qui est amenée presque hors de la plaie.

Duodénectomie. — On lie, comme pour une pylorectomie, la pylorique, et la gastro-duodénale et on libère la portion droite du grand épiploon sur laquelle on fait deux ou trois ligatures. Puis, entre deux clamps, on sectionne le pylore. Abaissant alors le duodénum devenu libre, on arrive au niveau de cholédoque qu'on sectionne entre deux pinces, le plus bas possible s'il est dilaté, au niveau du cystique s'il n'est pas dilaté[1].

A partir du moment où le cholédoque est sectionné, rien ne retient plus le duodénum, si ce n'est, parfois, l'insertion du mésocôlon qu'on peut facilement, mais avec précaution, décoller un peu, de façon à dégager la portion sous-mésocôlique du duodénum. On continue à dévider le duodénum, on dépasse les vaisseaux mésentériques supérieurs, et on arrive ainsi à l'angle duodéno-jéjunal. On met alors un clamp sur le segment inférieur de l'intestin qu'on sectionne.

Pancréatectomie. — Mais le duodénum, isolé, tient encore par le pancréas. On place un clamp sur le corps du pancréas, en ayant soin de le placer obliquement dirigé en haut et à droite, vers le pylore, de façon à éviter sûrement la blessure des artères côliques.

1. Nous avons vu plus haut qu'on peut également sectionner le cholédoque au début.

De cette façon, en effet, à la partie inférieure, où naissent les artères côliques le clamp est très éloigné de la mésentérique. Il va sans dire que selon la portion de pancréas, plus ou moins considérable,

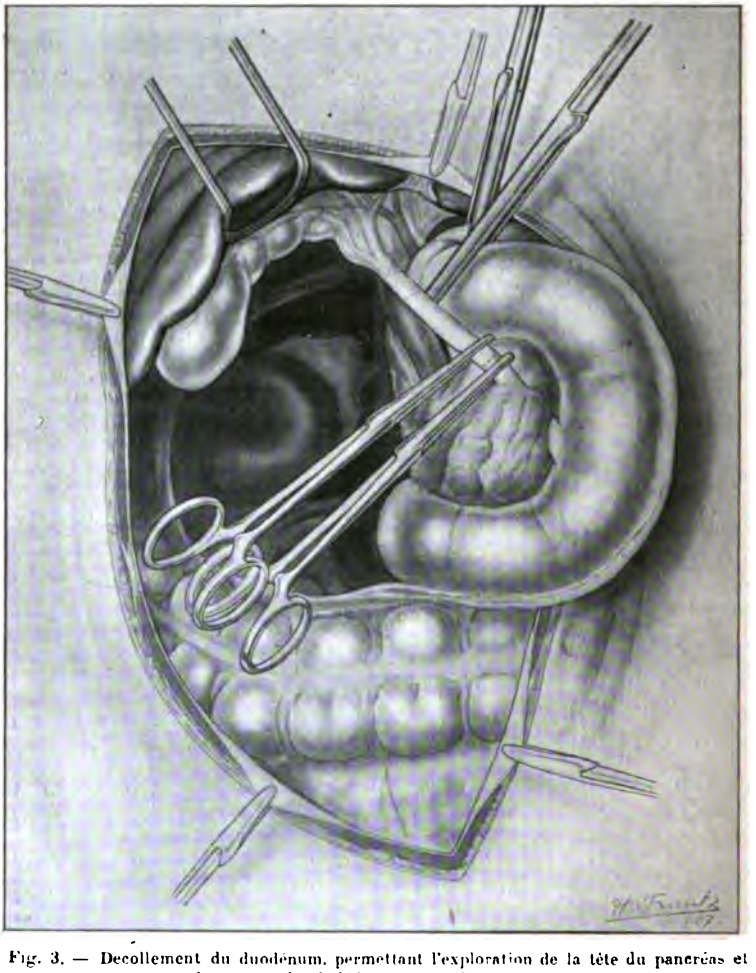

Fig. 3. — Decollement du duodénum, permettant l'exploration de la tête du pancréas et la section du cholédoque entre deux pinces.

qu'on voudra enlever, on donnera au clamp une obliquité moins ou plus grande. On sectionnera alors le pancréas contre le clamp, et on enlevera la pièce, après avoir toutefois dégagé l'artère mésentérique, comprise entre le pancréas et le duodénum comme nous l'avons expliqué plus haut.

Réparation. — La pièce enlevée, on aura donc dans la plaie un clamp sur le pylore, une pince sur le cholédoque, un clamp sur le duodénum et un clamp sur le pancréas. On s'assure que l'hémo-

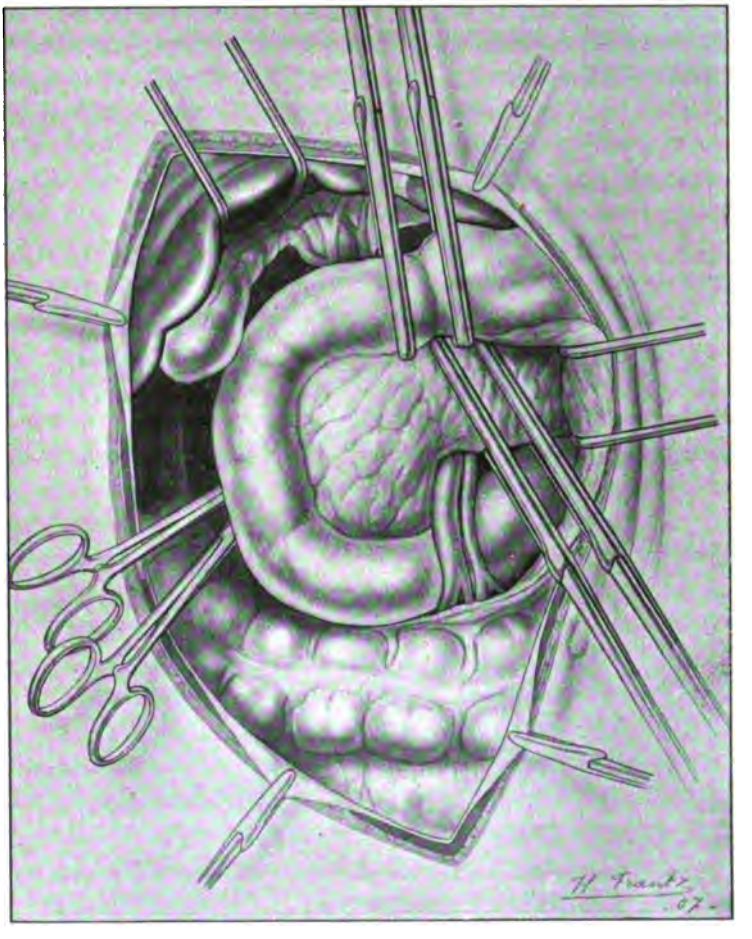

Fig. 4. — Le duodénum est rabattu. Des clamps sont placés sur le pylore et sur le pancréas aux points de section de ces organes. On n'a pas encore placé de clamps sur le duodénum, qui doit être, auparavant, attiré jusqu'à l'angle duodéno-jéjunal.

stase est satisfaisante, une fois qu'on a lié la pancréatico-duodénale gauche et une ou deux branches venues de la splénique.

On ferme l'estomac par un double surjet et, comme la section a porté au niveau du pylore, le surjet sera très court. Mais, avant

de le fermer on y place la pièce mâle d'un bouton de Murphy.

On prend ensuite le jéjunum et on l'attire au niveau de la face postérieure de l'estomac, de façon à faire une implantation termi-

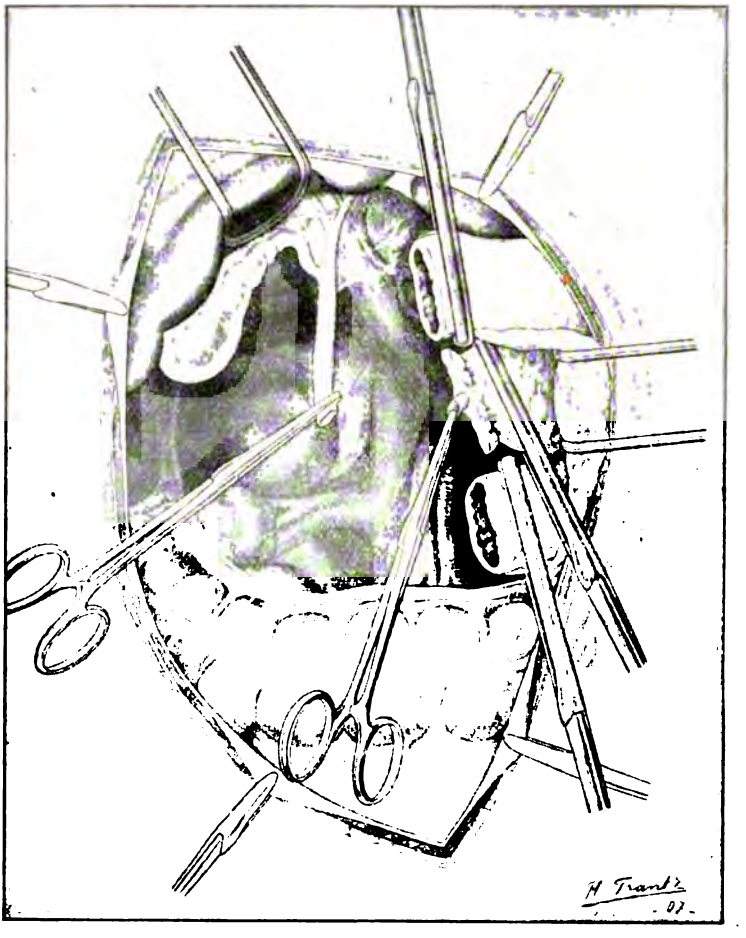

Fig. 5. — La tête et le col du pancréas, ainsi que le duodénum sont enlevés. Il reste un clamp sur l'estomac, un clamp sur le moignon pancréatique, déjà suturé, une pince sur le cholédoque et un clamp sur le jéjunum. Le canal de Wirsung est repéré.

nale. Mais auparavant, on a placé, dans l'intérieur du jéjunum, deux petits boutons de Boari. Il faut alors procéder à l'implantation du jéjunum dans l'estomac. Plaçant la pièce femelle du bouton de Murphy dans la lumière jéjunale, on fait autour un surjet en bourse, de

façon à la fixer, puis, incisant l'estomac, par une très petite boutonnière, on fait sortir la portion mince du bouton qu'on y avait préalablement introduit, il ne reste plus qu'à articuler les deux pièces

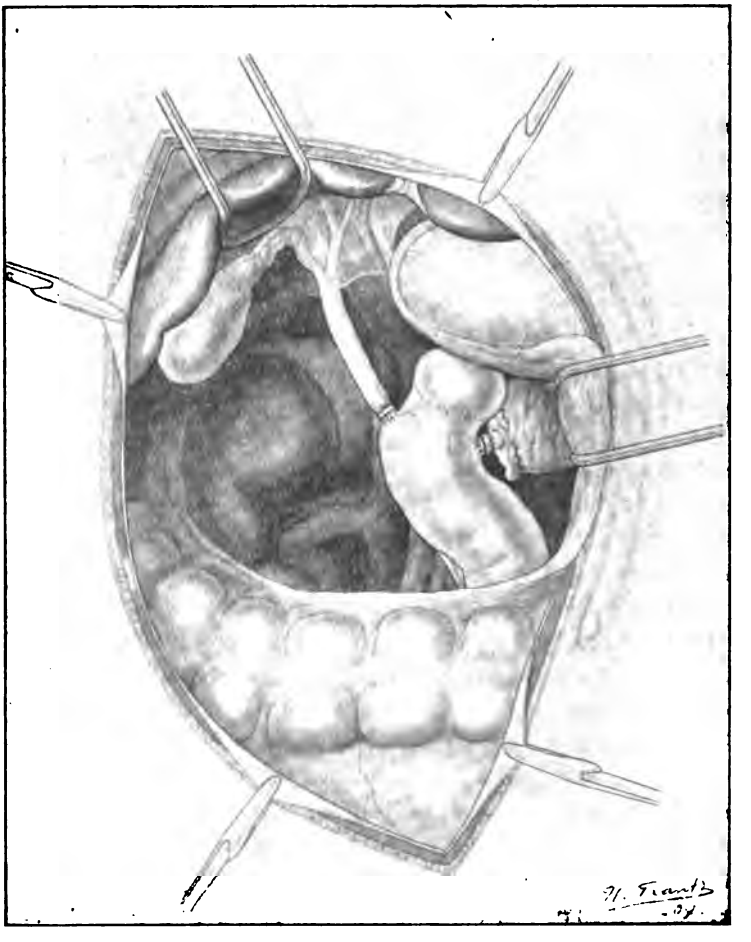

Fig. 6. — Opération terminée. L'implantation jéjunale dans l'estomac est faite au bouton de Murphy, les implantations du cholédoque et du Wirsung dans le jéjunum sont faites au bouton de Boari. Il reste à faire un surjet d'enfouissement sur la tranche du pancréas.

du bouton pour avoir terminé l'anastomose gastro-jéjunale.

Il faut alors s'occuper des voies biliaires. On répète une manœuvre presque identique. Incisant le jéjunum sur un des boutons de Boari, introduits dans l'intérieur, on le fait sortir par sa partie mince,

puis on l'introduit dans le cholédoque, sur lequel on fait une ligature au catgut et on a terminé l'anastomose cholédocho-jéjunale.

Enfin on s'occupe du pancréas. On commence par faire avec soin l'hémostase de la tranche de section, au moyen de points en chaîne. Mais il faut éviter de faire ces points sur toute l'étendue de la section. On reconnaîtra sur la tranche l'orifice du canal de Wirsung, et on le laissera libre après l'avoir repéré. On fera donc, suivant les cas, deux ou trois points en chaîne au-dessus du Wirsung, et autant au-dessous. On isole, avec la sonde cannelée, ou parfois avec les ciseaux, une étendue de 2 ou 3 centimètres de Wirsung et on procède alors comme pour le cholédoque, incisant le jéjunum sur le second bouton de Boari on amène au dehors sa portion étroite qu'on introduit dans le Wirsung, et sur laquelle on fait une ligature. On a ainsi terminé l'anastomose pancréato-jéjunale.

Mais cette opération n'est possible que si on trouve le cholédoque et le Wirsung suffisamment dilatés pour permettre l'introduction du bouton : sur le Wirsung normal cette introduction est absolument impossible. En effet sur la surface de section du pancréas on trouve deux ou trois petits canaux, de volume sensiblement égal, et qui laissent passer une seule bougie filiforme, il ne faut donc pas penser pouvoir faire une anastomose entre cet étroit canal et l'intestin. C'est alors qu'on peut avoir recours à l'artifice suivant : si on ne peut pas anastomoser le Wirsung avec l'intestin on pourra toujours entrer une partie du pancréas dans cet intestin. Nous avons vu plus haut que expérimentalement cette manœuvre avait donné des résultats déplorables à Biondi, mais nous croyons que ces résultats sont dus à une mauvaise technique. Pour réaliser la condition capitale, c'est-à-dire l'*enfouissement dans une anse exclue de la circulation intestinale*, on peut procéder ainsi :

On attire le jéjunum sur une étendue de 30 centimètres environ, puis, entre deux clamps, on sectionne ce jéjunum. On libère le plus loin possible le mésentère, en passant entre les vaisseaux : on peut d'ailleurs, sans inconvénients, lier une arcade artérielle. Lorsque le mésentère est sectionné suffisamment loin pour permettre, sans torsion, une mobilité complète de l'anse exclue, on place cette anse horizontalement. Puis on implante comme précédemment le bout inférieur du jéjunum dans l'estomac avec le bouton de Murphy. Mais avant de l'implanter on a placé dans l'intérieur de ce jéju-

num la pièce femelle d'un bouton de Murphy de petit calibre.

On s'occupe alors de l'anastomose biliaire qu'on fera sur la vésicule et qu'on sera obligé de faire avec des sutures, suivant le pro-

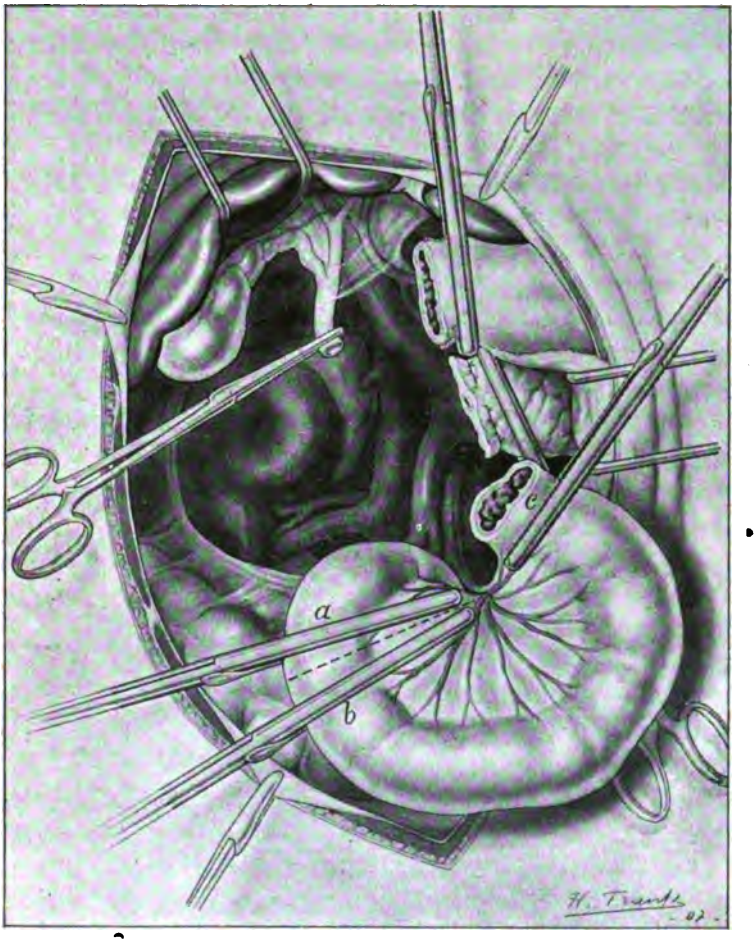

Fig. 7. — Isolement de la portion du jéjunum qui va être exclue et anastomosée, à droite, avec la vésicule, à gauche, avec le pancréas. Les lettres sont mises pour faire comprendre la disposition finale après bascule de l'anse exclue, représentée dans la planche suivante.

cédé habituel. Puis on fait l'enfouissement du pancréas dans l'autre bout de l'anse exclue. Pour cela on donne un coup de pince écrasante sur la portion de la tranche pancréatique située au-dessus du Wirsung et un autre coup sur la portion située au-dessous du

Wirsung, en ayant soin de respecter le région du canal excréteur. Puis on fait l'hémostase par des points en chaîne. On coupe les fils en conservant le fil supérieur et le fil inférieur et, reprenant ces

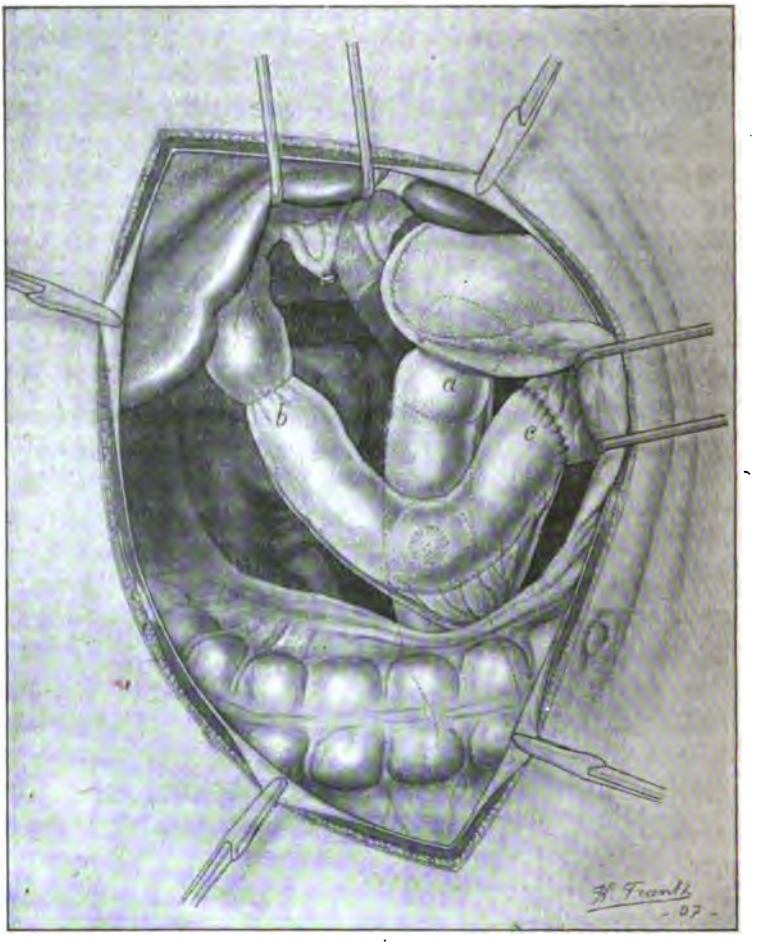

Fig. 8. — Opération terminée. L'estomac est fermé et anastomosé au bouton de Murphy avec le jéjunum. L'anse jéjunale exclue est anastomosée aux sutures avec la vésicule et le pancréas. La jéjuno-jéjunostomie est faite au bouton. Le cholédoque a été réséqué jusqu'à ras du cystique.

fils, on les passe dans la muqueuse jéjunale à environ deux ou trois centimètres de l'extrémité. En serrant ces deux points, on éverse la portion située entre le point et l'extrémité de l'intestin. On fait

pénétrer dans la lumière de l'intestin la tranche pancréatique, très diminuée de volume par l'action de la pince écrasante, et on reprend, par un surjet ou par une série de points, l'extrémité de l'intestin qu'on fixe au pourtour du moignon pancréatique. On a ainsi complètement enfoui le moignon pancréatique dans l'extérieur de l'anse jéjunale exclue (voir le dessin représenté fig. 1).

Il ne reste plus qu'à anastomoser cette anse exclue avec la portion du jéjunum implantée dans l'estomac. Pour cela on a toujours recours à la même manœuvre décrite plus haut. Incisant le jéjunum dans sa portion exclue et dans sa portion implantée dans l'estomac, on fait saillir la portion rétrécie des deux pièces du bouton qu'on y a préalablement introduit; on les rapproche, et les ayant articulées, on a terminé l'opération.

On se trouve alors avec le jéjunum implanté dans l'estomac et rétablissant la continuité de la circulation intestinale, et avec une anse jéjunale exclue, dans laquelle viennent se mélanger la bile et le suc pancréatique sans passage de matières intestinales. Cette anse ne se trouve pas complètement horizontale. Mais ses deux extrémités, remontant à droite et à gauche vers la vésicule et vers le pancréas, elle forme les deux branches d'un Y dont la branche inférieure est formée par l'intestin, qui se continue verticalement jusqu'à l'estomac, passant entre les deux branches de l'Y si bien que l'ensemble revêt la forme de la lette grecque ψ.

L'opération terminée, on draine la région pancréatique avec un fort drain, on rabat le côlon transverse et l'épiploon par-dessus et on peut faire passer le drain par une boutonnière faite à l'épiploon. Si on observe un léger suintement sanguin dans la région duodénale, il sera prudent de mettre une ou deux mèches à côté du drain. Enfin on referme la paroi abdominale [1].

1. La description opératoire que nous venons de donner ne concorde pas exactement avec les figures qui accompagnent ce travail. En effet nous avons expliqué qu'après avoir pratiqué le décollement du duodénum et sectionné le cholédoque et le pylore, il fallait relever le grand épiploon et le rejeter en haut en même temps que le côlon transverse comme on le fait dans les gastro-entérostomies postérieures. Cette manière de faire nous semble meilleure que celle représentée dans les figures ci-jointes où on a emprunté la voie transmésocôlique. Nous pensons en effet que sur le vivant, le jour très grand indispensable pour l'intervention nécessiterait une large brèche dans le mésocôlon transverse et qu'il serait très difficile, sinon impossible, d'obtenir une telle ouverture sans sectionner des vaisseaux, ce qui amènerait le sphacèle de la portion intestinale correspondante. Cependant sur le cadavre cette voie trans-

La technique que nous venons d'exposer n'a pas la prétention d'être une technique définitive et immuable. Nous avons simplement voulu montrer, en nous appuyant sur des données anatomiques précises, ou sur des techniques d'opérations connexes qui ont fait leurs preuves, que l'ablation du pancréas était une opération parfaitement réalisable, et qui, dans la suite, pourra élargir le champ de la chirurgie pancréatique.

INDEX BIBLIOGRAPHIQUE

Berg, *Centralbl. für Chirurg.*, 1903, n° 27, p. 713.

Berns, *Walb. Van het. Nederl. Tydysch. v. Geneskunde*, 1881, n° 21.

Billroth, in Senn, *The surgery of pancreas*, p. 119. — In Mayo-Robson, Rapport sur la chirurgie du pancréas, *Congrès international*, Paris, 1900.

Biondi, *La clinica chirurgica*, 1896. Contributo clinico e sperimentale alla chirurgia del pancreas. — *La clinica chirurgica*, 1896, p. 131-145.

Boccardi, *Riforma medica*, novembre 1890. Ricerche anatomo-pathologiche sugli animali privati del pancreas.

Briggs, *St-Louis Med. a. surg. journal*, 1890, t. LVIII, p. 154-155.

Carnot, *Les régénérations d'organes*, Paris, 1899, p. 85-86.

Ceccherelli, Rapport sur la chirurgie du pancréas, *Congrès international*, Paris, 1900, p. 159.

Cipollina, *Riforma medica*, 1898.

Codivilla, *Rend. stat. sez. Chir. ospe. d'Imola*, 1898.

Dastre, Recherches sur la bile, *Archives de physiologie*, 5e série, t. II, p. 316, 1890.

Delagénière, *Annales de Chirurgie gastro-intestinale*, janvier 1907, p. 127. — *Archives provinciales de chirurgie*, janvier 1907, p. 1.

Desjardins, *Étude sur les pancréatites*, th. Paris, 1905.

Franke, *Archiv f. klin Chir.* Berl. 1901, p. 364-392.

Gaultier (R.), *De l'exploration fonctionnelle de l'intestin par l'analyse des fèces*, th. Paris, 1905.

Gussenbauer, *Congrès des Chirurgiens de Berlin*, 1882.

Jaboulay, La cholécysto-gastrostomie pour les tumeurs de la tête du pancréas, *Lyon médical*, 20 novembre 1898, n° 47.

Jurié, *Wiener med. Wochensch.*, 1881, n° 23.

Kocher, *Centralblatt. f. Chir.* 10 janvier 1903.

Körte, *Beitrage z. Chirurgie der Gallenwege*, Berlin, 1905, Hirchwald. — *Deutsche Chirurgie*, 1898

Krönlein, *Beitrage zur klin. Chir.*, t. XIV, 1895. — *Berliner klin. Wochensch.*, 1895, p. 489.

Langenbeck, *Congrès de chirurgie de Berlin*, 1882.

Lorenz, *Deutsche Zeitschrift f. Chirurgie*, sept. 1905, p. 337.

Lucke, *Deutsche Zeitschrift f. Chirurgie*, t. XVI, fasc. 3-4, 1882.

Malcolm, *Lancet*, 1902, t. I, p. 586-588.

mésocôlique est très commode comme accès. C'est elle que nous avons empruntée dans les premières répétitions et c'est d'après elle que les planches ont été dessinées. D'ailleurs cette discordance entre le texte et les figures, ne s'applique pas aux temps principaux de l'opération. La seule différence est que le côlon transverse doit être représenté à la partie supérieure et non à la partie inférieure de l'incision, et qu'on voit l'estomac par sa face postérieure et non par sa face antérieure.

Malthe, *Heit a scrift. f. Steberg.* Kristiania, 1895.
Martinotti, *Rapports à l'Académie de médecine de Turin*, juillet 1888.
Mayo-Robson, *Maladies du foie*, Londres, 1903. — Rapport sur la chirurgie du pancréas, *Congrès international*, Paris, 1900.
Monprofit, *Gazette médicale*, Paris, 1904, n° 11, p. 121-123.
Moynihan, *Maladies du Pancréas*, Londres, 1902, Saunders.
Mugnai, Patologia et terapia chirurgica del pancreas, *Letture sulla medicina Vallardi*, Milano, 1889.
Murrié, *Th. Paris*, 1883.
Payr, *Deutsche Zeitschrift f. Chirurgie*, t. LXXV, p. 1, 1904.
Petit, *Maladies du cœur*, Lyon, 1806, p. 307. Cité par Kröte (1898), Ceccherelli (1900), Villar (1906).
Postempski, *Bull. de l'Acad. royale médicale de Rome*, 1893, fasc. I, p. 534.
Quervain (de), *Centralblatt f. Chirurg.*, n° 40, 1903, p. 1089.
Reynès, cité par Villar, *Chirurgie du Pancréas*, p. 225.
Ricard, *Société de Chirurgie*, Paris, 1899, juin, p. 636.
Routier, *Bulletin de la Société de Chirurgie*, Paris, 1892, 22 juin, p. 462.
Ruggi, *Giorn. int. del. sc. Med. Napoli*, 1890, t. CXII, p. 81-90.
Rydygier, *Berl. klin. Wochenschrift*, 1883, n° 3.
Schiefferdecker, *Arch. f. Anatomie*, 1886, p. 338.
Schwyzer, *Lancet*, juin 1899, p. 1507.
Sencert, *Revue de gynécologie et de chirurgie abdominale*, n° 1, 1906.
Sendler, *Deut. Zeitschr. f. Chir.*, 1896, t. XI, p. 3.
Senn, The surgery of the pancreas, *Transactions of the american surgical association*, 1886.
Terrier, in Nimier, *Revue de Chirurgie*, 1893, p. 106. — De la cholécysto-gastrostomie, *Revue de Chirurgie*, 10 mars 1896, p. 169.
Trendelenburg, *Deut. Zeit. f. Chirurgie*, 1886, Bd 24, p. 326.
Tricomi, *Riforma medica*, 1898, p. 433-437.
Villar, *Chirurgie du pancréas*, Paris, 1906.
Wiart, *Anat. topog. et voies d'accès du cholédoque*, th. Paris, 1899. — *Journal de l'anatomie*, 1899, p. 91 : Recherches sur la forme et les rapports du pancréas.

LES BLESSURES PAR ARMES DE CHASSE
ET L'INFECTION.

CONTRIBUTION EXPÉRIMENTALE

PAR LES DOCTEURS

NICLOT et **ROMARY**

Médecin-major de 1re classe à l'Hôpital militaire d'Oran.

Médecin-major de 2e classe au 27e d'infanterie.

La littérature médicale, surtout sous la signature de nos camarades d'armée, comporte des recherches fort complètes et fort bien conduites à l'endroit des plaies par armes et projectiles de guerre; en revanche, l'étude de l'infection dans les blessures par armes de chasse ne nous paraît pas avoir sollicité l'attention dans la mesure où elle le mérite.

Chaque année la chevrotine ou le petit plomb jouent leur rôle en nombre de suicides, d'accidents ou de meurtres. Il est des régions, comme le Sud-Algérien et le Sahara, que les indigènes ont pu appeler le pays de la poudre, où l'importance de ces faits s'impose, et où l'un de nous a pu, en un séjour de près de cinq ans, faire, ce qui témoigne de l'extrême fréquence des simples blessés, jusqu'à 18 autopsies de cet ordre.

La question, on le voit, trouve son intérêt même pour la pratique courante.

Résumons, à titre préliminaire et pour justifier notre entreprise, les différences fondamentales qui s'affirment à notre point de vue spécial entre l'arme du chasseur et celle du soldat.

Ne retenons que les projectiles et leur portée.

Les projectiles ici ne sont pas uniques; et cette multiplicité va de quelques unités jusqu'à une division poussée fort loin, de la chevrotine à la cendrée; cette multiplicité est donc aussi celle des blessures, et les chances d'infection s'accroissent d'autant.

La substance du projectile ne comporte plus la chemise d'acier,

de maillechort, ou de cuivre : c'est le plomb pur ou en alliage, dont l'action envers les microbes est à déterminer.

La portée est beaucoup moindre, le tir quelquefois à bout portant; enfin les coups de feu à blanc eux-mêmes ne laissent pas d'être dignes d'intérêt.

Dans une collaboration de quelques mois, malheureusement interrompue avant que nous ayons pu terminer toute la série des recherches projetées, nous avons fait, suivant un plan tracé à l'avance, des expériences dont voici le programme directeur.

1° Avant le tir, à l'état *statique* dirons-nous, étudier la condition moyenne bactériologique des substances employées, poudre, plomb, bourre, éléments constitutifs d'une cartouche de chasse, tels qu'ils sont conservés soit en sac ou en boîte, soit dans la cartouche déjà confectionnée.

Puis, dans les différentes substances, d'autre part, le coefficient d'infectabilité, pour ainsi parler.

Pour le plomb, suivant la matière chimique, plomb pur, plomb durci, par alliage avec l'arsenic, l'étain ou l'antimoine, plomb nickelé; suivant aussi le volume des grains, le numéro le plus fin à charge égale, ayant plus de surface; la purification spontanée relative, en sens inverse, analogue à celle reconnue sur les pièces de monnaie, et due à l'action de composés éventuels et de sels métalliques à un certain degré antiseptiques.

Pour la poudre, suivant également sa composition : noire, pyroxylée.

Pour la bourre, car nous laissons de côté, comme secondaires, la douille et le canon.

2° Au cours du tir, c'est-à-dire en *action*, reconnaître le rôle qui ressortit à chacun de ces mêmes éléments.

Destruction ou non des microbes :

A la surface des plombs, quelle qu'en soit la cause physique, chaleur de combustion développée par la poudre, choc subit, frottement des projectiles sur la paroi de l'arme, influence directe des gaz.

Dans la bourre, et dans la poudre elle-même.

Pour le canon, possibilité de la souillure de celui-ci par la cartouche, et vice versa de la stérilisation par des coups de feu en série successive.

Répartition des microbes en surface et en profondeur, dans la gerbe de dispersion.

Différence des résultats, suivant que le projectile vecteur demeure dans le milieu traumatisé, ou fait séton.

Modification dans la flore microbienne pendant la trajectoire aérienne, quant aux germes préexistants, et aux adventices qui se peuvent adjoindre. Modification de cette même flore par le passage à travers les vêtements et la peau.

Analyser par des souillures parcellaires, d'un seul élément, plomb, poudre, bourre, écran, avec un agent microbien repéré, connu, aisé à retrouver, par le tir sur des masses inertes, facilement stérilisables, telles que sable fin, paraffine, tir suivi de vérification bactériologique, ou par le tir direct sur des milieux nutritifs, notamment sur la gélatine coulée en cylindres épais et larges.

3° S'efforcer de s'élever des données primordiales acquises par l'expérience simple, sur l'élément inerte, jusqu'à la complexité de la clinique.

Reprendre *sur l'animal* les recherches déjà poursuivies sur les milieux inanimés, avec les formes cocciennes et les bacillaires, avec les aérobies et les anaérobies pathogènes, en précisant, successivement, l'importance de tous les facteurs du tir y compris l'écran vestimentaire ou le tégument naturel, avec tous les procédés de contrôle d'ordre biologique habituel.

4° Enfin, quittant le domaine de l'expérience pour celui de *l'observation*, chercher à l'égard de *l'homme* une *application* pratique des données acquises au cours de nos recherches, au point de vue de l'étiologie et de l'évolution, à celui encore du traitement des blessures par armes de chasse.

De ce programme étendu, voici les parties que nous avons réalisées.

*
* *

1° Du *plomb* n° 12, pris dans un sac intact et qui vient d'être livré par le fournisseur, est ensemencé à raison de 25 grains par tube de bouillon.

Le surlendemain, on constate une culture polymicrobienne où prédomine un grand bacille articulé, faisant voile à la surface. C'est du subtilis.

Le plomb du commerce peut ne pas être stérile.

Un plomb n° 7, stérilisé, est roulé dans une capsule de platine avec une goutte de culture de bacille d'Eberth, pris comme témoin commode d'une faible végétabilité, puis desséché quelques instants sur un papier-filtre dans une boîte de Pétri, passés au préalable dans le four à flamber.

Ce plomb est déposé à la surface d'une plaque de gélatine, et promené par des inclinaisons diverses. Au bout de deux jours, on voit le trajet dessiné par des *colonies, qui cessent au niveau du projectile*, enfoncé dans la gélatine jusqu'à son équateur.

On mobilise à nouveau, ce qui se traduit par une nouvelle traînée de colonies : l'arrêt s'étant fait sur un point de la première trajectoire, il y a sur ce point une *suspension évidente de l'accroissement normal*, à quelques millimètres de rayon, et la culture proche *demeure grêle*.

L'empreinte hémisphérique déshabitée se ponctue maintenant de rares saillies irisées.

C'est encore l'Eberth qui a servi dans la seule tentative de comparaison où l'on ait tenu compte du calibre; au bout de vingt-quatre heures, les deux lots employés furent lavés, pour une numération : les plaques demeurèrent stériles.

En revanche, nous avons eu depuis maintes fois l'occasion d'utiliser un chromogène jaune non liquéfiant, isolé au cours d'une analyse d'eau, sans doute le M. flavus tardigradus de Flugge, qui pousse fort bien au contact de nos projectiles.

Il en est de même pour le subtilis, et sans conteste pour une foule d'autres.

La *nature chimique* imposait une vérification que nous avons ainsi résolue.

On vend dans le commerce, en dehors du plomb ordinaire, du plomb nickelé et du plomb durci par alliage avec l'arsenic, l'antimoine ou l'étain : deux grains nickelés, deux durcis, deux ordinaires de même n° 7, sont roulés dans le microcoque jaune, séchés sur buvard dans une boîte de Pétri, et déposés sur la gélatine en plaques.

La collerette qui se développe est *plus abondante autour du plomb durci, moins large autour de l'ordinaire, nulle autour du nickelé.*

Le même essai avec du baccille d'Eberth donne, au petit pied, des résultats proportionnels concordants : le durci s'est entouré d'un côté d'une légère culture; de l'autre rien n'est venu; mais il y a eu un déplacement, et quelques colonies marquent l'espace parcouru : l'ordinaire n'a rien donné; mais un des plombs aussi a roulé et a dessiné une pauvre végétation derrière lui; le nickelé, ici encore, s'est refusé à tout ensemencement.

Il est difficile de faire le départ, dans ces résultats, entre ce qui revient aux différences de poli, d'adhérence superficielle, et à l'action microbicide vraie.

La poudre va maintenant réclamer l'attention.

Deux tubes de bouillon reçoivent chacun un centimètre cube de poudre noire, versée directement de la boîte n° 3, telle qu'elle est livrée par la régie.

Un des tubes demeure limpide; l'autre au bout de quelques jours donne une culture abortive d'un long bacille ne faisant pas voile.

La poudre noire peut ne pas être stérile; elle paraît gêner la végétabilité des microbes.

En ce qui concerne les poudres de chasse sans fumée (poudres J. M. R. T., poudre J., poudres pyroxylées), leur multiplicité et la difficulté de s'en procurer en Algérie nous ont empêché de faire les recherches nécessaires.

Toutefois leur composition chimique, où s'ajoutent au coton-poudre les nitrates de baryte et de potasse, les bichromates de potasse et d'ammoniaque, permet de leur accorder la présomption d'une pureté relative. Les recherches bactériologiques de Nimier et Vincent d'une part, et d'autre part celles faites sur l'ordre du comité de santé de l'armée autrichienne, ont montré que la poudre de guerre sans fumée, très analogue auxdites poudres de chasse, peut renfermer des germes, mais rares et de banalité.

La bourre est constituée par du feutre, de la laine feutrée, de la laine imbibée de graisse, voire même du caoutchouc et de la cire; parfois, bourrage de fortune, par des débris de papier, d'étoffe.

Elle peut être accidentellement très microbifère.

Nous avons laissé macérer quelques jours une bourre de feutre épais dans du bouillon semé de subtilis : une dissociation histologique montrait la pénétration profonde par le bacille.

Quant au canon, tout se passe comme s'il était *stérilisé*, dans nos

expériences, par *plusieurs coups à blanc*; il s'est tout au moins recouvert d'une couche protectrice stérile, et la crasse charbonneuse prélevée au sortir de l'âme, ou près du collet de la cartouche, s'est régulièrement montrée aseptique, même après le tir avec une bourre infectée de subtilis.

Il y a donc là un facteur que, pratiquement, nous négligerons dès à présent, au même titre que la flore microbienne précaire du carton ou du laiton de la douille.

*
* *

2° Quelle est la condition après le tir du plomb microbifère?

La question est nodale, le projectile étant l'agent vulnérant essentiel, ordinaire au moins.

En matière d'armes de guerre, on admet que la balle emporte une bonne part des germes antérieurs.

Dans l'espèce, pour les armes de chasse, qui n'ont pas de rayures, qui ont moins de vitesse initiale, la déflagration n'extériore pas plus de chaleur; le frottement contre l'âme est moindre; la conclusion doit donc *à priori* se présenter encore plus affirmative.

Trois procédés ont paru offrir une technique favorable.

Dans le premier — il s'agissait des plombs déjà employés dans la partie précédente, expérience princeps, — nous tirions sur des sacs de sable finement tamisé, stérilisés, ainsi que le double cristallisoir qui servait au transport à l'extérieur.

Les plombs, recueillis sur une toile métallique flambée, avec un fil de platine et une pince traités de même, étaient ensemencés.

Dans le second, un grand panneau en bois, en forme de croix aux larges bras de 1 m. 05 diamètre total, sur 0 m. 07, fut établi, garni d'une mince bordure, pour retenir la paraffine bouillante versée à la surface. Il était supporté par un pieu à 1 m. 50 du sol.

C'est le centre du panneau qui était destiné à être le centre du groupement.

Du papier aseptisé enveloppait à l'aller et au retour.

Dès l'arrivée au laboratoire, une mince couche de gélatine était ensuite solidifiée sur les points intéressés, que l'on recouvrait, où il était expédient, de demi-boîtes de Pétri, chauffées à leur bord pour entamer légèrement la paraffine.

Les plombs dans cette expérience avaient été souillés avec le chromogène non liquéfiant noté plus haut.

Enfin, dans le troisième procédé, le tir a été fait à travers un cylindre de gélatine forte, haut de 5 cent., coulé dans un manchon de verre découpé au thermocautère en une fiole bien calibrée, large de 10 cent. environ, grossièrement rodé ensuite; le fond était garni de gaze paraffinée ou non; les deux extrémités obturées par les deux segments d'une boîte de Pétri, on enveloppait de compresses, on ouvrait, tirait, puis refermait.

L'appareil était suspendu derrière une planche fixe, flambée, évidée d'un orifice tel qu'il ne permît la pénétration que dans la gélatine, sans bris de la paroi fragile.

On peut observer ainsi avec du plomb 12 de deux à six trajets.

Ce dernier dispositif a donné des résultats excellents.

Les plombs étaient souillés également du même Micrococcus flavus.

Tous les tirs ont été exécutés le long même des murs du laboratoire, par des temps calmes.

Voici les résultats :

Les premiers sont obtenus avec les sacs de sable.

Deux tirs sont exécutés, à 15 et à 10 mètres, avec des cartouches contenant 5 grammes de poudre noire, et 35 grammes de plomb n° 12.

Le tir à 15 mètres fournit des plombs répartis dans 6 tubes de bouillon ordinaire; 5 reçoivent chacun un plomb; le dernier reçoit de nombreux grains; la pince était flambée après chaque grain.

Un septième tube enfin est ensemencé avec un carré de toile comportant un orifice d'entrée.

Tous les tubes, contenant du plomb en unité ou en groupe, demeurent *stériles*; en revanche *le tube contenant l'étoffe se trouble* fortement, par un bacille mobile, articulé, prenant le Gram, ne faisant pas de voile, et par un Diplocoque.

Au tir à 10 mètres, succède le même manuel opératoire.

Les 5 tubes à plomb unique demeurent stériles; *le tube collectif donne une culture tardive et difficile*, où l'on retrouve le même bacille précédemment décrit.

Ici encore, la *toile des sacs a donné une culture foisonnante*, avec bacilles et diplocoques.

Plusieurs hypothèses peuvent être édifiées autour de ces résultats; l'action nocive du plomb sur la culture paraît plus vraisemblable que celle d'une détersion au travers de l'étoffe.

Par le second mode expérimental, la croix paraffinée, se trouve déterminée la répartition des germes dans le diamètre vertical et dans le transversal.

Le tir a été exécuté à 15 mètres.

Ont été utilisées des cartouches calibre n° 12, avec 5 grammes de poudre noire, une bourre stérilisée, et 35 grammes de plombs souillés avec le Micrococcus flavus, par agitation dans la capsule de platine, au plein d'une culture dense, et dessiccation de quelques heures dans une boîte de Pétri.

On obtient un groupement normal, s'étendant sur une aire de 70 à 80 centimètres, groupement bien entendu plus serré au centre que sur les bords.

A la périphérie, la pénétration est d'environ 8 millimètres pour atteindre 12 à 14 au centre.

Ici un certain nombre d'orifices demeurent stériles; là au contraire tous les points d'impact ont cultivé, après quelques jours, et ont pris une apparence putéiforme, entourés qu'ils sont d'une belle collerette de chromogène; de plus on observe la dispersion à distance, comme si, au moment du choc à la surface de la paraffine, de la poussière microbienne avait été projetée autour de ces points d'impact, à laquelle se mêlent, là encore, quelques colonies de pénicille glauque, rapidement envahissantes.

Cette expérience particulièrement démonstrative établit *qu'un plomb souillé ne se stérilise pas à coup sûr par le tir, et que le centre de la gerbe est moins microbifère que la périphérie.*

Sans donner une explication ferme, il est nécessaire de souligner la différence de force vive correspondante entre les plombs du centre plus pénétrants et ceux latéraux qui le sont moins. Peut-être aussi sont-ils touchés avec une inégale efficace par le jet enflammé des gaz.

De même, si nos moisissures ne proviennent pas d'une souillure accidentelle, hypothèse fort douteuse, car elles existent aux quatre points cardinaux de notre appareil, doit-on admettre que les projectiles de moindre vitesse ont entraîné des germes de l'air? Il convient de rappeler à ce propos, d'après Nimier et Laval, « le fait

observé par Messner de balles stérilisées tirées sur des milieux stériles et donnant des cultures positives, où l'on constate le développement de moisissures de l'air et de quelques autres microorganismes ».

Le protocole restant d'ailleurs le même, le cylindre de gélatine a permis d'étudier *la répartition des germes dans le trajet* à travers un obstacle.

Ces germes, car il n'y a pas stérilisation, se développent de préférence *à l'entrée* et dans la *partie vestibulaire*, mais parsèment tout ce trajet.

Le coccus jaune pousse abondamment, quoique lentement.

La voie frayée n'est pas un espace virtuel; les deux surfaces opposées ne communiquent pas à plein canal; il s'agit d'une cavité allongée, anfractueuse, moniliforme.

Nous avons pu recueillir de ces trajets par la méthode de Tavel, dans un tube d'essai, mais sans aucun avantage documentaire.

L'ensemble de notre expérimentation est donc *concordant*.

1° Il peut paraître paradoxal de se demander en l'espèce ce que devient *la poudre* après l'explosion; cependant il est assez fréquent que des grains de poudre non comburés soient projetés à l'extérieur et la rapidité de cette combustion est en raison inverse de la grosseur des grains.

Dans le tir à blanc, on peut enflammer de l'amadou par les grains en ignition, jusqu'à une distance d'environ 3 mètres de la bouche de l'arme; on ne saurait incriminer le jet de flamme, car l'amadou s'allume par foyers séparés, avec une dispersion comparable à ce qu'on obtient dans les mêmes conditions sur la paraffine ou sur la neige.

Un plateau de bois, bordé d'une baguette saillante, préalablement stérilisé, est recouvert de paraffine portée à l'ébullition, et refroidie à l'abri de l'air.

La dose normale de poudre (5 grammes environ pour une arme calibre 12) avait été triturée la veille dans un mortier d'agathe stérilisé, avec un peu de voile de subtilis. La douille au fulminate avait subi pendant vingt-quatre heures les vapeurs de formol. La bourre (bourre grasse) sortait de l'autoclave; ainsi que les accessoires du changement, bourroir et entonnoir métallique.

Le tir à blanc fut dirigé contre le panneau paraffiné, maintenu

vertical à deux mètres de la bouche du canon. La paraffine se creusa d'une empreinte circulaire et régulière de la bourre, et tout autour d'une incrustation de grains de poudre intacts. Immédiatement, avec les précautions nécessaires, de la gélatine fondue fut coulée sur le point d'impact de la bourre, et les grains de poudre incrustés; le tout fut recouvert d'une cloche de verre stérilisée, en pratique d'un couvercle de boite de Pétri. Quatre jours plus tard, *un seul grain de poudre*, sur une quinzaine, *avait donné une colonie* liquéfiante, reconnue ensuite pour du subtilis.

Il semble donc résulter que *les microbes mêlés à la poudre* sont détruits en grande partie, mais qu'ils peuvent, au moins dans des conditions de résistance donnée, et à une distance du tir suffisamment réduite, persister et végéter.

Cette expérience concorde avec celles antérieures, touchant les armes de guerre dues en particulier à Nimier et Vincent, d'où il apparaît « que la déflagration d'une charge de poudre mélangée artificiellement de germes ne suffit pas pour tuer ces derniers, et mettre le blessé à l'abri d'une inoculation ». Il faut donc étendre cette remarque de la poudre sans fumée à la poudre noire. Il paraît cependant logique d'admettre qu'avec de la poudre non spécialement infectée, à une distance supérieure à quelques mètres, après laquelle l'action vulnérante particulière des grains ne peut plus se faire sentir, en un mot dans les conditions normales du tir, *le rôle infectant de la poudre devient nul.*

Nous avons fait déflagrer à l'air libre, dans une soucoupe, de la poudre noire (5 grammes), mêlée à une certaine proportion de cristaux de naphtol β, d'acide benzoïque se liquéfiant vers 120°; et, dans chaque cas, les cristaux étaient déformés et fondus.

Cependant en forçant, peut-on dire, la densité microbienne, on arrive à des résultats, même à distance : de la poudre roulée dans la culture crémeuse sur gélatine du microcoque jaune déjà mentionné, puis séchée quelques heures, a servi à un tir sur gélatine en cylindre, suivant le procédé employé plus haut, pour l'étude des plombs infectés.

Dans un tir à 12 mètres, le trajet se colorait bientôt d'un enduit spécifique.

2° Le rôle joué par la *bourre* dans l'infection est non moins à préciser.

Si le tir est fait à courte distance, la bourre, agissant par son choc et s'implantant dans les tissus, peut être considérée comme un véritable projectile.

Si le tir est fait à une distance telle que la bourre s'est déjà arrêtée par le fait de la résistance de l'air, ou tout au moins a été déviée, son rôle se réduit au contact avec la poudre ou les plombs dans la cartouche avant le tir : ce qui ramène aux conditions d'infection de la poudre ou des plombs.

Si l'on revient à cette question première de la bourre agissant comme projectile, on reconnaît au rôle balistique de la bourre plus d'importance qu'on ne le fait généralement. Une bourre bien serrée et qui assure une obturation complète pendant toute la traversée du canon par les projectiles, est une cause d'augmentation de la force vive. De plus, une pareille bourre sera projetée à distance et aura par elle-même une puissance vulnérante. Au contraire, celle formée de fibres peu serrées, facilement dissociables, se laissera disloquer par le jet de flamme, ne sera projetée qu'à une très faible distance, courra le risque d'être partiellement comburée, livrera passage aux gaz explosifs, qui s'insinueront à travers la charge de plomb, et stériliseront peut-être la surface, en tout cas diminuera sûrement la force vive totale. Ce n'est point ici le lieu d'insister sur l'action de la bourre, en tant que projectile, ni d'évoquer les nombreuses expériences que l'un de nous a faites antérieurement sur les différentes variétés de bourre, sur leur pénétration dans les divers milieux aux diverses distances, autant de rubriques auxquelles il réserve place dans un travail prochain.

Nos expériences bactériologiques ont été faites avec des bourres de feutre et avec des bourres grasses. Par un procédé analogue à celui que nous indiquions plus haut, substances fusibles à température connue, incorporées à une profondeur variable, nous avons pu constater à maintes reprises que la température nécessaire pour la stérilisation était assez régulièrement obtenue dans les plans superficiels, mais avec une pénétration qui n'atteignait pas un millimètre; on confirme ces données si l'on grille la bourre sur un métal rouge; sous la zone noircie l'intérieur se conserve non altéré.

Toutefois, lorsqu'il n'y a pas d'implantation, cette stérilisation, nous pourrions presque dire ce flambage superficiel, suffit pour

éviter l'infection. C'est également la constatation, *a priori* paradoxale, qui résulte de l'expérience suivante.

Sur le plateau de paraffine ci-dessus, nous effectuons un tir à blanc avec une bourre de feutre sec, préalablement infectée par une culture de bacillus subtilis. La poudre, la douille, le canon ont été stérilisés au formol pendant 24 heures. La cartouche a été confectionnée au moment du tir. La paraffine après avoir bouilli vers 250° a été étendue chaude, refroidie dans du papier stérilisé, portée sur le terrain, et après le tir rapportée au laboratoire avec les mêmes précautions.

Le tir a été effectué à 2 m. 50, distance de la bouche du canon au but. La bourre après avoir frappé le centre du panneau tombe à terre; elle est recueillie dans l'alcool absolu, et les coupes la montrent pénétrée de subtilis feutré. Quant au point d'impact sur la paraffine il est découpé aseptiquement, transporté dans une boîte de Pétri, et recouvert d'une mince couche de gélatine : rien ne vient, sauf *au centre une moisissure blanche, probablement une moisissure de l'air* dont la bourre se sera chargée pendant son trajet. Nous n'avons pas multiplié les expériences, la question étant de second plan. En tout cas la bourre, après le tir, peut donc être stérilisée à la surface, tandis que les microbes sont conservés dans la profondeur, et, si la bourre est infectée, n'infecter la plaie, que si elle est retenue par elle, en entier ou par fragments.

Enfin, en raison de son volume et de sa vitesse moindre, la bourre est parfaitement apte à se charger de germes dans sa course aérienne.

3° Le *vêtement*, la *peau* sont des intermédiaires obligés avant la pénétration intime de nos tissus.

Les autopsies humaines ou les ouvertures d'animaux montrent les débris vestimentaires, des particules empruntées au plumage ou à la robe du gibier, souvent entraînés fort loin de la plaie d'entrée.

Chez les Arabes, les fragments provenant du burnous volontiers malpropre paraissent conditionner fréquemment l'infection ultérieure.

En ce qui concerne les microbes de la peau, nous ne saurions rien ajouter aux recherches de Remlinger, et aux conclusions de Nimier et Laval : staphylocoques, streptocoques, bacilles d'Escherich, ou de Nicolaier, vibrion septique, se présentent soit dans la peau, soit surtout dans les vêtements, préparant les pires désastres.

L'ouverture de nos cavités peut également contribuer à cet apport pathogène.

Nous avons renouvelé le tir sur gélatine : un écran formé d'une toile tendue sur un cercle métallique et souillée par le même chromogène jaune, était disposé à quelques centimètres en avant.

Il a été procédé à un tir avec des éléments stériles.

Les deux trajets obtenus ont poussé : en outre la surface du milieu nutritif s'était recouverte comme d'une pluie de petites colonies. Il se confirme donc que *les projectiles s'infectent en traversant des étoffes souillées.*

*
* *

3° Les expériences antérieures nous ont fourni des documents d'une précision suffisante sur la façon dont les microbes sont véhiculés et conservés par les projectiles; mais, en vertu de la réaction propre des tissus vivants, il importait de compléter ces données par des recherches expérimentales *sur l'animal*, recherches qui devaient servir de transition entre les conclusions théoriques antérieures et l'application à la pathologie humaine.

Il ne saurait guère être question de faire cette étude sur des animaux blessés accidentellement, à la chasse par exemple.

Nous avons entrepris une série d'expériences de vérification avec le cobaye, en utilisant soit les microbes pathogènes courants, soit ceux le plus souvent signalés comme agents d'infection des plaies de ce genre, bactéridie charbonneuse ou vibrion septique, bacille du tétanos : tous germes résistants.

Les tirs étaient faits dans des conditions aussi comparables que possible, avec des échantillons de virulence éprouvée, sur des cobayes dont une cuisse seule était exposée aux plombs, après une épilation soignée par le sulfure de chaux, à 12 mètres environ; le nombre des plombs pénétrant le membre était assez régulièrement de 5 ou 6.

Avec chaque microbe, le tir était fait suivant trois modes différents :

1° Poudre seule infectée; 2° plomb seul infecté; 3° poudre et plombs stériles; mais l'animal placé derrière un châssis sur lequel était tendue une toile imbibée de culture. Nous n'avons pas terminé cette partie de notre expérimentation, qui a fourni souvent des résultats négatifs.

Un de nos cobayes tiré derrière une toile imprégnée de culture de charbon est mort avec un gros œdème sanguinolent infiltrant le tissu cellulaire, où a été identifié le vibrion septique.

Ce fait de complication secondaire est de fréquente observation en pathologie humaine.

Sans vouloir revenir sur des faits déjà connus et bien signalés par Tavel (*Revue de Méd.*, décembre 99), rappelons combien diffèrent les désordres que créent un projectile implanté dans les tissus, et un coup de couteau faisant section nette.

Le rôle de l'attrition mérite d'être souligné.

*
* *

4° Les expériences précédentes permettent d'induire quelques propositions principales.

Les éléments constitutifs de la cartouche, notamment la poudre et les plombs peuvent ne pas être stériles.

Ils sont, en tout cas, des milieux médiocres pour la conservation, mauvais pour la végétation des microbes, surtout de certaines espèces.

Les germes reconnus sont, en général, des germes de banalité.

Pendant le tir, les germes préexistants ne sont pas détruits entièrement; les plombs du centre sont plus ordinairement stérilisés que ceux moins pénétrants de la périphérie, qui entraînent volontiers des germes de l'air.

Les trajets sont infectés sur toute leur longueur, avec quelque prédominance à l'entrée : sur le vivant, cette donnée est corrigée par l'altération histologique des tissus, plus importants à la sortie.

Dans le tir à courte distance, l'incrustation de grains de poudre non comburés peut produire l'infection.

Une étoffe infectée, traversée par les projectiles, souille ces derniers. Les débris de vêtements, projetés dans le trajet (matériel de culture ou tissus vivants), créent aux microbes un milieu essentiellement favorable à leur végétation : c'est l'infection par implantation.

Il faut enfin retenir, bien que le nombre de nos expériences sur les animaux ait été restreint, la place de prédilection que les anéarobies tiennent dans l'infection des plaies ici en cause.

Il reste à préciser dans quelle mesure ces conclusions expérimentales concordent avec les données cliniques.

Il ne saurait entrer dans notre esprit l'idée de faire en ce lieu l'étude fort longue de l'infection des blessures par armes de chasse en pathologie humaine. La plupart des nombreuses observations que nous avons pu recueillir l'ont été dans des contrées telles que toute étude bactériologique sérieuse était à peu près impossible. De même, les observations que nous avons pu retrouver dans la littérature médicale sont le plus souvent muettes sur la nature des germes infectieux.

Dans les *coups de feu à blanc*, et par conséquent tirés à courte distance, dans les blessures *à bout portant*, nous avons observé des désordres souvent considérables, toujours suivis de suppuration, quand la mort n'interrompait pas toute évolution morbide. Peut-être faut-il incriminer, en pareil cas, l'attrition considérable des tissus, l'infection par la bourre, l'implantation généralement abondante de débris de vêtements. Il est bon d'ajouter toutefois que, dans les cas d'infection observés par nous, jamais le premier pansement n'avait été fait par un médecin, et encore moins dans des conditions convenables d'asepsie. Bien que le tétanos ait été signalé comme une complication fréquente de ce genre de blessures, jamais nous n'avons eu l'occasion de le constater. Chaque fois qu'il a été possible du reste, nous avons eu recours aux injections préventives de sérum antitétanique.

Dans le tir *aux moyennes distances* et *jusqu'aux portées extrêmes*, nous avons vu, après d'autres, la grande tolérance de l'organisme pour les petits plombs. Nous laissons de côté les ricochets et les projectiles en plomb mâché, redoutables par les anfractuosités de leur surface. Dans les cas les plus simples et les plus communs, auxquels nous nous limitons, nous avons toujours observé l'évolution aseptique des plaies par plombs, quand les deux conditions suivantes étaient remplies : 1° une désinfection soignée et précoce de l'orifice d'entrée, suivie de la protection sous un pansement approprié; 2° pas de pénétration de débris de vêtements dans la plaie.

Plusieurs fois, nous avons constaté, en effet, que l'infection correspondait moins fréquemment aux grains intéressant des parties découvertes qu'à ceux ayant au préalable traversé les vêtements. Enfin, il semble que, si les plombs les plus petits et les projectiles tirés de loin donnent des blessures moins souvent infectées, cela tient à ce que, leur force vive étant réduite, ils ne produisent qu'une

attrition moindre des tissus, et aussi à ce que les étoffes des vêtements sont simplement traversées sans perte de substance, sans ablation comme à l'emporte-pièce d'une rondelle, d'un gâteau vestimentaire entraîné dans la plaie. Ce sont des faits d'observation courante. Ainsi quand, dans une plaie par plombs, on a pris de bonne heure toutes les précautions aseptiques, et que malgré cela on observe de la suppuration, il est probable que l'on pourra retrouver dans la plaie des débris d'étoffes plus ou moins volumineux, qu'il faut parfois rechercher à la loupe. Il arrive assez souvent que, dans une blessure compliquée due à de multiples grains de plomb, la suppuration ne se voie qu'à hauteur des pertes de substance des vêtements.

Pour important que soit ce mode d'infection par implantation, ce n'est évidemment pas le seul. Il ne faut pas oublier le rôle des microbes de la peau et l'infection des organes, notamment des séreuses par l'ouverture des cavités naturelles. Signalons en passant que l'estomac, perforé par de petits plombs, ne donne que rarement passage à des matières, car l'orifice est obstrué par le froncement des diverses tuniques.

Une mention spéciale doit être réservée à l'infection par le vibrion septique où les nombreux anaérobies que les recherches contemporaines lui ont adjoints comme succédanés. Si la gangrène gazeuse est exceptionnelle dans le Sahara et le Sud-Algérien, elle se présente au contraire comme assez fréquente dans le Tell et en France. Ainsi Ferraton a observé, à Mostaganem, trois cas de gangrène gazeuse : dans les trois cas, l'affection était consécutive à une blessure par plombs de chasse (Ferraton, Trois cas de gangrène gazeuse terminés par guérison, *Archives de médecine et de pharmacie militaires*, 1902).

Lesueur, en une communication orale, nous signalait également le cas d'un homme blessé dans un accident de chasse et qui malgré une amputation d'urgence succomba à une gangrène foudroyante. Dubar a publié une observation analogue (Dubar, Plaie de la cuisse par coup de fusil à courte distance, *Écho médical du Nord*, octobre 1904).

Peut-être pourrait-on retrouver un grand nombre de faits semblables; mais l'on omet souvent de publier les cas malheureux.

Quel est en pareil cas le mécanisme de l'infection? Il s'agit souvent de ricochets, de plaies mal pansées avant l'arrivée du médecin. Une

fois même, on a pu incriminer l'exploration intempestive de la blessure par le stylet malpropre d'un aide subalterne.

L'évolution des diverses formes de l'infection, les données de la clinique elle-même, en général, ne nous paraissent pas devoir être traitées en cette place.

Parfois on observe des *suppurations tardives*. Rarement elles sont dues aux seuls grains de plomb; en général, ces grains s'enkystent et sont bien tolérés.

Ces suppurations secondaires peuvent se montrer quelques semaines, quelques mois, plusieurs années même après la cicatrisation apparente de la blessure. Nous avons observé, en 1900, un abcès de la région scapulaire, consécutif à un coup de feu à plomb remontant à 1889. Généralement, un examen attentif permet de retrouver dans le pus de ces abcès quelques débris vestimentaires. Peut-être un foyer d'irritation est-il parfois un appel de microbes, dont l'économie fait les frais, comme nos tissus font les frais des épithéliomas secondaires, complication signalée par Béclère.

Il ne saurait être question d'exposer ici avec détails le *traitement* des plaies par arme de chasse. Nous nous contenterons donc d'en résumer les grandes lignes, telles qu'elles découlent logiquement de ce qui précède et des enseignements de la clinique.

Une plaie par fusil de chasse doit être considérée comme superficiellement infectée. Le plus rapidement possible après l'accident, il faut, avec la plus scrupuleuse asepsie, raser et nettoyer la région blessée. On donnera, s'il est possible, un bain antiseptique tiède avec une solution faible; un antiseptique fort aurait l'inconvénient d'altérer la vitalité des tissus plus peut-être que celle des microbes et d'entraver la résistance de l'organisme. L'opinion est particulièrement ferme à cet endroit; et le laboratoire avec Tavel a confirmé. Les bains au permanganate de potasse, les lavages à l'eau oxygénée sont recommandables. Toute tentative d'extraction, toute exploration des trajets, doivent être sévèrement proscrites. Les injections antiseptiques sont à éviter; tout au plus, dans une plaie en court séton, pourra-t-on en pousser une dans le trajet; mais alors il faudra injecter le liquide par l'orifice de sortie pour le faire ressortir par l'orifice d'entrée.

Puis on appliquera le pansement. Dans les grands délabrements

à la suite des coups de feu à courte distance, il pourra être expédient, comme pour les vastes écrasements des membres, de pratiquer l'embaumement suivant la méthode de Reclus. On évitera les amputations immédiates et on attendra pour procéder à la réparation économique des lésions.

Dans les blessures à distance moyenne ou à grande distance, un pansement à la gaze stérilisée sèche, le pansement sec réunissant aujourd'hui les suffrages, paraît suffisant. Différents auteurs ont recours au pansement à l'alcool ou au sérum artificiel tiède. Cette dernière technique serait favorable. Chez des Arabes de l'Atlas saharien, nous avons employé avec succès les sachets d'alfa carbonisé.

Nous passerons sur la surveillance locale et générale du malade, sur les indications multiples qui s'offrent au thérapeute; on se conformera d'ailleurs pour chaque cas aux pratiques ordinaires de la chirurgie courante.

Insister davantage serait dépasser notre cadre : il nous suffira d'avoir apporté quelques faits, ainsi qu'un programme et une méthode, amorces de recherches analogues et confirmatives.

TRAVAIL DE LA CLINIQUE DE M. LE PROFESSEUR A. PONCET

OSTÉO-ARTHROPATHIES HYPERTROPHIANTES D'ORIGINE TUBERCULEUSE

LE RÔLE DE LA TUBERCULOSE DANS LE SYNDROME DE P. MARIE.

Par Hugues ALAMARTINE

Interne des hôpitaux de Lyon.

Malgré les nombreux travaux auxquels elles ont donné lieu, les ostéo-arthropathies hypertrophiantes sont aujourd'hui encore fort mal connues. D'abord confondues avec les diverses ostéopathies du rachitisme, du rhumatisme et de la syphilis, elles ont, peu à peu, été isolées et classées sous des étiquettes variées, formant ainsi autant d'entités pathologiques, à pathogénie indécise, mais que l'on a cru, jusqu'à ces dernières années, constituer des types cliniques irréductibles, des maladies bien définies. C'est ainsi que Virchow en 1867 isola la leontiasis ossea, Paget en 1876 l'ostéite déformante, Marie en 1885 l'acromégalie, et enfin, en 1890, l'ostéo-arthropathie hypertrophiante pneumique. De toutes ces affections la dernière est la plus connue, celle dont on retrouve le plus grand nombre d'observations; mais ces observations, pour peu qu'on les examine de près, forment un ensemble très disparate. La simple lecture de quelques-unes d'entre elles nous a montré que l'on avait publié, sous ce nom, des cas types de tuberculose ostéo-articulaire à forme inflammatoire, de rhumatisme tuberculeux. Aussi, nous bornant, du reste, aux travaux d'ensemble où se trouve réuni un certain nombre d'observations, avons-nous recherché, sous l'inspiration de notre maître, M. le prof. Poncet, quel pouvait bien être le rôle de la tuberculose dans la pathogénie du syndrome de Marie.

I. — Historique et évolution des idées.

P. Marie[1], en isolant l'ostéo-arthropathie hypertrophiante pneumique avait uniquement en vue la création d'un type clinique, caractérisé par l'augmentation de volume des pieds et des mains avec prédominance sur les phalangettes, élargissement et courbure exagérée des ongles; à un degré de plus, l'augmentation de volume frappait également les extrémités articulaires des os longs. Par le terme de pneumique il voulait simplement exprimer cette idée que le plus souvent son syndrome coexistait avec une affection pulmonaire. Sur les 8 cas qu'il avait réunis, 4 étaient à ce sujet affirmatifs, 3 douteux, 1 négatif. « Au point de vue de l'arithmétique, dit-il, l'opinion que je soutiens semble donc, à la rigueur contestable mais, Dieu merci, en médecine les raisons d'ordre mathématique laissent souvent à désirer. » Du reste Marie ne préjuge rien de la nature intime de la maladie, il a pourtant une tendance à en faire un processus analogue à celui des pseudo-rhumatismes. Le point de départ serait une lésion de l'appareil respiratoire, permettant vraisemblablement sous l'influence de micro-organismes la production, à ce niveau, de substances putrides qui iraient ensuite se localiser au niveau des extrémités ostéo-articulaires et y produire des lésions caractéristiques. « Il est bien entendu, du reste, que le processus de l'ostéo-arthropathie hypertrophiante pneumique diffère de la plupart des pseudo-rhumatismes actuellement connus, par une intensité moindre et par une acuité beaucoup moins grande des phénomènes inflammatoires, à tel point que, dans certains cas, ces phénomènes inflammatoires semblent manquer complètement. »

Le mémoire de Marie eut comme résultat immédiat la publication de toute une série de cas comparables à ceux qu'il avait lui-même rassemblés (Spillmann et Haushalter (2), Rauzier (3), Orillard (4), th. Lefebvre, Paris, 1891 (5). Mais à mesure que l'affection devenait mieux connue, son individualité tendait, peu à peu, à se démembrer. Ce fut sur l'idée pathogénique qu'entraînait le terme de pneumique que portèrent les premières discussions. Chrestien (6) (*Revue de Médecine*, 1893) publia un cas d'origine syphilitique, Variot (7), Vedel (8) des observations dues à la cyanose congénitale et à des malformations cardiaques, Gilbert et Lereboullet (9) en donnèrent d'autres relevant de la cirrhose hypertrophique, Hirtz et

Merklen (10), Dairoff (11) apportèrent des cas à types non classés, si bien que Lemercier (12) (Th. Paris, 1902) put conclure que le syndrome de Marie peut se trouver réalisé dans la plupart des affections chroniques qui seraient par ordre de fréquence : des affections de l'appareil pleuro-pulmonaire constituant le groupe de beaucoup le plus important, des affections cardio-vasculaires (groupe vasculaire), des affections des voies biliaires (groupe cholémique de Gilbert et Lereboullet) et enfin des affections désignées autrefois sous le nom de diathèses (rhumatisme, syphilis, etc.). Dans tous les cas, la lésion primitive, quelle qu'elle soit, n'est que l'expression d'une seule et même cause : la toxi-infection. La classification de Lemercier reproduisait, à peu de chose près, celle précédemment proposée par Teleky (13) et adoptée quelques années plus tard par Jannevay (14). Pour tous ces auteurs la toxi-infection joue un rôle capital dans la pathogénie de l'affection, opinion qui, du reste, n'était pas admise sans conteste. Berent (15), Mœbius (16), Hirschfeld (17) attribuent, en effet, la déformation à une névrite, et la rapproche de celle survenant au cours de la syringomyélie, Vedel (18) y voit, avant tout, des troubles vasculaires, enfin Verdeil en fait l'expression d'un trouble de la sécrétion pulmonaire, considéré comme glande à sécrétion interne dépuratrice de l'organisme.

Massalongo (19) (7e Congrès italien de Médecine interne, Rome, 1896) après avoir fait la critique de 65 observations qu'il a réussi à rassembler, aboutit à cette conclusion : que la maladie, en temps qu'expression d'une conception pathologique et pathogénique, n'a pas de raison d'exister. Elle ne dépend nullement de lésions de l'appareil respiratoire mais de causes diverses agissant ensemble ou isolément. La principale de ces causes est la diathèse arthritique, et ensuite une localisation secondaire de micro-organismes (arthrites et exostoses infectieuses), la syphilis et d'autres états dyscraso-humoraux qui, par l'intermédiaire du système nerveux, détermineraient cette localisation ostéo-articulaire. De nombreux antécédents rhumatico-arthritiques, la fréquence des altérations des grandes articulations, les caractères des douleurs, concourent à faire admettre l'influence de la diathèse arthritique dans la production de cette ostéo-arthropathie hypertrophiante systématique. Les idées de Massalongo acquièrent, à l'heure actuelle, une valeur toute particulière,

depuis que MM. Poncet et Leriche ont précisé les rapports de la tuberculose inflammatoire et de l'arthritisme.

La conclusion à tirer de toutes ces opinions si différentes, c'est que le syndrome de Marie n'est pas autre chose qu'une expression clinique englobant des faits fort disparates. C'est le résultat auquel sont arrivés Bezançon et I. de Jonc (20) après avoir examiné en détail les 80 à 90 observations qui constituent, à l'heure actuelle, le bilan de l'ostéo-arthropathie hypertrophiante pneumique. Pour eux toutes ces observations rentrent dans l'une des classes suivantes :

1° Observations rares d'une affection mal connue des extrémités paraissant congénitale, rentrant dans le syndrome primitif de Marie.

2° Observations de simples doigts hippocratiques.

3° Observations d'ostéo-arthrites subaiguës d'origine infectieuse, associées ou non à des doigts hippocratiques.

Des deux premières catégories nous ne nous occuperons pas. Les observations de la première sont trop mal connues pour que l'on puisse discuter sur des bases solides; d'autre part la pathogénie du doigt hippocratique est une question bien réglée aujourd'hui; elle relève uniquement d'un trouble circulatoire mécanique, qui, dans sa nature intime tout au moins, n'a rien à voir avec la tuberculose. Par contre nous examinerons les cas d'ostéo-arthrites subaiguës réalisant cliniquement le syndrome de Marie. Il s'agit de pseudo-rhumatismes de nature indéterminée et pour lesquels la part du rhumatisme tuberculeux est encore à faire.

Ce n'est pas que l'on n'ait jamais jusqu'à maintenant invoqué la tuberculose comme cause immédiate du syndrome de Marie. Il y a onze ans déjà, dans une communication à la Société pathologique de Londres, Thornburn (21) avait émis cette idée que l'ostéo-arthropathie pouvait fort bien n'être qu'une tuberculose atténuée des os et des articulations. Pour lui, les arguments à l'appui de cette théorie étaient à la fois d'ordre clinique et anatomo-pathologique. Après avoir cité trois faits personnels ou la tuberculose est indiscutable, il passe en revue les diverses observations publiées, et démontre que les unes ont trait nettement à des tuberculeux; les autres plus douteuses ne résistent pas à un examen sérieux et il y relève des signes évidents d'infection tuberculeuse. Ainsi, cliniquement, le syndrome de Marie étant observé chez des tuberculeux, il y a donc de grandes présomptions pour admettre que la lésion est de

nature tuberculeuse, nature qui, du reste, est démontrée par l'anatomie pathologique. Se basant sur les autopsies publiées par Rauzier (3), Lefebvre (5), Bamberger (18) et lui-même, Thornburn prétend que les lésions trouvées sont toujours de nature tuberculeuse. Ces deux points établis, il conclut que le syndrome de Marie est, en définitive, une affection tuberculeuse d'un grand nombre d'os et d'articulations. « Mais, dit-il, c'est un type bénin de tuberculose, n'ayant aucune tendance à la destruction, ni à la caséification, qu'il faut rapprocher des lésions strumeuses des jointures, tout comme on rapproche le lupus d'une ulcération tuberculeuse de la peau. » Thornburn poursuit cette comparaison avec le lupus, en montrant que, comme lui, le syndrome de Marie a de la tendance à se diffuser largement, à être symétrique et affecter les extrémités parce que la faiblesse comparative de la circulation, assure là le développement des bacilles qui ont une existence précaire dans le corps. Finalement il conclut, en substituant au terme d'ostéo-arthropathie hypertrophiante pneumique, celui de polyarthrite tuberculeuse.

Les idées de Thornburn rencontrèrent l'insuccès qu'elle devait fatalement avoir, étant donnés leur absolutisme et la date déjà ancienne de leur publication. En effet, d'une part il est indiscutable que tous les malades atteints d'ostéo-arthropathie ne sont pas des tuberculeux, d'autre part, en 1896, on était encore loin d'admettre que des lésions de nature tuberculeuses puissent se présenter avec les caractères d'une inflammation banale, soit au point de vue anatomo-pathologique, soit au point de vue clinique. Telle est la raison des critiques que souleva la théorie de Thornburn et la fit tomber dans l'oubli. « Il est indiscutable, dit Genova, thèse de Montpellier, 1900 (22), que par ses caractères la polyarthrite décrite par Marie se différencie nettement des affections ostéo-articulaires tuberculeuses. Elle en diffère par ses symptômes, sa marche, sa terminaison et surtout sa systématisation. Comme le fait remarquer Villard (*Montpellier médical*, 1894 (23) elle constitue, en tout cas, une forme tellement atténuée de la tuberculose qu'elle aurait perdu tous les caractères de ce groupe des tuberculoses osseuses ou articulaires pourtant si bien constitué. »

Les critiques adressées à la théorie de Thornburn sont donc fondées uniquement sur le fait qu'un processus tuberculeux ne saurait jamais se présenter sous une forme purement inflammatoire.

Elles pouvaient être justifiées il y a sept ans, mais depuis lors M. Poncet et ses élèves ont démontré jusqu'à l'évidence le mal fondé de ces idées trop absolues. La polyarthrite tuberculeuse atténuée qu'invoquait Thornburn, n'est autre chose que du rhumatisme tuberculeux.

Aujourdhui, avec les idées nouvelles sur la tuberculose inflammatoire, rien ne s'oppose *a priori*, à ce que dans certains cas le syndrome de Marie soit de nature tuberculeuse. En fait, nombre d'observations publiées comme ostéo-arthropathies hypertrophiantes pneumiques sont en réalité des cas de rhumatisme tuberculeux type, idée déjà soutenue par F. Besançon et S. I. de Jonc (20). « L'observation (de Walters), disent-ils, ressemble à quelques observations récentes de rhumatisme tuberculeux polyarticulaire. » C'est là le seul fait que nous voulons montrer. Nous ne voulons nullement dire que tous les cas de syndrome de Marie soient de nature tuberculeuse, nous ne chercherons pas même à établir un pourcentage des faits de cette nature. Les observations d'ostéo-arthropathies hypertrophiantes que l'on trouve disséminées un peu partout présentent, en effet, ce défaut capital qu'elles ont été prises sans idée directrice. La tuberculose n'y est signalée que lorsqu'elle se manifeste par des lésions évidentes, les méthodes de laboratoire : inoculations, épreuve de la tuberculine, séro-diagnostic, si précieuses pour déceler une infection latente, ne sont pas là pour venir justifier le diagnostic. Cette absence de contrôle rend notre tâche particulièrement pénible, elle nous oblige à passer sous silence, faute de renseignements suffisants, nombre de cas, par ailleurs intéressants, et à nous contenter de faits positifs, recherchant systématiquement ce qui dans l'anatomie et la physiologie pathologique ou les manifestations cliniques du syndrome de Marie, peut légitimement être rapporté à la tuberculose.

II. — Données de l'anatomie pathologique.

L'anatomie pathologique de l'ostéo-arthropathie hypertrophiante est relativement pauvre en documents, ce qui s'explique bien par la mutilation que fait subir à un cadavre la dissection d'un membre.

La première autopsie que nous avons trouvée signalée est celle pratiquée par Labalbarry (24) (*Gaz. des Hôpitaux*, 1863). Labalbarry

(24) rapporte l'étiologie du doigt hippocratique à une double cause : la stase veineuse et le dépôt de l'élément tuberculeux dans les tissus de la phalangette unguéale. A l'appui de cette idée il donne le résultat de l'autopsie d'une phalangette où il a trouvé en disséquant la phalange unguéale de l'indicateur droit « une exagération du tissu osseux avec raréfaction concomitante, lésion analogue au spina ventosa ».

La même année que le mémoire de Marie, parut en Allemagne un travail de Bamberger (18) basé sur 11 observations dont 5 avec autopsies. Sur ces 11 cas, 6 se rapportent à la bronchiectasie, et 5 à des affections cardiaques congénitales, mais tous sont, plus ou moins entachés de tuberculose.

Les autopsies de Bamberger établissent, d'une façon définitive, l'existence dans le syndrome de Marie de lésions osseuses du reste assez diffuses, et caractérisées par la production d'ostéophytes. Les planches jointes à son travail montrent des néoformations osseuses surajoutées au niveau des phalangettes où elles apparaissent, sous forme de champignons, variant du volume d'une tête d'épingle à celui d'un pois, augmentant ainsi considérablement le volume de l'os. Sur le fémur, au niveau de la ligne intertrochantérienne et sur la ligne âpre il existe des dépôts d'ostéophytes pouvant atteindre un demi-centimètre d'épaisseur. Sur le tibia, le péroné, le radius, la rotule, Bamberger décrit, sous le nom de couche ostéophytique, une altération qui donne à l'os un volume énorme.

Ces résultats de Bamberger ont été confirmés par Lefèvre (5) et Thérèse (25), qui, à un examen macroscopique extrêmement minutieux, ont ajouté le contrôle du microscope. Ces deux auteurs ont constaté sur les extrémités inférieures du radius et du cubitus, un épaississement osseux dû à la superposition de couches osseuses stratifiées régulièrement; l'os compact étant séparé par de la substance médullaire et formant des lamelles, minces, peu adhérentes, entre elles et très friables. Sur la surface de section la striation de la couche compacte de la diaphyse apparaît évidente et on peut reconnaître jusqu'à quatre couches différentes, égales en épaisseur, l'externe était, pourtant, un peu moins épaisse que les sous-jacentes. Si l'on détache le périoste du reste peu adhérent, l'aspect spongieux, la friabilité de l'os se manifestent et la surface osseuse se laisse facilement entamer par l'ongle. Les parois du canal médullaire sont

2 ou 3 fois plus épaisses que sur un os normal. Cependant la couche compacte est amincie et on rencontre de nombreuses vacuoles dans le tissu spongieux.

En définitive il s'agit donc d'un processus d'ostéite à la fois raré-

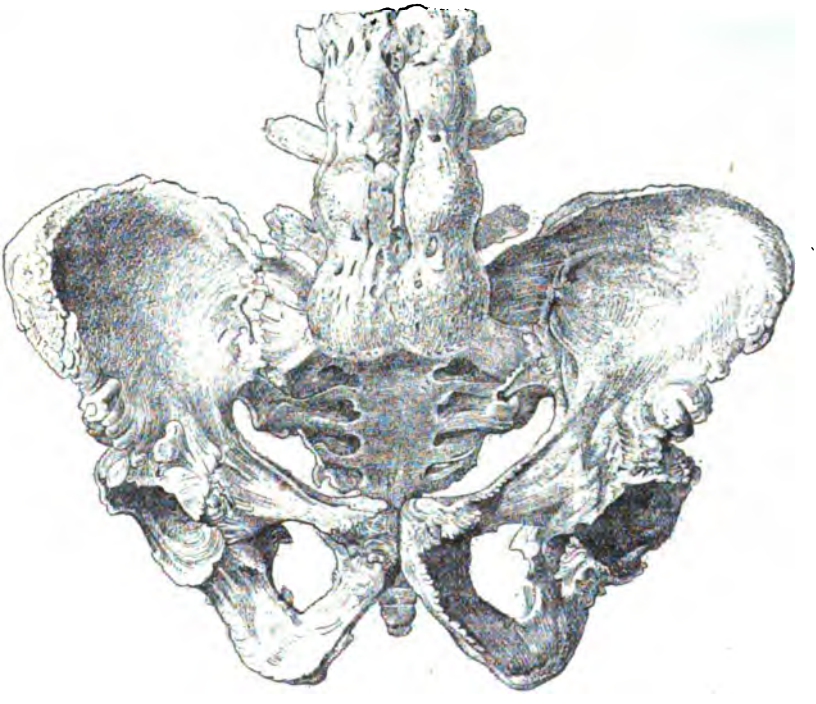

Fig. 1. — Bassin et colonne lombo-sacrée de Hagner I (d'après J. Arnold). — Synostose sacro-iliaque complète à gauche, incomplète à droite. Ankylose vertébrale avec ossification du ligament vertébral antérieur, synostose lombo-sacrée. Exostoses au niveau de la crête iliaque et du pubis.

fiante et hypertrophique, avec raréfaction du tissu osseux central et suractivité de l'ostéogénèse des couches sous-périostées. On est frappé, dit Thérèse (25), par l'abondance des éléments embryonnaires de la moelle osseuse à la périphérie, l'abondance de la graisse au centre. Il y a deux systèmes d'os bien différents l'un de l'autre, le premier plus central avec canaux de Havers dirigés selon l'axe de l'os, le second périphérique, d'origine périostée, en pleine activité de production avec canaux de Havers perpendiculaires à la direction de ceux du système précédent, rappelant ainsi l'apparence de certaines

exostoses d'origine périostique. En résumé, on peut conclure à une ostéomyélite subaiguë, l'altération principale étant une médullite avec hyperplasie et condensation de l'os sous-périosté. Bezançon (20) n'hésite pas à qualifier ce processus d'ostéomyélite tuberculeuse, c'est la seule conclusion logique qu'impose l'examen impartial des faits. Du reste la présence de diverses autres lésions ostéo-articulaires concomitantes que nous allons maintenant passer en revue confirme parfaitement cette idée.

Bamberger (21) n'avait pas vu grande lésion au niveau des surfaces articulaires. Lefèvre et Thérèse trouvent seulement un peu de dépoli au niveau de la radio-cubitale et au niveau du bord externe du scaphoïde une petite érosion du cartilage, correspondant à l'articulation radio-carpienne. Au point de vue microscopique il y avait à ce niveau de l'ostéite raréfiante, avec des vacuoles pénétrant dans le cartilage.

Arnold (26) qui, en 1891, publia dans les *Zieglers Beiträge* l'autopsie d'un des deux frères Hagner déjà vu par Friedereich et Erb et dont l'observation figure dans le mémoire de Marie, trouva des lésions articulaires beaucoup plus accentuées, constituées avant tout par des synostoses multiples. « Les articulations n'avaient, pour la plupart qu'un léger degré d'arthrite déformante, mais dans les articulations tarso-métatarsiennes, carpiennes, sacro-iliaques, et tibio-péronières on pouvait noter des synostoses. » Les lésions de la colonne vertébrale qui était également synostosée sont typiques, et en face des planches qui accompagnent le mémoire, la ressemblance avec ce que l'on voit dans le cas de spondylose d'origine tuberculeuse apparaît manifeste [1]. Du reste Hagner I, à l'autopsie duquel Arnold trouva « chronische bronchitis, chronische indurative bronchopneumonie, adhésive pleuritis, und pericarditis » et qui avait toussé une bonne partie de sa vie, peut bien, malgré l'absence de lésions spécifiques, être considéré comme un tuberculeux, ce qui explique, d'une façon fort simple, ses lésions osseuses, ses attaques de rhumatisme, et ses synostoses multiples.

Rauzier (3) (1891) trouva, lui aussi, des lésions osseuses très éten-

1. Ces pièces osseuses offrent un grand intérêt. Nous hésitons, d'autant moins, à leur attribuer une origine tuberculeuse, que nous avons vu, dans le Laboratoire de M. Poncet, des lésions ostéo-articulaires du même ordre, imputables à la tuberculose inflammatoire. Elles provenaient, la plupart, de l'amphithéâtre d'anatomie, où elles avaient été recueillies, chez des sujets morts phtisiques.

dues ; une épiphyse radiale énorme, une articulation radio-carpienne élargie, les os du carpe et ceux des membres inférieurs

Fig. 2. — Extrémités sup. du tibia et du péroné gauches de Hagner I (d'après J. Arnold). — Couche ostéophytique sur toute l'étendue des deux os. Exostoses au niveau des extrémités articulaires. Ossification du ligament tibio-péronier supérieur.

Fig. 3. — Extrémités inf. du tibia et du péroné droits de Hagner I. — Couche ostéophytique, exostoses, ossification du ligament inter-osseux.

augmentés de volume. De plus il constata la présence d'érosions articulaires multiples avec hydarthrose.

L'autopsie faite par Thornburn (21) (1896) d'un malade qu'il observait depuis 1893 est extrêmement démonstrative en ce qui con-

cerne la nature des lésions de l'ostéo-arthropathie hypertrophiante.

« L'examen post mortem dit Thornburn fut très complet et montra des modifications osseuses et articulaires très étendues. Les poumons, le rachis, la capsule surrénale droite et le tibia droit présentaient des lésions tuberculeuses évidentes bien qu'atténuées... Les os des membres étaient couverts d'une couche poreuse dure d'os sous-périosté, le tissu compact était condensé et les cavités médullaires envahies par de l'os nouveau. L'articulation de l'épaule contenait une certaine quantité de liquide jaune clair, et le cartilage de la tête humérale était érodé surtout à la périphérie; synoviales normales. Dans l'articulation de la hanche, aspect à peu près identique, la symétrie dans l'étendue et la distribution des érosions cartilagineuses au niveau des hanches et des épaules était remarquable. Les coudes et les genoux aussi formaient un groupe symétrique, contenant moins de liquide que les épaules et les hanches, mais avec des érosions cartilagineuses semblables et épaississement des synoviales. Dans les poignets, les chevilles, et les autres petites articulations on a trouvé des érosions des cartilages, surtout marginales. »

Fig. 4. — Pied droit de Hagner I (d'après J. Arnold). — Exostoses au niveau des extrémités articulaires des phalanges et des métatarsiens. Exostoses au niveau de la grosse tubérosité du calcanéum et de l'extrémité terminale de la phalangette du 1er doigt. Synostoses de l'articulation métatarso-phalangienne du 1er doigt.

Thornburn conclut qu'il s'agit là « d'une ostéo-périostite très symétrique et généralisée des membres avec érosion des cartilages articulaires » coïncidant avec une tuberculose viscérale très étendue mais très atténuée. Le syndrome de Marie serait, dès lors, le résultat d'une tuberculose ostéo-articulaire très diffuse mais à « marche très douce ».

Depuis Thornburn aucune autopsie avec lésions ostéo-articulaires n'a été publiée; tout au moins nous n'en avons retrouvé aucune. Dans le cas de Walters (27) qui avait évolué comme un rhumatisme tuberculeux polyarticulaire (le malade avait un mal de Pott et des lésions pulmonaires étendues), Buzzard (28) qui, cinq ans plus tard, fit l'autopsie ne retrouva aucune lésion ostéo-articulaire. Il est permis de supposer que les doigts hippocratiques, dont Buzzard reproduit une coupe après décalcification, étaient liés aux lésions pulmonaires qui avaient retenti sur le cœur droit, tandis que les accidents ostéo-articulaires, purement inflammatoires, avaient disparu comme un pseudo-rhumatisme. Cette observation est comparable à celle de Moussous (29) et à celle d'un malade de Lariboisière observé par Bezançon. Ce dernier, atteint d'une broncho-pneumonie tuberculeuse chronique à foyers multiples, et comme tel porteur de doigts hippocratiques très marqués, eut une poussée rhumatismale au niveau du poignet qui guérit, dans la suite, sans laisser de trace.

L'anatomie pathologique de l'ostéo-arthropathie hypertrophiante pneumique, est très heureusement complétée, dans ses résultats nécropsiques, par l'emploi *in vivo* de la radiographie. D'une façon générale les rayons X ont montré, au niveau de l'os, un processus d'ostéite à la fois raréfiante et condensante avec néoformation à la périphérie, exagération de l'activité ostéogénique du périoste et production d'ostéophytes. Ce sont les résultats qui ressortent très nettement des recherches de Téleky (1897) (13), Salles et Halipré (1900) (30) Reynaud et Audibert (1901), Schittenheim (1902) (32), Rendu et Boulloche (1901) (33).

Les conclusions de Reynaud et Audibert basées sur tous les faits connus jusqu'en 1901 et sur 6 observations personnelles sont les suivantes. Dans les cas de doigts hippocratiques simples des tuberculeux, on ne trouve généralement que des altérations des parties molles. Cependant Teleky a vu des taches claires au niveau des phalangettes, mais, le plus souvent, l'os est normal aussi bien

lorsqu'il s'agit de cas pneumiques (Téleky, Beclère (35) que de cyanose congénitale.

Au contraire, dans l'ostéo-arthropathie de Marie on constate des lésions squelettiques très nettes mais dont l'intensité est des plus variable. « Leurs manifestations se bornent parfois à de simples taches transparentes ou foncées, aux contours plus ou moins accusés, qui peuvent coïncider avec quelques déformations des phalanges dont les épiphyses seraient épaissies. « Dans certains cas, ou cliniquement, du reste, le processus atteint un développement beaucoup plus complexe (lésions articulaires, vertébrales, etc.). On distingue, à côté des anomalies que nous venons de décrire, une série d'ostéophytes « véritables, stalactites » disséminés à la surface de l'os avec prédominance aux régions épiphysaires; le périoste paraît inégal et hypertrophié par endroits.

« A un degré plus avancé les lésions périostées envahissent tour à tour les métarcarpiens, les extrémités inférieures des os de l'avant-bras et de la jambe. Les phalangettes unguéales des doigts et des orteils, dont les bases sont latéralement élargies et encombrées de néoformations d'âge divers, offrent, en outre, au niveau de leur extrémité libre, l'aspect d'un capuchon volumineux, hérissé de fines aiguilles étroitement enchevêtrées, rappelant ainsi l'image d'un barreau aimanté que l'on aurait plongé dans de la limaille de fer. La méthode de Röntgen permet donc de contrôler, dans une certaine mesure, les lésions macroscopiques de l'ostéo-arthropathie hypertrophiante et de suivre, pour ainsi dire, les diverses étapes de leur évolution... Quant aux taches obscures que nous avons enregistrées plusieurs fois sur des os épaissis et déformés, ne seraient-elles pas comme dans le rhutisme chronique l'indice d'une ostéite condensante ayant envahi secondairement l'os sous-périosté? »

Tous les documents que nous venons de passer en revue touchant l'anatomie pathologique du syndrome de Marie, nous permettent, dès maintenant, de nous faire une idée sur la nature et la marche du processus causal. Le fait initial est constitué par la production de zones d'ostéite raréfiante, au voisinage desquelles se fait simultanément de la condensation osseuse. Cette double modalité des lésions se traduit, sur une épreuve radiographique, par le marquetage signalé par Bérard et Destot (36) au Congrès de Chirurgie de 1897 comme caractéristique de la polyarthrite déformante chronique tuberculeuse.

Sous l'influence des altérations profondes le périoste réagit, d'où la production de ces ostéophytes, de cette couche poreuse caractéristique de l'affection pour tous les anatomo-pathologistes (Bamberger, Arnold, Lefèvre et Thérèse, Thornburn). Au niveau des extrémités articulaires, le processus hypertrophique aboutit à cette augmentation de volume des extrémités articulaires, surtout périphériques, si souvent signalée donnant ces têtes osseuses recouvertes de végétations ostéophytiques parfois énormes. Les néoformations peuvent envahir l'articulation elle-même et aboutir à des synostoses, à des ankyloses de la racine des membres presque toujours, du rachis quelquefois, réalisant ainsi le syndrome de la spondylose rhizomélique. D'autres fois, au contraire, le processus atrophique l'emporte de beaucoup; tel le cas si typique de Decloux et Lippman (37) où la radiographie montra une disparition presque totale des phalangettes de la main.

En définitive, les lésions osseuses que nous venons de synthétiser rapidement, n'ont rien de bien nouveau, ce sont celles que M. Poncet (38) a décrites comme caractéristiques du rhumatisme tuberculeux chronique. La tuberculose « très maîtrisée, à marche douce, sans aucune tendance à la caséification », à laquelle les rapportait Thornburn dès 1896, n'est autre chose que la tuberculose inflammatoire d'aujourd'hui.

III. — Données de la physiologie pathologique

Résultats de l'expérimentation.

Bamberger (21) (1891) essaya, le premier, de reproduire expérimentalement les lésions de l'ostéo-arthropathie hypertrophiante, il injecta, pendant cinq ou six semaines, une quantité considérable d'expectoration de bronchiectasiques dans le rectum de 3 jeunes lapins. Mais, à l'autopsie, il ne trouva absolument aucune lésion osseuse.

L'année suivante L. Dor (39) fut plus heureux. Ayant obtenu des cultures sur bouillon avec un ganglion inguinal cliniquement atteint, dans un cas de lupus de la jambe, il détermina, par injection intraveineuse de cette culture à deux lapins, des lésions ressemblant, d'assez près, à celles constatées dans le syndrome de Marie. Ces lésions avaient mis un an à se développer. Les deux lapins avaient

des genoux volumineux, on sentait une augmentation considérable du volume des extrémités articulaires à ce niveau. Les mouvements de l'articulation étaient normaux et ne paraissaient pas douloureux.

A l'autopsie les surfaces articulaires étaient dépourvues de leur cartilage de revêtement, l'os était dénudé, des saillies osseuses anormales, de véritables ostéophytes s'étaient développés surtout au niveau des éminences normales, et des points d'insertions des muscles. La forme des condyles du fémur et de l'épiphyse tibiale était altérée par des productions surajoutées.

Au microscope, le fait principal était la lésion de la moelle osseuse qui, en certain point, présentait une prolifération très active, mais surtout une infiltration massive par d'innombrables vésicules adipeuses. Il y avait des cellules graisseuses, non seulement dans les condyles et les hyperostoses, mais aussi dans les os sésamoïdes périarticulaires. Par place, le cartilage avait disparu, mais ailleurs il était épaissi, transformé en fibro-cartilage.

L. Dor attribue ces lésions à de fins bacilles qu'il avait réussi à cultiver très difficilement et très tardivement du reste. On peut également soutenir que ces lésions sont dues aux toxines tuberculeuses du bouillon. En tout cas, si nous avons rappelé cette expérience, c'est parce qu'elle démontre bien que le syndrome de Marie peut résulter de lésions toxi-infectieuses, quel que soit, du reste, l'agent causal.

IV. — Données cliniques.

L'étude clinique des circonstances dans lesquelles se manifeste le syndrome de Marie et les phénomènes accessoires qui l'accompagnent fournissent également quelques renseignements sur ses rapports avec la tuberculose.

1° *Fréquence de la tuberculose dans le syndrome de Marie.*

La tuberculose est, en réalité, assez rarement signalée chez les malade atteints d'ostéo-arthropathie hypertrophiante.

Pour nous borner à trois des statistiques les plus importantes (Massalongo (19), Reynaud et Audibert (31), Jannevay (14), voici comment se répartissent les cas.

Massalongo sur 67 cas, trouve 27 cas seulement où est signalée une affection pulmonaire quelconque, et sur ces 27 cas il y a :

12 pleurésies purulentes; 5 tuberculoses pulmonaires; 5 bronchites chroniques avec bronchiectasie; 1 pneumonie, pleurésie chronique, gangrène pulmonaire, sarcome du poumon, cancer du poumon.

Jannevay, sur un total de 93 observations, note :

15 tuberculoses pulmonaires avec cavernes; 1 tuberculose pulmonaire sans cavernes; 3 mal de Pott; 6 bronchites chroniques; 20 bronchiectasies.

Reynaud et Audibert sur 70 cas trouvent :

8 tuberculoses pulmonaires; 10 bronchites chroniques; 5 bronchiectasies; 19 pleurésies diverses.

La proportion de tuberculose avérée serait donc 7,4 p. 100 pour Massalongo, 20,4 p. 100 pour Jannevay, de 11,4 p. 100 pour Reynaud et Audibert.

Ces proportions sont déjà relativement considérables, mais elles n'expriment nullement la réalité des faits. En ce qui concerne la tuberculose les observations existantes sont pour la plupart fort incomplètes. On n'y signale guère que la tuberculose pulmonaire, les autres lésions bacillaires des os, des ganglions, des organes génitaux n'y sont mentionnées que très succinctement, en tout cas jamais systématiquement recherchées.

Pour que le malade soit regardé comme un tuberculeux, il faut qu'il s'agisse de lésions très manifestes de phtisie pulmonaire, à la période des cavernes, par exemple.

Aujourd'hui où les recherches récentes sur la tuberculose inflammatoire ont appris à dépister l'infection latente sous toutes ses formes, on voit quel fond on peut bien faire sur ces observations prises avec les idées anciennes.

Du reste les statistiques publiées jusqu'à maintenant sont incontestablement très superficielles, ainsi dans celle de Reynaud et Audibert (31) nous ne trouvons qu'un seul cas de Bamberger, comme étant de nature tuberculeuse. En réalité, sur les 11 malades de Bamberger, 4 étaient des tuberculeux avérés. Le malade de Marfan (40) est donné comme pyélonéphrite banale, alors qu'à l'intervention on avait trouvé sur le rein, un semis de granulations typiques et que le sujet est mort de tuberculose pulmonaire. Le malade de Saundby (41) avait non seulement un sarcome du poumon mais aussi une pneumonie caséeuse. La syphilitique de Chrestien (6) avait eu un lupus. Dans l'observation d'Orillard, le malade était

atteint d'un mal de Pott, avec une pleurésie purulente, la lésion vertébrale s'ouvrant directement dans la plèvre. Et cependant, pour son auteur, cette pleurésie n'était pas tuberculeuse.

Nous arrêtons là cette énumération. Nous n'avons pas essayé nous-même d'établir le pourcentage de la tuberculose dans le syndrome de Marie. Les observations ne sont pas suffisamment explicites pour permettre d'édifier un pareil travail sur des bases sérieuses, mais il n'en reste pas moins démontré que la proportion la plus élevée donnée jusqu'à maintenant, celle de Jannevay qui atteint 20 p. 100, est certainement au-dessous de la réalité et on peut avancer que, dans le quart des cas au moins, on retrouve la tuberculose spécifique avec lésions grossières. Que serait-ce s'il s'agissait de tuberculose latente ou inflammatoire?

2° *Allure clinique et affections associées.*

Le syndrome de Marie s'accompagne, dans un grand nombre de cas, de poussées douloureuses subaiguës qui lui donnent l'allure clinique d'un pseudo-rhumatisme. Pour Reynaud et Audibert (31) l'évolution chronique se montre dans 34,5 p. 100 des cas, l'évolution subaiguë dans 13,8 p. 100.

L'existence de douleurs rhumatismales avec gonflement articulaire est constatée déjà dans le mémoire de Marie : ainsi le malade de Saundby, chez qui à l'autopsie on trouva une pneumonie caséeuse, était entré à l'hôpital pour une affection douloureuse des membres et des articulations, durant depuis 14 semaines, avec augmentation de volume des poignets et des chevilles, atteinte successive des diverses jointures, œdème du dos de la main.

Les observations du mémoire de Bamberger (21) montrent, dans presque tous les cas, les mêmes poussées douloureuses au niveau des articulations.

L'évolution du syndrome de Marie peut serrer, encore de plus près, celle du rhumatisme tuberculeux polyarticulaire subaigu. C'est le cas du malade XIII de la thèse de Lefèvre (5), celui-là même qui a fourni à l'auteur les intéressants documents anatomo-pathologiques que nous avons reproduits plus haut. Il s'agissait d'un homme de trente-huit ans, tuberculeux pulmonaire avéré, qui, pendant trois mois, eut des poussées rhumatismales généralisées mais prédominantes, aux membres inférieurs et qui, au bout de ce temps seulement, vit apparaître les déformations classiques. Cette même évolution se

rencontre trait pour trait, dans l'observation de Walters-Buzzard que Bezançon qualifie de rhumatisme tuberculeux type. Le malade de Spillmann et Haushalter avait eu, treize ans auparavant, une première attaque de rhumatisme, lorsque, tout à coup, il se mit à ressentir, au niveau des mains et des poignets, de vives douleurs accompagnées de gonflement, puis les genoux et les coudes se prirent à leur tour. Le malade ne commença à tousser que deux ans après le début de cette nouvelle poussée articulaire. La même évolution clinique se retrouve, plus ou moins nette, dans toute une série d'observations : J. Lindsay Stewen (42), Guérin et Étienne (43), Sternberg (44), Sitta (45), Teleky (13), Hasmibrouck (46), Sydney W. Curl (47), Janeway (14), Genova (22), Reynaud et Audibert (31), Raymond (48), Chrestien (6), Orillard (4), Gerhardt, Thornburn et Wetsmacott (50), Thoinot et Delamarre (51), Hess (52).

Les affections fréquemment associées au syndrome de Marie ont également, à notre point de vue, une grande importance. Les lésions du rachis sont particulièrement fréquentes. Sur les 71 cas de Reynaud et Audibert 11 fois, c'est-à-dire 15 fois sur 100, la colonne a été le siège de manifestations pathologiques caractérisées, soit uniquement, par de la cyphose (6 cas), soit par de la scoliose (3 cas), soit par l'association des 2 déviations (2 cas). Nous ne parlons pas, bien entendu, du mal de Pott, relativement fréquent, et qui, lorsqu'on le rencontre, impose le diagnostic. L'association de lésions cutanées mal définies (eczéma, ichtyose, pityriasis versicolor, etc.), de la polydipsie, de la polyphagie, sont également intéressants à noter, maintenant que l'on a la notion des tuberculoses cutanées atypiques et des relations de la tuberculose et du diabète. A noter également la coïncidence avec les affections cardiaques congénitales (Bamberger), si souvent en rapport avec la tuberculose. La fréquence des antécédents rhumatismo-arthritiques, signalés par Massalongo rentre dans cette même catégorie de faits, qui sans avoir, chacun en particulier, une signification positive, forment, néanmoins, un ensemble qui permet de soupçonner et même d'affirmer la fréquence très grande de la tuberculose latente dans les cas de syndrome de Marie où cette affection ne se manifeste pas par des lésions spécifiques ou grossières.

Si, arrivé au terme de cette revue critique sur le syndrome de Marie, nous cherchons à synthétiser, en quelques lignes, les faits exposés, nous formulerons les conclusions suivantes :

Quel que soit du reste leur pourcentage, l'existence de cas d'ostéo-arthropathies hypertrophiantes d'origine tuberculeuse est établie, à la fois, par l'anatomie pathologique et la clinique. La tuberculose inflammatoire, le rhumatisme tuberculeux de M. Poncet sont susceptibles, en se localisant, d'une façon un peu particulière, sur les extrémités des membres, de reproduire l'ensemble symptomatique décrit par Marie comme une nouvelle entité pathologique.

Les cas de syndromes de Marie d'origine tuberculeuse forment, du reste, un ensemble assez disparate et le rhumatisme tuberculeux s'y montre sous ses diverses modalités, aigu ou chronique, atrophique ou ankylosant. C'est ainsi que dans un certain nombre d'observations, Moussous (29), Walters-Buzzard (27) il évolue sous la forme polyarticulaire subaiguë, disparaissant totalement sans laisser de traces de son passage. Dans d'autres observations après un début subaigu, il passe à la chronicité, et produit au niveau des os et des articulations les lésions décrites par Bamberger, Arnold, Lefèvre et Thérèse, Thornburn, et qui, au fond, sont absolument superposables à celles qui caractérisent pour Poncet le rhumatisme tuberculeux chronique, atrophique ou ankylosant.

A côté de ces cas qui s'expliquent ainsi par le rhumatisme tuberculeux, il existe incontestablement toute une série d'observations (P. Marie-Gouraud (1), Waldo (53), Van der Weyde (54) d'une affection mal connue des extrémités, quelquefois congénitale, ou tout au moins, apparaissant toujours de bonne heure, et évoluant sans symptômes articulaires, sans douleur. La maladie est constituée uniquement par une augmentation de volume des segments terminaux des membres, augmentation qui porte sur tous les tissus, mais surtout sur les os. Sans vouloir formuler aucune hypothèse sur la nature de cette affection bizarre, mal connue, nous rappellerons seulement les quelques faits suivants :

Parmi les troubles de développement que l'on a signalés, comme caractéristiques de l'hérédo-dystrophie tuberculeuse (Kowner (55), on retrouve, à côté des lésions viscérales multiples, des malformations squelettiques très fréquentes. Ces malformations étudiées cliniquement, par Ricochon (1894) (56) ont depuis été reproduites expérimentalement. Charrin (1899) (57), Carrière (1900) (58). Elles peuvent être constituées quelquefois par une hypertrophie osseuse se rapprochant du syndrome de Marie. C'est ainsi que Jeannerat (59)

a rapporté un cas de dystrophie osseuse, imputable à l'hérédité tuberculeuse et caractérisé par l'hypertrophie des têtes articulaires des premières et deuxièmes phalanges avec scoliose et lordose concomitantes. Ces faits n'ont, bien entendu, pas d'autre signification, que celle d'une indication tendant à faire systématiquement rechercher l'hérédo-tuberculose dans tous les cas d'ostéo-arthropathies hypertrophiantes sans cause apparente, surtout si l'affection est congénitale.

INDICATIONS BIBLIOGRAPHIQUES

Nous reproduisons uniquement l'indication des publications que nous citons dans le texte.

1. Pierre Marie, *Revue de médecine*, 1890, n° 1.
2. Spillmann et Haushalter, *Revue de méd.*, 1890.
3. Rauzier, Un cas d'ostéo-arthropathie hypertrophiante pneumique, *Revue de méd.*, 1891.
4. Orillard, *Revue de méd.*, 1892.
5. Lefebvre, *Déformations ostéo-articulaires consécutives à des maladies de l'appareil pleuro-pulmonaire*, thèse de Paris, janvier 1891.
6. Chrestien, Ostéo-arthropathie hypertrophiante chez une syphilitique, *Revue de méd.*, 1893.
7. Variot et Chicottot, *Soc. pédiatrie*, 11 avril 1899.
8. Vedel, *Presse médicale*, 1896.
9. Gilbert et Lereboullet, *Le doigt hippocratique dans les cirrhoses biliaires*, 1902.
10. Hirtz et Merelen, Ostéopathies chroniques à type non classé, *Presse médicale*, 1899.
11. Dimitroff Daireoff, *Contribution à l'étude des ostéopathies hypertrophiantes chroniques non classées*, thèse de Paris, 1900.
12. Lemercier, *Des maladies chroniques réalisant le syndrome de Pierre Marie*, Thèse de Paris, 1902.
13. Teleky, Beiträge zur Lehre von der ostéo-arth. h., *Wiener klin. Wochens.*, 1897, n° 6.
14. Jannevay, *American Journal of the Medic. Sc.*, 1903, oct.
15. Berent, Zur Aetiologie ostéo-arthropatischen Veranderungen, *Berlin klin. Wochens.*, 1903.
16. Mæbius, *Münch. medic. Wochensch.*, 1892.
17. Hirschfeld, *Zeitschrift f. klin. Mediz.*, 1902.
18. Bamberger, Ueber Knochenveranderungen bei Chronischen Lungen und Herzkrankheiten, *Zeitsch. für klinisch. Med.*, 1890.
19. Massalongo, VIIe Congrès italien de méd. int. Rome, 1896. *Policlino*, 1897.
20. F. Bezançon et S. Israels de Jong, Doigts hippocratiques et ostéo-arthropathies, *Archives générales de méd.*, 1904.
21. Thornburn W. and E. Westmacott, The pathology of hypertrophic pulmonary osteo-arthropathy, *Pathol. transac.*, t. XLVII, p. 177.
22. Genova, Thèse de Montpellier. 1900.
23. Villard, *Nouveau Montpellier méd.*, 1894.
24. Labalsarry, *Gaz. des hôp.*, 1863.
25. Thérèse, *Bulletin de la Société anatomique de Paris*, 1891, p. 143.
26. Arnold J., Acromégalie, pachyacrie oder ostitis? *Zieglers Beiträge*, 1891.
27. Walters, *Brit. med. Journal*, 1896, p. 329.
28. Buzzard, *Brit. med. Journal*, 1901.

29. Moussous, *Journal de méd. de Bordeaux*, oct. 1890.
30. Sallès et Halipré, *Revue méd. de Normandie*, 1900.
31. Reynaud et Audibert, Recherches cliniques et radiographiques sur 6 cas d'ost.-arth. hyp. pneum., *Arch. provinc. de chir.*, 1901.
32. Schittenheim, *Berl. klin. Woch.*, 1902.
33. Rendu et Boulloche, *Soc. méd. hôp. de Paris*, 1901.
34. Beclère, *Soc. méd. hôp.*, 22 mars 1901.
35. Beclère, *Soc. méd. hop.*, 1902, 11 juillet.
36. Bérard et Destot, *Congrès de chir.*, 1897. Comptes rendus, p. 733.
37. Decloux et Lippman, *Soc. méd. hôp.*, 12 fév. 1902.
38. Poncet et Leriche, *Anatomie pathol. du rhumatisme tuberculeux*, 13 mars 1906. Académie de médecine.
39. L. Dor, *Lyon médic.*, 1892, t. LXIX, p. 538.
40. Marfan, *Soc. méd. hôp.*, 12 mai 1903.
41. Saundby R., A case of acromegaly. *Illustrated medical news*, 1889.
42. Lyndsay-Stewen, *Glasgow med.*, janu. 1897.
43. Guérin et Étienne, *Arch. de méd. exp.*, 1896.
44. Sternberg, *Soc. de méd. de Vienne*, 24 fév. 1899.
45. Sitta, Contribution à l'étude de l'ostéo-arthropathie hypertrophiante pneumique, *Casopis českych lékaru*, 1901.
46. Hasmibrouck, *New-York med. Journal*, 1898.
47. Sydney, W. Curl, *Britisch med. Journal*, 1903.
48. Raymond. *Bulletin méd.*, 1896.
49. Géraud, Thèse Toulouse, 1897-1898.
50. Thornburn et Westmacott, *Brit. med. Journal*, 1896.
51. Thoinot et Delamarre, *Soc. méd. hôp.*, 27 janv. 1902.
52. Hess, *Münch. mediz. Wochensch.*, 1901.
53. Waldo, *Brit. med. Journal*, 1890.
54. Van der Weyde, *Nederl. Tijdschrift voor geneeskunde*, 1895.
55. Kowner, *De l'hérédo-dystrophie paratuberculeuse*, Thèse Paris, 1900-1901.
56. Ricochon, Les malformations congénitales chez les hérédo-tuberculeux. *Revue de la tuberculose*, 1894.
57. Charrin et Nattan-Larrier, Lésions constatées chez les nouveau-nés non tuberculeux, mais issus de mères tuberculeuses, *Soc. biol.*, 1898, p. 1025.
58. Carrière, Recherches expérimentales sur l'hérédité de la tuberculose. *Arch. de méd. exp. et d'anatomie path.*, nov. 1900.
59. Jeannerat, *Contribution à l'étude de la paratuberculose*, Thèse Paris, 1899-1900.

Nous remercions M. P. Bonnet, interne des hôpitaux, qui a bien voulu nous prêter le concours de son talent pour la reproduction des beaux dessins qui figurent dans cet article.

DES KYSTES HYDATIQUES GAZEUX DU FOIE

Par F. DÉVÉ

Professeur suppléant à l'École de Médecine de Rouen,
Médecin des hôpitaux.

(*Suite* [1].)

OBSERVATIONS

A. — KYSTES OUVERTS DANS LE POUMON

Observation I. — Kunde (de Berlin), *Gazette médicale*, 1837, p. 358.

Homme de cinquante-deux ans, atteint d'hépatite aiguë en 1827, à l'âge de quarante-quatre ans. Depuis, fréquentes rechutes de sa maladie du foie. Le malade se plaignait alors de frissons, de douleurs pongitives dans le foie, l'épaule et le bras droit, d'une respiration accélérée, d'une soif intense; langue sèche, couleur ictérique de la peau, urines bilieuses, selles blanchâtres.

A la fin d'août 1835, il eut un nouvel accès d'une extrême intensité. Aux symptômes inflammatoires succèdent ceux de la suppuration. La tumeur du foie fait saillie au-dessous des fausses côtes. Au milieu de septembre, le malade est pris, en descendant de son lit, de hoquet très violent, de lipothymies, sueurs profuses, suivis d'efforts de toux et de vomissements, par lesquels il rendit « par jets de la grosseur du bras » un liquide verdâtre et très fétide. La tumeur de l'hypocondre droit s'affaissa aussitôt. La toux continua pendant vingt-quatre heures et le malade vomit pendant cet espace de temps deux pintes de liquide qui répandait une odeur infecte, presque gangreneuse. La toux ne diminuait que dans la position assise. Fièvre continue.

Exploration du thorax et de l'hypocondre droit par le Dr Philipp : Au-dessous de la clavicule, bruit respiratoire obscur; plus bas à 2 pouces et demi au-dessous de la clavicule et dans l'aisselle, râles crépitants à grosses bulles. En descendant le thorax, « ce râle se changeait insensiblement en *gargouillement* qui se percevait le plus distinctement et avec le plus d'intensité *à la région même du foie, au-dessous des fausses côtes*. En cet endroit, le son était sonore et même *tympanique* et on entendait un *bruit caverneux* dur, âpre et très désagréable à l'oreille ».

De l'ensemble de ces signes, M. Philipp conclut qu'il existait dans le

1. Voir le numéro de mai.

poumon droit une ou plusieurs grandes cavités remplies d'un liquide et communiquant avec une semblable cavité creusée dans le parenchyme du foie, cavité dans laquelle, à chaque mouvement inspiratoire, l'air pénétrait du poumon et venait agiter le liquide qui y était contenu. Un second examen fournit à peu près les mêmes résultats « avec cette différence que le râle caverneux qu'on entendait en même temps que le gargouillement à la région hépatique avait disparu, probablement parce que le liquide purulent emplissait entièrement toute la caverne ulcéreuse du foie ».

Fièvre hectique, amaigrissement, œdème des pieds et des mains. Mort le 5 octobre 1835.

Autopsie. — Poche logée dans le lobe hépatique droit. Son incision donne issue à une grande quantité d'une matière jaune brunâtre, *fétide*, épaisse, paraissant formée par un mélange de bile et de mucosités. Au milieu de ce liquide nageaient des débris de membranes et des hydatides affaissées.

La cavité du foie, de la grandeur du poing, communiquait en haut avec le poumon droit qui était soudé par sa face inférieure au diaphragme. Point d'épanchement dans la cavité pleurétique. Le lobe inférieur du poumon droit renferme une caverne de l'étendue du poing également, à parois ramollies, inégales et contenant comme le foie un liquide séro-purulent avec des débris d'hydatides. Plusieurs bronches s'abouchaient dans cette cavité.

Obs. II. — Gros, *Société anatomique*, 1844, p. 133.

Homme de vingt et un ans. Subictère depuis l'âge de quinze ans. A dix-huit ans (en 1841), douleur à l'hypocondre droit et à l'épaule. En 1843, nouvelles douleurs à l'hypocondre, avec toux et gêne de la respiration. Au mois de décembre de la même année, il expectore une matière jaune très épaisse.

Février 1844. Douleurs; fragments d'hydatides rendues dans les crachats qui sont fétides.

A son entrée à l'hôpital, en mars 1844, le malade était d'une grande maigreur. Les crachats étaient jaune orangé, d'une *puanteur* repoussante. On constate l'existence d'une vaste *caverne*, avec résonance de la voix, à la partie postéro-inférieure droite de la poitrine et dans le même point, une *respiration amphorique* avec énorme gargouillement. Mort dans le marasme.

Autopsie. — Épanchement puriforme dans la plèvre droite qui communique, d'une part avec le poumon par deux ouvertures, et d'autre part avec deux autres foyers, dont l'un est situé entre la base du poumon et le foie et l'autre dans le foie lui-même. La caverne pulmonaire est remplie de pus et de débris hydatiques. Le foyer intermédiaire au poumon et au foie s'abouche largement avec le foyer hépatique lequel est rempli par un amas de productions membraniformes ramassées sur elles-mêmes.

Obs. III. — Peacock, *Edimb. med. and surg. J.* 1850, LXXIV, p. 33 (d'après Davaine, p. 444).

Femme de vingt-huit ans, entrée à l'hôpital le 4 août 1848, avec une légère jaunisse, de la diarrhée et des vomissements.

Le 20 août au matin, elle est prise d'une douleur violente dans la partie inférieure du côté droit de la poitrine; toux continuelle avec expectoration de pus de couleur jaune foncé et d'*odeur excessivement fétide*.

21 août. La toux persiste ainsi que l'expectoration de liquide très fétide (de la couleur du *porter*). A la percussion, le côté droit tout entier donne un son moins clair que le normal: en avant en bas, il y a une matité complète qui s'étend aussi dans l'abdomen. Un léger *gargouillement* s'entend vers la partie inférieure du côté droit en avant; il y a aussi une espèce d'*écho métallique* dans la toux et dans la voix.

23 août. Toux très fréquente, expectoration d'une grande quantité de pus de couleur jaune vif; le décubitus à droite amène la toux et l'expectoration; matité complète en avant et en arrière, mais dans la région latérale la percussion donne une résonance imparfaite ressemblant beaucoup au *bruit de pot fêlé*.

28 août. La percussion donne un son particulier, *tympanique*, dans la partie inférieure latérale droite; et dans un espace grand comme l'extrémité du stéthoscope situé à trois pouces du côté droit du cartilage xyphoïde sous le rebord des côtes, elle produit un son distinct du pot fêlé. L'auscultation fait percevoir un bruit de *gargouillement* et un *son tympanique* pendant l'inspiration.

Mort d'épuisement, le 8 septembre.

Autopsie. — Foie volumineux, adhérent au diaphragme. En enlevant les organes on ouvre une cavité. Vaste excavation creusée inférieurement dans le foie et supérieurement dans la base du poumon; la partie du diaphragme interposée entre ces deux organes était détruite. Cette cavité contenait au moins deux pintes de matière purulente épaisse, opaque, d'une couleur blanchâtre, *mêlée d'air*, dans laquelle flottait une grande acéphalocyste affaissée.

Le lobe supérieur du poumon droit était converti en une masse compacte contenant des portions gangrenées ou passant à l'état de gangrène, et en outre des cavités irrégulières évidemment produites par la fonte de masses gangrenées.

Obs. III *bis*. — Peacock, *Mém. cit.*, obs. II, p. 37 (d'après Davaine, p. 451).

Homme, trente et un ans, admis à l'hôpital pour une maladie de poitrine durant depuis quinze mois. La maladie avait commencé par une très grande douleur dans l'épigastre, douleur qui survint subitement et fut suivie de malaise et de vomissements. Pendant un mois la douleur revint par intervalles. Son état devint ensuite supportable durant onze mois. Il fut pris alors, un matin en s'éveillant, d'une grande douleur sous le rebord des côtes droites, d'une difficulté à respirer, d'une forte toux suivie peu après d'expectoration. Les crachats consistaient d'abord en une matière

jaune; ils offrirent plus tard des stries de sang; quelquefois, après de fortes quintes de toux, ils renfermaient des débris colloïdes.

A son entrée, amaigrissement, toux, accompagnée de douleurs dans le côté droit et suivie d'une expectoration bilieuse très fétide contenant des débris d'hydatides. A l'examen de la poitrine on constate une résonance de *pot fêlé* aux environs de l'angle inférieur de l'omoplate; à ce niveau la respiration est caverneuse ainsi que la voix et la toux. Amélioration.

Obs. IV. — Bricheteau, *Revue de médecine et de chirurgie*, août 1852, t. XII, p. 70, et *in* thèse Cadet de Gassicourt, Paris, 1856.

Femme de trente-deux ans présentant des signes de pleurésie et un foie volumineux « dont le prolongement ainsi qu'une tumeur qui lui est adhérente, s'étend jusqu'au bord antérieur du bassin et rend un son très mat à la percussion qui est très douloureuse ». Crachats jaunes, d'une saveur âcre et amère. Le 13. expuition de petits kystes membraneux du volume d'un œuf de pigeon nageant dans une expectoration bilieuse jaunâtre. On constate un *bruit amphorique* en arrière, dans la région lombaire ou thoraco-abdominale. — Le 14, on constate très bien la *respiration amphorique dans la région du foie.* — Le 15, on constate pour la troisième fois le souffle amphorique et de la pectoriloquie dans la région hépatique en avant et en arrière.

Les jours suivants, amélioration progressive. Le 26 disparition du bruit, amphorique. État général satisfaisant. Sortie de la malade.

Obs. V. — Goupil, *in* thèse Cadet de Gassicourt, Paris, 1856, p. 46.

Femme de trente et un ans, traitée à plusieurs reprises pour de la pleurésie. On constate une augmentation considérable du volume du foie. Tumeur dure occupant les deux hypocondres et l'épigastre. Le 11 août, ponction au-dessous des fosses côtes gauches, donnant issue à 1 500 grammes de liquide transparent, incolore. A la suite de cette ponction, amélioration notable : la tumeur du côté gauche a considérablement diminué; celle du côté droit est restée la même. La malade sort le 3 octobre.

Elle rentre de nouveau le 7 octobre. Le 6, en tirant un seau d'eau, elle a ressenti brusquement une douleur au niveau des 4e et 5e côtes droites et a perdu connaissance. La douleur a persisté quoique beaucoup moins vive. Le 8, à l'examen, aucun changement appréciable. Le 10, ponction exploratrice qui ne donne qu'un sang épais et brun. Dans la journée, la malade rejette dans des quintes de toux par trois fois environ 300 grammes d'un liquide filant, moitié incolore, moitié coloré en jaune, verdissant par l'acide nitrique. Jusqu'au 23, pas de changement notable.

Le 24, expuition de 1 200 grammes de crachats liquides, quelques-uns colorés en jaune, comme précédemment. On découvre à droite, dans un espace de 4 à 5 centimètres au niveau de la 3e côte droite, une respiration *amphorique*, accompagnée de *tintement métallique* très clair et de retentissement amphorique de la voix. Au-dessous, la respiration ne s'entend plus. Expectoration *fétide*. La malade meurt le 1er décembre.

Autopsie. — Lobe gauche du foie adhérent à la paroi abdominale antérieure, contenant un kyste hydatique en partie replié sur lui-même et contenant 120 grammes d'un liquide un peu visqueux, couleur sucre d'orge.

A droite, le foie forme une énorme tumeur qui s'étend *jusqu'au sommet du poumon droit.* Toute la partie moyenne est fluctuante. A l'incision, il s'en écoule un liquide verdâtre purulent, répandant une *odeur infecte* (2 litres et demi) membrane hydatique de grandes dimensions. — Après évacuation, on constate une vaste cavité ayant refoulé le poumon en haut, en dedans et en arrière (il ne mesure que 7 centimètres en dehors) ayant perforé le diaphragme et ayant excavé le foie en bas. La face inférieure du poumon présente sur son bord interne un orifice de 4 centimètres sur 3; ses bords sont grisâtres, mousses, recouverts d'une fausse membrane. Cette ouverture communique avec une caverne du volume d'un œuf de poule, dans laquelle pénètrent trois bronches de troisième ordre.

Obs. VI. — Rigaud et Villard, *Bull. de la Soc. anat.*, 1869, p. 133 (d'après Duvernoy).

Homme, cinquante-trois ans. Début six mois avant par dyspnée, douleur vive à l'hypocondre droit et à l'épigastre. État cachectique; foie volumineux, régulier. Toux quinteuse, expectoration purulente. Matité dans la moitié inférieure de la poitrine à droite; respiration obscure sans souffle ni râle. « Le 13 juin quand on frappe avec le doigt sur la partie antérieure de la poitrine, on entend un *bruit hydro-aérique.* » Des ponctions ramènent du pus, avec des débris d'hydatides. Mort le lendemain.

Autopsie. — Foie occupant une grande partie de l'abdomen et de la poitrine. Le poumon est refoulé en haut et en avant, tandis que postérieurement il descend beaucoup plus bas. « Sur le lobe droit du foie siège une tumeur dont un orifice s'ouvre dans une *petite cavité supplémentaire, comprise entre la base du poumon et le diaphragme.* A la partie supérieure de cette cavité, au niveau de la base du poumon, se trouve un autre orifice plus petit que le précédent, par lequel on arrive dans une excavation anfractueuse du volume d'une grosse noix, creusée dans l'épaisseur du tissu du poumon et communiquant elle-même avec d'autres petites cavités. »

Obs. VII. — Rendu, *Société anatomique*, juin 1874, p. 482.

Homme de trente ans, ajusteur, entré à l'hôpital le 19 février 1874. Depuis 1868, il a présenté à plusieurs reprises des crises analogues à des coliques hépatiques. Accès plus intense que les autres depuis le 10 février 1874; paroxysmes douloureux subintrants : diagnostic hésitant entre colique saturnine et colique hépatique. Le 10 mars, la maladie entre dans une nouvelle phase; il n'est plus douteux qu'on ait affaire à une affection hépatique. Au cours d'un nouvel accès les conjonctives et la peau prennent une teinte ictérique tandis que les urines renferment une notable quantité de matière colorante biliaire. En même temps la température monte à 40° et 41°. Après quelques jours, la fièvre d'abord rémittente, prend une

allure tout à fait intermittente. Du 16 au 19 mars, ces accès se reproduisent chaque soir, vers trois heures de l'après-midi. Cette marche de la température fait admettre l'existence d'une angiocholite intra-hépatique en voie de suppuration, d'origine vraisemblablement calculeuse.

« Le 24 mars, de nouveaux symptômes vinrent éveiller l'attention du côté des organes thoraciques. Sans que la douleur fût plus vive, l'oppression devint rapidement considérable. Toutefois l'auscultation n'indiquait aucun désordre dans le poumon droit. Cinq jours après survint un point de côté violent et on constata la présence de froissements pleuraux et de râles tout à fait à la base de la poitrine. » Les jours suivants, les râles deviennent plus abondants et les frottements s'étendent dans le tiers inférieur de la poitrine. L'oppression s'accroît. Toutefois il n'y a pas d'expectoration et à peine de toux.

Le 5 avril, quinte de toux avec expectoration très abondante, *fétide*, légèrement purulente. Cette sorte de vomique fut suivie d'une détente. « Localement on pouvait entendre à la base de la poitrine une *sonorité tympanique* en un point circonscrit. L'auscultation, à ce niveau, fit percevoir un *souffle caverneux profond* avec *résonance amphorique lointaine*, appréciable seulement en faisant tousser le malade. Il ne paraissait pas douteux, dès lors, qu'il ne se fût produit à la suite de l'angiocholite une pleurésie purulente circonscrite qui s'était fait jour par les bronches. »

Les jours suivants, l'expectoration devint grisâtre, excessivement fétide et manifestement *gangreneuse*; puis à ces crachats gangreneux vinrent se joindre des matières biliaires. A partir du 8 avril, les crachats furent formés presque exclusivement de bile, tout en gardant une odeur de sphacèle caractéristique. — Brusque hémoptysie mortelle, dans la nuit du 11.

Autopsie. — Le foie porte à la partie postérieure de son lobe droit, immédiatement au-dessus de la vésicule biliaire, une poche ramollie fluctuante dans laquelle le cholédoque s'ouvre par un orifice évasé. Cette poche a le volume d'une petite orange; située au bord postérieur du foie, elle se trouve immédiatement contiguë au diaphragme. Elle est en partie remplie de pus mêlé de bile et renferme une membrane pigmentée et recroquevillée. A la partie supérieure et postérieure de cette cavité hydatique se remarque un pertuis de la largeur d'une plume d'oie, irrégulier, par lequel on pénètre dans le lobe inférieur du poumon droit. Ce lobe est hépatisé et fortement imprégné par la bile; à son centre, on rencontre une excavation gangreneuse très anfractueuse contenant des débris de poumon sous forme de filaments d'un noir verdâtre. Le tout est imprégné de bile et répand une odeur infecte. Cette caverne communique, par un trajet fistuleux très étroit et tortueux, avec l'ouverture de la poche hydatique. Quant à l'ulcération du vaisseau qui a été la source de l'hémoptysie ultime, elle n'a pu être directement constatée. Les autres organes sont absolument sains.

On pourrait se demander si les signes cavitaires constatés pen-

dant la vie n'avaient pas pour siège la caverne gangreneuse creusée dans le lobe inférieur du poumon. Il est à remarquer toutefois que ces signes cavitaires sont apparus dès le lendemain de la vomique, à un moment où le processus gangreneux dû au passage de la suppuration hépatique putride n'avait pas encore eu le temps d'excaver le poumon. L'autopsie a montré, d'autre part, qu'il n'y avait pas de pleurésie enkystée ni de pneumothorax circonscrit de la base. Il paraît donc très vraisemblable d'admettre que les signes amphroriques avaient eu pour siège — au moins au début — la cavité hépatique.

Obs. VIII. — Berdinet, *Gazette hebdom. de méd. et chir.*, 13 octobre 1876, et *in* Thèse Cayet, Paris, 1888.

Femme de vingt-huit ans, ayant été ponctionnée d'un kyste hydatique du foie et considérée comme guérie, à sa sortie de l'hôpital, en octobre 1874. Prise en juin 1875 d'accidents pulmonaires et d'expectoration bilieuse. « En percutant en arrière le côté droit de la poitrine, on ne trouve de la matité que vers la base... En un point siégeant tout à fait à la base du poumon et sur la verticale abaissée de l'angle de l'omoplate, on entend comme un *gargouillement lointain* avec un *souffle à timbre amphorique*. Ces bruits paraissent se passer loin de l'oreille. » Dans la suite, ouverture d'un kyste hydatique suppuré du foie à la paroi abdominale : la poche ne contient pas d'air, à cette époque, et parait ne plus communiquer avec les canaux aériens.

Obs. IX. — Duvernoy, *Thèse*, Paris, 1879, obs. XVII, p. 73.

Femme de quarante et un an, entrée le 15 octobre 1879 dans le service de Peter. Tousse depuis deux ans, pas d'expectoration ; bon état général. « Il y a six semaines environ, la malade s'était couchée aussi bien portante que d'habitude, lorsqu'un matin, en se levant, elle fut prise tout à coup d'une petite quinte de toux, à la fin de laquelle elle expectora un liquide absolument clair, limpide et transparent comme de l'eau, ne contenant aucune espèce de fausse membrane. Elle en rejeta environ la valeur d'un bol en une seule fois. » Elle n'éprouva à ce moment ni douleur ni frisson et put travailler toute la journée. Le jour même, éruption d'urticaire. A partir de cet accident, quintes de toux ; elle crache un liquide jaunâtre assez épais ; l'expectoration devient fétide et de plus en plus abondante. Une légère teinte jaune survint bientôt, puis la malade se mit à maigrir, à perdre l'appétit et les forces.

A l'examen, femme amaigrie, avec une teinte ictérique nette ; fièvre légère. On est frappé par l'odeur épouvantablement fétide de son haleine et de ses crachats. L'expectoration contient de la bile (acide nitrique). Voussure et développement de la région de l'hypocondre droit. La palpation montre que le foie descend très bas à droite, presque jusqu'à la crête iliaque. La percussion confirme les résultats de la palpation. A l'explora-

tion de la région thoracique, on constate dans la moitié inférieure droite une matité qui se continue sans ligne de démarcation avec la matité hépatique. En avant, la sonorité normale n'existe que dans les trois premiers espaces intercostaux. Moitié gauche du thorax normale. A la base droite du thorax, « *souffle* très intense, caverneux à timbre *amphorique*, éclatant sous l'oreille, surtout prononcé à l'expiration, *descendant jusque près de la crête iliaque*. *Pectoriloquie* dans les mêmes points. La toux ne donne pas de gargouillement. On ne perçoit aucun râle. Sur les côtés on entend le *tintement métallique*. Enfin en secouant la malade, on détermine très nettement le bruit de *succussion hippocratique* : ces deux signes ne sont perçus que dans la région latérale du thorax, à peu près au niveau du foie ». Mort le 26 octobre, avec des accidents péritonéaux survenus brusquement la veille.

Autopsie. — Péritonite aiguë généralisée. Le lobe gauche du foie est remplacé par une énorme poche fluctuante qui a envahi la cavité pleurale droite, refoulé le poumon droit et la cloison médiastine. Cette poche adhère par sa face supérieure à la face inférieure du poumon droit, lequel est simplement congestionné au niveau de sa base. On n'y trouve pas de tissu sphacélé. La cavité du kyste communique avec une bronche par l'intermédiaire d'une petite cavité anfractueuse « du diamètre d'une pièce de 50 centimes environ ». On découvre au niveau du bord externe du foie la petite perforation qui a déterminé la péritonite. A l'ouverture de la poche on trouve une quantité considérable de membranes hydatiques jaunes nageant au milieu d'une grande quantité de liquide purulent.

Obs. X. — Krausse, *Wiener med. Wochenschrift*, 1880, n° 23, p. 652.

Une femme de trente-quatre ans entre à l'hôpital, le 25 décembre 1879, souffrant depuis deux mois de douleurs à l'épigastre (analogues à des crampes d'estomac qu'elle ressent, à longs ou courts intervalles, depuis l'âge de vingt ans), est prise subitement le 11 décembre, d'une dyspnée extrême avec crise douloureuse semblable. La dyspnée dure vingt-quatre heures; bientôt survient de la toux avec expectoration muqueuse, puis sanguinolente et, dans les derniers jours, colorée en vert. Amaigrissement, pâleur, affaiblissement, cyanose, langue saburrale. Température 38°,6, pouls 120, respiration 32. A l'examen du thorax on trouve, en avant, de la sonorité au niveau des deux poumons; mais à partir du bord supérieur de la 5e côte la matité ordinaire du foie est remplacée par un son complètement *tympanique*; ce son se retrouve avec les mêmes caractères en arrière. Dans cette région on perçoit du *souffle amphorique*, du *tintement métallique* et le bruit de *succussion hippocratique*. Le cœur et le poumon gauche sont refoulés en haut. On admet comme vraisemblable une perforation de l'estomac consécutive à un ulcère rond, avec issue du contenu gastrique dans le voisinage de l'estomac, s'étant tardivement compliquée de perforation du diaphragme avec ouverture dans le poumon gauche et pneumonie gauche consécutive.

La température continue à osciller entre 38°,2 et 39°,6, la respiration entre

32 et 46. Les jours suivants, on constate des signes d'épanchement dans la cavité pleurale gauche. Collapsus, œdème pulmonaire. Mort le 5 janvier 1880.

Autopsie. Un litre d'exsudat purulent dans la plèvre gauche. Le poumon apparaît libre, aéré, normal dans ses deux lobes supérieurs. Il présente de la broncho-pneumonie au niveau du lobe inférieur du poumon droit. Le lobe inférieur du poumon gauche, verdâtre, compact, creusé d'une cavité gangreneuse, adhère au diaphragme.

La moitié gauche de la cavité abdominale supérieure est occupée par un sac ayant environ le volume d'une tête d'homme, à parois calleuses, rempli de pus et de *gaz*. La cavité du sac communique, à travers le diaphragme, avec la cavité gangreneuse du poumon.

Obs. XI. — Galliard-Millard, *Archives gén. de Méd.*, 1890, I, p. 405, obs. III.

Femme de dix-neuf ans, chez laquelle G. diagnostique un kyste hydatique du foie à évolution thoracique. La matité remonte jusqu'à la première côte. « Le lendemain de ma première visite, on vient me chercher en grande hâte. La jeune malade, me dit-on, a vomi une grande quantité d'eau. Elle a eu toute la nuit des quintes de toux très nombreuses et très pénibles. Auprès d'elle, je trouve une cuvette remplie d'un liquide clair, limpide, auquel se mêlent de rares mucosités. C'est donc bien le contenu d'un kyste hydatique qui vient de se déverser dans les bronches. » A l'examen, on constate que « la voussure thoracique persiste invariable, mais il y a un nouvel ensemble symptomatique, celui du *pneumothorax* à la base droite. *L'air a pénétré dans le kyste* ».

Quelques jours plus tard, la malade entre à l'hôpital. L'expectoration commence à devenir purulente, avec une odeur désagréable. A la base, *souffle amphorique*, *tintement métallique*, *bruit d'airain*, absence de bruit de succussion.

6 juin. La malade crache de la purée verdâtre, d'odeur fade; haleine fétide. Anorexie, langue sèche, fièvre, sueurs nocturnes.

18 juin. « Les signes physiques se sont modifiés en arrière : on perçoit toujours le souffle amphorique et le tintement, mais on note, en outre, des frottements pleurétiques dans le tiers inférieur, où il existe en même temps de la matité. Il y a donc *pyopneumothorax sous-diaphragmatique* et en outre pleurésie sèche. » Suppuration fétide, fièvre hectique, état général très mauvais. Trois ponctions exploratrices négatives.

3 juillet. Fièvre diminuée, meilleur état général. On ne constate plus localement de souffle amphorique, « mais un souffle doux, voilé, rappelant celui de la pleurésie ». A partir de ce moment, amélioration progressive. Sortie de l'hôpital le 15 juillet, guérie.

Revue cinq ans plus tard, la malade conserve de la voussure du thorax, avec matité et absence de vibrations à ce niveau. Le foie n'est pas abaissé. La respiration s'entend en arrière presque jusqu'en bas.

Kystes hydatiques gazeux de la rate.

Obs. XI *bis*. — Duroziez, *Société de médecine de Paris*, 1870, séance du 15 avril, p. 81.

Homme de trente et un ans, atteint de maladie mitrale compliquée d'hémiplégie gauche. Deux mois après son entrée à l'hôpital étaient apparus des accidents nouveaux (phénomènes pulmonaires, fièvre).

Le 10 décembre 1850, on constate de la matité dans les deux tiers inférieurs du poumon gauche. « Souffle très large, comme *métallique* et presque *amphorique*, très superficiel. Le retentissement de la voix est éclatant et ressemble au bruit d'une trompette dont le pavillon serait appliqué sur l'oreille. » Expectoration de crachats opaques, purulents, non aérés, avec des traces d'un mélange de sang altéré, couleur lie-de-vin. On diagnostique une pneumonie. Ventre assez souple, peu développé.

14 décembre. « Le souffle n'a pas changé, non plus que la matité. On entend dans chaque inspiration des bulles qui éclatent *comme dans une grande caverne*. Le crachoir renferme, avec deux crachats opaques, des débris d'une substance analogue à du blanc d'œuf cuit. » L'examen montre que ce sont des *débris d'hydatides*.

Persistance des signes locaux et généraux. Mort le 24 janvier 1851.

Autopsie. Splénisation des poumons, mais pas de pneumonie. Symphyse fibro-cellulaire du lobe inférieur gauche. Symphyse cardiaque. Lésions d'insuffisance et de rétrécissement mitral.

Rate creusée en son milieu d'une vaste caverne remplie d'ichor lie-de-vin foncée et de flocons de tissu brun noirâtre qui paraissent n'être que le parenchyme de l'organe frappé de sphacèle. On ne retrouve plus la perforation bronchique. « En somme, nous avons eu affaire à un kyste hydatique de la rate qui a fait croire à une pneumonie du troisième degré; à l'autopsie, on ne trouvait plus qu'un sphacèle de la rate. »

Obs. XI *ter*. — Quénu, *Société de Chirurgie*, 1889, p. 295.

Homme de trente-sept ans. Kyste de la rate ponctionné le 27 août 1887 : deux litres et demi d'un liquide clair renfermant des crochets. Suites d'abord simples. Mais le 1er décembre, trois mois après la ponction, le malade fut pris, en travaillant, d'une vomique abondante : il expulsa par la toux du liquide *clair* contenant en suspension « comme des peaux de raisin ». A partir de cette époque, il fut pris d'une série de vomiques *purulentes*. Ses forces diminuèrent rapidement; son teint devint plombé, il maigrit, en proie chaque soir à un véritable accès de fièvre rémittente avec frissons et sueurs. Le malade est transféré dans un service de chirurgie.

Le 16 avril, cet homme est réduit à la dernière cachexie. Tous les matins il est pris d'accès de toux qui se terminent par le rejet de deux ou trois palettes de pus. A l'examen du thorax, on observe à gauche une matité qui occupe seulement la partie inférieure; on entend des *bruits amphoriques* et on constate *tous les bruits habituels du pyopneumothorax*.

Opération, le 24 avril : résection de la 9e côte; incision d'un tissu fibreux

pris pour le feuillet pariétal de la plèvre; ouverture d'une cavité pleine de pus, qu'on croit être la cavité pleurale. Après avoir détergé cette poche purulente, on peut s'assurer que les deux feuillets, pariétal et diaphragmatique, de la plèvre étaient soudés ensemble et qu'après avoir troué le diaphragme on se trouvait dans une cavité abdominale constituée par un vaste kyste suppuré de la rate. — On essaie de faire un nettoyage avec une injection boriquée, mais on détermine une vomique et on doit y renoncer. Drainage.

Suppuration pendant plusieurs semaines; les vomiques s'espacent et finissent par disparaître. Amélioration de l'état général. A la sortie du malade, le 14 août, le thorax est très aplati; il n'existe pas de bruit anormal et la respiration s'entend presque jusqu'en bas.

B. — KYSTES OUVERTS DANS LE TUBE DIGESTIF

α. — Ouverts dans l'estomac.

Obs. XII. — Duguet, *in* thèse Jouin, Paris, 1880.

Homme de vingt et un ans. Saillie épigastrique et matité descendant à 5 ou 6 centimètres au-dessous de l'appendice xyphoïde. Fluctuation.

18 février 1880. — Ponction au point fluctuant : 120 grammes de liquide purulent. Amélioration. Pas de fièvre à la suite de la ponction. Le malade sort le 6 mars.

Il rentre le 9 mars. L'examen du malade permet de constater les mêmes signes qu'au moment de sa première entrée : le kyste s'est reproduit. Le 10 et le 11, le malade a des vomissements au nombre de 10 environ; « aucun d'eux n'a été conservé ».

Le 12, le malade s'aperçoit, à son réveil, que *sa tumeur a disparu*. L'examen du malade permet en effet de constater que la saillie n'existe plus. Le 20 mars, le malade quitte l'hôpital : appétit excellent, pas de troubles digestifs.

Nouvelle rentrée le 25 avril. La tumeur s'est reformée, plus volumineuse que la première fois. Douleurs, pâleur, langue saburrale, insomnies, nausées sans vomissements, frissons.

Le 27, « ponction à gauche de la ligne médiane. Issue de 80 grammes de pus et d'une *grande quantité de gaz* ». Application de la pâte de Canquoin; le 28, formation de l'escarre. Chute de l'escarre le 8 mai. Ponction. « Évacuation de 100 grammes de pus, d'odeur fade, mélange d'une grande quantité de gaz. » — Guérison.

Obs. XIII. — Extraite des *Guy's Hospital reports*, 3e série, tome VI (d'après Letourneur, *Thèse*, Paris, 1883).

Homme, vingt-neuf ans, souffrant depuis neuf ans d'accidents bilieux se répétant chaque mois pendant quatre jours et consistant en ictère et vomissements. Il y a quatre ans survint une jaunisse plus intense qui dura trois semaines. Il y a deux mois, crise plus violente ayant obligé le malade à s'aliter.

A l'examen : tumeur à la hauteur de l'ombilic, adhérente au foie. Malade très affaibli, ictérique. A l'épigastre, frottements à l'oreille et au toucher.

Quelques jours plus tard, le malade est pris de légers vomissements sans douleur, par lesquels il rend 4 onces de liquide avec des hydatides. La tumeur a *diminué de volume* et donne un son *tympanique*. L'évacuation des hydatides dure pendant huit jours, et pendant quatorze le malade vomit un liquide aqueux mêlé de pus. Rétablissement. Sortie de l'hôpital au bout de trois mois. Un mois après, de violentes douleurs apparaissent; collapsus. Mort.

Autopsie. — Adhérences réunissant foie, intestin et diaphragme. Abcès ouvert dans le péritoine.

Obs. XIV. — Mauranby, *thèse*, Paris, 1884, p. 23.

Femme de cinquante ans, entrée dans le service de Vulpian, a constaté, il y a trois semaines, au niveau de son épigastre une tumeur qu'elle a vue de jour en jour augmenter de volume sans amener, du reste, aucun phénomène morbide nouveau.

10 novembre 1883. On constate à l'épigastre une tumeur hémisphérique de la grosseur du poing. A la percussion, on trouve partout de la matité avec sensation de fluctuation. La peau ne présente, à ce niveau, rien de particulier. Douleur locale; nausées. Pas de fièvre.

13 novembre. Par le palper on perçoit, au-dessus de la tumeur, du *gargouillement*; la percussion donne de la *sonorité*.

18 novembre. *La tumeur a notablement augmenté de volume.*

21 novembre. Dans la matinée, nausées intenses; dans l'après-midi, après de violents efforts, la malade rejette environ trois verres d'un pus *fétide*. Soulagement immédiat. La tumeur a diminué de volume et la pression exercée à son niveau détermina des douleurs moins vives.

Les jours suivants, amélioration : la teinte cachectique disparaît; les joues deviennent roses. Cependant un changement ne tarde pas à survenir.

29 novembre. La tumeur du début existe à peine. Mais du côté gauche, un peu en dehors de l'appendice xyphoïde, sur les côtes, on constate une nouvelle tumeur du volume d'une grosse noix.

3 décembre. La nouvelle tumeur s'est enflammée; la région est chaude, douloureuse. — 5 décembre. La rougeur s'étend.

6 décembre. Par le palper, on constate manifestement de la *crépitation gazeuse*; il semble que l'on réduit la tumeur. La malade est passée dans un service de chirurgie.

7 décembre. On constate un phlegmon diffus de la région épigastrique. La tumeur est rénitente. On y perçoit manifestement, en y posant les doigts, de la crépitation gazeuse, et, point intéressant, par la pression la tumeur s'affaisse et subit une sorte de réduction. Deux incisions donnent issue à un pus brun jaunâtre « ayant une *odeur infecte* rappelant complètement l'odeur du pus qui s'est formé dans un abcès voisin du tube digestif ».

Mort le lendemain.

Autopsie. — Toute la paroi abdominale de la région épigastrique est le

siège d'un vaste phlegmon gangreneux. On découvre un vieil abcès placé sous le lobe gauche du foie, au niveau de la petite courbure de l'estomac. Il est facile d'établir au moyen d'un stylet que cette deuxième poche communique avec l'abcès sous-cutané par une petite ouverture. De cette vaste poche on retire une membrane épaisse, jaunâtre : c'était une ancienne membrane d'hydatide ayant suppuré. Il fut aisé de reconnaître également que cette poche abcédée communiquait avec l'estomac par une ouverture assez large située un peu au-dessous du cardia sur la petite courbure.

Ce kyste n'était pas unique. On trouva en outre un gros kyste sous-péritonéal adhérent au gros intestin, au niveau de sa première courbure; un deuxième dans le ligament large du côté droit; un troisième sur la face postérieure de la vessie.

Obs. XV. — Dévé, *in* thèse. Paris, 1901, obs. LV, p. 87.

« Homme de quarante-huit ans, entré dans le service de notre maître le Dr Tapret, au mois de juin 1898. Il présentait un gros foie, saillant au creux épigastrique, de la fièvre et un amaigrissement rapide. Le diagnostic hésitait entre un cancer massif du foie et un kyste hydatique suppuré. Un chirurgien demandé en consultation, pratiqua dans la région hépatique trois ponctions exploratrices qui restèrent négatives. Il fit l'une d'elles en passant à travers la languette inférieure du poumon *gauche*[1]. Deux jours plus tard apparaissait en ce point un foyer de râles sous-crépitants, qui s'étendit les jours suivants. En même temps, l'haleine du malade devenait fétide. Mort de gangrène pulmonaire. »

A l'autopsie. — En dehors des lésions de gangrène pulmonaire, on trouve un gros kyste hydatique du foie aux parois épaisses et presque calcifiées, suppuré, adhérent à la face antérieure de l'estomac et, ainsi qu'on put le voir après, ouvert dans sa cavité par un orifice ayant les dimensions d'une pièce d'un franc.

Un renseignement intéressant que nous avions négligé de préciser dans notre observation primitive, mais dont nous avons conservé le souvenir très précis, est le suivant : le kyste était *vide* et contenait des *gaz* qui communiquaient avec ceux de la cavité gastrique par l'ouverture béante.

Il existait des kystes hydatiques secondaires du péritoine (épiploon, face inférieure du diaphragme).

β. — Ouverts dans l'intestin.

Obs. XVI. — Guillemin, *Gazette médicale de Paris*, 1847, p. 770.

Homme de soixante ans, atteint depuis trois ans de douleurs dans l'hypocondre droit, se renouvelant à intervalles assez rares et s'accompagnant d'un léger dévoiement pendant un ou deux jours.

20 février 1845. Amaigrissement, légère teinte jaunâtre de la peau. Vers

1. C'est par erreur que nous avions, dans notre thèse, parlé du poumon *droit*. La ponction avait été faite dans l'espace de Traube mat.

le niveau des dernières côtes droites et dans l'hypocondre existe une pesanteur, que la pression transforme en douleur assez vive. Le palper y fait reconnaître une tumeur de 5 centimètres de diamètre, résistante, fluctuante, s'étendant jusqu'à l'ombilic. Matité, pas de frémissement. Frissons, état saburral de la bouche, anorexie; urines rares, faiblesse musculaire.

Le 23. Fièvre moindre; tumeur toujours douloureuse à la pression; elle proémine à travers les parois abdominales. — Purgation.

Le 25. Plusieurs selles liquides jaunes, extrêmement fétides. La tumeur est moins douloureuse et paraît diminuer.

18 mars. Après la dernière visite, les douleurs s'étaient calmées et le malade avait pu reprendre une partie de ses occupations. Mais depuis cinq à six jours, sans cause, des douleurs surviennent par crises au niveau de la tumeur.

Le surlendemain 20 mars, le malade raconte avoir rendu dans ses selles, parsemées de débris membraneux opaques, dix à douze vésicules analogues « à des vessies natatoires de poisson ». Il accuse « des resserrements plus fréquents dans sa tumeur, avec accompagnement de *bruit de cliquetis* semblable à celui produit par une infinité de petites parcelles de verre broyé, agitées les unes contre les autres ». De fait, on entendait « à l'oreille nue, même à distance de près d'un pied, un véritable *tintement* semblable au cliquetis produit par de nombreux grains de sable fin tombant dans une coupe de verre : c'était le *tintement métallique* des excavations de poitrine, mais répété à l'infini [1] ». Le lendemain « tout bruit avait disparu avec la tumeur après reddition, dans plusieurs selles très fétides, de plus de mille acéphalocyses de volume variable, les unes entièrement vides, déchirées, les unes encore vivantes ».

Depuis cette époque, santé parfaite; plus de tumeur, plus de douleur dans l'hypocondre ni dans l'abdomen.

Obs. XVII. — Rinecker, *Würzburger med. phys. Gesselschaft*, 1850 (d'après Neisser, *Echinokokkuskrankheit*, cas 291 *a*).

Après de fortes douleurs paroxystiques, ictère, fièvre. Matité depuis le 4e espace intercostal droit, par-dessus l'hypocondre droit, jusqu'à la crête iliaque gauche. Dans un endroit circonscrit dans la région du 5e et du 6e espace intercostal, à quatre travers de doigt du sternum, *son de percussion métallique* qui est resté constatable jusqu'après la mort. Évacuation de membranes hydatiques dans les garde-robes, constatée par Virchow. A l'autopsie, dans la partie supérieure du lobe hépatique droit, sac fibreux solide donnant à la percussion un *son métallique* et laissant échapper, après piqûre, des bulles d'air. Grande poche remplie de pus et de membranes hydatiques. Un diverticule supérieur de cette poche contenait le gaz.

Obs. XVIII. — Holst, *Petersburg med. Wochenschrift*, 1883, n° 17, p. 137.

Jeune fille de dix-neuf ans entrée à l'hôpital pour une volumineuse tumeur abdominale diagnostiquée : kyste de l'ovaire. Ponction, le 27 dé-

1. Guillemin propose d'appeler ce bruit *tintement hydatique*.

cembre 1882 : 2 litres de liquide présentant les caractères du liquide hydatique. A la suite survient une péritonite si grave que la mort paraissait imminente, lorsque le 4 février 1883, se produit brusquement une évacuation copieuse de la poche dans les garde-robes et les vomissements. La malade est amenée le 19 février à l'hôpital.

Dyspnée, fièvre, pouls petit et fréquent; bas-ventre tendu. L'examen du thorax fit constater à la partie postérieure et inférieure, des deux côtés, de la matité, des râles et une respiration bronchique très accentuée, le tout plus prononcé à droite qu'à gauche. A la partie antérieure du thorax du côté droit, il y avait, en haut, de la sonorité et une respiration vésiculaire forte; au-dessous, on constatait une étroite zone (environ deux travers de doigts) de submatité correspondant au 3e espace intercostal et à la 4e côte. A partir du bord inférieur de la 4e côte, en descendant, on constate un son clair, *tympanique*, comme à la percussion de l'estomac rempli d'air. Ce son tympanique clair se continuait en bas avec la sonorité intestinale du bas-ventre sans aucune zone de matité. Dans cette région, on ne percevait aucun bruit respiratoire. Il était donc impossible de retrouver la matité hépatique, à moins que l'étroite zone de submatité signalée ci-dessus à la hauteur de la 4e côte ne soit attribuable au foie... Le jour suivant le *tintement métallique* était distinctement perceptible. Le gaz ne pouvait provenir des poumons; il ne pouvait venir que de l'intestin, éventualité qui n'était pas invraisemblable, étant donnée la perforation antérieure. — Mort deux jours après l'entrée.

Autopsie. — Pas d'épanchement ni de gaz dans les cavités pleurales. A l'ouverture de la cavité abdominale, épanchement gris verdâtre, de consistance graisseuse, étendu depuis le foie jusque dans le petit bassin. En outre, *épanchement de gaz dans le péritoine.* On trouve dans le bas-ventre de nombreuses vésicules hydatiques de divers volumes. Entre le rein et le foie existe un kyste de la grosseur d'une tête d'enfant, rompu; l'orifice de rupture mesure trois travers de doigt. On aurait pu croire un instant à un *situs inversus*, le lobe droit du foie paraissait situé dans l'hypocondre gauche. En réalité on avait affaire à une hypertrophie colossale du lobe gauche. A la surface du lobe gauche (notamment à sa surface inférieure) on trouvait de nombreuses hydatides.

Le lobe droit fortement refoulé en haut remonte jusqu'à la 3e côte; au-dessous se trouve la *poche* dont nous avons parlé, *remplie en partie de gaz*, en partie de débris. Issue de nombreuses hydatides. Une ouverture fait communiquer ce sac avec une poche sous-hépatique. Un examen minutieux montre que le lobe droit du foie tout entier est tellement détruit qu'il n'existe plus : il est réduit à une capsule fibreuse.

Lésions de péritonite. Pas de perforation de l'iléon ni du côlon. Par contre, il en existe une, et assez volumineuse, à la partie supérieure du duodénum. Elle s'est faite de dehors en dedans.

C. — KYSTES GAZEUX PRIMITIFS

Obs. XIX. — Gogué, *Société anatomique* 1846, p. 384.

Homme de quarante-cinq ans, entré à l'hôpital pour une tumeur placée sous les fausses côtes dans l'hypocondre droit et ayant débuté sept mois auparavant. Cette tumeur, du volume d'un œuf, était un peu molle, rénitente, fluctuante et mate. On diagnostiqua un kyste du foie et l'on fit une application de potasse caustique. Quatre à cinq jours après, pendant que l'escarre se détachait, le malade a été pris de symptômes généraux : frissons, fièvre et inappétence, sans vomissements. En même temps, il s'est passé des changements dans la tumeur qui s'aplatissait et disparaissait sous la pression en produisant du *gargouillement* et *était devenue sonore à la percussion*. Bientôt une nouvelle tumeur fluctuante se montre dans l'hypocondre et dans la région lombaire; la peau s'amincit et s'ulcère. Par l'ouverture s'écoule une quantité considérable de liquide purulent, séreux et sanieux.

A l'autopsie, on trouve dans l'épaisseur des muscles de la paroi abdominale un abcès étendu qui communique par un trajet fistuleux avec la collection hépatique. Sur la face convexe du foie se voit un énorme kyste[1] purulent, à parois pseudo-membraneuses épaisses, molles, fongueuses, noirâtres. Le foie est fortement déprimé, comme si le kyste était logé dans son épaisseur. Le diaphragme adhère à la paroi supérieure du kyste. La plèvre et le poumon sont sains. Rien dans les intestins.

Obs. XX. — Dolbeau, *Thèse*. Paris, 1856.

Femme de vingt-sept ans. Kyste hydatique du foie traité par les applications de caustique. La ponction pratiquée à travers l'escarre « donne issue à 2 litres 12 centilitres d'un liquide un peu louche renfermant des pellicules blanchâtres et d'une odeur très fétide ». Après une amélioration passagère, la malade succombe, « sans rien présenter de remarquable ».

Autopsie. — Le foie est volumineux. Le lobe gauche a le volume d'un lobe droit ordinaire; le lobe droit n'existe que par en bas; en haut, il est surmonté par le kyste développé dans son épaisseur. « Le kyste est fluctuant *renferme des gaz, car il est manifestement sonore*. Ce kyste remplit les deux hypocondres et l'épigastre, il refoule le diaphragme et atteint à droite la troisième côte, à gauche la quatrième. »

Obs. XXI. — Griesinger, *Archiv der Heilkunde*, 1860, p. 547.

Homme de quarante-cinq ans, brasseur, ayant vécu plusieurs années dans la Suisse française et allemande depuis l'âge de dix-sept ans. Pendant six à huit ans il avait présenté des crises de coliques fréquentes, violentes, sans cause; quelquefois des accès de faiblesse subits, accompagnés rapidement de transpirations.

1. L'auteur intitule son cas « tumeur hydatique du foie ». En vérité, bien qu'elle soit infiniment vraisemblable, la nature « hydatique » de la poche n'est pas nettement établie dans l'observation.

1850. Début d'une tumeur dure qui, deux ans plus tard, faisait saillie sous les fausses côtes droites.

1853. Ictère intense.

Novembre 1859 (à l'âge de quarante-cinq ans). Augmentation énorme du ventre, paroi abdominale distendue, veines dilatées. La voussure de l'abdomen tient à une tumeur qui, en partie lisse, en partie bosselée, est perceptible sous la paroi et descend au-dessous du rebord costal jusqu'à un pouce et demi de l'ombilic; bord émoussé et dur.

Mars 1860. Ponction exploratrice : quelques gouttes de liquide gélatiniforme.

Avril 1860. Nouvelle ponction exploratrice dans un point donnant une fluctuation nette : liquide purulent dans lequel nageaient une foule de petites vésicules vitreuses, gélatiniformes qui montraient au microscope une paroi anhiste, stratifiée; assez nombreux cristaux d'hématoïdine, pas de scolex ni de crochets. Dans la suite, fréquentes et violentes douleurs, un peu d'ictère, albuminurie. Fluctuation étendue.

12 juillet. Évacuation d'environ 5 litres de pus. Par le trocart on peut enfoncer une sonde à 25-30 centimètres de profondeur.

Dans la nuit qui suit l'opération, huit selles qui font soupçonner une perforation de la poche dans l'intestin. Après quelques jours à peine, on pouvait de nouveau constater la réplétion de la poche; de nouveau la douleur reparaissait au niveau de la plaie pendant que survenaient des sueurs abondantes. Les températures restaient le plus souvent basses (36°,5, 37°,4). Abdomen fortement augmenté de volume.

30 juillet. *Résonance tympanique,* dans une étendue large comme la main, au niveau de la partie droite et supérieure du sac; la zone gazeuse *se déplace* avec la position du malade (*décomposition du contenu du sac*). Abondant épanchement libre dans la cavité abdominale. Pneumonie. Mort le 1er août.

Autopsie. — Hépatisation des lobes inférieurs des poumons; péricardite fibrineuse. A l'ouverture de la cavité abdominale il s'écoule environ 10 litres d'un liquide foncé, purulent, semblable à celui qui a été retiré du kyste par la ponction précédente et analogue à celui que contient encore le kyste : comme celui-ci, il contient beaucoup de petites vésicules gélatineuses. Toute la partie supérieure de la cavité abdominale suppurée est occupée par la tumeur hépatique. Le lobe droit tout entier est transformé en une seule poche énorme, plus grosse que deux têtes d'homme, qui est intimement adhérente, en haut, au diaphragme et, par la plus grande partie de sa face antérieure, à la paroi abdominale. Ce gros sac occupant le lobe droit contient des *gaz* en assez grande abondance et environ 16 litres d'un liquide foncé, vert, puriforme. Après son évacuation ses parois s'affaissent; elles ne mesurent pas plus d'un centimètre et par places pas plus d'un millimètre d'épaisseur. Il n'existait *pas de communication de la poche hépatique avec l'intestin.*

Le lobe gauche du foie a environ le volume d'un foie entier déjà volumineux : il mesure sur une coupe verticale 31 centimètres; il ne contient

aucune cavité. Sa face supérieure montre une quantité de petites vésicules échinococciques proéminentes, vésicules transparentes de la grossesse d'une tête de pavot à un grain de chènevis. Branche droite de la veine porte complètement oblitérée. Rate triplée de volume.

Obs. XXII. — Combalusier, citée par Demarquay in *Essai de pneumatologie*, Paris, 1866, p. 380.

Demarquay, étudiant la pneumatose péritonéale ou « pneumo-péritoine », écrit : « Ce que nous disons ici des perforations intestinales, nous le dirons également des ruptures de kystes enflammés, soit qu'ils aient leur siège dans le foie, comme Combalusier en *rapporte un exemple, d'un kyste hydatique enflammé et rempli de débris d'hydatides de pus et* de gaz *et ouvert dans le péritoine*, soit qu'ils viennent de l'ovaire... »

Obs. XXIII. — Gérin-Roze, *Société méd. des hôpitaux*, 9 avril 1875.

Homme de trente-cinq ans, plombier. Kyste hydatique du foie avec frémissement typique. *1re ponction*, le 1er août 1874 : liquide incolore, un litre; pas de crochets. Le 8 août la tumeur est presque aussi volumineuse que huit jours plus tôt. *2e ponction* : 700 grammes de liquide, couleur de bière contenant des crochets, des scolex libres et une petite quantité de globules blancs. Le 20 août la tumeur n'a pas reparu. Le malade quitte l'hôpital.

Du 20 août au 30 octobre, il reprend son travail sans ressentir la moindre gêne. Alors apparaissent des douleurs lombaires. Le 16 novembre, la tumeur a reparu. *3e ponction :* issue de 80 grammes de pus concret, verdâtre; la canule se bouche. Deux jours après, léger frisson, fièvre, diminution de l'appétit; céphalalgie.

23 novembre. *4e ponction* : issue de 150 grammes de pus d'une fétidité extrême. Pour laver le kyste, on injecte de l'eau tiède alcoolisée à 1 p. 20; la canule s'obstrue et une partie de l'injection reste dans la poche. Du 23 novembre au 1er décembre, accès de céphalalgie, perte de l'appétit, 38°,5 de température, pas de frissons.

1er décembre : le malade s'affaiblit, sa peau prend une teinte terreuse; on craint « un peu d'infection putride ». *5e ponction* : il sort une *grande quantité de gaz horriblement fétides* et environ deux cuillerées à potage de pus. Injection de 80 grammes d'eau alcoolisée. Du 1er au 6 décembre, ni fièvre, ni frisson, ni douleurs. « Il est curieux, dit Gérin-Roze, de voir qu'une pareille rétention d'éléments putréfiés ne s'accompagne pas de phénomènes plus graves. Notons seulement des sueurs nocturnes abondantes. »

8 décembre. *6e ponction* : issue de 500 grammes de pus fétide et coloré en jaune par la bile. — 18 décembre. « Tout irait pour le mieux sans les sueurs; le malade a mouillé trois chemises dans la nuit. » — 24 décembre. Il se trouve bien et demande à sortir quelques jours.

Rentre le 4 janvier 1875. Frissons, fièvre; la tumeur est redevenue saillante. « Retrouvant dans ces symptômes le caractère de l'infection putride et voulant éviter pour l'avenir d'aussi fréquentes rétentions de pus fétide,

je prends le parti de mettre une canule à demeure. » Ponction (7e), issue de 320 grammes de pus crémeux « d'une horrible odeur ». L'écoulement s'arrête tout à coup : on craint un instant l'épanchement dans le péritoine, Mais aucun accident ne survient; tout au plus reste-t-il une « douleur bien légère » au niveau de la ponction.

24 janvier. Le malade se trouvant tout à fait rétabli demande à retourner chez lui promettant de revenir au premier accident. Le 25 mars, il n'avait pas encore donné de ses nouvelles. »

Obs. XXIV. — Korányi, *Orvosi hetilap*, nos 48-49, 1876.

Jeune fille de dix-huit ans dont la maladie remontait à quatre ans. Le 23 novembre 1875, on pratique une ponction diagnostique avec l'appareil de Dieulafoy qui permet d'extraire 970 centimètres cubes de liquide limpide : kyste hydatique du foie. Suites immédiates bonnes. Cependant quinze jours après la ponction, de la douleur apparait dans la région hépatique, la température monte à 39°,8, en même temps que *le foie augmente de volume*. Le 12 décembre, on constate de la congestion pulmonaire en arrière; le 14, apparait une angine; température 40°,3 le soir, 38°,4 le matin. La matité hépatique s'étend de la 4e côte à 8 centimètres au-dessous du rebord des fausses côtes : le foie s'abaisse à chaque inspiration; pas d'adhérences.

Le 13 décembre, on s'aperçoit que la *tumeur accrue* présente un *timbre tympanique* à la percussion. On pouvait en conclure que des gaz s'étaient formés dans l'abcès hépatique. Douze jours plus tard, on évacue par ponction avec l'appareil de Dieulafoy, 1 340 centimètres cubes d'un liquide purulent, *fétide*; par le trocart sortent des *gaz* en certaine quantité, mais il s'en infiltre davantage dans les parois abdominales, d'où la formation d'*emphysème sous-cutané*. Le trocart fut laissé en place jusqu'au 19 janvier, On agrandit l'ouverture avec de la pâte caustique. Il sortit des membranes chitineuses et un pus toujours fétide.

Diminution progressive de la cavité suppurante. Guérison complète en mars.

Obs. XXV. — Schroetter, *Wiener med. Blätter*, nos 19-22, 1878.

Schroetter, étudiant le traitement des kystes du foie par la ponction et l'injection d'iode mentionne le cas suivant :

Dans un cas apparut au milieu de la matité hépatique, après injection de teinture d'iode pure, un son de percussion clair *tympanique*, qui changeait de place avec les changements de position du malade. A l'opération, cependant, il ne sortit aucun gaz. Schroetter donne comme explication le développement de vapeurs d'iode libre aux dépens de la teinture d'iode.

Obs. XXVI. — Genzmer, *Congrès allemand de Chirurgie*, 1879, p. 19.

Kyste hydatique du foie suppuré traité par l'incision transpleurale. L'existence d'un *bruit de succussion* démontrait l'existence de *gaz* dans la poche. Résection de la 7e côte (6 cent.). Incision du diaphragme : issue de pus trouble accompagné de vésicules (la poche suppurée adhérait au dia-

phragme). Deux drains : l'un dans la plèvre, l'autre dans le sac hydatique. Irrigations et pansements antiseptiques. Abondante cholérragie. Sortie du malade dix-huit semaines après l'opération.

Obs. XXVII. — Mathieu, *Archives gén. de Médecine*, 1882, vol. II, p. 221.

Homme de quarante-trois ans, porteur d'une tuméfaction hépatique au niveau de laquelle on pratique une ponction avec l'appareil de Potain, le 12 novembre 1880 : il ne sort que du sang. A la fin d'avril, on pratique sans plus de succès une nouvelle ponction : on ne retire que du sang. Dans les premiers jours de mai il se fait une collection purulente au niveau de la piqûre.

Le 11 mai, une ponction aspiratrice permet d'évacuer une très petite quantité de pus contenue dans cet abcès superficiel. Séance tenante, on fait une ponction profonde et, cette fois, avec succès : on obtient un litre et demi d'un liquide transparent, eau de roche.

12 mai. Un peu de fièvre, légers frissons, 39°. Les traits sont tirés, un peu grippés. L'abcès superficiel que l'on a vidé la veille semble se remplir, il est le siège d'une douleur assez vive. Dyspnée intense.

« Le soir, l'auscultation fait percevoir au niveau de la base de la poitrine, du côté droit, des phénomènes évidents de *pneumothorax* : *sonorité amphorique* s'étendant à deux travers de doigt au-dessus du mamelon, à un travers de main au-dessous; *retentissement amphorique* de la respiration, de la toux et de la voix; pas de tintement métallique vrai; *bruit d'airain.* » Le souffle amphorique et les bruits cavitaires étaient surtout marqués à la région antérieure de la base du thorax. En arrière, ils étaient sourds et lointains. Leur localisation, et leur apparition à la suite de la ponction firent penser qu'ils étaient dus au développement de gaz dans la cavité du kyste.

A partir de ce moment l'état du malade ne fit qu'empirer. Dyspnée, toux, œdèmes, ascite. A plusieurs reprises, à l'auscultation du poumon, on perçut en arrière, de véritables *tintements métalliques*. En avant la sonorité amphorique et le retentissement de la voix s'étaient légèrement étendus. Souvent les battements du cœur étaient accompagnés, au premier bruit, d'une sorte de tintement métallique.

16 mai. Les phénomènes de pneumothorax persistent à peu près dans les mêmes conditions. Mort le 26 mai.

Autopsie. — Au-devant de la tuméfaction qui soulève la région hépatique, on trouve sous la peau la cavité, à demi remplie, du petit abcès vidé par l'aspiration. Cette cavité maintenant encore ne communique nullement avec la poche située plus profondément.

Péritoine extrêmement épaissi, adhère fortement aux parois abdominales et à la surface du foie qui a subi un véritable encapsulement fibreux. Le diaphragme est fortement refoulé en haut, il remonte jusqu'à la moitié de la hauteur du thorax. Ce soulèvement est produit par une poche très grande, *sonore*, à moitié pleine de *gaz*, qui fait saillie à la face supérieure du foie : elle adhère intimement au diaphragme. Elle ne communique pas

avec la plèvre, non plus qu'avec aucune autre cavité et le gaz qu'elle renferme n'a pu se développer que dans son intérieur.

Elle contient environ deux litres de liquide citrin et un grand nombre de vésicules-filles. La membrane fertile, gélatineuse, s'est spontanément détachée en partie. Sur les parois de la poche fibreuse, on trouve des concrétions jaunâtres, demi-solides, faciles à détacher.

Obs. XXVIII. — Herrlich, *Deutsch. med. Woch.* 1886, nos 9 et 10, p. 140 et 162.

Femme de trente-quatre ans, bien portante jusque-là, accouchée trois mois auparavant. Huit semaines après son accouchement, sans avoir jamais souffert de l'estomac précédemment, elle est prise subitement dans la rue d'une crise douloureuse dans la partie supérieure droite de l'abdomen. Ces douleurs étaient analogues à des coliques, elles avaient un caractère tordant et déchirant qui rappelait les crampes d'estomac. Ultérieurement, des crises semblables se reproduisirent, tellement violentes parfois que la malade défaillait. La douleur irradiait dans tout le côté droit, avec un point particulièrement douloureux à l'épaule droite. Les accès s'accompagnaient habituellement de vomissements.

De nouvelles crises semblables survinrent encore après l'entrée de la malade à l'hôpital et on les considéra comme des coliques lithiasiques, d'autant plus que lors d'un des accès un ictère très net apparut.

A l'examen, grosse hypertrophie du foie. Matité étendue du milieu de l'omoplate à deux travers de doigt au-dessus. de l'ombilic, avec signes d'épanchement pleural de moyenne abondance. *Lorsque la malade se couchait sur le côté gauche, la matité de la moitié inférieure du flanc droit disparaissait* et était remplacée par un *son tympanique bas*, « exactement comme c'est le cas dans le foie mobile ». Ponction dans le 6e espace intercostal : issue d'un exsudat d'odeur putride, entremêlé de flocons purulents. Après cette ponction l'état général devient mauvais ; accès de fièvre, frissons.

Opération. Résection de la 7e côte ; ouverture d'un abcès pleural rempli de pus putride. La plaie détergée, on constate une voussure arrondie faisant bomber le diaphragme. Une ponction faite à son niveau donne un liquide putride. Large incision du diaphragme ; issue de deux litres de pus fétide foncé, non coloré par la bile, avec une centaine d'hydatides. Drainage. Résection complémentaire des 8e et 9e côtes. Cholérragie. Guérison obtenue en trois mois et demi. Sonorités hépatique et pulmonaire normales à cette époque.

Herrlich insiste sur les signes observés au niveau du kyste à la suite de l'intervention.

On voit se former, dans l'étendue du foyer putride sous-diaphragmatique préexistant, une cavité pleine d'air, représentant un pneumothorax sous-phrénique ouvert à l'extérieur par la plaie opératoire et qui du fait de son remplissage partiel par la sécrétion de la plaie constituait un pyopneumothorax sous-phrénique. Cette cavité remontait jusqu'à l'angle de l'omoplate en arrière, jusqu'à la 4e côte sur le côté, et en avant, elle descendait

presque jusqu'au rebord costal : elle correspondait, en somme, aux limites de la matité précédemment constatées. Au niveau de cette cavité, on put percevoir durant plusieurs semaines un timbre de percussion métallique et tympanique des plus nets avec un son dont l'élévation variait suivant le degré de plénitude de la poche, et d'autre part suivant qu'on laissait la poche ouverte à l'extérieur ou fermée. La diminution de la poche se fit d'abord rapidement, puis plus lentement. Huit semaines après l'opération, la cavité n'avait plus qu'une capacité de 35 cmc. [1].

Obs. XXIX. — De Sardac, *Soc. anat. et physiol. de Bordeaux*, 8 novembre 1887, p. 163.

Femme de quarante-quatre ans, métayère, entre à l'hôpital le 20 septembre pour un kyste du foie. Au mois de juillet dernier la malade s'est aperçue d'une grosseur dans son hypocondre droit, grosseur qui depuis a augmenté de volume. Depuis l'apparition de sa tumeur la malade souffre de l'épaule droite; à plusieurs reprises elle a eu de l'urticaire.

A l'examen, femme très faible, très maigre, éprouvant une grande gêne respiratoire. Pleurésie droite. Tumeur hépatique mate et fluctuante, s'étendant jusqu'à 2 centimètres de l'appendice xyphoïde. Première ponction avec l'aspirateur de Dieulafoy : on retire deux seringues d'un liquide transparent, contenant des crochets. Amélioration momentanée. Mais la tumeur qui s'était affaissée après la première ponction reprend bientôt son volume primitif; en même temps dyspnée. — Seconde ponction quinze jours après. Cette fois on retire neuf seringues d'un liquide clair et transparent. Le surlendemain de la ponction, la malade est très fatiguée; elle a un premier accès de fièvre dans l'après-midi, accès qui se renouvelle chaque jour à la même heure pendant huit jours. Des accidents de septicémie se déclarent.

On se décide à ouvrir le kyste en employant le procédé de Récamier. Un premier cautère à la pâte de Vienne est appliqué, le jeudi 27 octobre, sur le point le plus rénitent de la tumeur qui est devenue très volumineuse. — Une deuxième application de caustique est faite le 30, et le lendemain on ouvre le kyste en plongeant verticalement un fort trocart dans la tumeur qui donne alors un *son tympanique* à la percussion. Des *gaz fétides* sortent par la canule du trocart, puis s'écoulent 1 700 grammes d'un liquide purulent fétide, jaunâtre. — Drainage ; injection d'eau phéniquée. Mort le 29.

A l'autopsie, une petite quantité d'un liquide purulent jaunâtre s'écoule à l'ouverture de l'abdomen. Le lobe droit du foie complètement disparu est remplacé par une poche kystique volumineuse renfermant une membrane gélatineuse. Les deux feuillets péritonéaux n'adhéraient que faiblement tout autour de la zone inflammatoire provoquée par le caustique. Pleurésie droite.

1. Cette observation a été regardée par son auteur, et après lui par Nowack, comme un exemple de poche devenue gazeuse *du fait de l'opération*. Si l'ouverture chirurgicale paraît avoir eu sur le développement des phénomènes gazeux intra-kystiques une influence incontestable, il ne nous semble guère douteux que *des gaz préexistaient à l'ouverture*, comme le démontre, à notre sens, le tympanisme observé au niveau du foie dans le décubitus latéral gauche.

Obs. XXX. — Demattéis, *Thèse* de Genève, 1890.

Homme de quarante-six ans, cultivateur, originaire de Thonon (Haute-Savoie). A l'examen on constate, le 26 juin 1889, à la base du thorax droit, une zone de matité de trois travers de doigts, se confondant en bas avec la matité hépatique. La région de l'hypocondre droit est bombée; le foie déborde d'un travers de main le rebord des fausses côtes. Trois ponc-

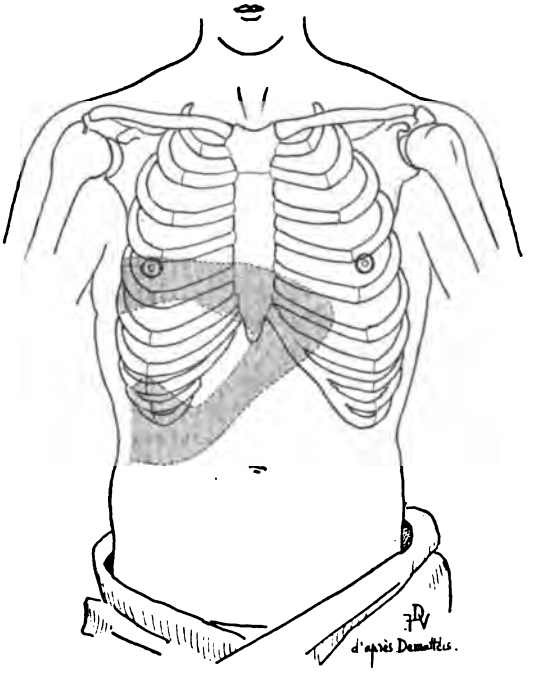

Fig. 7. — Tumeur échinococcique alvéolaire *gazeuse* du foie.

tions exploratrices au niveau de la matité anormale donnent un résultat négatif. Une quatrième, faite au niveau du 8e espace, ramène du pus.

28 juin. On porte le diagnostic de périhépatite suppurée, suite d'effort. Une ponction dans le 8e espace intercostal donne issue à 1 500 grammes de pus (pas de crochets au microscope). Dans la soirée du même jour, douleur à la région de l'hypocondre droit. Pendant la nuit cette douleur diminue d'intensité. Le 29 juin, le malade est anxieux et dit se trouver plus mal.

2 juillet. Au-dessous de la 6e côte existe une zone de *sonorité tympanique*.

24 juillet. Oppression, faiblesse progressive. Voussure de l'hypocondre droit. La matité qui part, en avant, de la 5e côte, délimite une zone de sonorité tympanique jusqu'à la 7e côte, pour se continuer ensuite jusqu'à deux

travers de doigt au-dessous du rebord des fausses côtes (*Fig. 7*). — Une ponction pratiquée au niveau du 9e espace donne issue a 300 centimètres cubes de pus. Le soir léger mouvement fébrile,

25 juillet. Voussure et matité diminuées; le tympanisme persiste.

26 juillet. *Dans la zone tympanique on produit facilement la succussion hippocratique.*

2 août. Ponction : 2 450 centimètres cubes d'un liquide d'abord relativement clair et filant, rappelant le liquide hydatique, puis franchement purulent et d'une couleur gris sale, contenant des grumeaux translucides. Après la ponction la voussure s'est affaissée. Le pus examiné au microscope montre des débris de cuticule feuilletée et des cristaux de bilirubine.

10 août. *Les limites du tympanisme varient avec la position du malade.*

12 août. Ponction : 2 250 centimètres cubes de pus.

20 août. Incision au niveau du 9e espace intercostal : issue d'un flot de *pus fetide*. Apyrexie le lendemain; la zone de sonorité tympanique a augmenté et arrive jusqu'à la pointe de l'omoplate.

Application du siphon de Révilliod. L'état général s'améliore, l'appétit revient, les frissons disparaissent. Le 22 octobre le malade a augmenté de 2 kilogrammes. Parallèlement la profondeur de la cavité hépatique diminue.

25 novembre. Pleurésie purulente droite qu'on incise et siphonne. Le second siphon ramène du pus jaune et de bonne nature. Le premier continue à charrier un liquide purulent de couleur brunâtre.

Le malade meurt le 18 janvier 1890 à la suite d'accidents grippaux intercurrents.

Autopsie. — Tumeur échinococcique alvéolaire typique du foie, creusée d'une caverne centrale en communication avec la vésicule biliaire.

Obs. XXXI. — Maydl, *Ueber Echinokokkus der Pleura*, Wien, 1891, et *Ueber subphrenische Abcesse*, Wien, 1894, obs. X.

Homme de cinquante-sept ans présentant depuis longtemps les signes d'un abcès gazeux sous-phrénique. Ponction négative, à la suite de laquelle on voit apparaître une fièvre élevée.

Résection de la 7e côte, en avant, dans la ligne mamillaire, au point où existent dans l'attitude dorsale les signes d'une *cavité gazeuse mobile*. Ouverture le long du rebord costal : on évacue une vésicule libre flottant dans un pus accompagné de *gaz très fétides*, en quantité extrêmement abondante. Au bout de quatre jours la cavité etait réduite aux dimensions d'une petite pomme.

Mais dans la suite survint, à l'occasion, d'une épidémie d'influenza, une pleurésie purulente qui fut incisée et drainée. Malgré cette intervention les accidents infectieux continuèrent : pneumonie lobulaire, escarre de décubitus, consomption. Mort cinq semaines après l'opération. Pas d'autopsie.

Obs. XXXII. — Eisenlohr, *Deutsche med. Woch.* 24 septembre 1891, p. 1105.

Serrurier, dix-huit ans, entré à l'hôpital le 16 juillet 1890. Le 11 juillet,

il a été pris d'un frisson, suivi d'une douleur épigastrique violente. Dans la nuit du 13 au 14, vomissements répétés. Depuis, douleurs abdominales et mauvais état général.

A l'examen : grande pâleur, légère voussure de la partie inférieure des des côtes droites. Foie proéminant sous le rebord costal. Rate non perceptible à la palpation, mais augmentée de dimensions à la percussion.

Du 17 au 26 juillet, fièvre intermittente à maximum vespéral 39°,5, le matin de 36°,8 à 38°,2. Pas de frissons. Rétention d'urine à plusieurs reprises. A partir du 26 juillet, apyrexie.

Le 5 août, forte douleur à l'épigastre, irradiée en haut. Disparition de cette douleur à partir du 10 août. Nouvelle crise le 5 septembre, avec accès de fièvre. Après une amélioration passagère, nouvel accès de fièvre le 12 septembre; sensibilité épigastrique. La tuméfaction hépatique s'est accrue, en particulier au niveau du lobe gauche.

Le 13 septembre, pour la première fois, coloration ictérique de la peau et des conjonctives. Le 14, on constate des pigments biliaires dans l'urine; selles pauvres en bile. Le 17, ictère franc, selles couleur de paille, sans graisse ni débris parasitaires.

A partir du 22 septembre, on constate une modification essentielle et permanente dans les résultats de la percussion : la matité hépatique remonte plus haut dans le côté droit; par contre *à la place de tout le lobe gauche du foie est apparu un tympanisme* accentué qui s'étend de l'hypocondre gauche au delà de l'appendice xyphoïde. Pas de météorisme intestinal. Diminution de l'ictère.

Le 24 septembre. La coloration ictérique des sclérotiques augmente de nouveau. Abondantes transpirations nocturnes. La zone de retentissement tympanique s'étend, les jours suivants, davantage vers la droite et prend un *son métallique* remarquable qu'on met en évidence non seulement avec le plessimètre, mais encore par la simple percussion.

7 octobre. Ponction exploratrice négative.

A la fin d'octobre, l'étendue du son tympanique s'est très accrue vers la droite, et atteint la ligne axillaire antérieure. Léger œdème de la peau dans l'hypocondre droit. Le 27 octobre on perçoit un *bruit de succussion.*

En novembre, amélioration frappante des symptômes subjectifs et objectifs. Disparition de l'ictère, amélioration de l'appétit et de l'état général; apyrexie. Le tympanisme subsiste sans modification dans ses limites, le bruit métallique persiste également; par contre la succussion a disparu.

Le 3 décembre survient une nouvelle ascension de température à 40°. A partir de ce moment commence à se dessiner au niveau de l'épigastre, sous le rebord des fausses côtes, une voussure légèrement œdémateuse, qui rougit et devient nettement fluctuante.

16 décembre. Incision de la paroi abdominale qui donne issue à un pus fluide, sans odeur, accompagné de membranes hydatiques. La poche s'étend en arrière jusqu'au voisinage de la colonne vertébrale. Drainage.

Le 17 décembre, chute complète de la température. Issue de membranes jusqu'au 21 décembre; le 30 décembre, on supprime le drain. Le malade

se lève le 14 janvier. Le 27, la fistule est fermée et quelques jours plus tard il est complètement guéri.

Obs. XXXIII. — Aschoff, *Münchener med. Woch.*, 1895, p. 65 et 99.

Homme de cinquante-six ans. Trois semaines avant son entrée à l'hôpital, il avait été pris d'une façon aiguë de douleurs dans l'hypocondre droit avec irradiations et vomissements répétés. Quatorze jours plus tard, apparaissait au siège de la tumeur une *tuméfaction*. A l'examen, conjonctives et peau légèrement ictériques. L'abdomen est tuméfié, principalement au niveau de l'épigastre dont la moitié droite présente une voussure arrondie qui dépasse le plan du sternum. La région inférieure de la moitié droite du thorax est également légèrement bombée. Le foie ne peut pas être palpé très distinctement à travers la paroi abdominale, cependant il a l'air de dépasser de 9 centimètres le rebord costal sur la ligne mamillaire. Dans la moitié droite du thorax, en avant, on entend à l'auscultation une respiration rude.

La ponction exploratrice pratiquée au niveau de la ligne axillaire postérieure, dans le 7e espace intercostal, extrait, à une profondeur de 6 centimètres, un pus épais et *fétide*.

« *L'absence de matité hépatique en avant*, à droite, dans la région thoracique et la *sonorité à tonalité élevée* constatée à sa place jusqu'au rebord costal, la matité constatée dans les régions postérieures et inférieures du poumon, l'état intact de ses régions supérieures, jointes à la forte dislocation du foie firent porter le diagnostic d'abcès sous-phrénique. »

Opération. Résection de la 7e côte; suture de la plèvre costale au diaphragme; incision du diaphragme et du foie. Issue d'une masse de membranes hydatiques mêlées de *sang fétide*; puis jet de sang pur venu de la cavité hépatique : tamponnement de la cavité avec de la gaze. Après quelques minutes de compression, on cherche à retirer le tamponnement; il jaillit un nouveau flot de sang : nouveau tamponnement. L'hémorragie a déterminé une anémie extrême; le pouls est devenu à peine perceptible. Malgré les injections sous-cutanées de sérum, le pouls va diminuant et la mort survient une heure après l'opération.

Autopsie. — Dans la profondeur de la poche, dans une région où elle entre en contact avec le hile du foie, on trouve dans la paroi du kyste un très gros vaisseau érodé qui, incisé, conduit directement dans la veine porte. Un autre gros vaisseau ulcéré paraissant être également une branche de la veine porte est situé dans la partie droite du sac.

Obs. XXXIV. — Picqué, *Société de Chirurgie*, 1er décembre, 1897, p. 707.

Malade chez laquelle on avait diagnostiqué une cholécystite suppurée. « L'examen minutieux que je pratiquai me démontra, au contraire, l'existence d'une collection intra-hépatique dont je basai surtout le diagnostic sur le siège très abaissé du bord libre du foie et je conclus à un kyste hydatique suppuré du foie en raison des signes locaux et généraux que j'observais. J'avoue que je ne songeais pas à un abcès sous-phrénique, dia-

gnostic auquel pouvait m'amener l'abaissement apparent du foie, et aussi l'existence, au-dessus du bord libre du foie d'une *sonorité* très étendue, mais que j'expliquais par la présence anormale de l'intestin grêle à ce niveau.

« Je fis la laparotomie latérale et je découvris la face antérieure du foie libre de toute adhérence. La région de la vésicule était absolument saine. Une ponction faite dans le tissu hépatique amena l'issue d'une quantité considérable de *gaz*. Le foie s'affaissa de suite, ou plutôt remonta. Il s'écoula ensuite du pus et de nombreuses vésicules. Je terminai l'opération comme à l'ordinaire, par la fixation à la paroi abdominale de la plaie hépatique très agrandie. La malade guérit. »

Chez cette malade, « la maladie avait éclaté avec les allures d'une crise aiguë d'appendicite » et les accidents graves qu'elle présentait purent faire craindre, un instant, de trouver une péritonite généralisée.

Obs. XXXV. — Gilbert et E. Weil, *Société de Biologie*, 18 juin 1898, p. 657.

Homme, vingt ans, cocher, jamais malade. Il y a trois mois, pris de violentes douleurs au creux épigastrique, irradiant dans le dos, accompagnées de vomissements et de fièvre; en même temps, léger degré d'ictère. La crise dura deux jours; la santé se rétablit et le malade reprit son travail qui fut toutefois interrompu par deux crises analogues. Le 31 mai, les mêmes accidents reparurent : douleurs épigastriques, vomissements. Le malade entre à l'hôpital le 4 juin.

État actuel. Ictère assez foncé des téguments et des muqueuses. Langue saburrale, inappétence complète; le malade vomit tout ce qu'il prend, même le lait. Il souffre toujours au creux épigastrique et dans le dos; les douleurs s'exagèrent à la pression. Constipation; matières d'un jaune très clair, mais non décolorées. Le foie est gros; il semble dépasser de 4 à 5 travers de doigts les fausses côtes; mais la palpation en est impossible. La rate déborde légèrement les côtes. Température 39°,5; pouls 120; pigments biliaires normaux dans les urines.

Pendant trente-six heures la température reste normale; l'ictère diminue légèrement; le foie est toujours gros. Une nouvelle poussée fébrile survient et *brusquement l'état local se modifie*.

Le 9 au matin, on trouve le creux épigastrique *ballonné*. Il y a là une voussure très nette, déterminée par une tumeur profonde. Le foie parait plus volumineux qu'aux précédents examens. Matité absolue au niveau du lobe droit. En poursuivant en dedans la percussion, on voit cette matité s'éclaircir petit à petit. Au niveau du lobe gauche, la percussion légère produit de la matité, tandis qu'en la pratiquant avec plus de force on obtient un *son tympanique*. Cet examen est d'ailleurs douloureux. Aucun signe fonctionnel nouveau, aucune aggravation de l'état général n'accompagne cette modification de l'état local.

Laparotomie. Incision médiane de la paroi. On trouve l'épiploon intact et l'on tombe sur le lobe gauche du foie qui fait saillie. On ponctionne

avec une pipette stérilisée et l'on aspire en quantité des *gaz extraordinairement fétides* et un pus mal lié *verdâtre*. L'incision large du foie fait sortir deux litres de ce pus et des hydatides. Lavage de la poche et marsupialisation.

L'opération terminée, le malade est pris de vomissements et une vomique se produit dans laquelle le malade rend un pus et des vésicules hydatiques.

Actuellement le malade est en voie de guérison quoiqu'il sorte beaucoup de bile par sa plaie opératoire et qu'il ait une température un peu élevée.

L'examen du pus pratiqué extemporanément fait constater des bacilles, des filaments et des cocci. Le seul parasite qui ait poussé dans les cultures aérobies ou anaérobies est un coli-bacille.

Notre excellent collègue et ami E. Weil nous a obligeamment donné sur la fin de cette observation, les renseignements inédits qui suivent : « Après une courte période d'améliorations, l'opéré a été repris de phénomènes graves : fièvre, ictère, mauvais état général. La mort survint huit jours plus tard. A l'autopsie, on trouva dans le foie, volumineux, dégénéré, d'autres kystes suppurés. Il y avait, en outre, plusieurs abcès volumineux, ne communiquant pas avec le plus gros (qu'on avait ouvert) et contenant un pus fétide. »

Obs. XXXVI. — Lippmann, *Société de Biologie*, 22 février 1902, p. 218.

Femme de quarante ans, ayant présenté de violentes douleurs dans le côté gauche à l'âge de vingt et un ans; à vingt-huit ans une pneumonie droite avec léger épanchement pleural gauche. Depuis environ dix mois l'appétit diminue, les forces s'affaiblissent, la malade éprouve peu à peu une sensation de gêne et de pesanteur au niveau de l'épigastre, jusqu'au moment où apparaît une tumeur (juin 1901) qui de jour en jour augmente de volume. Depuis trois mois, crises douloureuses suivies parfois de vomissements.

25 novembre 1901. État cachectique très avancé, facies grippé, peau sèche, squameuse. Saillie volumineuse du creux épigastrique s'étendant au-dessous de l'ombilic. Circulation collatérale très prononcée. Palpation indolore. A la percussion la tumeur est *sonore* à son centre et mate à sa circonférence. Elle donne au niveau de l'ombilic une sensation nette de *flot*. — Le foie, volumineux, déborde à droite les fausses côtes de trois travers de doigt et se confond à gauche avec la tumeur.

Pouls misérable, filiforme. Température 38°,4. Urines rares et foncées ne contenant ni sucre, ni albumine, ni pigments biliaires.

Malgré l'absence d'ictère M. Duguet porte le diagnostic de kyste hydatique suppuré, et la malade est passée le jour même en chirurgie.

Opération le 27 novembre. Laparotomie sus-ombilicale. On tombe sur la poche kystique dans la paroi de laquelle une boutonnière pratiquée laisse échapper des *gaz* à odeur sulfureuse, et du pus granuleux. L'ouverture est agrandie; il s'écoule environ 3 litres de liquide purulent, de fausses mem-

branes, d'hydatides flétries (on prélève à trois moments différents trois pipettes de pus). Lavage et drainage.

La malade qui s'était trouvée à merveille de l'opération, succombe malheureusement onze jours après, aux progrès d'une double bronchopneumonie.

A l'autopsie, on constate la rétraction extrême de la poche kystique évacuée. Ses parois sont épaisses de 2 à 3 centimètres.

Son fond est tomenteux et recouvert d'une couche de bile. L'évolution de la poche avait été thoraco-abdominale, avec prédominance thoracique. Le lobe gauche du foie avait disparu en entier, envahi par le kyste.

Les recherches bactériologiques avaient permis d'isoler trois espèces anaérobies (*streptoccocus tenuis*, *staphylococcus parvulus*, *bacillus nebulosus*); les cultures aérobies restent stériles. Les inoculations pratiquées aux animaux sont restées sans résultat.

Obs. XXXVII. — Griffon et Crouzon, *Société anatomique*, 2 décembre 1904, p. 776 et Dieulafoy, *Clinique et laboratoire*, Paris, 1906, p. 67.

Femme âgée de quarante-deux ans, entrée à l'Hôtel-Dieu le 26 juin parce que depuis quinze jours elle éprouve une douleur vive dans l'hypocondre droit. Le début de la maladie remonte exactement au 10 juin. A la suite d'un refroidissement elle eut de la fièvre; le lendemain, pour la première fois, elle ressentit cette douleur qui devait augmenter progressivement. La fièvre revint chaque soir. En même temps apparaissait une tuméfaction au niveau du côté droit et une dyspnée qui était en rapport avec les phénomènes douloureux éveillés dans l'hypocondre droit par les grandes inspirations. Perte de l'appétit, diarrhée abondante, selles jaunâtres, fétides. Pas de toux ni d'expectoration.

A l'examen de l'abdomen, voussure de l'hypocondre droit, allongée dans le sens transversal. Peau tendue, œdématiée, circulation collatérale. A la percussion de cette voussure on constate une sonorité exagérée, véritable *tympanisme* qui s'étend à toute la surface bombée. Au-dessous, on trouve une zone de matité qui descend dans la cavité abdominale dans la direction de l'ombilic : c'est le foie, dont on perçoit le bord inférieur, régulièrement mousse.

A l'examen des poumons, quelques râles sibilants. En arrière, la sonorité du poumon droit est normale, sauf à la base où le tympanisme reparaît jusqu'à la dixième côte. Dans cette région, *souffle* lointain et bruits respiratoires offrant un *timbre métallique*. *Bruit d'airain*. Pas de bruit de flot à la succussion hippocratique. Vibrations vocales un peu diminuées au niveau de cette base du poumon droit. Poumon gauche normal. Température 40°; pouls à 112.

On élimine le diagnostic de pneumothorax tuberculeux et l'on pense à un pyopneumothorax sous-phrénique. On ne retrouve pas d'antécédents gastriques, pas d'appendicite pouvant l'expliquer. On apprend que la malade avait subi, une vingtaine d'années auparavant, une ponction dans la région

du foie, ponction qui avait retiré environ deux litres de liquide légèrement trouble.

Opération (Mauclaire). Volumineux kyste hydatique du foie. Logé dans la portion supérieure du lobe droit, le kyste avait abaissé l'organe, en le refoulant en dedans, mais s'était surtout développé vers la cavité thoracique. Dès que sa paroi épaisse et scléreuse fut éventrée par une large boutonnière, il s'échappa en abondance des *gaz très fétides*, du pus fluide sale, des fragments de membranes d'hydatides flétries. Mort.

Autopsie. — Foie creusé d'une énorme poche qui n'était en connexion en aucun point avec le tractus gastro-intestinal. Les gaz dont le kyste était le siège s'étaient développés sûrement sur place, par fermentation du pus.

Fig. 8.

Étude bactériologique. — A l'examen direct, multitude de coccus et de bâtonnets. Par les cultures, un streptocoque poussant en cultures aérobies, et d'abondantes colonies dégageant des gaz dans les cultures anaérobies.

Obs. XXXVIII. — Jeanne, *inédite* [1].

« J'ai eu l'occasion d'observer et d'opérer d'urgence un kyste hydatique suppuré de la face antérieure du foie *avec développement de gaz à l'intérieur de la poche, sans communication avec l'intestin.*

« Il s'agissait d'une femme de trente-cinq ans, entrée à l'Hôtel-Dieu, en septembre 1900. Son état général était grave : température vespérale, à 39°,5, pouls à 140. Les signes physiques étaient tout à fait ceux d'un abcès gazeux sous-phrénique. Il existait une énorme voussure de la moitié sus-ombilicale de l'abdomen, allant d'un rebord costal à l'autre, comme l'indique le schéma ci-joint (*Fig.* 8). A son niveau, on constatait une sonorité tympanique, dans une zone quasi centrale, dont l'étendue variait avec les changements de position : la sonorité persistait ou s'accentuait dans le décubitus latéral droit et était remplacée par de la matité dans le décubitus latéral gauche.

« La patiente mourut au cours même de l'opération qui montra un kyste hydatique suppuré du foie. C'était une grosse poche blanchâtre, bombant sur la face antérieure de l'organe encastrée de tous côtés par lui, bien loin du côlon et de l'estomac, d'où s'échappèrent du pus fétide, des *gaz*, une

1. Le Dr Jeanne nous avait communiqué oralement ce cas, il y a quelques années, et nous l'avions, avec son autorisation, mentionné brièvement dans notre opuscule sur *Les kystes hydatiques du foie*, 1905, p. 101. Notre aimable collègue a bien voulu nous remettre cette observation plus détaillée, accompagnée du schéma que nous reproduisons.

foule de membranes caractéristiques et de petites vésicules flétries.

« En somme, c'était la symptomatologie absolue des abcès sous-phréniques. Ce qui eût pu permettre de soupçonner la nature hydatique de la lésion, c'est que la tuméfaction sous-costale était apparue silencieusement, cinq ou six mois auparavant, et que précédemment il y avait eu de l'urticaire. »

Obs. XXXIX et XL. — Terebinsky, d'après Yakovleff, *Medicinskoyé Obozreniyé*, 1905, n° 16, analyse du *Bulletin médical*, 11 novembre 1905, p. 1013.

Deux malades atteints de kyste monoloculaire du foie. A la percussion de la tumeur on constate une zone de *son tympanique*, affectant une forme arrondie et se déplaçant suivant l'attitude du malade. Le reste de la tumeur donnait un son mat, tout en manifestant une fluctuation des plus nettes. Il s'agissait donc de cavités contenant un liquide (pus) et des gaz, ce que l'opération vint confirmer.

Dans l'un de ces cas les ensemencements du contenu kystique donnèrent des cultures pures de coli-bacille — microbe capable de donner naissance à des gaz.

Obs. XLI. — Yakovleff, *Medicinskoyé Obozreniyé*, 1905, n° 16.

Femme de trente-six ans, entrée en 1900 à l'hôpital Tamboff. Elle présentait une tumeur kystique occupant toute la cavité abdominale et donnant à la percussion un son mat partout sauf sur une zone de *son tympanique* qui séparait la tumeur d'avec la matité hépatique. Cette dernière circonstance avait fait admettre avant l'opération que la tumeur ne provenait pas du foie. Mais à la laparotomie, il ne fut pas difficile de se convaincre qu'il s'agissait bien d'un kyste volumineux émanant du lobe hépatique gauche et ayant contracté des adhérences solides avec la paroi abdominale antérieure, l'épiploon et le diaphragme. A l'incision, ce kyste laissa écouler du pus inodore, analogue à la purée de pois, contenant des débris gélatiniformes qui n'étaient autre chose que des membranes hydatiques. Le diagnostic fut ainsi établi. Quant à la zone de son tympanique, elle ne pouvait être due qu'à la production de gaz dans le kyste, car les adhérences étendues qui unissaient la tumeur à la paroi et au diaphragme excluaient toute possibilité d'interposition d'une anse intestinale, à ce niveau. Il est probable que les gaz sont sortis en passant inaperçus, à l'ouverture large du sac échinococcique suppuré.

Aux observations précédentes nous joindrons le fait suivant, que nous trouvons mentionné dans l'ouvrage de Terrier et Auvray (*Chirurgie du foie et des voies biliaires*, t. II. p. 87), paru il y a quelques jours[1] :

1. Nous n'avons pu obtenir l'indication bibliographique précise de ce cas, auquel Körte ne fait pas allusion dans son récent travail (*Beitr. z. Chirurgie der Gallenwege und der Leber*, Berlin 1905, p. 253-261).

Obs. XLI *bis*. — « Fraenkel ayant trouvé tous les signes d'un abcès sous-phrénique *renfermant des gaz*, fit une ponction exploratrice dans le 8e espace intercostal, qui ramena un pus fétide. Körte intervenant chirurgicalement, réséqua la 8e côte, mit le foie à nu et constata qu'on était en présence d'un kyste suppuré du foie. »

D. — PNEUMATOSE KYSTIQUE POST-OPÉRATOIRE

Obs. XLII. — Budin et Regnard, *Société anatomique*, 1874, p. 157.

Kyste hydatique du foie suppuré à la suite d'une ponction (ayant extrait trois litres d'un liquide limpide). Cinq nouvelles ponctions donnent issue à un liquide purulent, de plus en plus épais. On décide d'ouvrir largement la cavité pour y pratiquer des lavages.

Application de pâte de Vienne le 17 janvier. Le 22 janvier, la poche kystique est ouverte et le 23 on voit le pus s'écouler en grande quantité. « En percutant alors la malade pour se rendre compte des modifications apportées par l'évacuation du liquide, on trouva à la partie inférieure et tout à fait externe du thorax une *sonorité tympanique* dans l'étendue d'une pièce de cinq francs. A ce niveau, deux jours auparavant on avait encore constaté l'existence d'une matité absolue. En appliquant l'oreille exactement en ce point, on entendait un *souffle amphorique à résonance métallique*. En faisant tousser et parler la malade, on percevait très nettement la *toux et la voix amphoriques*. Il n'y avait ni tintement métallique ni succession hippocratique.

« Les jours suivants, en examinant la malade le matin, avant tout écoulement du pus, on trouvait la matité absolue dans toute la région inférieure à l'angle de l'omoplate du côté droit. Mais au fur et à mesure que le liquide s'écoulait on entendait les bruits amphoriques se produire progressivement.

« Il y a plus, l'orifice de kyste étant resté complètement fermé du 5 au 7 février, on ne put pendant cet intervalle retrouver dans le point précédemment indiqué, ni la sonorité à la percussion ni les bruits amphoriques à l'auscultation. L'ouverture de la cavité kystique ayant été considérablement dilatée à l'aide de la laminaire et la poche presque complètement évacuée (9 février), les mêmes phénomènes reparurent dans une étendue plus considérable. La sonorité tympanique, le souffle et la voix amphoriques à timbre métallique furent alors entendus à la partie inférieure externe et postérieure du thorax, sur une surface mesurant environ 7 centimètres de hauteur et 8 centimètres transversalement. Pas plus qu'au premier jour on ne trouva pas de succussion hippocratique. » C'est seulement dans la soirée du même jour que survint une première expulsion de crachats purulents.

10 février. Nouvelle expectoration purulente pendant le visite. A partir de cette époque, l'état de la malade alla sans cesse en s'aggravant, et la mort survint dans la nuit du 14 au 15 février.

Autopsie. — Le lobe droit du foie n'était plus présenté que par une immense caverne appliquée en haut contre la face inférieure du diaphragme

avec lequel elle se confondait. La face supérieure de ce muscle était elle-même complètement adhérente à la face inférieure du poumon. Sur cette voûte, il existait trois ulcérations placées l'une à côté de l'autre, à bords déchiquetés et de la largeur d'une pièce de cinquante centimes. Un pertuis très fin faisait communiquer la cavité du kyste avec le tissu pulmonaire sans que la cavité pleurale fût ouverte en aucun point. Cette dernière contenait un litre et demi environ d'une sérosité citrine, transparente et nullement purulente.

Budin insiste sur le fait que dans ce cas « les signes caverneux ont précédé de beaucoup les premières vomiques et se sont par conséquent montrés bien avant la constatation de la fistule pulmonaire ».

Obs. XLIII. — Vital, *Gazette médicale de Paris*, 1874, p. 188.

Israélite originaire de la province de Constantine. A eu une première vomique d'hydatides en juillet 1872; une deuxième en novembre 1872. En décembre de la même année, on constate une voussure et un empâtement de la région costo-iliaque droite. On pratique successivement, à ce niveau, une ponction qui reste négative et une *incision* qui donne issue à du pus *fétide* mêlé de membranes et de vésicules. La plaie continue à fournir du pus fétide et des hydatides, mais depuis quelque temps l'expectoration de pus et de vésicules a cessé par la bouche.

Examen du malade, le 27 janvier 1873. Tumeur étendue de la 11e côte à 2 à 3 centimètres au-dessous de la crête iliaque. On remarque une plaie transversale de 12 millimètres donnant issue, sous pression, à du pus sanieux, à des débris membraneux et à des hydatides de la grosseur d'une perle à une noisette. Une injection colorée poussée dans la poche montre qu'elle communique encore avec les bronches. La percussion est douloureuse le long des fausses côtes, que le foie déborde de deux travers de doigts : elle donne de la submatité dans toute la paroi située au-dessous de la cinquième côte.

4 février. Hier soir toux et évacuation par la plaie, tantôt en nappe, tantôt en jet, de trois litres de pus fétide, non homogène, où l'on rencontre du pus et de 600 à 1000 hydatides entières ou rompues. A la suite de cette évacuation la tumeur disparait.

21 mars. A 4 centimètres de la plaie ancienne il s'en est formé une autre. Les deux fournissent en vingt-quatre heures un demi-litre de sérosité plus ou moins grisâtre. La maigreur du sujet est extrême et sa faiblesse telle qu'il ne peut se lever debout. Le côté droit du thorax donne à la percussion dans toute son étendue un *son très clair — comme si le foie manquait.* L'auscultation y fait entendre, de la base au tiers supérieur un *souffle caverneux* non équivoque.

L'amélioration se dessine à partir du mois de juin. Le 22 octobre, le malade revu est méconnaissable tant il a pris d'embonpoint. Sa santé est parfaite.

Obs. XLIV. — Landau, *Deutsch. med. Wochenschrift*, 1886, n° 47, p. 832.

Vaste kyste hydatique du foie à siège sous-diaphragmatique. Incision

transpleurale. Issue de vésicules innombrables. Après évacuation de la poche on obtient à son niveau un *son tympanique*. Un mois plus tard santé parfaite; le foie est revenu à sa place.

Obs. XLV. — Braune, *Inaug. Dissertation*, Marburg, 27 septembre 1897, Fall 29, p. 60.

Homme de vingt-quatre ans ayant remarqué depuis un an une voussure s'étant accrue lentement et sans douleur dans la région du foie. La matité s'étend, sur la ligne mammaire, de la 3e côte à un travers de main au-dessous du rebord costal. On trouve de plus à la base droite du thorax une zone de submatité remontant jusqu'au milieu de l'omoplate et s'accompagnant des signes d'un épanchement pleural modéré.

Opération de Lindemann, le 4 décembre 1896. — Incision pariétale parallèle au rebord costal. Une ponction exploratrice donne, assez profondément, un liquide hydatique limpide, caractéristique qu'on extrait en majeure partie avec un trocart courbe; puis l'ouverture de ponction est agrandie du bistouri. Suture des lèvres du sac à la paroi abdominale. Extraction de vésicule mère affaissée, qui renferme des hydatides et des capsules proligères.

14 décembre. Abdomen souple et indolore; le malade se trouve bien. Les points de suture sont enlevés depuis six jours; un dernier point est enlevé. La cavité abdominale est complètement fermée. — Pas de modifications au niveau de l'épanchement pleurétique. Une ponction donne 100 centimètres cubes de sérosité claire qui se coagule par la chaleur.

16 décembre. La profondeur de la plaie diminue; léger suintement.

1er janvier 1897. On ponctionne l'épanchement pleural en deux endroits; on retire 400 centimètres cubes au total. La plaie opératoire est plus petite. La matité s'est nettement éclaircie et a complètement disparu jusqu'au bord supérieur de la 5e côte; depuis ce niveau jusqu'au 6e espace intercostal, en arrière, il y a de la submatité. Partout dans cette région on distingue le murmure vésiculaire. Dans la région axillaire et en arrière jusqu'à la matité hépatique, on constate un fait remarquable : il existe un *son clair* avec *tonalité tympanique* étendu jusqu'à la 8e côte. En arrière de cette zone la matité remonte un peu, en sorte que la ligne de matite est onduleuse : pendant qu'elle s'abaisse au maximum dans la ligne axillaire elle se relève un peu en arrière et davantage en avant.

6 janvier. Une nouvelle ponction faite en arriere donne environ 100 centimètres cubes de sérosité claire.

21 janvier. Au niveau du côté droit du thorax la percussion donne les résultats suivants : dans la position couchée, on trouve sur la ligne axillaire antérieure de la matité jusqu'à la 6e côte; dans la position assise la matité remonte jusqu'au bord supérieur de la 5e côte. Au-dessus de cette matité existe le son clair, légèrement tympanique. Pas de bruit de flot à la succussion : on constate toutefois un bruit métallique à la percussion plessimétrique. Il s'agit d'un épanchement aisément mobile dont le niveau se déplace dans les différentes positions.

31 janvier. Les signes thoraciques ne se sont pas modifiés. Le malade sort avec une plaie cicatrisée infundibuliforme [1].

Obs. XLVI. — Bataille — Dévé, *inédite* [2].

Jeune fille de vingt-quatre ans, tisseuse, entrée dans le service du Dr Bataille, à l'Hôtel-Dieu de Rouen, le 5 novembre 1904. *Kystes hydatiques du foie.* La matité hépatique, massive, s'étend du deuxième espace intercostal jusqu'au-dessous de l'ombilic. Elle mesure 30 centimètres sur la ligne mamillaire droite, 27 centimètres sur la ligne médiane, 33 centimètres sur la ligne mamillaire gauche. A l'exploration, on reconnaît l'existence de deux volumineux kystes de la face antérieure des lobes hépatiques droit et gauche, et on soupçonne l'existence d'un et peut-être de deux autres kystes de la face convexe et de l'extrémité droite du foie.

Opération le 15 novembre 1904 (Dr Bataille). — Le kyste du lobe droit est attaqué par une *première incision* verticale faite le long du bord externe du muscle grand droit de l'abdomen. Le péritoine ouvert, il s'écoule un peu d'ascite citrine et on constate une légère vascularisation de la capsule du foie. Le kyste est ponctionné et formolé suivant la technique connue : on en extrait 1 500 grammes de liquide contenant du sable hydatique et on injecte 300 grammes de solution de formol à 1 p. 100 qui sont retirés après cinq minutes de contact. Extraction de la membrane mère et d'une vingtaine de vésicules filles de dimensions variées. La poche est asséchée avec des tampons montés (qui enlèvent encore quelques débris de vésicules filles), puis marsupialisée et drainée.

Deuxième incision dans l'hypocondre gauche, le long du bord externe du grand droit gauche. Kyste à surface libre. Une ponction avec un trocart de moyen calibre ne donne écoulement qu'à quelques gouttes de bile. Incision franche : issue d'innombrables hydatides baignant dans le liquide bilieux et restées limpides pour la plupart. Marsupialisation et drainage de la poche.

1. Il est regrettable que, dans son observation incomplète, Braune n'ait pas élucidé l'interprétation si importante des signes constatés à la base droite du thorax. Malgré l'absence d'indications précises, à cet égard, il nous paraît très probable qu'il s'est agi là d'un épanchement gazeux et liquide localisé dans la cavité du kyste évacué, plutôt que d'un hydro-pneumothorax vrai. On remarquera en effet : 1° que les signes amphoriques n'existaient pas avant l'ouverture de la poche; 2° que l'on ne trouve signalé à aucun moment, à la suite de l'opération, l'ensemble de symptômes si frappants qui traduisent l'apparition d'un pneumothorax; 3° que les ponctions répétées du thorax n'ont jamais ramené d'air, mais seulement un peu de sérosité claire; 4° enfin, que l'auteur, lorsqu'il mentionne pour la première fois la constatation de la zone tympanique (1er janvier 1897), signale expressément que le murmure respiratoire « s'entendait partout nettement au-dessus de cette zone ».

2. Ce cas a été rapporté partiellement dans la thèse de notre élève M. Beaudet (*Le cholépéritoine hydatique*, Paris, juillet 1906, Obs. XLVI). Nous laisserons de côté, ici, ce qui a trait à la rupture intrapéritonéale d'un des kystes, pour relater en détail certaines particularités post-opératoires qui nous intéressent plus spécialement, et que M. Beaudet n'a point mentionnées dans son observation. Nous remercions notre collègue M. Bataille de nous avoir autorisé à relater ce fait que nous avons observé dans son service.

Suites normales, apyrétiques. Cholérragie modérée par la poche gauche; suintement insignifiant au niveau de la poche droite. Un examen superficiel de la région hépatique, fait le 2 décembre à l'occasion d'un pansement, nous fait constater l'existence d'une *zone sonore* au milieu de la matité hépatique.

9 décembre. Amélioration très rapide de l'état général. Apyrexie. Cicatrisation complète des plaies opératoires sauf sur le trajet des drains, les-

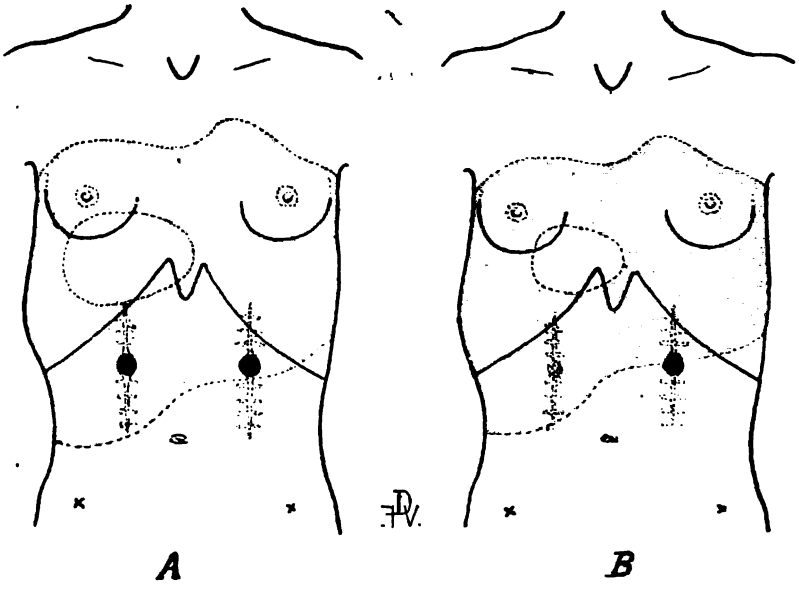

Fig. 9. — A, zone tympanique, le 9 décembre (fistule ouverte); B, le 19 janvier (fistule fermée). La malade portait encore deux kystes hépatiques.

quels donnent très peu de pus. La matité hépatique a diminué d'étendue: elle ne mesure plus que 26 cent. sur la ligne mamillaire droite; sa limite supérieure n'a guère bougé et affleure le bord supérieur de la 3e côte. Il persiste, de toute évidence, un kyste hépatique à évolution thoracique. On constate en outre une voussure à la base du thorax droit, sur la ligne axillaire. D'autre part la percussion révèle une matité absolue à la base gauche du thorax et au niveau de l'espace de Traube.

La *zone sonore* que nous avions constatée huit jours auparavant persiste. La percussion permet d'en dessiner avec précision les limites très régulières (*Fig.* 9 A). Elle a une forme ovalaire ou plus exactement ovoïde à grosse extrémité droite et à grand axe à peu près transversal. Elle mesure 13 centimètres sur 7 et est comprise entre le sein droit, sur lequel elle empiète, la ligne médiane qu'elle atteint au niveau de l'appendice xyphoïde, et le rebord chondro-costal *qu'elle dépasse* nettement au niveau de l'angle xyphoïdien. *Elle empiète donc sur l'abdomen* et doit par suite reconnaître

une cause *sous-diaphragmatique*. Logée en pleine matité hépatique, elle est sans aucune relation avec la sonorité pulmonaire, très éloignée — ni avec la sonorité gastrique, qu'on trouve dans l'hypocondre gauche, séparée d'elle par une large zone de matité absolue, et présentant une tonalité et un timbre très différents — et pas davantage en rapports avec la masse intestinale, distante et possédant, elle aussi, une tonalité absolument distincte. Le son obtenu par la percussion au niveau de la zone en question est une *sonorité tympanique élevée*, qui rappelle le bruit de pot fêlé. L'auscultation ne révèle aucun bruit respiratoire en ce point. Nous n'avons pas pratiqué la succussion.

Après avoir rejeté l'hypothèse d'une zone pulmonaire erratique (sonorité absolument isolée, au centre de la matité hépatique, et empiétant sur l'abdomen, silence respiratoire à son niveau), après avoir éliminé de même l'existence d'un *pyo*-pneumothorax sous-phrénique ou d'une « *pyo*-pneumo hydatide » (excellent état général, apyrexie complète, pas de douleurs, état fonctionnel digestif parfait, pas de phénomène pleuro-pulmonaires), nous nous sommes rattaché à l'hypothèse d'un *épanchement d'air* dans la poche évacuée, communiquant avec l'extérieur par la fistule ouverte sous les fausses côtes de ce côté.

A la fin de décembre, *la zone tympanique persiste* sans grands changements : cependant *la fistule droite est fermée, cicatrisée*. État général excellent.

7 janvier 1905. Bon état général; apyrexie. La zone tympanique persiste, mais elle paraît s'être légèrement rétrécie. *La fistule reste complètement cicatrisée.*

19 janvier. État général excellent. La fistule droite est restée fermée. A gauche, il ne reste plus qu'une fistulette insignifiante. La zone de sonorité tympanique se retrouve encore avec ses limites nettes et régulières; son étendue a diminué (8 centimètres sur 5, au lieu de 13 sur 7, *Fig.* 9 B).

Nous n'avons malheureusement pas pu suivre, les jours suivants, la disparition progressive de cette zone sonore.

Deuxième opération, le 15 février 1905. — Incision le long du bord chondro-costal. Après résection du rebord costal, M. Bataille ouvre successivement deux poches hydatiques superposées, logées dans le lobe droit[1]. Ponction (1200 grammes et 600 grammes de liquide) et formolage (respectivement 300 et 400 grammes de formol à 1 p. 100). Ce kyste supérieur intrathoracique adhérait à la coupole diaphragmatique qu'il avait refoulée. Après son évacuation, il se produit à chaque mouvement respiratoire, une *traumatopnée intrakystique* très remarquable. Marsupialisation et drainage. Guérison.

Obs. XLVII. — Cerné et Dévé, *Société de Chirurgie*, 19 décembre 1906.

Femme de boucher[2], trente ans, souffrant dans le côté droit et l'épaule

1. Le kyste marsupialisé à la première intervention ne fait plus aucune saillie reconnaissable à la surface du foie.

2. Cf. Dévé, Rôle du *chien d'abattoir* dans l'étiologie de l'échinococcose, *Société de Biologie*, 28 juillet 1906, p. 155, obs. XII.

correspondante depuis six ans. A remarqué, depuis environ un an et demi, une augmentation de volume de son côté droit.

Amaigrissement et palpitations, depuis deux ou trois mois surtout. C'est ce dernier symptôme qui l'amène à consulter un médecin. Jamais d'urticaire, de jaunisse, de dégoût des graisses ni de diarrhée. Pas de vomissements; pas de douleurs abdominales aiguës.

Examen le 21 juillet 1906. — Ampliation très marquée de la moitié droite du thorax : hémithorax droit 45 centimètres; hémithorax gauche 41 centimètres. Rebord chondro-costal déjeté en dehors. Légère circulation veineuse au niveau du flanc droit.

La limite supérieure de la matité hépatique remonte, en avant, à trois travers de doigt au-dessus du mamelon, jusqu'au bord supérieur de la 3e côte; en arrière, elle empiète peu sur le thorax. Le bord inférieur du foie descend à droite jusqu'à la crête iliaque; de là, dessinant une forte encoche, il passe horizontalement à deux travers de doigt au-dessus de l'ombilic. Voussure régulière et rénitente immédiatement au-dessous du rebord costal droit et à l'épigastre. Pas de frémissement hydatique. Le lobe gauche du foie est hypertrophié mais régulier et souple; il empiète sur l'espace de Traube qui est mat.

Rate peu appréciable. Pas d'autres tumeurs dans l'abdomen. Pas de troubles pelviens.

A l'auscultation du thorax, frottements pleuraux à la base droite en arrière et dans le tiers inférieur du poumon en avant; absence de murmure pulmonaire à ce niveau, sans souffle ni égophonie. Une autre zone de frottements pleuraux existe du côté gauche en dehors de la pointe du cœur.

Cœur refoulé en haut et à gauche; pointe dans le 4e espace, en dehors du mamelon. Ondulations visibles dans les 2e et 3e espaces intercostaux gauches. Pas de lésions valvulaires ni péricardiques.

Apyrexie. Pas d'albumine; pas de pigments biliaires dans l'urine.

Examen hématologique : 61,7 p. 100 de polynucléaires neutrophiles, 6 p. 100 d'éosinophiles (*éosinophilie*).

Diagnostic : volumineux kyste hydatique du foie aseptique (*Fig.* 10 A).

La malade est admise à l'Hôtel-Dieu dans le service de Clinique chirurgicale, le 23 juillet

Un examen radioscopique, pratiqué le 26 juillet, confirme les données de l'examen clinique. L'ombre hépatique dessine une courbe régulièrement convexe qui monte dans la moitié droite du diaphragme, à 12 ou 13 centimètres au-dessus du plan normal du diaphragme. Le cœur est refoulé en haut et à gauche; sa pointe apparaît séparée du diaphragme. Par l'examen latéral, on se rend compte que la poche est située dans la moitié antérieure du thorax et respecte en arrière le sinus costo-diaphragmatique.

Opération le 31 juillet 1906 (Dr Cerné). — Incision médiane sous-ombilicale allant de la base de l'appendice xyphoïde jusqu'à deux travers de doigts de l'ombilic. Il existe de la symphyse hépatique. Une ponction est faite au-dessous du rebord costal, à travers une mince couche de tissu hépa-

tique. Issue lente et fractionnée de 4 litres de liquide limpide, tenant en suspension du sable hydatique. Au cours de cette évacuation se produisent des troubles respiratoires (cyanose, accès de toux) qui obligent à suspendre quelques instants la chloroformisation. A la fin de la ponction, le liquide sort par saccades rythmées par les mouvements cardiaques. Formolage : 1 litre et demi de formol à 1 p. 100, maintenu pendant cinq minutes dans la poche; évacuation de la solution formolée sans incidents. Incision de la poche. Extraction de la membrane mère, épaisse et végétante, qui renferme deux petites hydatides. Un point circonscrit de sa surface externe apparaît teinté par la bile. Asséchement de la poche avec des tampons montés; on a peine à atteindre son fond, mais on peut en inspecter les parois par la vue : *aucun suintement bilieux apparent.*

Ce fait, joint à la présence d'adhérences périhépatiques qui, en cas de suppuration, permettraient l'ouverture spontanée de la collection à la peau, engage M. Cerné à pratiquer la suture de la poche en surjet et sa réduction complète sans drainage.

La poche à ce moment renferme encore de l'air et M. Cerné a un instant la pensée d'aspirer cet air avec l'appareil Potain. Il abandonne cette idée par crainte que le vide ne provoque la rupture de quelque vaisseau sanguin ou de canaux biliaires. Le ventre est refermé sans drainage de la paroi.

Suites opératoires. — Le 2 août, la température monte à 39°,1 le matin; le 3 août, à 39°,2 le soir. Toux, dyspnée. A l'auscultation, râles sous-crépitants et crépitants dans le poumon droit en arrière et dans l'aisselle. En avant, la percussion pratiquée à travers le pansement, montre que la matité a disparu dans la région mammaire. Aucune sensibilité du ventre, pas de vomissements ni de nausées. — Le 4 août, température 38°,5 matin et 39° soir. Outre les râles sous-crépitants et crépitants, on constate de la bronchophonie et un souffle à timbre tubo-pleurétique à la base droite.

7 août. Température 37°,8 matin et 38°,4 soir. Pansement et ablation des fils : la plaie opératoire est en excellent état, le ventre est souple et indolent. Le foie descend encore au-dessous de l'ombilic. A l'exploration du thorax, on constate un son tympanique sourd à la percussion de la région mammaire droite; au-dessous, on retrouve la sonorité pulmonaire normale. La matité hépatique est refoulée au voisinage du rebord costal. L'auscultation de la région tympanique donne : absence de murmure vésiculaire avec persistance de la zone de frottements pleuraux superficiels, précédemment constatés en ce point. Souffle amphorique profond et creux, ne s'entendant que dans les fortes inspirations; timbre métallique de la toux et de la voix. La succussion hippocratique donne un bruit de flot amphorique perceptible à distance, pendant que la main appliquée contre la paroi thoracique perçoit le choc du liquide. Le niveau du liquide se déplace avec la position de la malade. En arrière, on constate une matité remontant à droite jusqu'à l'épine de l'omoplate; souffle tubaire avec râles sous-crépitants superficiels dans la région sous-épineuse. Souffle et râles vont s'affaiblissant vers le tiers inférieur du poumon. A la base, matité absolue, vibrations abolies,

silence respiratoire complet; pas d'égophonie. Par la succussion, on retrouve dans cette région le bruit de flot, et la percussion avec des pièces de monnaie donne le bruit d'airain (*Fig.* 10 B).

9 août. La fièvre oscille toujours autour de 38°. La dyspnée est moindre, le pouls est moins rapide. Mêmes signes physiques au niveau de la poche et du poumon.

13 août. L'état général ne s'est pas aggravé. La température continue

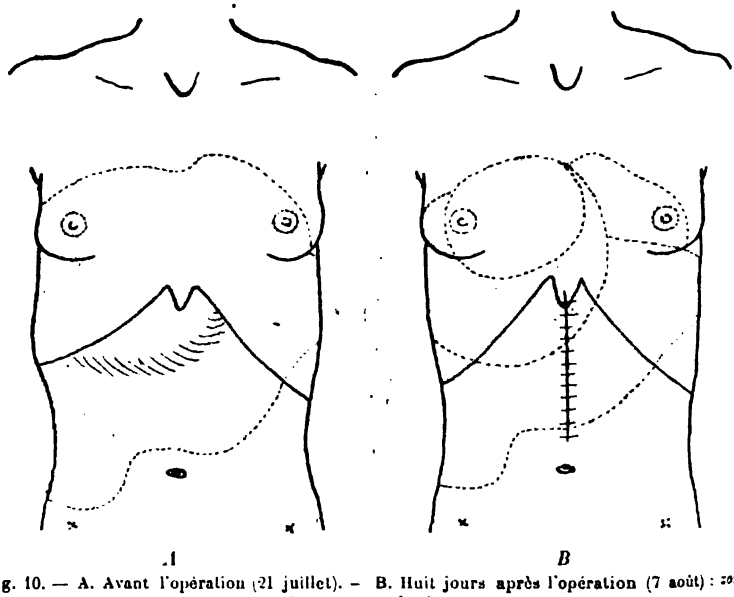

Fig. 10. — A. Avant l'opération (21 juillet). — B. Huit jours après l'opération (7 août) : *zone tympano-amphorique.*

cependant d'osciller entre 38° et 39°. Les signes stéthoscopiques se sont peu modifiés. Il reste en arrière, dans la moitié inférieure du poumon droit, de la matité, du souffle tubaire et des râles sous-crépitants. Deux ponctions exploratrices sont faites à ce niveau (8e et 9e espace) pour s'assurer s'il existe un épanchement pleural : elles sont négatives.

Une *ponction* est pratiquée en avant, avec l'aiguille fine de Potain, dans le 8e espace près du rebord costal, au-dessous du trajet de la plèvre. Après avoir traversé le diaphragme et la paroi sclérosée du kyste, on tombe dans la poche : issue de gaz sous-tension (ils refoulent le piston de la seringue de Luër). Avec l'appareil de Potain, on extrait une certaine quantité (approximativement un litre) de gaz non fétides, puis 200 grammes de liquide bilieux, couleur de Garus, clair et inodore. Après la ponction, l'étendue de la zone tympanique s'est nettement rétrécie et le bord du foie est remonté d'un ou deux travers de doigt; mais le bruit de flot persiste toujours.

Le soir de la ponction, la malade a eu des frissons. On la réexamine les 15

et 19 août. Fièvre diminuée, rémittente; pas de nouveaux frissons. Râles de bronchite dans les deux poumons en arrière. Pas de toux ni d'expectoration. L'urine renferme des traces de pigments biliaires et un peu d'urobiline; la réaction de Hay (acides biliaires) est positive. Localement les signes physiques sont peu modifiés.

La poche hépatique reste pleine de liquide et de gaz. On en précise soigneusement les limites et on étudie les variations de niveau du liquide sui

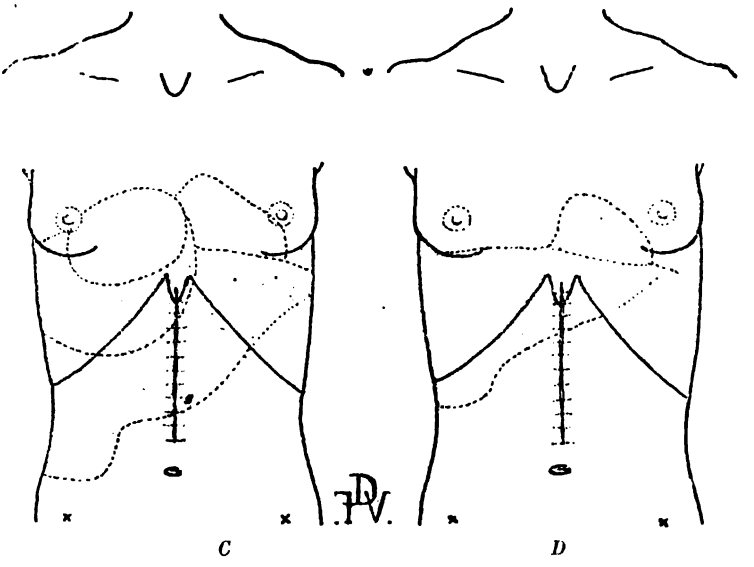

Fig. 11. — C. Un mois et demi après l'opération (13 septembre, avant la 3e ponction). — D. Quatre mois après l'opération (28 novembre).

vant la position de la malade (Cf. *Fig.* 3 et 4). La zone tympanique atteint en haut le bord inférieur de la 2e côte; elle dépasse d'un travers de doigt le bord gauche du sternum, en refoulant le cœur; elle s'étend à droite et en arrière jusqu'à la ligne axillaire postérieure, en bas elle atteint le rebord costal au niveau de l'angle chondro-xyphoïdien. Le bord inférieur du foie descend dans l'abdomen presque aussi bas qu'avant l'opération.

26 août. La fièvre persiste. La malade accuse de la douleur dans la région hépatique et on constate au niveau de la poche, sous les fausses côtes, une voussure légèrement œdémateuse.

28 août. *Radioscopie.* Poche gazeuse régulière, sphérique, empiétant autant sur le foie que sur le thorax. Épanchement fluide mobile dans son intérieur : la succussion de la malade fait apparaître des ondulations à la surface du liquide. Cœur toujours refoulé en haut et à gauche (*Fig.* 5).

2e *ponction* avec l'appareil Potain : extraction d'une certaine quantité de gaz et de 2 litres et demi d'un liquide bilieux, trouble, aspect de jus d'orange. Le dernier quart de litre extrait était plus épais, ocre, couleur lie

de cidre. — Les parois de la poche semblent assez rigides, car, malgré une forte aspiration, il a été impossible de retirer tout le liquide ni tout l'air.

29 août. Les limites du tympanisme sont plus étroites. Le bord du foie est remonté de deux à trois travers de doigt, surtout au niveau du lobe gauche. La voussure hépatique a disparu. Le bruit de flot persiste.

9 septembre. Amélioration de l'état général, meilleure mine, retour de l'appétit. Amélioration des manifestations pulmonaires : disparition à peu près complète des râles et de l'obscurité du murmure à la base droite. Localement, les dimensions de la poche ont diminué; le niveau du liquide. malade assise, s'est abaissé. Le bord du foie a remonté, surtout aux dépens du lobe gauche.

13 septembre. *3e ponction.* On recueille 50 centimètres cubes de gaz kystiques dans une éprouvette à mercure. Aspiration d'une petite quantité de gaz et de 1 litre 1/4 de liquide jaune trouble, opaque, lie de cidre, non fétide. La fin de la ponction a été légèrement douloureuse. L'extrémité du trocart donne la sensation d'une cavité maintenant très réduite.

Analyse des gaz intrakystiques, par M. Guerbet :

Oxygène	7,6 p. 100.
Acide carbonique	23,3 p. 100.
Azote.	69,1 p. 100.

Pas d'hydrogène, pas d'hydrogène sulfuré, pas de méthane : donc pas de gaz de fermentations anaérobies.

19 septembre. La fièvre est tombée à la suite de la ponction. La zone de tympanisme a à peu près disparu et est très difficilement délimitable. Cependant la succussion est encore nettement obtenue. On permet à la malade de se lever.

25 septembre. Apyrexie. Mêmes signes locaux : on obtient encore par moments le bruit de clapotis.

Examen radioscopique. La voussure du diaphragme à droite s'est beaucoup abaissée; elle reste pourtant encore au-dessus de son niveau normal. Le cœur est revenu à sa place; sa pointe n'est plus soulevée. Il persiste à droite une petite *poche à air sous-diaphragmatique* très nettement visible, avec du *liquide* dont on voit la surface onduler par la succussion (*Fig.* 6).

Sortie de l'hôpital le 29 septembre.

La malade a été revue il y a quelques jours (28 novembre 1906).

Son état général est excellent; elle a notablement engraissé. Elle ne tousse plus. A la percussion en arrière, la partie inférieure du thorax présente une matité marquée, qui s'avance en avant de manière à rejoindre horizontalement la matité du foie et même la déborde sur le bord axillaire antérieur en sorte que la ligne de matité est à ce niveau très légèrement concave. Pas de râles; quelques frottements.

Le bord inférieur du foie est régulier; il dépasse les fausses côtes de deux travers de doigt (*Fig.* 11 D).

A l'*examen radioscopique*, le diaphragme occupe sa situation normale. Sa

surface est régulière. En dehors, l'obscurité correspondant à l'épaississement de la plèvre est assez considérable; elle occupe tout le sinus costo-diaphragmatique et remonte même un peu plus haut vers l'aisselle.

Suppurations gazeuses extra-kystiques.

Obs. XLVIII. — Trousseau-Peter, *Cliniques de l'Hôtel-Dieu*, 4e édit., t. III p. 282.

Pleurésie *putride* consécutive à la rupture d'un kyste du foie dans la plèvre. Ce kyste était, en outre, ouvert dans les voies biliaires, et le cholédoque se trouvait oblitéré par des hydatides. « Par suite de la communication du kyste avec l'intestin, *les gaz intestinaux pouvaient pénétrer dans l'intérieur de ce kyste*, et ainsi se trouve expliquée la fétidité presque stercorale du liquide qui s'écoula par la ponction de la poitrine. Cette fétidité fit immédiatement dire à M. Trousseau que l'on avait affaire à un kyste du foie rompu dans la plèvre [1]. »

Obs. XLVIII (*bis*). — Robert de Pau et Moutard-Martin, *Union médicale*, 9 octobre 1873.

Début en décembre par une hémoptysie accompagnée de toux. Petits accès fébriles après les repas. Pendant les premiers mois de 1871, douleurs intercostales, toux opiniâtre, expectoration muqueuse, perte des forces. En octobre, douleur subite à la base du côté droit : on constate des frottements pleuraux. Le 9 novembre, pesanteur dans la région du foie, survenue subitement; augmentation du volume du foie. Affaiblissement du murmure respiratoire; frottements pleuraux dans le tiers inférieur de la région pulmonaire postérieure; égophonie à l'angle inférieur de l'omoplate. Les jours suivants, *sonorité tympanique* étendue à toute la région pulmonaire antérieure droite. Déplacement de la matité par le décubitus latéral gauche.

Les phénomènes sthétoscopiques persistent sans grandes modifications jusqu'au mois de février 1872; mouvement fébrile, le soir. Dans la nuit du 16 au 17 février, fièvre vive. Réveil en sursaut face vultueuse, corps couvert de sueurs, respiration anxieuse. Le 18, on constate le *bruit de flot*, et un très léger *tintement métallique*.

Jusqu'en novembre 1872 les forces revinrent progressivement; la fièvre n'apparaissait que rarement. Mais le bruit de flot persistait.

A partir du 20 janvier 1873, fièvre quotidienne précédée d'un frisson. Oppression, toux fréquente; expectoration qui paraît renfermer du pus. Le 3 février, toux convulsive expectoration d'un demi-litre de pus. Le lendemain nouvelle vomique; l'expectoration de pus diminue les jours suivants.

1. A la vérité, on ne trouve pas signalé, dans ce cas, la présence de gaz dans la poitrine. Du moins la fétidité « presque stercorale » du liquide pleurale était-elle due bien certainement à la présence des germes anaérobies.

Le 5 mars forte vomique : pus fétide. Le 30 mars thoracotomie. Convalescence rapide. Le 24 août 1873 le malade pouvait être considéré comme guéri. Respiration distincte jusqu'au niveau de la plaie. Le foie, encore volumineux, atteignait la ligne blanche dans la région épigastrique et débordait le bord inférieur des fausses côtes de 2 centimètres dans la ligne axillaire [1].

Obs. XLIX. — Reymondon, *Thèse*, Paris, 1884, p. 17.

Jeune fille, vingt-deux ans, *charcutière*, soignée pour colique hépatique. Le 18 avril, la malade en revenant du bain a été prise d'un point de côté à la base de la poitrine à droite, dans la ligne axillaire; cette douleur s'est accompagnée d'une gêne respiratoire assez grande. A l'examen, deux jours après, on constate de la matité et de l'absence du murmure dans le tiers inférieur du poumon droit, sans souffle ni égophonie. Amélioration. La malade va en convalescence au Vésinet, le 13 mai.

Le 21 mai, la malade est ramenée du Vésinet; son état s'est très aggravé : diarrhée, sueurs nocturnes, point de côté violent; grand frisson dans la journée. On constate que le foie est abaissé. Le poumon droit est mat dans son tiers inférieur. Souffle tubaire à sa partie moyenne. Ponction : « il s'écoule aussitôt un pus d'une fétidité qui rappelle celle des abcès avoisinant le tube digestif ». Deux litres de pus verdâtre. Le 25 empâtement au niveau de la ponction. Il se forme bientôt un abcès en ce point.

Opération de l'empyème le 31 mai. « Incisant du même coup l'abcès et l'espace intercostal, M. Cayla fait la section de la peau, il traverse la cavité de l'*abcès qui contenait du gaz* et ouvre l'espace au bistouri. » Issue de pus mêlé de membranes hydatiques. « L'ouverture de la paroi thoracique a donné lieu aussitôt à la formation d'un pneumothorax. » Lavages.

Le 2 juin, « odeur très fétide, il s'écoule de la bile ».

Le 10, après le pansement la malade est prise d'une vive douleur de ventre; nausées, hoquet, visage grippé; « le ballonnement est très prononcé, il existe du liquide dans le péritoine ». Mort à quatre heures de l'après-midi dans le collapsus.

Autopsie. — Kyste suppuré du lobe droit, ouvert dans la cavité pleurale. A la partie inférieure de ce kyste il existe une ouverture de 2 centimètres qui donne accès dans les conduits biliaires. « En prolongeant l'incision, on constate que le canal cholédoque dilaté permet l'introduction de l'index. » Collection suppurée sous-hépatique ouverte dans le péritoine; péritonite aiguë.

Obs. L. — Boiteux, *Revue de Médecine*, 1886, p. 878.

Femme présentant depuis un an une tuméfaction de la région hépatique. Une nuit, la malade se réveille en ressentant une vive douleur à ce

4. Cette observation reste d'une interprétation douteuse. Peut-être s'agit-il simplement d'un pneumothorax hydatique *vrai*, consécutif à la rupture intrapleurale d'un kyste *pulmonaire*.

niveau; elle porte la main à son hypocondre droit et constate que la tuméfaction a disparu et qu'elle est descendue dans le bas-ventre. A partir de ce moment l'abdomen se développe rapidement. Une ponction est faite trois semaines après (fin janvier 1882) : elle donne issue à un liquide couleur de cognac. L'ascite se reproduit. La malade entre à l'hôpital le 26 mars. Une ponction faite d'urgence donne issue à 9 litres de liquide jaune brunâtre, couleur de bile.

L'épanchement ne tarde pas à se reproduire et nécessite une nouvelle ponction, le 6 avril, une 4e le 14 avril, une 5e le 7 mai; on retire chaque fois 7 à 8 litres de liquide jaune verdâtre, couleur de bile.

22 mai. Le liquide s'est reproduit en partie; le foie ne peut plus être senti à cause du *météorisme* surajouté. La malade, restée jusque-là apyrétique, présente depuis quelques jours une fièvre rémittente, à redoublements vespéraux. Elle maigrit considérablement.

28 mai. « Œdème de la paroi abdominale plus considérable à droite de l'ombilic. Fièvre persistante. Amaigrissement. Le soir, nous constatons quelque chose de singulier : à droite et à 4 à 5 centimètres de l'ombilic, un peu au-dessus, le doigt rencontre une dépression de la paroi, dans laquelle il s'enfonce en repoussant une petite poche qui fait saillie. On peut comparer la sensation qu'on éprouve à celle que donnerait un orifice herniaire à travers lequel sortirait et rentrerait une petite hernie intestinale. La petite *poche distendue* qui fait *hernie* paraît mate, mais elle n'est pas plus grosse qu'une noix et il est difficile de la percuter isolément. Nous avons perçu un *gargouillement* la première fois que nous l'avons repoussée.

« 30 mai. La peau a rougi et s'est amincie considérablement au niveau de la petite hernie : empâtement inflammatoire tout autour. Le soir, la poche se rompt, donnant issue à un jet de liquide séro-purulent horriblement *fétide*; à travers l'orifice s'engage une petite masse blanchâtre gélatineuse dont on extrait quelques fragments avec une pince : c'est une membrane hyaline présentant au microscope les stries caractéristiques des membranes hydatiques. »

Les jours suivants, lavages de la poche à l'eau phéniquée. Le liquide purulent qui s'écoule est jaune comme le liquide qu'on retirait par les ponctions... Mort le 2 juin.

Autopsie. — Le kyste qui s'est ouvert à l'extérieur occupe presque toute la cavité péritonéale dans laquelle il n'y a pas traces de liquide. La poche qui a refoulé les intestins en arrière et à gauche adhère à la paroi abdominale antérieure dans toute l'étendue de celle-ci. Cette poche est accolée en haut à un kyste hépatique sans communication actuelle avec elle. Ce kyste contient 2 à 3 litres de liquide trouble purulent et mêlé de bile.

Obs. LI. — Maunoury, *Congrès de Chirurgie*, 16 mars 1888, p. 539, obs. I.

Jeune homme de vingt-neuf ans, chez lequel un double kyste hydatique du foie avait été ponctionné huit ans auparavant (1878). Le kyste ne s'était jamais reproduit et le malade était considéré comme guéri. Or « en juillet 1886, ce garçon fut pris d'accidents typhoïdes; bientôt les symptômes

devinrent très graves et la *dilatation du côté droit* montra qu'un nouveau kyste ou que l'un des kystes anciens regardés comme guéris se remplissait à nouveau et réclamait une intervention immédiate ». Ponction : *pus verdâtre* mêlé de membranes hydatiques.

Incision transpleurale. En incisant avec précautions, on ne trouva pas de plèvre libre; les deux feuillets étaient adhérents et on arriva sur le kyste sans avoir traversé aucune cavité. Le kyste fut largement ouvert, bien vidé et bien lavé. Drainage. Tout d'abord tout parut bien se passer, mais « bientôt les adhérences pleurales qui avaient paru une sauvegarde se détachaient, le *liquide infect* du kyste coulait directement dans la plèvre; de là, pleurésie septique, *pneumothorax* et mort quelques jours après ».

Obs. LII. — Tillaux, *in* Thèse Behr, Paris, 1895, et Thèse Pasquier, Paris, 1899, obs. XXVIII.

Femme de quarante-cinq ans, souffrant depuis longtemps. Le 19 octobre, elle est prise brusquement de point de côté violent, toux quinteuse, vomique *très fétide* de liquide puriforme (vésicules hydatiques flétries). On diagnostique un kyste hydatique de la partie moyenne du poumon gauche, ouvert dans les bronches et sphacélé.

23 octobre, opération. Pneumotomie; cavité du volume d'une grosse orange, dont les parois irrégulières semblent partout fermées.

30 octobre. *Abcès putride* à la base de la poitrine du côté gauche. Incision : quelques *gaz* et sérosité sanguine. Mort le 2 décembre.

Autopsie : kyste hydatique du lobe gauche du foie, du volume des deux poings. La poche hépatique communique avec la cavité pulmonaire par une fistule traversant une lame de tissu pulmonaire correspondant à la base gauche. La cavité pulmonaire est anfractueuse et tapissée de débris sphacélés.

Obs. LIII. — Tuffier et Barbarin, *Soc. anat.*, novembre 1898, p. 645 et 649.

Femme entrée à l'hôpital le 2 novembre 1898. Souffre d'un point de côté dans l'hypocondre droit, avec irradiation scapulaire, depuis dix ans. Le 7 octobre dernier, après s'être levée comme à l'ordinaire, la malade sent de fortes coliques et en s'habillant, elle constate la présence d'une tuméfaction qui siège au niveau de l'estomac et l'empêche de mettre son corset. La douleur abdominale s'atténue pendant trois jours. Le 10 octobre, l'oppression augmente, une forte fièvre avec délire se manifeste, les douleurs prennent une nouvelle intensité. Les jours suivants, la fièvre est violente, la douleur très vive persiste; la tuméfaction d'abord franchement épigastrique s'étend sur le côté droit. Pas de vomissements; constipation.

A son entrée à l'hôpital : facies pâle, amaigri; narines pincées, conjonctives subictériques, langue rouge, dépouillée. Rien à signaler du côté de l'appareil digestif, sauf constipation. Urines rares et chargées; pas d'albumine. Pas de dyspnée, pas de toux. L'examen de l'appareil respiratoire montre de la submatité à la base droite en avant et en arrière. Souffle

doux, lointain, quelques frottements pleuraux, égophonie et pectoriloquie aphone à la partie toute inférieure.

Voussure épigastrique empiétant sur l'hypocondre droit, lisse, dure, douloureuse à la moindre pression. La limite supérieure de la tumeur est indiquée par le rebord de la 9e côte droite, sa limite inférieure est marquée à deux centimètres au-dessous de l'ombilic par un rebord saillant qui semble être le bord inférieur du foie. Mais à la percussion, nous constatons que cette tumeur est extrêmement sonore. Température 37°,5 le matin; 38°,4 le soir.

Diagnostic : *abcès gazeux sous-diaphragmatique* d'origine inconnue.

Opération, le 3 novembre. Incision verticale suivant le bord externe du muscle droit, vers le centre de la tumeur. La paroi abdominale n'est pas infiltrée. Il existe des adhérences péritonéales au-devant d'un abcès qui bombe. Incision de cet abcès et évacuation d'abord d'un liquide séro-purulent, puis de gaz. Le doigt introduit dans la cavité permet de constater que *l'abcès est situé au-dessus du foie*. Au-dessous de ce premier abcès on trouve une seconde collection indépendante contenant un bon litre de pus épais, ne sentant pas mauvais. Avec ce pus sortent des membranes verdâtres friables (membranes hydatiques). Drainage. L'état ne s'améliore pas; la malade meurt le lendemain soir avec du ballonnement du ventre et de la constipation.

Autopsie (incomplète) : on constate que la poche qui limitait en bas l'abcès gazeux sous-diaphragmatique est une poche intrahépatique qui a détruit tout le lobe droit. A côté d'elle une autre petite poche indépendante occupe le lobe carré. Ces deux poches contiennent des membranes d'hydatides. — La cavité abdominale est pleine de pus dans lequel baignent les anses intestinales. Le pus contenait du streptocoque. Les anaérobies n'ont pas été recherchés. — On n'a trouvé aucune perforation de l'estomac ni de l'intestin.

Obs. LIV. — Barth et Rist, *Société médicale des Hôpitaux*, 10 mai 1901, p. 458.

Femme de trente ans. Le 31 janvier, la malade fait une partie de théâtre suivie d'un souper assez copieux. Dans la nuit, indigestion, douleur d'estomac et de ventre, vomissements bilieux. Le lendemain, fièvre : elle s'aperçoit qu'elle devient jaune. On diagnostique un ictère infectieux bénin. Amélioration régulière. Cependant, persistance de subictère, d'embarras gastrique et de poussées fébriles.

Le 3 mars, sans cause, la malade est prise pendant la nuit de violentes douleurs dans l'hypocondre droit. En même temps, frisson suivi d'un accès de fièvre. Le 6, nouvelle crise douloureuse, nouvel accès de fièvre. En même temps, le foie se tuméfie. On soupçonne une suppuration hépatique.

Dans la nuit du 13, la malade est prise d'une douleur violente, pongitive, dans tout le côté droit. Redoublement de la fièvre; toux, expectoration de crachats visqueux, pneumoniques. Le matin à la visite, on constate un souffle tubaire accompagné de râles crépitants fins. — Deux jours plus tard

les signes se sont modifiés. La matité est devenue absolue dans tout le côté droit; elle s'est accompagnée de voussure et de silence respiratoire; au sommet on perçoit un souffle profond à caractères *amphoriques*; la succussion hippocratique permet d'entendre un *bruit de flot* très net. Le 16, une ponction aspiratrice donne un litre et demi de pus jaune ocre, exhalant une odeur extrêmement fétide, presque fécaloïde.

Pleurotomie pratiquée par M. Nicaise, le 17 mars. L'incision donne issue à beaucoup de *gaz* et à une énorme quantité de *pus jaune, putride*. Les jours suivants il s'écoule par les drains une grande quantité d'un liquide bilieux fétide. — Collapsus. Mort le 23 mars.

Autopsie. — « A la partie postérieure de la face convexe du foie, qui adhère fortement au diaphragme, on découvre plusieurs abcès, ne dépassant pas le volume d'une noix, de forme irrégulière, teints en jaune par la bile. Parmi ces abcès, dont plusieurs communiquent entre eux, les uns sont creusés en plein parenchyme hépatique, les autres occupent des *cavités arrondies, à parois fibreuses renfermant des membranes plissées, gélatineuses* ou infiltrées de sels calcaires et faciles à reconnaître pour des débris d'hydatides depuis longtemps nécrobiosés. Un de ces derniers abcès a perforé le diaphragme et sa cavité communique par un orifice régulier avec la plèvre droite, qui est fortement enflammée dans toute son étendue, tapissée de pus jaune et de fausses membranes noirâtres [1]. »

Examen bactériologique du liquide pleurétique. Les cultures aérobies ont donné du *Bacterium coli commune*. Les cultures anaérobies ont donné du *Bacillus fragilis*, et du *Staphylococcus parvulus*. Ces microbes sont retrouvés dans la poche hépatique ouverte dans la plèvre; on y rencontre, de plus, du pneumocoque.

APPENDICE

Aux observations qui précèdent nous joindrons les trois suivantes, que nous avons retrouvées, éparses dans la statistique des médecins mecklembourgeois [2]. Elles portent à **51** le nombre des cas de kystes hydatiques gazeux du foie que nous avons pu rassembler :

Obs. LV. — Thierfelder, in Madelung (*Aerztliche Berichte über Echinococcenkrankheitsfälle*, n° 58, p. 100).

Femme âgée de soixante et un ans. A une consultation avec Henke (de Gnoien), en octobre 1867, T. constata chez la malade une tumeur fluctuante,

1. Dans un travail antérieur (*Revue de Chirurgie*, 10 juillet 1902, p. 95), nous avons décrit sous le nom de *cholé-thorax hydatique* les épanchements de bile aseptique dans la cavité pleurale consécutifs à la rupture des kystes du foie dans cette séreuse. Par opposition avec les faits en question, les observations de Trousseau et de Reymondon pourraient être étiquetées : *cholé-pyo-thorax hydatique*, et celle de Barth et Rist : *cholé-pyo-pneumo-thorax hydatique*.

2. Madelung, *Beiträge mecklenburgischer Aerzte zur Lehre von der Echinococcen-Krankheit*, Stuttgart, 1885.

avec un *son de percussion tympanique*, au niveau de la face antérieure du lobe droit du foie, lequel descendait loin au-dessous du rebord costal. Incision. Guérison.

Obs. LVI. — Brucker-Madelung, *Ibid.*, n° 106, p. 114.

Fillette de huit ans, chez laquelle on avait reconnu un kyste hydatique du foie dès l'âge de quatre ans. On se proposait de l'opérer lorsque, à la suite d'une chute de l'enfant sur une pierre pointue, le kyste se rompit (2 mars 1882). Pendant les trois premiers jours, fièvre légère; mais, le 6 mars éclatent les signes d'une péritonite aiguë. Deux jours plus tard, on constate que la poche commence à se remplir de nouveau et on se prépare à pratiquer une ponction ou une opération, quand on voit l'orage s'apaiser; peu à peu les symptômes s'amendent et la tumeur disparaît lentement, en l'espace de six mois. Des examens pratiqués de temps en temps ne révèlent plus rien d'anormal et l'état général de la malade est bon.

En juillet et août 1883 apparaissent des troubles d'estomac : pesanteurs, anorexie alternant avec de la boulimie, quelquefois vomissements. Au commencement d'octobre, on constate une tumeur hémisphérique sous le foie. A quelques jours de là, nouvelle chute, sur un banc à l'école : douleur dans tout le ventre; bientôt fièvre (39-40°) et constipation. Dans la nuit du 27 au 28 novembre, brusquement, vomissement d'une grande quantité de liquide et rejet d'une membrane hydatique et de nombreux débris brunâtres. Un soulagement notable succède à ce vomissement; cependant la fièvre reste élevée. — Le 5 décembre, deuxième vomissement de débris hydatiques. Les symptômes s'améliorent. Dès le 6 décembre, la fièvre tombe. Le 1er janvier 1884, elle est de 36°,2-38°,6; le pouls est à 82-84. Malade dans un état de déchéance extrême. *A la place de la matité hépatique la percussion donne un son tympanique qui permet de penser qu'il existe une communication entre l'estomac et la cavité hépatique.* Nourriture très substantielle, souvent dans la journée, peu à la fois : on peut craindre la possibilité de la destruction du foie par le suc gastrique.

Au cours de l'été 1884, l'état général s'améliore. Un examen pratiqué le 8 octobre 1884 montre, sous le foie, une tumeur de la grosseur d'un œuf, mobile, non douloureuse et ne paraissant pas fluctuante. La malade n'en éprouve aucune gêne.

Obs. LVII. — Dornbluth, *Ibid.*, n° 136, p. 128.

Femme de quarante ans. Troubles hépatiques remontant à plusieurs années, voussure, violentes coliques accompagnées d'ictère. La malade vient se faire soigner, en janvier 1884, pour dyspepsie, douleur de la région hépatique et constipation. Elle présente une tumeur arrondie, saillante près du bord inférieur du lobe gauche du foie. A son niveau, le son de percussion est mat à une percussion légère; à une percussion forte, il est *nettement tympanique*. Teint pâle, anémique, non ictérique.

Au commencement de février, la région de la tumeur hépatique devient très douloureuse. L'opération, décidée, est retardée pour des raisons de

famille. Brusquement, après une violente douleur, la tumeur s'affaisse : à sa place, son tympanique. Péritonite aiguë, exsudat croissant avec rapidité. Mort le 12 février.

Ces nouvelles observations — la seconde surtout — mériteraient d'être commentées. Nous nous bornerons à discuter la dernière, que l'absence d'autopsie rend un peu douteuse, mais que nous avons néanmoins cru pouvoir faire rentrer dans notre cadre.

Dornblüth explique le son clairement tympanique (*hell tympanitisch*) constaté au niveau de la tumeur, avant sa rupture par la présence de l'estomac en arrière du kyste. Nous pensons que le tympanisme pouvait être lié, dans ce cas, à la suppuration gazeuse de la poche. Le teint de la malade, les douleurs périkystiques, la péritonite suraiguë qui suivit la rupture spontanée de la poche, nous semblent venir à l'appui de cette interprétation.

Les clichés des figures 5, 6, 10 et 11, qui ont déjà paru dans les *Bulletins de la Société de Chirurgie*, nous ont été obligeamment prêtés par la maison Masson, avec l'aimable autorisation du secrétaire de la Société de Chirurgie, M. Félizet, auquel nous adressons ici nos remerciements.

LA LUXATION CONGÉNITALE DE LA HANCHE

INFLUENCES ÉTIOLOGIQUES. ÉTUDE ANTHROPOLOGIQUE

Par P. LE DAMANY

Professeur à l'École de médecine de Rennes.

(*Suite et fin* [1].)

DÉPARTEMENT DE LA MAYENNE. — Une seule commune y a été explorée.

Port-Brillet. — Recherches faites par le Dr Mézangeau. Nous les lui avons demandées uniquement parce qu'il considérait la luxation congénitale de la hanche comme extrêmement rare dans ce pays. On peut voir que cette rareté est toute relative.

Population totale, 1 291. Sexe masculin, 651. Sexe féminin, 640.

Luxations : 3.

Sexe masculin : 0.

Sexe féminin : 3. — Droite : 1. — Trente-cinq ans. — Bilatérales : 2. — Six ans, trente-six ans.

Proportions : Générale $\frac{1}{430}$. Sexe masculin $\frac{0}{651}$. Sexe féminin $\frac{1}{214}$.

Relations de parenté entre ces luxées : néant. Mais la mère de la première avait une luxation unilatérale du même côté et une tante de la troisième avait aussi une luxation bilatérale.

DÉPARTEMENT DE LA MANCHE. — Les importantes statistiques recueillies dans ce département l'ont été par mon excellent et très dévoué camarade le Dr Aubrée (d'Avranches). Il a contrôlé tous les cas et passé une revue dans toutes les communes pour, dit-il, « mettre les choses parfaitement au point, et terminer avec minutie ce travail très long et très minutieux ». Il ajoute encore : « Ce qui a déterminé le choix de ces communes c'est le hasard de mes déplacements professionnels, et non la fréquence plus ou moins grande des

1. Voir le numéro de mai.

luxations congénitales... Si mes statistiques contiennent des erreurs ce sont des erreurs par omissions; j'ai pu laisser échapper quelques cas. »

Ville d'Avranches. — Population totale, 7 360. Sexe masculin, 2 719. Sexe féminin, 4 641.

Luxations constatées : 6. — Sexe masculin : 0. — Sexe féminin : 6. — Unilatérale droite : 1. — Unilatérales gauches : 4. — Bilatérale : 1. « Il en existe certainement d'autres, mais peu nombreuses; je n'ai pu les rencontrer. »

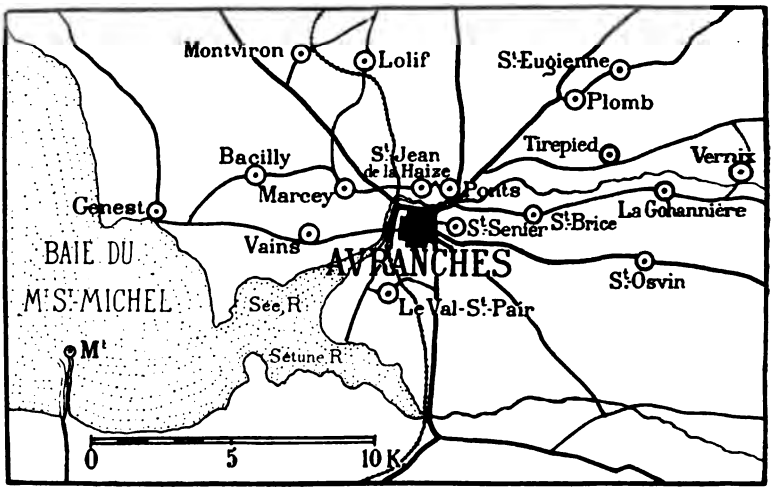

Carte II. — Avranches et communes du voisinage où le Dr Aubrée a compté les luxations congénitales de la hanche.

Proportions : Générale $\frac{1}{1227}$. Sexe masculin $\frac{0}{2719}$. Sexe féminin $\frac{1}{774}$.

Environs d'Avranches. — Communes rurales (Voir la carte II).

Bacilly. — Population totale, 900. Sexe masculin, 420. Sexe féminin, 480. — Luxations : 5.

Sexe masculin : 1. — Unilatérale gauche, 13 ans. — Sexe féminin : 4, unilatérales droites : treize ans, vingt-neuf ans, quarante ans, quarante-quatre ans.

Genest. — Population totale, 585. Sexe masculin, 255. Sexe féminin, 330. — Luxations : 5.

Sexe masculin : 4. — Unilatérales droites : 3, dix-sept ans, quarante-cinq ans, soixante-trois ans. — Unilatérale gauche : 1,

soixante-dix-sept ans. — Sexe féminin : 1, unilatérale gauche, cinquante-neuf ans.

« Cette commune est habitée par des pêcheurs pauvres et alcooliques. »

La Gohannière. — Population totale, 185. Sexe masculin, 91. Sexe féminin, 94. — Luxation : 0.

Lolif. — Population totale, 724. Sexe masculin, 308. Sexe féminin, 416. — Luxations : 3.

Sexe masculin : 0. — Sexe féminin : 3. — Unilatérale droite : 1, vingt-deux ans. — Unilatérales gauches : 2, quarante-six ans, cinquante-quatre ans.

Marcey. — Population totale, 695. Sexe masculin, 305. Sexe féminin, 390. — Luxations : 5.

Sexe masculin : 3. — Unilatérales droites : 2. — Bilatérale : 1, qui a en outre un pied bot du côté luxé). — Sexe féminin : 2, bilatérales.

Montviron. — Population totale, 300, dont à peu près 130 du sexe masculin et 170 du sexe féminin. — Luxations : 0.

Plomb. — Population totale, 534. Sexe masculin, 232. Sexe féminin, 302. — Luxation : 1.

Unilatérale droite, garçon de trois ans.

Ponts. — Population totale, 408. Sexe masculin, 195. Sexe féminin, 213. — Luxations : 4.

Sexe masculin : 3. — Unilatérale droite : 1, trente-cinq ans (a, en outre, un bec-de-lièvre). Bilatérales : 2, trente ans, quarante ans. — Sexe féminin : 1, bilatérale, vingt-six ans. (Les trois luxés bilatéraux sont : frère, sœur, cousin.)

Saint-Brice. — Population totale, 147. Sexe masculin, 69. Sexe féminin, 78. — Luxations : 0.

Saint-Eugienne. — Population totale, 82. Sexe masculin, 32. Sexe féminin, 50. — Luxations : 2.

Sexe masculin : 2. — 1 unilatérale droite et 1 unilatérale gauche. — Sexe féminin : 0.

Saint-Jean-de-la-Haize. — Population totale, 547. Sexe masculin, 247. Sexe féminin, 300. — Luxation : 1.

Unilatérale droite, femme de quarante ans.

Saint-Osvin. — Population totale, 730. Sexe masculin, 324. Sexe féminin, 406. — Luxations : 4.

Sexe masculin : 0. — Sexe féminin : 4. — Unilatérales gauches : 3, vingt et un ans (asymétrique de visage, idiote, a une sœur sourde-muette, et deux cousines luxées de la hanche gauche), cinquante ans, cinquante-six ans. — Bilatérale : 1, soixante-trois ans (ces trois dernières sont sœurs).

Saint-Senier. — Population totale, 453. Sexe masculin, 205. Sexe féminin, 247. — Luxations : 6.

Sexe masculin : 1, bilatérale, vingt et un ans. — Sexe féminin : 5. — Unilatérales gauches : 3 (trois sœurs). — Bilatérales : 2, vingt-cinq ans, soixante-dix ans.

Tirepied. — Population totale, 930. Sexe masculin, 469. Sexe féminin, 461. — Luxation : 1.

Femme, luxation unilatérale droite. Est cousine des trois sœurs luxées de Saint-Senier.

Vains. — Population totale, 670. Sexe masculin, 306. Sexe féminin, 364. — Luxations : 4.

Sexe masculin : 1, — bilatérale, trente ans. — Sexe féminin : 3. — Unilatérales droites : 2, sept ans, vingt-huit ans. — Bilatérale : trente ans (ces deux dernières sont : fille et mère).

« Commune de pêcheurs où l'alcoolisme est excessif. »

Val-Saint-Pair. — Population totale, 1012. Sexe masculin, à peu près 462. Sexe féminin, à peu près 550. — Luxation : 1.

Sexe masculin, unilatérale droite.

Vernix. — Population totale, 319. Sexe masculin, 137. Sexe féminin, 182. — Luxation : 1.

Sexe masculin, 4 ans, bilatérale.

Proportions : Générale $\frac{1}{215}$. Sexe masculin $\frac{1}{233}$. Sexe féminin $\frac{1}{201}$.

Conclusions. (*Race blanche.*)

La luxation congénitale de la hanche est environ 3,7 fois moins fréquente dans le sexe masculin que dans le sexe féminin : 139 hommes pour 517 femmes. D'autres calculs nous donnent : 15 luxés pour 10 000 hommes contre 50 luxées pour 10 000 femmes. Le rapport est ici 3,3. La différence entre 3,7 et 3,3 est due à ce que, dans les populations étudiées, les femmes sont plus nombreuses que les hommes.

La luxation unilatérale droite et l'unilatérale gauche sont d'une

fréquence à peu près égale : 95 droites pour 83 gauches. La luxation bilatérale est plus fréquente que chacune d'elles, et même presque autant que leur total : 149 bilatérales pour 191 unilatérales, soit à peu près 3 bilatérales pour 4 unilatérales.

Tableau synoptique.

ORIGINES	POPULATIONS			LUXATIONS									
					BILATÉRALES		UNILATÉRALES						
							Droites.		Gauches.		Non déterminées.	
	TOTALES	HOMMES	FEMMES	TOTAUX	H.	F.	H.	F.	H.	F.	H.	F.
Landivisiau.....	4 385	2 057	2 328	17	2	8	0	4	0	3		
Lanmeur.....	2 573	1 252	1 321	8	1	2	0	1	0	4		
Plouaret.....	2 839	1 308	1 531	7	0	5	0	2	0	0		
Corlay..... ...	1 513	741	772	11	1	5	0	2	1	2		
Mûr.....	2 391	1 117	1 274	30	5	15	1	5	1	3		
Lamballe.....	4 562	1 969	2 593	16	0	3	1	5	2	5		
Saint-Aubin.....	1 955	850	1 105	4	0	1	0	1	1	1		
Montfort..... .	2 351	988	1 363	3	0	0	0	2	0	1		
Mordelles	2 319	1 184	1 135	12	0	3	3	2	0	4		
Saint-Brice en C..	1 904	950	954	0	0	0	0	0	0	0		
Chatillon en V....	1 486	775	711	4	1	2	0	0	0	1		
Port-Brillet.....	1 291	651	640	3	0	2	0	1	0	0		
Env. d'Avranches.	9 220	4 187	5 033	43	7	6	9	9	3	9		
TOTAUX..... (campagnes)	38 789	18 029	20 760	158	17	52	14	34	8	33		
Avranches.....	7 360	2 712	4 648	6	0	1	0	4	0	1		
Rennes.....	75 506	36 622	38 884	176	13	66	5	38	4	37		13
TOTAUX..... (villes et campagnes).	121 655	57 363	64 292	340	30	119	19	76	12	71		13
					149		95		83			13
					BILATÉRALES		191 UNILATÉRALES					

Les statistiques établies pour 28 communes rurales et 2 villes appartenant à 5 départements du nord-ouest de la France, et portant sur 121 655 personnes, fournissent les chiffres suivants :

La fréquence de la luxation, dans les campagnes explorées, est de 1 pour 246 habitants (4 p. 1 000) dont : sexe masculin, 1 pour 463; sexe féminin, 1 pour 175.

La fréquence que nous lui avons trouvée dans les villes est de 1 pour 430 citadins (2 p. 1000) dont : sexe masculin, 1 pour 1 788; sexe féminin, 1 pour 252.

L'ensemble de ces deux catégories donne, en bloc, les proportions suivantes : Générale, 1 pour 357. Sexe masculin, 1 pour 941. Sexe

féminin, 1 pour 231. Ces chiffres ne représentent pas la vérité.

En effet, dans nos recherches, les quantités de campagnards et de citadins ne sont pas dans les proportions de 3 à 2 comme elles le sont dans l'ensemble de la France (23 p. 15) et, plus spécialement, dans notre région. Pour rétablir le rapport normal il faut, dans notre statistique où les citadins sont 2 fois plus nombreux que les campagnards, multiplier par 3 les populations rurales et leurs luxations, ou, ce qui revient au même, diviser par 3 les populations urbaines et le nombre de leurs luxés. On obtient ainsi les résultats suivants : Proportion générale, 1 pour 304. Sexe masculin, 1 pour 672. Sexe féminin, 1 pour 205. Arrondis, ces chiffres deviennent : $3\frac{1}{4}$ pour 1 000 dans l'ensemble des deux sexes, $1\frac{1}{2}$ pour 1 000 dans le sexe masculin et 5 pour 1 000 dans le sexe féminin.

Cette fréquence de la luxation congénitale de la hanche étonnera sans doute le lecteur, comme elle nous a étonné. Si la proportion est aussi grande dans les autres régions de la France, on peut estimer à plus de 120 000 le nombre des Français atteints de luxations congénitales des hanches. Cette extension est peut-être imprudente, quoique probablement exacte.

Il serait, en revanche, tout à fait hasardeux d'étendre plus loin cette généralisation, jusqu'aux populations latines des contrées limitrophes de la France. A plus forte raison serait-il excessif d'en vouloir tirer des déductions pour les autres branches, même supérieures et voisines, les Germains et les Slaves, par exemple.

La luxation congénitale de la hanche ne semble pas rare chez les Maures d'Afrique. Quant aux rameaux inférieurs de la race blanche, ils sont plus indemnes de cette infirmité que la race jaune; ils le sont peut-être autant que les nègres de race pure. Nous le savons d'une manière certaine pour les Indonésiens du centre de l'Indo-Chine (Dr Morel, Dr Mourson).

B. — Race jaune. Race noire. Races mixtes.
(Voir la carte III).

Pour ces populations exotiques nous n'avons pu obtenir de statistiques précises, et cela se comprend : les difficultés sont déjà grandes en France, malgré l'existence de personnes au courant de

toutes les infirmités qui existent dans chaque commune (médecins, prêtres, instituteurs) et malgré des recensements fréquents et suffisamment exacts.

J'ai écrit, à la fin de l'année 1905, à plus de soixante-dix médecins établis dans nos colonies, ou appartenant à nos armées coloniales, ou envoyés en mission soit en Asie, soit en Afrique. La plupart, naturellement, n'ont pas répondu à ma lettre, pour une bonne raison : ils n'avaient rien à me dire. Quelques-uns ont pris la peine de me faire savoir que la question dont je m'occupais leur était étrangère. Mais une trentaine de réponses contenaient des aperçus intéressants ou des recherches précieuses. Je les ai réunies ici. La plupart m'ont été écrites plusieurs mois après la réception de mon questionnaire. Le temps intermédiaire avait été consacré à des recherches dont l'importance fait la valeur de ces réponses.

Je tiens beaucoup à signaler le détail suivant. Sauf une ou deux exceptions, ces confrères ignoraient quelle théorie anthropologique je voulais étayer. Quelques-uns même se sont plaints d'une discrétion, à leur avis excessive, mais dont le but était de leur laisser toute leur indépendance d'esprit. D'autres, me croyant à la recherche d'une explication, m'ont proposé les leurs.

De ces lettres se dégage une appréciation générale très probante, non pas une véritable statistique. J'aurais voulu obtenir mieux, mais chacun comprendra certainement, comme je le comprends, à quelles impossibilités mes correspondants se sont heurtés. Les uns, tels le Dr Decorse ou le Dr Manceau, ont dû arrêter leurs longues recherches sans avoir rencontré une seule luxation. D'autres en ont trouvé quelques cas isolés, mais disséminés dans une population si considérable qu'ils n'ont pu la compter.

Dans une enquête de cette sorte s'introduisent forcément des causes d'erreurs nombreuses et importantes. Au lieu de les cacher nous devons les rechercher et les préciser pour savoir dans quelle mesure elles laisseront de la valeur à nos documents. Du reste, pour éviter de nous tromper, nous nous contenterons de résumer ces recherches en deux propositions très simples et très générales. Elles nous suffisent provisoirement.

a) Les luxations congénitales existent, mais sont peu nombreuses dans la race jaune et chez les Hovas, tandis qu'elles sont très fréquentes dans la race blanche.

b) Elles manquent presque complètement, elles sont d'une extrême rareté chez les nègres.

Voici maintenant les raisons, de valeurs inégales, qu'on peut invoquer pour ou contre l'exactitude de ces recherches.

1° Les faits positifs apportés par nos confrères coloniaux ne me semblent guère discutables, surtout quand ils ne se rapportent pas à de vagues et lointains souvenirs, mais à des constatations récentes et précises. Le diagnostic de la luxation congénitale de la hanche est trop facile, neuf fois sur dix, pour qu'aucun critique puisse admettre des erreurs. Reste à expliquer la rareté des luxations.

Dans les contrées où les recherches ont été faites, les médecins ont-ils vu tous les cas existants? Certainement non. D'une manière générale, des omissions ont été commises. Nous savons trop bien, par expérience, quelles difficultés présente l'établissement d'une statistique complète. Nos confrères des colonies n'ont pu les éviter toutes. Aussi ne donnons-nous pas de pourcentage précis. Nos restrictions ne doivent d'ailleurs pas diminuer la valeur de quelques recherches faites avec méthode et persévérance. Le Dr Decorse a étudié consciencieusement 25 500 nègres, hommes et femmes, sans rencontrer une seule luxation. Le Dr Néel a vu de près tous les infirmes mâles, adultes, d'un district de 50 000 habitants à Madagascar. Le Dr Manceau a étudié les 10 000 habitants de Nossi-Bé et a pris une vue d'ensemble sur les 40 000 Malgaches les plus voisins. Le Dr Talayrach a passé en revue plus de 8 000 négrillons. Leurs résultats, quoique négatifs, sont très probants.

2° Une cause d'erreur immédiatement signalée par plusieurs médecins des colonies résulterait de l'habitude, commune à beaucoup de populations, de supprimer les enfants mal venus. Mais, pensons-nous, les luxations congénitales des hanches ne doivent pas rentrer dans la catégorie des infirmités contre lesquelles sont dirigés ces infanticides. Voici nos arguments :

a) Ces pratiques meurtrières ne sont employées que chez les Malgaches (Dr Manceau), les jaunes et quelques autres populations, et seulement contre les difformités visibles dès la naissance. Or, les luxations congénitales ne peuvent être soupçonnées dans les premiers jours ni même les premières semaines de la vie, pour la bonne raison qu'elles n'existent pas encore.

b) « Ces habitudes ont disparu dans les populations soumises à

notre surveillance parce qu'elles y sont réprimées avec la plus extrême sévérité » (Dr E. Damany, médecin principal de la Marine).

Elles n'existent pas chez les Noirs d'Afrique. « Vous pouvez opposer un démenti formel à ceux qui prétendent que les noirs tuent leurs enfants infirmes ou malades. » (Drs Decorse, Vallet et Talayrach).

c) Le Dr Le Scour, de la Nouvelle-Calédonie, nous a dit : « Il est difficile pour la justice française de savoir ce qui se passe chez les Canaques. Pourtant j'ai été requis plusieurs fois, comme médecin légiste, pour des infanticides. Toujours ils avaient été commis sur des tout nouveau-nés. »

d) « Beaucoup de négrillons, quand ils commencent à marcher, ont une démarche dandinante analogue à celle des luxés congénitaux » (Dr Decorse). Leurs parents ne les sacrifient pas pour cela. Ils les laissent grandir, et la correction se fait par les progrès du développement. La luxation congénitale unilatérale, même chez les populations civilisées, ne se reconnaît guère avant que l'enfant ait dix-huit mois, c'est-à-dire commence à marcher. Dans la luxation bilatérale, le diagnostic, avec le rachitisme, ne peut guère être fait par les parents avant que les enfants aient trois ans.

e) La difformité de la luxation congénitale de la hanche est des plus minimes, des plus négligeables pendant un bon nombre d'années. Elle n'attire donc pas l'œil comme le ferait une gueule de loup, une hydrocéphalie ou encore un pied bot. Le rôle de la sorcellerie, du mauvais sort ou des mauvais esprits doit paraître moins évident, et par suite, le sacrifice de l'enfant déjà grand doit sembler moins justifié chez les populations qui sacrifient leurs enfants congénitalement mal formés.

3° Le Dr Decorse, médecin de l'armée coloniale, en mission au Soudan, soulève une autre objection. « Il faut conserver une certaine prudence avant de trop affirmer, car les conditions de sélection naturelle sont telles, chez les noirs d'Afrique, qu'on ne doit pas faire exception pour les luxés congénitalement. Tout être naissant infirme est en quelque sorte voué à une mort prochaine. » Mais l'infirmité, d'après ce que nous voyons dans la race blanche, ne serait pas suffisante pour empêcher les nègres et les négresses de se procurer leur subsistance. Elle n'existe pas à la naissance. Elle se révèle quand l'enfant commence à marcher; elle n'est jamais

grave d'emblée. Si elle le devient, c'est tardivement, vers quatre ou cinq ans au plus tôt, et dans la forme bilatérale. En France, la luxation unilatérale est surtout pénible pour les personnes des classes aisées, et parce qu'elle donne une démarche disgracieuse. Elle n'empêche nullement les hommes et les femmes appartenant à la classe ouvrière de gagner leur vie, de se marier et d'avoir des

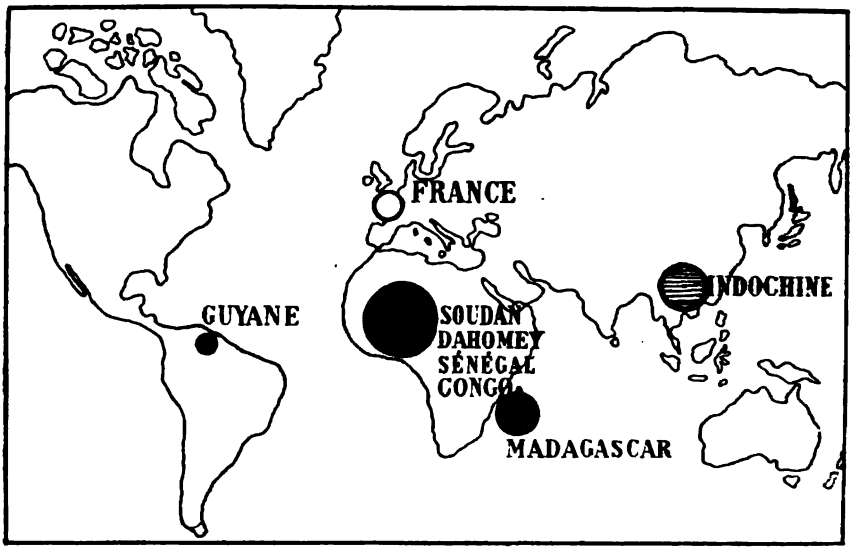

Carte III. — Ensemble des recherches faites dans les possessions françaises des cinq parties du monde sur la fréquence comparée de la luxation congénitale de la hanche dans les diverses races. — La race blanche est indiquée par un cercle blanc, la race jaune par un cercle rayé la race hova par un demi-cercle quadrillé, la race noire par des cercles noirs.

enfants. Chez les nègres, elle doit constituer un impedimentum moins grave que les pieds bots, les genu valgum, les paralysies infantiles, les cicatrices vicieuses, et tant d'autres difformités ou maladies signalées en grand nombre chez les peuplades malgaches ou soudanaises. « Une boiterie ou un dandinement, dit le Dr Decorse, n'empêche un nègre ni d'aller ni de venir, il ne s'en préoccupe donc pas. » Une luxation unilatérale et même beaucoup de luxations bilatérales diminuent moins l'agilité d'une négresse que ne le fait une grossesse un peu avancée ou le port d'un enfant.

Le Dr Decorse se demande encore si les luxés ne seraient pas des débiles dans leur toute première enfance? Les négrillons nés débiles succombent tous, ou peu s'en faut, dès les premières semaines de

la vie. Mais les luxés congénitaux sont des enfants comme les autres, en particulier pour ce qui concerne la résistance vitale. Ils prennent parfois un air languissant et souffreteux, c'est vrai, mais seulement dans les formes bilatérales graves, et uniquement quand ils sont devenus grands, ayant atteint, par exemple, la cinquième, septième, neuvième année, ou plus encore. Leur infirmité les met alors dans des conditions très malheureuses et pénibles. Primitivement, ils sont aussi forts que les autres poupons.

Race jaune.

Annamites.

Faute d'avoir pu trouver des confrères bien placés pour étudier la race jaune à l'état de pureté absolue, nous avons dû nous contenter des renseignements qui nous ont été transmis au sujet de la race annamite. La pureté de cette race est moins certaine, mais elle a l'avantage d'habiter des colonies françaises et d'être ainsi plus accessible pour nous.

I. *Lettre du Dr Le Roy des Barres, ancien interne des hôpitaux de Paris*; **Hanoï, Tonkin.** — « D'une manière générale, les luxations congénitales de la hanche sont très rares en Indo-Chine. Je suis ici chirurgien d'un grand hôpital indigène. En cinq années de séjour je n'en ai observé et réduit que trois cas. Ayant fait pas mal de clinique infantile, cette affection m'intéressait. J'en cherche vainement depuis un an. »

II. *Lettre du Dr Morel*; **Annam et Tonkin.** — « J'ai séjourné en Indo-Chine de 1884 à 1890. Je vous envoie seulement mes souvenirs plus récents d'un séjour de 8 mois au Tonkin et de 16 mois en Annam où j'étais chargé d'un hôpital indigène. Je n'ai eu à examiner que trois enfants atteints de luxation congénitale de la hanche; l'un d'eux avait une luxation bilatérale. J'ai vu en outre, dans ces pays, un certain nombre d'enfants ayant le plongeon typique. A Hanoï, à Vinh, ils étaient assez nombreux, mais l'impression m'est restée qu'ils l'étaient moins que chez nous, en Bretagne. Dans mes longues tournées de vaccine, j'en ai encore vu quelques cas le long de la côte d'Annam, mais je n'en ai pas remarqué un seul dans la région montagneuse de l'intérieur où la population n'est plus annamite, mais composée de Moïs, de Muongs, appartenant à des races plus inférieures (Indonésiens et Malais). Les infirmes étant, chez ces « sauvages », considérés comme victimes d'un « maconi », souvent on les fait disparaître, dans la pensée qu'ils peuvent bien être un peu « maconi » eux-mêmes. Cette suppression intervient-elle dans la rareté des boiteux de naissance? Je ne saurais le dire. En tout cas je n'y ai vu que des gens marchant droit. »

III. *Lettre du Dr Léger*; **Annam et Tonkin.** — « Je viens de passer trente mois dans l'Annam et le Tonkin. La luxation congénitale de la hanche

m'y a semblé rare. J'ai été pendant plus de deux mois en contact avec la population indigène du delta du Fleuve Rouge, pour les tournées de vaccination et de recrutement. Sur le grand nombre d'indigènes (hommes, femmes, enfants) qui a défilé sous mes yeux, j'ai relevé pas mal d'affections de tous genres, mais aucun cas de luxation congénitale de la hanche. »

IV. *Lettre du Dr Ortholan*; **Yen-Baï, Tonkin.** — « Dès à présent, et sans que mon attention ait été spécialement attirée sur ce sujet, je crois pouvoir dire que la luxation congénitale de la hanche doit être très rare en Indo-Chine. Malgré un séjour de plusieurs années dans ce pays, aucun cas ne s'est présenté à moi, et je n'ai pas le souvenir d'en avoir jamais rencontré dans mes promenades ou tournées au milieu des populations indigènes, tandis qu'en France on en diagnostique encore assez souvent dans les rues. » (21 janvier 1906.)

V. *Lettre du Dr Pain*; **Laos.** — « Je n'ai jamais rencontré, à ma grande surprise, de luxation congénitale de la hanche chez les habitants de Cochinchine (Laos), ni dans les hôpitaux indigènes, ni aux consultations, ni même dans la rue. »

VI. *Lettre du Dr Clouard*; **Annam.** — « Pendant mes divers séjours aux colonies, je me suis occupé de médecine indigène. Je n'ai remarqué qu'un seul cas de luxation congénitale de la hanche; c'était chez un enfant annamite qui me fut présenté une fois et que je n'ai pas revu. »

VII. *Lettre du Dr Mourson*: **Tonkin.** — « J'ai reçu en temps normal votre lettre du 17 décembre 1905; néanmoins, j'ai attendu jusqu'à ce jour (18 nov. 06) pour vous répondre. La raison est que j'aurais voulu vous indiquer quelques cas de luxation congénitale de la hanche au Tonkin. A mon grand regret, je ne le puis, n'en ayant pas rencontré.

« J'ai vécu quatre ans au Tonkin, au milieu des populations Mâns et Méos qui habitent les montagnes du Haut-Tonkin, parmi les Thos, qui occupent la plaine (Mâns, Méos et Thos sont des Indonésiens, c'est-à-dire (de Quatrefages) des blancs inférieurs), puis parmi les Chinois des gros villages et les Annamites du Delta du Fleuve Rouge. J'ai donné des soins médicaux à toutes ces peuplades et j'y ai passé des conseils de revision. Je n'y ai pourtant jamais observé de luxation congénitale de la hanche. Si donc cette infirmité existe chez les indigènes du Tonkin, elle y est certainement fort rare. »

VIII. *Lettre du Dr Gaide*; **Hanoï, Tonkin.** — « En vous accusant réception de votre lettre du 19 août dernier, j'ai le regret de vous faire connaître qu'il ne m'a pas été possible de recueillir des observations de luxations congénitales de la hanche. J'avais prié plusieurs confrères de l'intérieur de faire des recherches; elles sont restées négatives. Personnellement, je n'en ai observé aucun cas dans la Maternité indigène dont je suis chargé » (22 décembre 1906).

IX. *Lettre du Dr Frontgous*; **Pnom-Penh, Cambodge.** — « Depuis que j'ai reçu votre lettre, une année s'est écoulée. Au terme fixé par vous, je vous envoie les quelques renseignements que j'ai recueillis.

« J'ai eu autrefois l'occasion de m'occuper beaucoup de cette affection

comme élève du Pr Piéchaud, à Bordeaux, puis comme ami et assistant du Dr Delanglade, à Marseille. Aussi je puis être à peu près certain que mes observations ne comportent aucune erreur de diagnostic, et qu'aucune luxation rencontrée par moi n'aurait passé inaperçue. La démarche de la petite fille atteinte de luxation unilatérale ou bilatérale des fémurs est restée très précise dans mon esprit; je suis certain, pendant 28 mois de séjour sur la côte occidentale d'Afrique et 15 mois de séjour en Indo-Chine, de n'avoir jamais vu, ni dans la race noire ni dans la race jaune, soit chez l'enfant soit chez l'adulte, soit dans un sexe soit dans l'autre, aucune luxation congénitale.

« Or, j'ai été vaccinateur chez les Ouolofs du Sénégal et là, maintes fois, comme chez les Bambara du Niger, comme en Asie, d'ailleurs, où j'ai surtout observé les Annamites, les Cambodgiens et les Chinois du sud, j'ai eu des centaines d'enfants courant autour de moi, puis me passant entre les mains dans un costume dont le sommaire facilitait les constatations. Dans les nombreux villages que j'ai traversés ainsi, et parmi les milliers d'enfants que j'ai vus marcher, aucun n'a jamais, à mon souvenir, manifesté la moindre tendance au plongeon unilatéral ou à la démarche de canard. Il en a été de même aussi pour les adultes.

« Il m'a semblé que les enfants de race jaune ont à la naissance le crâne plus petit que celui de nos nouveau-nés.

« *Le Dr Doucet*, Directeur de la Santé au Cambodge, médecin chef de l'hôpital, qui s'intéresse aussi très particulièrement à cette question, et qui m'a fait lire votre étude pathogénique dans la *Revue de Chirurgie*, vient de me dire que, pendant ses nombreux séjours en Indo-Chine, il n'a jamais rencontré un seul cas de luxation congénitale de la hanche.

« M. *Prouvost*, médecin-major, résident à l'hôpital mixte de Pnom-Penh, m'a donné les renseignements suivants. Pendant dix années de séjour colonial, avec nombreuses tournées chez les diverses races du Soudan, de la Côte d'Ivoire, du Dahomey, de la Mauritanie (Haut-Sénégal), de l'Indo-Chine (Cochinchine et Cambodge), je n'ai rencontré que deux filles atteintes de luxation congénitale de la hanche. C'était à Nioro, chez des peuplades Maures. Or, au point de vue anthropologique, les Maures sahariens occupent un rang bien supérieur à celui de toutes les races envisagées dans ma lettre. Ils ont le type sémitique, et, quoique brunis, ils appartiennent à la race blanche. » (24 janvier 1907.)

Races mixtes océaniennes et race nègre.
Madagascar : Hovas et Noirs.

Les races mixtes océaniennes sont extrêmement complexes et mêlées. Sans essayer aucune classification, nous nous contenterons d'exposer les documents que nous avons reçus concernant Madagascar et ses dépendances. Nous y trouvons des renseignements : 1° Sur les Hovas, dont de Quatrefages a dit : « Les Hovas sont des

Malais... Les Malais présentent un ensemble de caractères que l'on peut rattacher au type jaune adouci par un mélange de sang blanc. L'influence du sang nègre est presque nulle... Elle ressort pourtant d'une manière fâcheuse chez quelques individus. » 2° Sur les diverses peuplades éparses autour des Hovas et qui se rattachent toutes au tronc nègre.

X. *Lettre du Dr Fontoynont, ancien interne des hôpitaux de Paris, professeur à l'École de médecine;* **Tananarive, Madagascar.** — « Après quatre mois de recherches, je suis conduit à cette opinion : à Tananarive et dans l'Emyrne (habitée par des Hovas) la luxation congénitale de la hanche est extraordinairement rare. Le Dr Thesen, de la mission norvégienne, un médecin de grande valeur, qui a habité pendant de nombreuses années Tananarive et le Betsileo, en a observé un seul cas, dans le Betsileo, chez l'enfant d'une esclave. (Les Betsileos ou Hovas du Sud forment une population très mélangée, dans laquelle on trouve beaucoup de sang nigritique.) J'en ai vu aussi un cas chez une femme qui a actuellement vingt-cinq ans. C'est le seul, depuis plus de six ans que je suis à Tananarive (1898-1903). Le Dr Villette s'occupe à Tananarive presque exclusivement d'accouchements et de pédiatrie; il en a observé un deuxième chez un enfant de trois ans. Un médecin indigène de la ville en a rencontré un autre, ce qui porte à trois le nombre des cas remarqués dans la ville de Tananarive. Je n'en connais pas d'autres, et pourtant, médecin de la municipalité, j'ai établi un mode d'assistance et de surveillance me permettant de contrôler continuellement ce qui se passe dans la population indigène. La population de Tananarive est de 60 000 habitants. Elle est composée presque exclusivement de Hovas. » (Novembre 1903.)

XI. *Lettre du Dr Villette; Maternité d'Isoraka;* **Tananarive.** — 1° « Sur 1165 observations d'accouchées, je n'ai trouvé aucun cas de luxation congénitale de la hanche. » (29 novembre 1905.)

2° « Je ne puis vous indiquer quelles sont les différentes races qu'il y a à Madagascar, car elles sont trop mélangées pour qu'on puisse les reconnaître. Sur une nouvelle série de 2 445 accouchées que j'ai observées depuis le 1er janvier 1904 jusqu'à ce jour, j'ai noté cinq cas de luxation congénitale, trois de la hanche gauche, deux de la hanche droite. » (25 septembre 1906).

La proportion est donc de : $\frac{5}{3610}$ ou $\frac{1}{722}$. A la maternité de Rennes elle est de $\frac{1}{112}$, soit six à sept fois plus grande.

XII. *Lettre du Dr Néel;* **Miarinarivo, Madagascar.** — « Je ne puis vous fournir les données précises que vous désirez, mais seulement quelques impressions qui, pour n'avoir pas la valeur éloquente des chiffres, pourront peut-être, faute de mieux, vous être de quelque utilité. Après deux années de séjour à Madagascar, pendant lesquelles j'ai quotidiennement été en contact avec l'indigène, soit chez les Sakalaves (Nègres), soit chez les Hovas

(Malais), je puis dire que je n'ai jamais observé de cas typique de luxation congénitale de la hanche. J'ai observé un cas de luxation de cette jointure, mais il était pathologique, sous la dépendance d'une paralysie infantile. Les paralysies infantiles sont fréquentes ici. Le rachitisme et la coxalgie sont très rares et ne se rencontrent pour ainsi dire pas.

« Il m'a été donné d'examiner cette année tous les infirmes mâles d'un district de cette province, en vue de l'exemption d'impôt. Mon examen a porté sur 1 000 individus environ. Tous étaient malades ou atteints de quelque boiterie. Je puis donc dire que j'ai vu tous les boiteux mâles, âgés de plus de seize ans, d'un territoire dont la population atteint le chiffre de 50 000 âmes. Je n'ai pas observé un seul cas de luxation congénitale de la hanche. Ces renseignements me semblent assez probants en faveur de la rareté de la luxation congénitale de la hanche à Madagascar, même dans la population hova. »

XIII. *Lettre du Dr Valentino*; **Madagascar.** — « Je connais très bien la luxation congénitale de la hanche pour en avoir beaucoup vu et soigné dans le service du Pr Piéchaud à Bordeaux. Mon attention était particulièrement attirée vers elles dans mes séjours à Madagascar et dans l'Inde. Or je ne me rappelle pas en avoir vu un seul cas. Cela est-il dû au hasard? Je ne le pense pas, ayant, par mes fonctions dans ces deux pays, vu énormément d'indigènes. »

XIV. *Lettre du Dr Navarre*; **Madagascar.** — « J'ai reçu au mois d'avril dernier votre lettre me demandant des renseignements sur la fréquence de la luxation congénitale de la hanche à Madagascar. Pendant les quelques mois qu'a ensuite duré mon séjour dans l'île, mon service de médecin de l'Assistance médicale dans une province de 150 000 habitants m'a permis de me renseigner sur l'affection qui vous intéresse.

« J'ai prié les chefs indigènes d'avertir les boiteux, sans distinction de sexe, que je désirais les voir; ils sont à peu près tous venus se présenter à moi. Ceux que j'ai examinés devaient leur claudication à des fractures mal soignées, ou à des accidents divers, ou au rachitisme. Dans aucun cas on ne pouvait incriminer la luxation congénitale de la hanche. Ces recherches ont été faites chez les Betsiléos (qui sont des Hovas).

« Du reste, pendant mes six années de séjour à Madagascar, dans diverses régions, je ne crois pas avoir eu à diagnostiquer une seule luxation congénitale de la hanche » (13 février 1907).

XV. *Lettre du Dr Bereni*; **Sainte-Marie de Madagascar.** — « La population indigène de Sainte-Marie de Madagascar est de 5 567 habitants. Je vois à peu près tous les malades de l'île, et j'y suis depuis le mois d'août 1902. Je n'oserais pas vous affirmer que la luxation congénitale de la hanche, n'existe pas ici, mais je ne me souviens pas d'en avoir observé un seul cas. Le nombre des consultants est d'environ 1 800 par an, et mon registre de consultation ne porte aucune mention de luxations congénitales. » (Les habitants sont des Betsimisarakas et se rattachent au tronc nègre.)

XVI. *Lettre du Dr Manceau*; **Nossi-Bé, Madagascar.** — 1° « La luxation congénitale de la hanche est excessivement rare dans nos régions de la

côte nord-ouest de Madagascar, si toutefois elle y existe. Depuis neuf ans, je vois les 10 à 12 000 habitants de Nossi-Bé et les nombreux habitants du Sambirano et des Antankars; je n'ai pas encore constaté un seul cas de cette affection. Est-ce dû à cette sélection que pratiquent les habitants de la région, par laquelle ils font disparaître les enfants mal conformés? Autrefois, et même encore aujourd'hui dans certaines régions du sud, les Malgaches faisaient périr les enfants qui naissaient le mardi; à plus forte raisons les malingres et les difformes. Récemment encore une famille de Nossi-Bé demandait à l'administrateur la permission de tuer un enfant hydrocéphale.

« Je regrette de ne pouvoir vous donner des renseignements plus précis; tout ce que je peux vous dire, c'est que je n'ai pas vu une seule luxation congénitale de la hanche dans une population de plus de 50 000 habitants. » (3 septembre 1906).

2° « Les indigènes que je connais appartiennent en majeure partie à la grande famille des Sakalaves (nègres), et se divisent en une dizaine de types un peu différents (Antankaras, Sakalaves, Mahoras, Tsimiètes, etc.). Toutes ces populations, une seule exceptée, abandonnent les enfants qui ont eu le malheur de naître le mardi (jour fady, jour tabou, jour défendu), jour consacré à la divinité et au roi, jour où il est interdit de travailler... et de naître. Sont également abandonnés les enfants qui naissent infirmes ou qui, pendant un accouchement laborieux ont laissé échapper leur méconium. Comment voulez-vous attendre quelque chose de bon d'un enfant qui a fienté dans le ventre de sa mère? Il serait forcément plus tard la honte et le malheur de sa famille.

« Donc, l'enfant qui naît infirme ou mal conformé est abandonné. Il est porté par ses parents dans la forêt, installé sur la branche fourchue d'un arbre. Près de lui ils placent une liane laiteuse pour qu'il puisse s'alimenter. Puis on récite une petite prière, et la famille se retire, la conscience tranquille, et même satisfaite du devoir accompli. Ni parents, ni voisins, personne n'en dit jamais mot.

« Mais, point intéressant à l'appui de votre thèse, cet abandon n'a jamais lieu que dans les jours ou, au plus, le mois qui suit la naissance.

« On m'a bien dit que l'enfant hydrocéphale dont je vous ai parlé a été abandonné en mer. On m'a souvent présenté à opérer ou à soigner des enfants estropiés par la scrofulo-tuberculose, la syphilis, le rachitisme, ou même mal formés (pieds bots), en me disant que, s'il n'y avait rien à faire, les parents les feraient mourir. Mais, d'après des renseignements sûrs, ce seraient là des affirmations mensongères. Les parents ne feraient pas disparaître les enfants après le premier mois.

« Si donc la luxation congénitale de la hanche n'existe pas dans nos régions malgaches, cela n'est pas dû à ce que les parents suppriment les enfants atteints de cette infirmité, puisque cette malformation n'est pas reconnue dans les jours qui suivent la naissance » (2 janvier 07).

Nègres de l'Afrique occidentale.

XVII. *Lettres du Dr Vallet*; **Haut-Niger**. — 1° Depuis 1899 je suis en Afrique et j'y ai beaucoup voyagé sous la latitude Dakar-Tchad. Je n'y ai pas rencontré un seul cas de luxation congénitale de la hanche. J'ai interrogé sur ce sujet plusieurs camarades; ils n'en ont jamais vu. » (Mars 1906.)

2° « Je ne vous ai pas oublié. J'ai écrit à mes camarades de Bobo-Dioulasso, de Tombouctou, de Fort-Lamy (au Chari), de Zinder (Tchad), de Bilma (Sahara). Toutes les réponses qui me sont parvenues sont négatives. Depuis huit ans je parcours l'Afrique de Dakar au Tchad; je n'ai pas constaté un seul cas de luxation congénitale simple ou double de la hanche...

« Vous pouvez, je crois, opposer le démenti le plus formel à qui vous dira que les noirs sacrifient leurs enfants infirmes. Je ne parle, évidemment, que des régions que je connais, c'est-à-dire à peu près tout ce qui se trouve au nord du golfe du Bénin. Je ne connais pas la Nigeria anglaise, ni le Togo, ni le Cameroun, mais leurs peuplades sont de mêmes races que celles de nos colonies frontières où rien de semblable ne se passe : les mœurs doivent être les mêmes.

« Certes, les mères ne connaissant pas les soins nécessaires à la première enfance, il meurt des quantités effroyables de nouveau-nés et de jeunes enfants jusque vers trois ou quatre ans. Cette mortalité porte indifféremment sur les infirmes et sur les sujets bien constitués. Mais jamais un nègre ne tuera son enfant malade » (5 octobre 1906).

XVIII. *Lettres du Dr J. Decorse*; **Soudan**[1]. — 1° « Aussi bien à Madagascar qu'au Congo, dans l'Oubanghi, sur tout le Chari, au lac Tchad, au Sénégal ou au Sahel soudanien où je suis actuellement, j'ai été frappé de la rareté des luxations congénitales. On trouve fréquemment, chez les tout jeunes bébés, un dandinement qui disparaît avec l'âge. Il est dû à un cintrage des jambes, à un écartèlement des cuisses consécutif à l'usage de porter les enfants à califourchon sur les reins. Plus tard, il ne reste pas trace de cette malformation, sauf parfois des jambes en manche de veste ou des pieds trop tournés en dedans. Quand les enfants commencent à marcher, on pourrait quelquefois croire à tort à une luxation double. Dans tous ces pays, le médecin, même à poste fixe, ne sera pas consulté pour les luxations congénitales de la hanche. Une claudication ou un dandinement n'empêchant pas un nègre d'engraisser ou de se mouvoir, ce sont des infirmités pour lesquelles le médecin blanc n'est jamais consulté. » (24 janvier 1906.)

2° « Ainsi que je vous l'avais promis dans ma précédente lettre, je me suis enquis, aussi consciencieusement que possible, en cours de route, des

1. Ces recherches du Dr Decorse sont très intéressantes. On peut considérer leur valeur comme absolue, car le Dr Decorse, auteur d'études remarquables sur les populations noires du Soudan, est le médecin français qui connaît le mieux les nègres soudanais.

cas de luxations congénitales simples ou doubles, chez le noir. Cette enquête m'a donné des résultats absolument négatifs.

« Pour éclairer votre conviction j'ajouterai : *a*) Aucun des camarades que que j'ai interrogés n'a pu m'en signaler un seul cas. — *b*) Dans aucun dispensaire affecté aux indigènes je n'ai eu l'occasion d'en voir. — *c*) Aucun infirmier n'a pu, dans ses souvenirs, trouver un fait de boiterie de cette sorte. — *d*) Les chefs des villages où je suis passé n'ont pu m'amener aucun sujet présentant cette infirmité. Par contre, ils m'ont fait voir nombre d'individus des deux sexes présentant de la claudication consécutive aux affections suivantes : 1° Rhumatismes plus ou moins caractérisés (syphilis, blennorragie, névrites ou myélites, lèpre). 2° Traumatismes anciens, avec atrophies consécutives. 3° Cicatrices vicieuses, presque toutes consécutives à des brûlures étendues ou à des plaies phagédéniques syphilitiques. 4° Une ostéite de la crête iliaque. 5° Une ostéo-myélite de l'extrémité supérieure du grand trochanter. 6° Une fracture du col du fémur. 7° Rétractions tendineuses et cicatrices vicieuses du creux poplité. 8° Des genu valgum simples ou doubles, environ 10 cas. 9° Fractures non consolidées de la rotule. 10° Arthrites. 11° Pieds bots, environ 30 cas, presque tous non primitifs, et consécutifs à des rétractions tendineuses ou cutanées, provoquées par des plaies infectées et passées à l'état d'ulcères chroniques. 12° Arthrites du cou-de-pied. 13° Ostéites des diverses pièces squelettiques du pied. — Comme vous le voyez le choix est nombreux. Ajoutez-y trois cas de recroquevillement total, d'origine presque sûrement syphilitique ou lépreuse.

« Personnellement, cette enquête m'a amené aux déductions suivantes : Les difformités congénitales, chez les sujets vivants, sont rares dans le Soudan. Il faut pourtant conserver une certaine prudence avant de trop affirmer, car les conditions de sélection naturelle sont partout ici tellement sévères qu'on ne doit pas faire exception pour les luxés congénitalement. Tout être naissant infirme est, en quelque sorte, voué à une mort prochaine.

« Le nombre approximatif des populations sur lesquelles ont porté mes recherches peut s'élever au total de 25 000, qui se décompose ainsi : Nioro, 5 000 ; Goumbou, 2 000 ; Sokolo, 5 000 ; villages entre ces centres, 3 000. Les habitants appartiennent aux races Bambara, Poulo, Khassonké, Pourognes, Malinké.

« Nampala, Boundoubadi, région du Farinaké, 3 000 ; Niopounké, 1 000 ; Goundam, 1 000. Les habitants sont des Poulo, Djemenké, Songhaïs, Belloti.

« Villages du fleuve (Niger) : Tabango, Ansongo, Bamba, Bourem, Mentcheri, Rhergo, etc., 5 000. Dounzou, 500. Ils sont habités par des Songhaïs.

« Total 25 500, approximativement. Luxation : 0.

« J'ai fait aussi des recherches à Tombouctou. Bien qu'elles aient été négatives, j'aime mieux que vous n'en teniez pas compte. La population est nombreuse (8 000) et je ne puis croire mon enquête suffisante.

« Les renseignements sur les Maures et les Touaregs sont nuls. » (30 juillet 1906.)

3° « Depuis ma dernière lettre, j'ai eu l'occasion, remplaçant un camarade rapatrié, de devenir médecin du dispensaire et de l'infirmerie de Dori, donc de voir beaucoup de malades et d'infirmes. J'en ai profité pour continuer cette enquête qui m'intéresse... Mes recherches restent toujours vaines.

« Chez les populations noires, tout enfant qui naît avec une résistance vitale inférieure à la normale est certain de disparaître en peu de semaines. Plus tard, jusqu'à douze ans par exemple, apparaissent les manifestations héréditaires et diathésiques. La syphilis s'en paie à cœur joie, l'alcoolisme aussi, en beaucoup d'endroits. On trouve encore l'épilepsie, l'hystérie, la surdi-mutité, la cryptorchidie, et d'autres dégénérescences de toutes sortes, les hernies congénitales, la lèpre, etc. A ces âges on devrait donc voir la luxation congénitale de la hanche. Or, on n'en voit point! Que faut-il en conclure? Que les luxés congénitaux sont tués par leurs parents? Non! Les noirs, en principe, ne sacrifient pas leurs enfants. Pourtant certaines peuplades noires, à Madagascar en particulier, se débarrassent des enfants nés dans de mauvaises conditions (jours néfastes, etc.). Pour cela, ils les « exposent » ou les sacrifient. Mais, du moins dans celles que je connais, et j'en connais beaucoup, ils sont guidés en cela par des idées superstitieuses; l'état physique de l'enfant n'entre guère en ligne de compte. La plupart des enfants « exposés » sont recueillis et sauvés.

« Faut-il admettre que la luxation congénitale de la hanche n'existe pas chez les nègres? C'est probable. Pourtant, dans la race nègre, il existe, à n'en pas douter, des troubles tropho-embryonnaires qu'on peut constater assez fréquemment (monstres, becs-de-lièvre, doigts supplémentaires, pieds bots, genu valgum, atrophies, asymétries, etc.).

« Alors, pourquoi pas de luxations congénitales? » (7 octobre 1906.)

4° « A Hombori, région habitée par des Songhaïs, des Habbé et des Foulbé, je n'ai pas trouvé de luxations congénitales. Chez les Touareg, race à peau claire, dont le type est beaucoup plus voisin du nôtre, les femmes sont assez mal construites et ont une tendance phénoménale à l'obésité. J'y ai trouvé quelques infirmes, pas de luxés.

« Mes recherches ont été tout aussi infructueuses chez les Bellah, captifs des Touareg, et métis de races nègres très diverses; leurs femmes, tête à part, sont d'un beau type. Même insuccès chez les Pourognes, métis de noirs et de Maures.

« Ces dernieres recherches ont porté sur un nombre d'individus certainement supérieur aux chiffres suivants. — Touareg; femmes, 100; hommes, 300. — Bellah; femmes, 200; hommes, 1 000. — Hombori et ses environs, 6 000 âmes au moins. Mon confrère de ce village n'y a pas vu de luxé; moi non plus.

« De ce que je n'ai pas vu un seul luxé, il ne faut pas conclure qu'il n'y en a pas du tout. Le noir cache ses infirmités qui n'excitent chez ses semblables aucune pitié, mais seulement de la répulsion, du mépris ou de la moquerie. Il est probable pourtant que la luxation congénitale de la

hanche est une infirmité rare au Soudan. Le vrai du vrai c'est qu'on n'en voit pas » (17 décembre 1906).

XIX. *Lettres du Dr Talayrach*; **Tombouctou, Soudan.** — 1° « J'étais en possession de votre lettre de décembre 1905 quand j'ai été chargé, à mon arrivée à Kayes, d'une mission de vaccine sur les rives du Niger, entre Koulikoro et Tombouctou. J'ai vacciné, du 2 février au 1er mars, 8 134 enfants de tout âge, parmi lesquels j'ai constaté des cas pathologiques extrêmement variés, particulièrement un pied bot. L'occasion était unique pour faire des remarques intéressantes sur la fréquence de la luxation congénitale de la hanche. Je me suis attaché à examiner la démarche de tous les enfants amenés, et faisais poser à terre ceux qui ne marchaient pas seuls. Je n'ai relevé, parmi ces enfants, ni plongeon, ni dandinement.

« En arrivant à Tombouctou, où j'étais appelé à résider, j'ai vacciné 555 enfants de quatre à douze ans, marchant tous. Je n'ai pas observé un seul cas de déhanchement (0 luxation pour 8 689 enfants). Dans cette ville de 8 000 habitants environ, j'ai intentionnellement surveillé, dans toutes les circonstances, la population adulte. Je n'y ai pas encore rencontré un cas de luxation de la hanche.

« Mes infirmiers indigènes m'ont déclaré que les boiteux de naissance sont tout à fait rares chez eux.

« Je suis en possession de ces renseignements depuis plusieurs mois déjà. J'ai attendu jusqu'à ce jour (24 octobre 1906), afin de compléter mes observations avant de vous les transmettre.

« P. S. Le médecin aide-major Faynel, qui arrive à Tombouctou après avoir passé 24 mois à Dori, dans la Boucle du Niger, au milieu des Peuhls, plus perfectionnés et d'une civilisation plus ancienne que les Songhaïs de Tombouctou, me déclare n'y avoir pas observé un seul cas de boiterie par luxation congénitale de la hanche. » Les Peuhls, d'origine éthiopienne, sont le produit de croisements entre blancs et noirs. Les Songhaïs sont des nègres soudaniens.

2° « M. le Médecin principal Gouzien, à qui j'ai causé de cette question, s'accorde aussi à reconnaître que la luxation congénitale de la hanche est extrêmement rare dans les populations qui nous entourent » (18 janvier 1907).

XX. *Lettre du Dr Jaquin*; **Bobo-Dioulasso, Soudan.** — J'ignore absolument les populations de la région, le temps me manque complètement. Mon champ d'observation est donc le seul village de Bobo-Dioulasso. Je n'y ai pas vu de luxations congénitales des hanches. Bien entendu, on ignore officiellement à Bobo si le sacrifice de ces infirmes se pratique chez les indigènes. Mon infirmier n'y croit pas, non plus que les indigènes que j'ai interrogés. Il est curieux toutefois que je n'aie jamais vu de déhanchement chez les naturels, alors que leurs autres infirmités congénitales sont fréquentes.

« J'ai questionné plusieurs naturels, mais sans en tirer de renseignements. Seul mon caporal infirmier, noir presque intelligent, aurait vu un enfant dont la boiterie correspondrait peut-être à une luxation congénitale de la hanche. Le père est tirailleur.

« En outre, une femme peuhl (c'est-à-dire d'origine éthiopienne et non nigritique) aurait eu deux filles atteintes d'une claudication congénitale qui pourrait fort bien être une luxation des hanches. Cette femme habitait, il y a trois ans, la région de Koutiala. » (Écrite au Dr Vallet le 23 septembre 1906.)

XXI. *Lettre du Dr de la Jarrige*; **Bilma, Soudan.** — « J'ai cherché, dans cette région, des luxations congénitales de la hanche, mais sans succès. » (Écrite au Dr Vallet le 4 novembre 1906.)

XXII. *Lettre du Dr Conan*; **Sénégal, Soudan, Guinée.** — « Pendant plus de quatre ans, j'ai parcouru en tout sens le Sénégal et le Soudan, la Guinée, le haut et le moyen Niger, sans avoir rencontré une seule luxation de la hanche. J'en avais observé quelques cas dans nos colonies d'Indo-Chine. »

XXIII. *Lettres du Dr Texier*; **Congo et Dahomey.** — 1° « Au Congo, j'ai passé quatre mois. J'avais, chaque matin, une quinzaine de consultants; j'ai visité la série de villages entourant Libreville, j'ai visité les écoles, et je puis affirmer n'avoir jamais vu de luxation congénitale de la hanche. A Porto-Novo (Dahomey), depuis vingt-deux mois, j'ai chaque matin une trentaine de consultants dont plus du tiers sont des enfants. Je n'ai pas observé de luxation congénitale de la hanche. Certainement il s'en faut que tous les indigènes aient recours aux médecins européens, mais dans les rues de la ville (36 000 habitants) on rencontre quantité d'enfants qui jouent dans le costume le plus primitif, je veux dire qu'ils n'en ont pas du tout. Je n'ai pas remarqué un seul boiteux. Dans les villes et les forts voisins, les médecins que j'ai interrogés n'en ont pas vu non plus. Certainement la luxation congénitale de la hanche n'est pas une affection qu'on rencontre à chaque pas dans aucun pays. Néanmoins il est à remarquer qu'aucun de nous n'en a constaté ici un seul cas depuis avril 1904. » (Février 1906.)

2° « Depuis ma lettre de février, aucun cas de luxation congénitale de la hanche n'a été observé dans les postes du Dahomey. Aucun des huit médecins militaires ou civils en service dans la colonie n'a pu m'en fournir une seule observation. J'ai interrogé en particulier mon camarade, le médecin-major Blin qui a déjà quatorze ans de pratique dans diverses possessions françaises et qui est un médecin très observateur. Il n'a pas souvenir d'avoir observé un seul cas de l'affection qui vous intéresse. J'ai interrogé missionnaires et religieuses; ils sont beaucoup plus en contact que nous avec les indigènes. Malgré des explications aussi précises qu'on peut les donner, je n'ai pas été compris. On m'a montré des boiteux, l'un par pied bot, l'autre par fracture de jambe avec raccourcissement très prononcé, etc. Mon impression est que la luxation congénitale de la hanche est exceptionnelle ici et dans tous les pays noirs. » (25 septembre 1906.)

XXIV. *Lettre du Dr Allain*; **Brazzaville, Congo.** — « Pour mon compte personnel, je ne me rappelle pas avoir vu un seul indigène atteint de cette infirmité pendant les nombreuses années que j'ai passées aux Colonies. Ici, à Brazzaville, j'ai, chaque jour, à la visite médicale, au minimum de 40 indigènes. Les infirmités sont nombreuses et variées, pieds bots varus équins, genoux flottants, scolioses vertébrales, etc.; mais je ne vois jamais

de luxation ni unilatérale, ni bilatérale de la hanche. Pourtant, depuis huit mois que je suis au Congo en possession de ton questionnaire, j'y fais bien attention. J'interroge les indigènes, mais il est difficile d'obtenir d'eux des renseignements valables... Je t'envoie aussi une lettre du Dr Millous. » (9 janvier 1907). » La région de Brazzaville est habitée par les Batékés, qui sont des Bantous, c'est-à-dire des populations franchement nigritiques quoique relevées par leur métissage avec des populations chamitiques.

XXV. *Lettre du Dr Millous*; **Moyen Congo.** — « Au Congo, il est fort difficile, et les raisons en sont multiples, d'établir une statistique exacte pour une affection quelconque. Je puis pourtant vous donner les indications suivantes concernant l'agglomération de Carnot. Appartenant à la tribu des Baïas, les villages de Bayenga, Sarragouna, Ouayombo, Gourgourtha, Kagana-M'Pé, M. Paga, Konisso, Djenké, Ba-Kissa, forment, avec le village haoussa de Carnot, une étendue de terrain d'environ vingt kilomètres de rayon. La population totale de cet ensemble doit comprendre dix mille indigènes. Elle témoignait une grande confiance au médecin de Carnot, quand il existait là un poste médical. J'y ai séjourné pendant deux ans. Dans cette région j'ai connu trois cas de luxation congénitale de la hanche. Je ne puis pas, naturellement, affirmer qu'il n'y en eût pas d'autres. La proportion est donc là d'environ 3 pour 10 000. Deux de ces luxations étaient bilatérales et concernaient des femmes. L'autre était unilatérale et appartenait à un homme.

« Enfin j'ai pu constater, dans le village de Poungi, voisin du poste de Madingou où je suis actuellement, une luxation unilatérale chez un homme. Je me suis laissé dire, en réponse à mes questions, que l'affection n'est pas excessivement rare dans cette région.

« Je ne sais pas s'il y a des noirs qui sacrifient leurs enfants infirmes. Je n'ai pas entendu parler d'une telle coutume dans tout le bassin de la Sangha. Je puis même dire que dans le bassin de la Mambéré, de la Kadeï et de la haute Lobay on ne sacrifie jamais les infirmes; au contraire, l'affection du père et de la mère est en général plus forte pour eux. » (10 octobre 1906.)

Cette lettre du Dr Millous est la seule où des luxations congénitales de la hanche soient indiquées chez des noirs. La différence entre ce renseignement et ceux que nous avons obtenus pour les nègres du Soudan doit tenir aux raisons suivantes : 1° Les tribus Baïas sont encore des noirs soudanais (Dr Ankermann, *Anthropos*, 1906, fasc. 3 et 4), mais situées en frontière des populations bantoues (mélange de nigritiques et de chamitiques) elles ont pu leur emprunter, par des métissages, une partie de leur élévation relative. 2° Les Haoussas (Deniker) comprennent un grand nombre de peuplades où les nègres sont plus ou moins croisés d'Arabes (blancs sémitiques) et de Foulbés (éthiopiens). 3° Et puis enfin aucune

raison ne nous donne à penser que la luxation congénitale, même anthropologique, doive faire absolument défaut chez les noirs.

Nègres de la Guyane.

XXVI. *Lettre du Dr Coulogner*; **Saint-Jean du Maroni, Guyane française.** — « Pour obtenir les renseignements que vous me demandez et que ma situation de médecin des détenus ne me permet pas de vous fournir, je me suis adressé au Dr Pain, établi à Cayenne depuis plus de trente ans. Il n'a observé, m'écrit-il, qu'un seul cas de luxation congénitale de la hanche à Cayenne, chez un noir, il y a dix-huit ans environ » (?).

*
* *

Le contenu de ces lettres peut se résumer ainsi :

1° Onze médecins ont recherché, dans la race jaune, la luxation congénitale de la hanche. Huit n'en ont pas vu, le neuvième en a vu un seul cas, le dixième en a vu trois en Annam et plusieurs au Tonkin, le onzième a pu trouver et opérer trois enfants en cinq ans.

Donc, dans la race jaune (Annamites), la luxation congénitale de la hanche est peu fréquente, sans être exceptionnelle.

2° Six médecins ont recherché cette infirmité dans la race hova (mixte océanienne). Deux n'ont pu en trouver. Trois en ont vu chacun un cas. Le sixième, dans une statistique d'accouchées, en a compté cinq cas; de plus, il en a vu un sixième chez un enfant.

Par conséquent, il en est des Hovas comme des Jaunes, la luxation congénitale de la hanche est peu répandue chez eux, mais non pas absolument rare. La fréquence relative (voir les lettres du Dr Villette, n° XI) de la luxation congénitate de la hanche chez les femmes hovas montre que, contrairement à l'opinion de quelques-uns de nos correspondants, les croisements et les métissages des races ne mettent pas à l'abri de cette infirmité.

3° Six médecins ont étudié, à ce point de vue, les populations noires de Madagascar (Sakalaves); leurs enquêtes sont restées négatives.

Chez les nègres de l'Afrique occidentale, des recherches ont été faites par vingt-quatre médecins au moins. Parmi eux, les Drs Decorse et Talayrach ont étudié méthodiquement 40 000 personnes, sans y

trouver un seul luxé. Toutes les enquêtes faites chez les noirs ont donné des résultats absolument négatifs, sauf deux, dont l'une a révélé un cas douteux, et l'autre quatre cas de luxations.

La luxation congénitale de la hanche atteint donc son maximum de rareté dans la race noire : sur trente médecins, vingt-huit l'y ont inutilement cherchée.

Est-il prudent d'essayer de résumer, dans une formule mathématique, l'impression un peu vague qui ressort de ces lettres? Non, sans doute. Aussi est-ce avec toutes sortes de réserves que nous nous hasardons à dire, à titre provisoire et dans un but mnémotechnique : Chez les Jaunes et les Hovas, la luxation congénitale de la hanche est 5 à 10 fois moins fréquente qu'en France; chez les Noirs purs du Soudan et de Madagascar, elle est 50 à 100 fois plus rare que chez les Français.

Conclusions.

La fréquence de la luxation congénitale de la hanche grandit avec l'élévation anthropologique. Elle atteint son maximum chez la femme de race blanche.

On ne trouve dans aucune autre affection congénitale cette influence prédisposante de l'élévation anthropologique. Le bec-de-lièvre, le pied bot, le torticolis, l'hydrocéphalie, par exemple, sont à peu près aussi fréquents chez les noirs que chez les blancs.

Cette différence caractérise absolument l'étiologie de la luxation congénitale de la hanche et doit la faire séparer de toutes les autres malformations congénitales.

Elle constitue un argument important à l'appui de l'explication pathogénique que nous avons donnée de la luxation congénitale *anthropologique* de la hanche (*Revue de Chirurgie*, février-mars 1904).

REVUE DES SOCIÉTÉS SAVANTES

SOCIÉTÉ DE CHIRURGIE

Du 24 avril au 15 mai 1907.

M. Delbet. — *Tentative de greffe artérielle.*

Encouragé par les résultats des recherches expérimentales, entreprises sur les sutures et les greffes artérielles, M. Delbet a fait une tentative de greffe artérielle sur l'homme, greffe qui a complètement échoué. Il s'agit d'un homme de soixante-quatorze ans, dont tout le système artériel était dans un état de calcification lamentable. Il présentait, au-dessus du condyle interne du fémur droit, une tumeur anévrismale à paroi extrêmement mince et dont l'accroissement avait été extrêmement rapide. La menace d'une rupture rendait l'intervention urgente; et l'état des artères menait inévitablement à la gangrène, si on n'avait recours, soit à la ligature, soit à l'extirpation. Avant d'avoir recours à la mesure extrême de l'amputation d'emblée, M. Delbet résolut d'extirper l'anévrisme et de chercher à rétablir la circulation par une greffe artérielle. Il se procura pour cela une fémorale humaine, provenant d'une amputation de cuisse, pratiquée par M. Schwartz pendant que M. Delbet poursuivait l'extirpation de l'anévrisme. Celle-ci fut extrêmement laborieuse à cause de l'adhérence antérieure de la poche anévrismale; de même la libération de la fémorale sur le membre amputé fut rendue difficile par l'existence d'une sorte de fibrolipomatose inflammatoire. Les extrémités sectionnées de l'artère, après extirpation de l'anévrisme, furent armées chacune de trois fils de lin placés à égale distance les uns des autres; puis on les passa dans les deux bouts du segment artériel à greffer. Ce dernier ainsi mis en place, on fit les petits surjets entre les fils fixateurs. C'est à ce moment que survinrent les difficultés qui rendirent la greffe impossible. A chaque tentative de passage du fil, l'artère du malade se déchirait, quelle que fût la distance à laquelle on allait passer l'aiguille. M. Delbet dut renoncer à sa tentative, et fit la ligature des deux bouts : comme on pouvait s'y attendre, au bout de quelques jours se manifestèrent les signes non équivoques de la gangrène, et il fallut faire l'amputation de cuisse au tiers inférieur.

Ce fait démontre que la chirurgie artérielle est impossible, quand les artères sont très malades, c'est-à-dire dans les circonstances où elle pourrait rendre des services.

M. Tuffier cite un fait personnel d'anastomose artério-veineuse, qu'il a pratiquée le 7 février dernier pour combattre une gangrène sénile du bout

du pied. Il s'agissait d'un homme de cinquante-six ans, entré à l'hôpital pour une gangrène du pied, dont le début remontait à trois mois. La gangrène occupait le cinquième orteil dans sa totalité. M. Tuffier fit une incision à la pointe du triangle de Scarpa, réclina le couturier et trouva la veine et l'artère fémorales. Après avoir, au moyen de fils de catgut placés sur l'artère et la veine et simplement tendus, arrêté la circulation, il plaça quatre points de suture prenant la veine et l'artère en arrière, points au fil de lin très fin et non perforants. Puis il incisa l'artère et la veine parallèlement à leur longueur sur une étendue de 4 centimètre et demi. Puis suture perforante de la lèvre postérieure veineuse à la lèvre postérieure artérielle par quatre points. Quatre points également à la lèvre antérieure; et enfin trois points de suture d'approche non perforante tout à fait en avant. On laisse alors la circulation se rétablir et on constate que l'hémostase est parfaite. On lie alors la veine fémorale au-dessus de l'anastomose, et on ferme la plaie avec drainage. Pendant les jours qui suivirent cette intervention, il ne se produisit aucune modification du côté du membre opéré; la cicatrisation de la plaie se fit par première intention. Mais l'état général s'aggrava rapidement; et le malade succomba huit jours après l'opération. A l'autopsie on constata que l'artère était perméable, mais la veine est oblitérée par un caillot brun adhérent à l'orifice anastomotique.

M. Delbet rappelle que toutes les anastomoses artério-veineuses imaginées pour parer à la gangrène n'ont donné aucun résultat. Martiny Satrustegui et Jaboulay ont fait des anastomoses latérales; M. Tuffier y a ajouté la ligature de la veine au-dessus de l'anastomose. Carrel, dans ses expériences, a fait les anastomoses bout à bout; et il est parfaitement démontré que, dans ce cas, le sang circule dans le tronc veineux jusqu'à la périphérie. Mais il ne découle nullement de cela que la gangrène puisse être arrêtée, car il faudrait démontrer que le sang traverse les capillaires en sens inverse du courant normal. Or cela n'est pas démontré et cela paraît peu probable.

M. Tuffier a vu, dans ces conditions, au cours de ses expériences sur les animaux, le sang revenir par le bout périphérique de l'artère; et il lui a paru avoir tous les caractères de sang veineux. Il y a donc tout lieu de croire qu'il avait traversé les capillaires.

M. Ricard pense que cela ne prouve rien. Toute artère sectionnée donne du sang par son bout périphérique. D'autre part le sang passant directement de l'artère dans la veine doit revenir dans la circulation veineuse par les anastomoses.

M. Delbet est du même avis. Pour fournir la preuve du passage du sang au travers des capillaires par voie rétrograde, il faudrait analyser le sang qui revient par le bout périphérique de l'artère et montrer qu'il présente tous les caractères du sang veineux. Cela n'a pas encore été fait.

M. Quénu. — *Hernie propéritonéale latérale. Étranglement à répétition. Résection des anses anciennement et récemment étranglées. Guérison.*

M. Quénu est intervenu deux fois pour des hernies propéritonéales

étranglées. Dans l'un de ces cas, il s'agissait d'un sac propéritonéal au voisinage d'une hernie crurale; il fit une incision médiane. L'autre observation est plus intéressante; il s'agissait d'un homme d'une cinquantinale d'années, ayant eu à plusieurs reprises des crises d'occlusion intestinale incomplète durant deux jours. La crise pour laquelle M. Quénu fut appelé était plus grave; l'occlusion était complète. La laparotomie médiane fut pratiquée, et on trouva aussitôt une anse intestinale engagée dans un sac diverticulaire situé à droite. Un léger débridement en dedans permet de dégager cette anse, qui est nouée et fortement étranglée. Au-dessus de cette anse, on en trouvait une autre qui présentait un sillon, trace évidente d'un étranglement antérieur. M. Quénu pratiqua la résection de ces deux anses, fit une anastomose latéro-latérale, puis la cure radicale de la hernie. Ce malade guérit.

Traitement du tétanos (Kirmisson).

M. POTHERAT a observé un cas de tétanos céphalique survenu au cinquième jour après une blessure de la joue par une fourche. Ce malade guérit en trois semaines par un traitement au chloral à la dose maxima de 12 grammes de chloral par jour. Les cas de ce genre, assez nombreux à l'heure actuelle, rendent assez difficile d'apprécier la valeur thérapeutique de l'antitoxine dans le traitement du tétanos. Dans l'état actuel des faits, il semble que l'antitoxine ne soit pas capable de guérir le grand tétanos confirmé, cela même quand elle est portée directement dans les centres nerveux. Mais est-elle efficace à titre préventif? Cela semble loin d'être démontré; mais dans l'incertitude où il se trouve M. Potherat ne se croit-il pas autorisé à refuser au blessé un bénéfice même douteux; et il pratique systématiquement une injection de 10 centimètres cubes d'antitoxine.

M. WALTHER rappelle le résultat heureux qu'il a obtenu dans un cas de tétanos aigu grave, au moyen des injections intrarachidiennes d'antitoxine, pratiquées sous anesthésie chloroformique et associées au chloral. Quant à l'efficacité des injections, le problème paraît difficile à résoudre. M. Walther fait systématiquement ces injections depuis sept ans et n'a pas observé un seul cas de tétanos intérieur. Mais il faut dire que, pendant toute la période antérieure, il n'a pas davantage observé de tétanos.

M. MONOD estime que, dans cette discussion, on ne tient pas un compte suffisant des travaux de Nocard, qui a bien démontrée d'une part l'inefficacité du sérum antitétanique dans le tétanos confirmé, et d'autre part sa haute valeur au point de vue préventif.

M. DELBET rapporte trois faits personnels de tétanos, traités l'un par l'injection intracérébrale; les deux autres par les injections sous-cutanées massives de sérum antitétanique. Les trois malades ont succombé. Il rappelle les beaux résultats obtenus par Bacelli, par les injections sous-cutanées d'acide phénique et se propose d'appliquer ce traitement, quand l'occasion s'en présentera.

En ce qui concerne la valeur préventive du sérum antitétanique, on est d'accord sur son efficacité sur les animaux. En est-il de même chez

l'homme? Pour sa part, M. Delbet n'a pas observé de tétanos développé sur un individu ayant reçu une injection antitétanique. Pour apprécier les faits, en apparence contraires, il ne faut pas oublier que le sérum n'a aucune action sur le bacille lui-même et qu'il empêche seulement les toxines d'agir sur le système nerveux. Or cette immunité qu'il confère contre les toxines est de courte durée, et ne dure pas plus de dix jours. Si donc, le bacille ayant trouvé des conditions favorables pour se multiplier et produire des toxines, l'immunité antitoxique est épuisée, le tétanos suivra son cours. Il est donc essentiel de noter dans les observations au bout de combien de temps les premiers symptômes ont apparu. Or, si l'on analyse à ce point de vue les cas où le tétanos s'est manifesté après une injection préventive, on est frappé de ce fait que dans la grande majorité des cas le tétanos s'est s'affirmé vers le quatorzième jour. Cela confirme l'opinion de ceux qui soutiennent que la durée de l'immunité est d'environ dix jours. — Il y a aussi à tenir compte de la qualité de sérum; ce dernier ne se prépare pas avec une sûreté absolue; et il se peut que dans certains cas le sérum employé ait un pouvoir antitoxique insuffisant. Les faits rapportés ne prouvent donc pas l'insuffisance de l'injection prématurée. D'autre part, il n'est pas possible de démontrer son efficacité. Faut-il donc s'abstenir de ces injections préventives? M. Delbet ne le pense pas : bien au contraire. Elle sont absolument nécessaires : il y a des raisons de croire à leur efficacité; il semble que le tétanos, qui est apparu malgré ces injections, soit d'une bénignité relative, et que si l'immunité totale est de courte durée, il persiste cependant une immunité relative. Pour toutes ces raisons, non seulement il ne faut pas rejeter les injections préventives, mais encore il faut les multiplier, et, puisque la durée probable de l'immunisation n'est que de dix jours, répéter tous les dix jours ces injections jusqu'à la cicatrisation complète de la plaie suspecte.

M. Vanverts (de Lille) rapporte une observation de tétanos survenu au douzième jour après une hystérectomie abdominale pour cancer et qu'il a guéri après deux injections sous-cutanées de 10 centimètres cubes de sérum antitétanique.

M. Routier a établi comme règle dans son service que tout blessé de la rue devait recevoir dès son entrée une injection de 10 centimètres cubes de sérum antitétanique. Or le seul cas où les accidents tétaniques se sont manifestés se trouvait être le seul où cette règle n'avait pas été observée.

M. Thiéry se montre très sceptique à l'égard de l'efficacité des injections préventives de sérum antitétanique. Il rapporte l'observation d'un blessé qui succomba au tétanos, bien qu'il eût eu une injection préventive et une injection massive après l'éclosion des accidents.

M. Beurnier déclare qu'il est difficile de se faire une opinion sur l'efficacité préventive du sérum antitétanique. Le hasard des remplacements a fait qu'il a passé par des services dans lesquels les injections préventives étaient la règle, et d'autres dans lesquels on ne les faisait pas. Il n'a pas observé plus de cas de tétanos dans ces derniers que dans ce premiers. Dans le doute, il continuera néanmoins à faire ces injections.

M. Lucas-Championnière s'étonne qu'on fasse si bon marché d'une méthode qui est la seule ressource que l'on ait actuellement contre le tétanos, et qui a si bien fait ses preuves chez le cheval.

M. Sieur a consulté les statistiques de l'année et a constaté que le nombre des décès tétaniques est sensiblement le même avant et depuis l'emploi de la sérothérapie. L'explication se trouve dans ce fait que l'antisepsie à elle seule a suffi à faire disparaître le tétanos hospitalier. Mais cela ne démontre pas du tout l'inefficacité du pouvoir préventif du sérum antitétanique, à laquelle M. Sieur croit d'une façon absolue, et qui est surabondamment prouvée par les travaux de Roux et Vaillard et de Nocard.

M. Rieffel estime que, dans la question du traitement du tétanos, tout est à reprendre tant au point de vue expérimental que clinique. Quant à l'efficacité des injections préventives, de sérieuses restrictions sont encore à faire. Quant à la valeur curative du sérum antitétanique, elle est absolument nulle; et M. Rieffel ne lui accorde même pas une certaine efficacité dans le traitement du tétanos à marche lente. Il cite l'observation d'une malade, qui succomba au dix-septième jour de la maladie, malgré de multiples injections antitétaniques.

M. Berger n'a observé qu'un seul cas de tétanos depuis qu'il fait pratiquer des injections préventives; et il s'agissait d'un malade chez lequel cette précaution avait été omise. D'autres chirurgiens ont fait des observations du même genre; il voit là un fait de la plus haute importance. Le soin avec lequel les adversaires de la méthode publient les insuccès indique précisément la rareté de ces derniers; et, dans le détail des observations, on trouve une démonstration de plus de l'efficacité des injections préventives. Ces prétendus insuccès donnent un pourcentage de guérisons beaucoup plus considérable que celui des cas non injectés, et, dans toutes ces observations, l'apparition du tétanos a subi un retard notable. Il y a là une indication à répéter les injections au bout de quelques jours.

Traitement des abcès pelviens de l'appendicite (suite de la discussion).

M. Routier a eu trois fois l'occasion d'intervenir par voie périnéale ou rectale pour des abcès pelviens d'origine appendiculaire. Dans le premier cas, l'abcès volumineux siégeait sur la ligne médiane entre la vessie et le rectum. M. Routier fit une incision prérectale, et, à bout de doigt, très profondément par une opération assez laborieuse, il put évacuer un litre de pus très fétide et installer un drainage. Les suites furent simples; mais la cicatrisation fut très lente. Dans le second cas, l'abcès faisait une telle saillie vers le rectum que l'incision rectale s'imposait en quelque sorte. Elle amena l'évacuation de plus d'un litre de pus; on introduisit deux drains reliés par des mèches, le tout sortant par l'anus. Le malade guérit très rapidement. C'est en raison de la rapidité de cette guérison que dans le cas suivant M. Routier préféra l'incision rectale à la périnéale. Ce dernier guérit aussi avec la plus grande rapidité. M. Routier conclut que dans le cas des abcès pelviens d'origine appendiculaire l'ouverture par le rectum

est très bénigne et très efficace, beaucoup plus facile en tout cas et amenant une guérison plus rapide que l'incision prérectale.

M. Sieur cite une observation d'abcès pelvien appendiculaire, ayant évolué insidieusement en présentant l'apparence d'une péritonite tuberculeuse. Une laparotomie médiane amène l'ouverture de la collection qui fut drainée par l'abdomen. La guérison survint en deux mois. M. Sieur fait un plaidoyer en faveur de la voie abdominale, à laquelle il reconnait le grand avantage de permettre de voir clairement ce que l'on fait et qui par cela même est supérieure à la voie rectale et à la voie prérectale.

M. Broca considère les voies inférieures comme des voies d'exception et applicables seulement aux abcès pelviens tout à fait inférieurs. Pour ces derniers, il est partisan de la voie rectale et non de la périnéale. Dans les trois cas où il a tenu cette conduite, il n'a observé aucun inconvénient, et la guérison s'est faite rapidement.

M. Chaput considère l'incision prérectale comme une opération difficile exposant chez l'homme à la blessure du rectum et de l'urètre. Au contraire l'incision rectale est une opération simple pouvant être pratiquée même sans anesthésie. Elle consiste à introduire, en se guidant sur son index, une pince trocart jusqu'a contact de la tuméfaction, de perforer la paroi rectale et d'écarter les mors de la pince. Il est inutile de laver le foyer et d'y placer des drains et des mèches. Il suffit d'empêcher l'orifice de se refermer.

M. Reynier est du même avis et suit une technique semblable à celle de M. Chaput. Il se sert d'un trocart qui n'est qu'une modification du dilatateur de Segond et qui présente une pointe conique, mais formée par un cône arrondi, dont l'extrémité ponctiforme seulement est piquante.

M. Ledentu est très éclectique quant à la voie d'accès. La voie abdominale lui parait devoir être préférée quand des adhérences se sont établies et quand la poche est assez voisine de cette paroi pour qu'on puisse la marsupialiser. Mais mieux vaudrait encore un drainage au point le plus déclive, tel qu'il est réalisé par les voies rectales ou périnéales. Or l'abcès bombe du côté du rectum; c'est là qu'il faut ouvrir. Autrement l'incision rectale devient plus aventureuse, et alors il vaudrait mieux ou attendre l'ouverture spontanée ou laisser à la collection le temps de faire saillie quelque part. Si cependant l'état général ou une raison quelconque forçait la main au chirurgien, il vaudrait mieux renoncer à la voie prérectale, qui est plus difficile et nécessite des délabrements.

M. Tuffier. — *Gastro-entérostomie postérieure réparée spontanément. Ulcère gastrique consécutif.*

En mai 1898, M. Tuffier pratiqua, sur un homme de quarante ans, une gastro-entérostomie postérieure transmésocôlique suivant sa technique habituelle pour un rétrécissement cicatriciel du pylore. L'opération et ses suites furent absolument régulières; et le malade quittait le service complètement guéri au bout de six semaines. Le malade, revu depuis lors à plusieurs reprises, se trouvait en parfait état de santé quand, en février 1907, M. Tuf-

fier fut rappelé auprès de lui pour des hématémèses durant depuis huit jours et dont l'une avait été d'une extrême abondance. L'examen physique ne laissait rien sentir d'anormal au niveau de la région épigastrique. Le diagnostic porté fut : ulcère peut-être cancéreux ; et, le 2 mars 1907, M. Tuffier fit une nouvelle laparotomie et se mit à la recherche de la bouche anastomotique. Il suit pour cela la première anse grêle à partir du duodénum et constate avec surprise qu'elle pénètre dans le mésocôlon transverse, mais que là elle est libre de toute connexion avec l'estomac. Entre ce dernier et l'intestin grêle, il n'y a plus que des connexions cellulaires qui les réunissent, séparées qu'elles sont de 4 centimètres environ. En explorant la petite courbure il trouve une induration blanchâtre, cicatricielle, grosse comme une petite noix, et qu'il suppose devoir être la source de l'hémorragie. Il en pratique la résection, et, après s'être assuré du retour parfait à l'état normal de la muqueuse gastrique, fait la suture de la brèche stomacale. Les suites opératoires furent normales, et actuellement l'opéré se porte à merveille. L'examen histologique de la pièce confirma le diagnostic d'ulcère de l'estomac en évolution.

Cette oblitération spontanée d'un abouchement gastro-intestinal est rare, mais a déjà été signalée. Dans les rares faits publiés, il y a un trait commun : c'est le retour de la perméabilité normale du pylore. Il y a là peut-être l'explication d'un certain nombre de récidives d'ulcère de l'estomac après la gastro-entérostomie.

M. Hartmann ne croit pas que la rétraction cicatricielle de l'orifice soit en rapport avec la perméabilité du pylore ; il accuserait plus volontiers la technique employée et en particulier la suture muco-muqueuse.

M. Quénu pense que l'on pourrait incriminer un ulcère peptique secondaire de la bouche anastomosique, comme il en a lui-même présenté un cas.

M. Reynier a eu également l'occasion d'observer une oblitération spontanée d'une bouche gastro-intestinale, qu'il avait pratiquée chez un jeune homme pour une dilatation stomacale considérable. Ayant été amené à faire chez ce malade une seconde laparotomie pour des douleurs extrêmement vives qu'il attribuait à des adhérences, M. Reynier fut étonné de trouver que la bouche anormale était complètement fermée et que le contenu stomacal s'évacuait régulièrement par le pylore. L'estomac était revenu à ses dimensions normales. Il se contenta de détruire les adhérences et de refermer le ventre, et le malade guérit. M. Reynier voit dans ces faits une affirmation de cette loi générale de physiologie, d'après laquelle tout orifice, toute fistule placée latéralement sur un conduit, tend à la guérison spontanée, pourvu que le conduit reste perméable et ne présente pas de rétrécissement.

M. Etourneau (de Rochefort). — *Sarcome du médiastin.*

Rapport de M. Walther.

Il s'agit d'un marin, qui, dans un accident, avait eu le thorax fortement coincé entre deux pièces de fer. Il eut dans la suite, à plusieurs reprises,

une sensation de contriction rétrosternale douloureuse, qui s'accompagnait d'essoufflement et de palpitations cardiaques. Puis ces phénomènes devinrent permanents et furent suivis d'une cyanose marquée de la face. Un examen médical pratiqué à ce moment fit porter le diagnostic erroné d'aortite, avec dilatation de la portion ascendante de la crosse. Bientôt de nouveaux symptômes, fièvre vespérale quotidienne et apparition d'une tumeur sternale à développement rapide, sans battements ni mouvements d'expansion, évoquent l'idée d'une ostéopériostite consécutive au traumatisme initial et ayant déterminé une grosse collection médiastinale. M. Etourneau pensa qu'il y avait lieu d'intervenir. Cette intervention le mena sur un énorme sarcome médiastinal, ayant envahi tous les organes; mais le malade succomba un mois après.

M. Etourneau appelle l'attention sur les particularités suivantes : énorme volume du néoplasme compatible avec la vie; traumatisme à l'origine de l'affection; absorption et destruction par la tumeur d'organes importants, tels que : la veine cave, la grande azygos, les récurrents, les nerfs cardiaques; élévation de la température.

M. Walther rapporte un cas semblable, observé chez une jeune fille, chez laquelle grâce à la radiographie on put porter un diagnostic exact. Cette malade, soumise à la radiothérapie, a d'abord éprouvé une très grande amélioration; mais celle-ci n'a été que passagère; et la malade a rapidement succombé.

M. Massoulard (de Troyes). — *Tuberculose des ganglions iléo-cæcaux. Ablation de ces ganglions et appendicectomie. Intégrité de l'appendice. Guérison.*

Rapport de M. Demoulin.

Il s'agit d'une femme de trente-quatre ans, qui avait eu trois crises des plus nettes d'appendicite. L'opération pratiquée par M. Massoulard montre que l'appendice était absolument sain et que les accidents étaient dus à une série de ganglions extrêmement tuméfiés. L'examen histologique de ces ganglions démontre leur nature tuberculeuse, tandis que celui de l'appendice enlevé ne put révéler la moindre lésion.

Ce cas est remarquable par l'absence de toute lésion histologique de l'appendice. Dans toutes les observations que M. Demoulin a pu recueillir, sauf dans un cas de Gérard Marchant, l'appendice, normal en apparence, présentait des lésions folliculaires; et le microscope révélait la présence d'un ou de plusieurs follicules tuberculeux.

M. Billon (de Marseille). — *Perforation typhique. Laparotomie. Guérison.*

Rapport de M. Rochard.

Il s'agit d'une perforation au cours d'une fièvre typhoïde ambulatoire. Le malade fut pris brusquement de douleurs dans le côté droit, de vomissements avec défense de la paroi et hypothermie. Aussi M. Billon pense-t-il à une appendicite perforante. Il intervint aussitôt, trouva l'appendice normal, mais constata la perforation sur l'intestin grêle. Il

fit la suture, puis draina le péritoine. Le malade guérit après avoir présenté pendant cinq jours une fistule stercorale.

M. MALARTIC (de Toulon). — *Plaies de l'estomac et de l'intestin grêle par balle de* revolver. *Déchirure mésentérique. Pneumothorax et fracture de côte. Guérison.*

Rapport de M. ROCHARD.

M. Malartic intervient quatre heures après que le blessé eut reçu dans le creux épigastrique une balle de revolver de fort calibre, qui avait fracturé une côte et déterminé un pneumothorax. La laparotomie fit découvrir une vaste plaie de l'estomac, une déchirure d'une grosse artère mésentérique, et quatre perforations de l'intestin grêle. Le malade guérit après avoir été dans un état précaire et subi une pleurotomie pour un hématome de la plaie qui avait suppuré.

M. DELBET présente une malade, *guérie d'un abouchement des deux uretères dans l'intestin.*

MM. LE DENTU et MAUCLAIRE présentent un malade quiprésente des *mains creuses congénitales avec pouce varus à angle droit.*

M. MAUCLAIRE présente un malade chex lequel il a pratiqué une *greffe autoplastique intervenue pour un mal perforant latéro-inférieur et superficiel du gros orteil.*

M. MAUCLAIRE présente un malade chez lequel il a fait avec succès des *autogreffes de cartilages costaux sur un tibia évidé pour une ostéomyélite chronique.*

M. RICARD présente des pièces *d'amputation médiotarsienne du pied avec ablation de l'astragale*, pratiquée il y a quelques années.

M. HARTMANN présente une malade, chez laquelle il a pratiqué en deux temps une *résection du côlon pelvien pour néoplasme.*

M. BAZY présente une jeune femme chez laquelle il a pratiqué une *résection orthopédique du coude gauche avec interposition musculaire.*

M. VILLEMIN présente deux *sœurs jumelles, atteintes toutes deux de coxa-vara double de nature rachitique.*

M. MICHAUX présente une pièce de *kyste hématique du sein.*

SOCIÉTÉ DE CHIRURGIE DE LYON

Séance du 25 avril 1907. — *Présidence de M. Vincent.*

Amputation du rectum.

M. RIVIÈRE présente, de la part du professeur Jaboulay, un malade opéré

il y a *sept mois* pour une tumeur du rectum. L'opération avait été faite en deux temps : 1° anus iliaque; 2° amputation périnéale.

Actuellement le malade est en excellente santé; pas de trace de récidive, ni de généralisation.

Fracture du carpe.

M. Destot, à propos des fractures de l'extrémité inférieure du radius et des fractures du carpe, insiste sur ce fait qu'il faut réduire la fracture, en tirant directement dans l'axe de l'avant-bras et non pas en tirant du côté cubital. Il faut d'autre part laminer le poignet.

M. Patel présente une radiographie de dislocation du carpe, produite par une luxation du semi-lunaire, qui a été très facilement réduite et qui a été suivie d'un excellent résultat fonctionnel très précoce.

M. Destot. — Dans les fractures intra-articulaires il faut mobiliser de très bonne heure.

Radiothérapie dans les lupus.

M. Destot. — A propos de la question du *lupus de la face*, M. Destot critique la méthode proposée par MM. Durand et Nicolas dans la dernière séance. Il défend, au contraire, la *méthode de Finssen*; son défaut est d'exiger au moins 90 séances d'environ une demi-heure.

Il défend de même la *radiothérapie* qui lui a donné de très beaux résultats; mais elle est très délicate à manier; elle réussit très bien en peu de séances (de 3 à 7). M. Destot n'a pas vu, à la suite de cette méthode, qu'il emploie depuis plusieurs années, des récidives; il n'a pas eu d'accidents.

M. Bérard dit que pour le lupus des joues on peut habituellement se borner à faire l'exérèse et la suture de la peau qu'il est ordinairement aisé d'étirer.

En ce qui concerne la radiothérapie, il appuie les conclusions de M. Destot.

M. Durand a voulu seulement mettre en parallèle les petits moyens dermatologiques et les moyens sanglants. Ceux-ci sont de beaucoup supérieurs, quand il s'agit de lupus facilement enlevables.

Quand elle est possible, c'est à la méthode indienne qu'il faut donner la préférence. Mais, si cette méthode est impossible, de même que la méthode « de tricherie », on pourra recourir à la méthode italienne, qui donne de bons succès.

Tuberculose post-opératoire.

M. Vincent. — Après certaines interventions (arthrodèse pas exemple), on peut voir apparaître plus ou moins tardivement des tumeurs blanches.

Le traumatisme opératoire appellerait ainsi quelquefois la tuberculose sur des articulations auparavant saines. Ce fait est, du reste, exceptionnel.

Séance du 2 mai 1907. — *Présidence de M. Vincent.*

Fibromes sphacélés.

M. le professeur Fabre présente une malade, âgée de trente-trois ans, qui

après avoir eu un accouchement normal il y a neuf ans, a eu un avortement il y a deux mois et demi. Quatre jours après cet avortement apparurent des phénomènes douloureux très intenses dans le côté gauche du pelvis. Ces accidents durèrent trois semaines, et, à l'intervention, M. Fabre trouva une masse énorme, formée par l'utérus, l'épiploon et les anses intestinales agglutinées. L'utérus enlevé présentait un volumineux *fibrome sphacélé pédiculé*. Les suites opératoires ont été très favorables.

Résultats immédiats de l'Halsted dans les cancers du sein.

M. A. Chalier présente, au nom de MM. Bérard et Patel, 7 malades opérées, le mois d'avril dernier, pour cancer du sein par le procédé d'Halsted tout à fait typique. Dans un cas notamment, il s'agissait d'un cancer bilatéral et M. Bérard a pratiqué, dans la même séance, un Halsted double. Chez toutes ces malades, le résultat immédiat est excellent; la réunion s'est faite par première intention et les mouvements du membre sont aussi complets que normalement.

M. Bérard insiste, à propos de cette présentation, sur les excellents résultats immédiats de l'opération d'Halsted, qui constitue la méthode de choix.

MM. Gayet et Durand se rallient à la même opinion.

Cholécystectomie et drainage de l'hépatique.

M. Durand lit l'observation d'une femme de trente-sept ans, présentant des antécédents très nets de lithiase biliaire, à laquelle il a dû pratiquer d'urgence, étant donné les phénomènes de septicémie et le mauvais état général qu'elle présentait, l'opération de Kehr : cholécystectomie et drainage du cholédoque. Ce canal renfermait un volumineux calcul. Pour l'explorer, comme il n'est pas toujours facile de pénétrer par la droite dans l'hiatus de Winslow, M. Durand l'aborde par la gauche, après effondrement du petit épiploon. La vésicule, très volumineuse, renfermait plus de 100 grammes de liquide pyohématique. La guérison a été complète.

M. Bérard est tout à fait partisan de l'opération de Kehr; et il cite 2 cas où il l'a employée récemment. C'est à elle qu'il donne désormais la préférence.

M. Durand préfère employer, dans la grande majorité des cas, la simple cholécystotomie, quitte à faire ultérieurement l'opération de Kehr, s'il y a récidive.

Tuberculose du côlon.

M. Gayet présente une pièce de *tuberculose du côlon ascendant*, provenant d'un malade mort de néphrite et auquel il avait pratiqué, il y a sept ans, une exclusion.

X. Delore.

SOCIÉTÉ DE CHIRURGIE DE MARSEILLE

Séance du 13 décembre 1906. — *Présidence de M. Combalat.*

1° Lecture et adoption du procès-verbal de la précédente séance.

2° Lettres de MM. Imbert et Roux, s'excusant de ne pouvoir assister à la séance.

A propos du procès-verbal.

Sur le traitement du varicocèle. M. Cahier, a opéré beaucoup de varicocèles. Il a essayé tous les procédés; il lui a semblé que celui qui donnait les meilleurs résultats au triple point de vue de l'efficacité, de la simplicité et de l'esthétique, était la résection du scrotum; il termine par des sutures enchevillées.

Trépanation pour épilepsie jacksonnienne; présentation du malade; par M. E. Poucel.

L'auteur présente un malade qu'il a opéré il y a dix ans : ce sujet avait eu une méningite à huit ans, qui avait laissé après elle différents troubles, en particulier un arrêt de développement des membres inférieur et supérieur droits. A vingt ans, crises d'épilepsie jacksonnienne nettement caractérisée, avec impulsions au suicide. La trépanation porta au niveau de la région rolandique gauche; on excisa une plaque de méningite scléreuse. Depuis le malade est resté guéri.

Mais l'auteur insiste surtout sur la disparition des impulsions au suicide; pareil résultat a été noté par lui chez deux autres épileptiques, trépanés également au niveau de la région rolandique. Ce qui laisserait supposer la présence jusqu'ici ignorée d'un centre spécial, siégeant dans la frontale ou la pariétale ascendante. L'auteur attire l'attention des membres de la Société sur ce point et les prie de vouloir bien le vérifier ou le contrôler le cas échéant.

Résection pour luxation ancienne du coude; par M. M. Jourdan.

M. Cahier. — Dans le cas de M. Jourdan, il se serait contenté de faire sauter l'olécrâne et il aurait respecté la poulie humérale. Les productions périostiques ne sont plus très abondantes chez les personnes âgées et compromettent moins le résultat post-opératoire. Par contre l'ablation de la poulie et des condyles huméraux entraîne la suppression des ligaments latéraux et expose à un membre ballant.

M. Jourdan regrette de ne pouvoir présenter sa malade : on aurait pu se convaincre que les mouvements latéraux étaient minimes.

Séance du 17 janvier 1907.

1° Lecture et adoption du procès-verbal de la précédente séance.

Hernie ombilicale, congénitale, étranglée. Cure radicale. Guérison; par M. Loubet.

Il s'agit d'un nouveau-né, que l'auteur voit quarante-huit heures après la

naissance; la tumeur ombilicale, du volume d'un gros œuf de poule, était sonore, irréductible; l'enveloppe amniotique présentait déjà de petites phlyctènes. Le nourrisson a eu deux vomissements porracés; la température est de 37,4; le pouls imperceptible.

Malgré cet état général alarmant, l'auteur est d'avis d'intervenir; il procède donc à une cure radicale et fait une omphalectomie. L'opération lui a permis de constater que l'anse grêle contenue dans le sac était fortement étranglée par l'anneau ombilical et déjà recouverte de fausses membranes dues à la péritonite.

La guérison se fit très simplement.

Cette hernie correspond à la période fœtale du développement. Son étranglement est rare.

Au point de vue de la thérapeutique à employer, l'auteur est nettement partisan de la cure radicale précoce; telle est aussi la conclusion de Delanglade dans son rapport au Congrès de Gynécologie et Obstétrique de 1898.

M. Cahier partage l'avis de M. Loubet. Il rappelle qu'il a publié un travail sur la cure radicale de la hernie ombilicale chez l'enfant.

M. Imbert considère que c'est un joli succès opératoire. Il a eu occasion d'opérer deux hernies du cordon embryonnaires; il a eu deux décès. Le premier cas fut opéré vingt-trois heures après la naissance; les éléments du cordon menaçaient de s'ulcérer, le sac péritonéal faisait défaut; et il n'y avait pas d'étranglement.

Le second nourrisson fut opéré dix heures après la naissance. La tumeur avait le volume du poing et contenait une partie du foie et de l'intestin grêle. Ce fut à grand'peine qu'on put réintégrer le foie. La mort survient quelques heures après.

Dans les deux cas, l'anesthésie chloroformique avait été bien supportée.

M. Cahier, à propos de l'anesthésie par le chloroforme dit que parfois les alertes ou la syncope chloroformiques sont dues à une hypertrophie du thymus. Dans un cas, chez un adulte, il est vrai, on a trouvé un thymus du poids de 70 grammes.

M. Imbert. — Le cas de M. Cahier s'ajoute à d'autres déjà publiés.

Emploi de l'incision de Kehr dans les plaies pénétrantes de l'abdomen; par MM. Imbert et Masini.

Les auteurs rapportent l'observation d'un blessé, qui, atteint par un projectile, avait une plaie du rein droit, du foie et du côlon ascendant. Les auteurs utilisèrent l'incision de Kehr; et ils purent, grâce au jour énorme que donne cette incision, avoir facilement raison de ces lésions multiples. Le blessé guérit très bien.

En présence de ce résultat les auteurs se demandent si l'incision de Kehr ne pourrait être employée avantageusement du côté gauche pour explorer la rate et le rein gauche. D'une façon générale, cette incision paraît convenir comme voie d'accès sur les hypocondres. Les différentes incisions préconisées par Barnsby, Pauchet, Mayo-Robson, Riedel, donnent moins de jour et sont plus mutilantes pour la paroi abdominale.

M. Piéri se propose d'utiliser cette incision à la première occasion; il a pu se rendre compte, lors d'intervention sur les voies biliaires, du grand jour que donne l'incision de Kehr dans tout l'hypocondre. Il sait, d'autre part, pour l'avoir expérimenté, les grosses difficultés que l'on a pour poser des sutures sur ces organes profonds. Il pense donc que toutes les fois qu'on pourra repérer le trajet suivi par le projectile et qu'on supposera atteint un des organes contenus dans l'hypocondre, l'incision de Kehr rendra les plus grands services au malade et au chirurgien.

M. Jourdan. — L'incision médiane ne doit pas être délaissée. Il vient à l'instant d'opérer un blessé qui dans une tentative de suicide s'est tiré un coup de revolver au niveau de l'appendice xiphoïde. L'incision médiane sus-ombilicale lui a permis de suturer une plaie de la face supérieure du foie.

M. Piéri n'a pas dit que l'incision de Kehr s'appliquait à tous les cas; l'incision médiane conserve ses indications, on pourrait dire les plus nombreuses, pour toutes les plaies de l'abdomen sous-ombilicales, pour celles paraissant avoir une direction antéro-postérieure médiane et pour tous les cas fréquents où l'incertitude règne sur le trajet du projectile et la localisation des lésions.

Présentation de malades.

M. Masini présente un malade opéré par la *méthode de Moreschi.*

M. Dupeyrac présente une malade porteuse d'un *cancer du sein* en *cuirasse*; cette malade a été jugée inopérable il y a six mois, par plusieurs chirurgiens. A l'heure actuelle, après des séances de radiothérapie, la tumeur a régressé des deux tiers et une intervention peut être discutée.

Piéri.

ACADÉMIE DE MÉDECINE

Présidence de M. Armand Gautier.

M. A. Poncet (de Lyon), cherchant à étendre de plus en plus le cadre de la tuberculose inflammatoire, soutient, avec M. Leriche, que bon nombre de lipomes sont d'origine tuberculeuse. Il est curieux, en effet, de révéler *la tuberculose latente* assez fréquemment *chez les porteurs de lipomes* : une fois sur cinq ou sur quatre, sinon plus, d'après des observations prises au hasard. Et, quand on est aiguillé dans cette voie, quand on cherche méthodiquement, on la trouve plus souvent encore.

Nulle infection ne réalise, comme la tuberculose, la série des étapes conduisant à l'idée de la tumeur, réel produit d'inflammation. Tous les tuberculeux ne sont pas des phtisiques; et le tuberculeux gras n'est plus un paradoxe ambulant. Il est banal de trouver chez les vieux cavitaires des stéatoses viscérales diffuses. Ce n'est, au reste, pas chez de tels malades qu'on voit survenir l'obésité. Celle-ci ne s'observe, d'ordinaire, que dans les tuberculoses arthritiques, fibreuses, bref, dans des formes atténuées.

Souvent, en outre, on voit d'énormes amas lipomateux s'enkyster dans les

foyers bacillaires et tendre à les étouffer. Au pourtour des tumeurs blanches guéries ou en voie de guérison, on trouve presque toujours une gangue graisseuse.

L'adéno-lipomatose symétrique ne paraît être, dans bien des cas, qu'une réaction graisseuse autour d'un ganglion scrofuleux.

Il faut donc en arriver à cette conclusion : que l'inflammation tuberculeuse peut engendrer, dans son voisinage, des réactions hyperplasiques intenses et par pure action toxinienne. On est ainsi conduit à se demander si un foyer distant ne serait pas capable des mêmes effets, et si le lipome encapsulé, le lipome tumeur, ne serait pas, en pareilles conditions, une manifestation périphérique anormale d'une tuberculose latente.

En résumé, disent MM. Poncet et Leriche, il existe *des lipomes d'origine tuberculeuse*; et la tuberculose doit prendre place à côté des autres infections dans l'étiologie des néoplasies d'ordre inflammatoire.

M. A. Poncet, en collaboration avec MM. Lacomme et L. Thévenot, lit un mémoire intitulé : *Recherches sur la toxicité des cultures d'actinomycose et la présence de leurs produits solubles.*

Les recherches qu'ils ont entreprises sur la toxicité des cultures d'actinomycose et la présence de leurs produits solubles ont été faites avec des cultures d'actinomycose, les unes en milieu solide (agar glycériné), les autres en milieu liquide (bouillon glycériné).

1° Les cultures en milieu solide étaient âgées de quatre mois. Elles furent broyées au broyeur Latapie, puis traitées par la solution physiologique pendant dix-huit heures. Elles furent ensuite centrifugées et filtrées. Les résidus ont été partagés en trois parties sensiblement égales, puis traités par l'alcool à 90 degrés, l'éther et le chloroforme. Les solutions ainsi obtenues furent enfin filtrées.

La quantité d'actinomyces utilisée répond à celle que renferment deux tubes ordinaires d'agar, au bout de quatre mois.

La macération dans le liquide physiologique leur a donné 220 centimètres cubes; 40 ont été injectés dans la veine marginale de l'oreille d'un lapin, et le reste (soit 180 centimètres cubes), sous la peau de la cuisse. Le lapin n'a présenté aucun phénomène, thermique ou autre.

Le macéré chloroformique, ramené à 3 centimètres cubes, a été injecté sous la peau de la cuisse d'un autre animal, et n'a déterminé aucun phénomène appréciable.

Le macéré éthéré, ramené à 2 centimètres cubes et injecté dans la veine de l'oreille, n'a également rien produit.

Le macéré alcoolique, réduit à 3 centimètres cubes, et injecté également dans le sang, a causé la mort immédiate du lapin. Cette rapidité leur fait supposer que l'alcool a dû produire une coagulation du sang; d'où est résulté une embolie.

Pour vérifier cette façon de voir, les auteurs ont eu recours à une autre culture, qu'ils ont traitée par l'alcool à 60 degrés; ils ont ramené le macéré à 1 centimètre cube, et, cette fois, ils n'ont eu aucun phénomène particulier.

2° La culture en milieu liquide, âgée de cinq semaines, a été filtrée sur plusieurs doubles de papier. On en a injecté 150 centimètres cubes dans la veine de l'oreille, et 150 centimètres cubes sous la peau. Les injections furent faites en deux endroits, pour tâcher d'éviter les accidents d'hypertension, tout en utilisant une dose considérable de bouillon. Malgré cela, le lapin présentait bientôt des phénomènes de paralysie des membres postérieurs, et mourait au bout d'une demi-heure. L'autopsie a montré une hémorragie dans les espaces sous-arachnoïdiens de la région du bulbe, qui ne peut être rapportée qu'à l'hypertension.

En somme, sur 6 lapins, 2 sont morts; et cette mort ne peut être attribuée à une toxine. Les quatre autres n'ont présenté aucun phénomène, soit immédiatement, soit pendant les jours suivants.

Donc l'actinomyces ne contient pas de produits toxiques solubles. D'une façon générale, on peut dire que les champignons paraissent plutôt produire des lésions par action de présence, par *métabolisme*, que par produits solubles toxiques.

Henri Verliac (thèse de Paris, 1907) est arrivé aux mêmes conclusions. De plus, il a pu ajouter les conclusions suivantes : « L'inoculation au lapin d'actinomyces tué par la chaleur produit les lésions que produit l'inoculation de l'actinomyces vivant.

« L'extrait éthéré de cultures actinomycosiques fournit une substance toxique qui reproduit exactement les lésions que peut déterminer l'inoculation d'actinomyces mort ou vivant; nous n'hésitons pas à la considérer comme le principal des poisons que sécrète ce microbe. »

Ces recherches confirment le défaut de toxicité du bouillon de culture actinomycosique; elles attribuent néanmoins au champignon rayonné lui-même une certaine toxicité.

M. Poncet et ses collaborateurs ne pensent pas, cependant, que là se trouve la véritable explication de l'infection, de l'empoisonnement actinomycosique, parfois si caractéristique chez certains sujets gravement atteints, sans parler de formes moins sévères où l'état général est cependant touché. Ils ont montré qu'il existait une véritable septicémie actinomycosique : teinte jaune, sale, bistrée, du visage, accès fébriles irréguliers, douleurs parfois d'une grande violence, d'une intensité soutenue, troubles nerveux les plus divers, mentalité spéciale, etc., odeur *sui generis* souvent nauséabonde, des sécrétions, du pus, des sérosités inflammatoires, etc.

Ces divers accidents ne sauraient être attribués à des infections associées. Ils relèvent de poisons fabriqués par les tissus eux-mêmes en présence du champignon rayonné et non de l'*éthéro-actinomycétine*, isolée par le Dr Verliac, l'injection à l'animal de cette substance ne produisant, du reste, que des lésions locales, transitoires, plus ou moins spécifiques, et ne donnant pas de phénomènes généraux. Les toxines, dans certains cas si agissantes, sont donc le fait, avant tout, d'une altération, réaction presque spécifique des éléments cellulaires, des tissus, que révèle, du reste, l'anatomie pathologique.

En résumé, le champignon rayonné n'abandonne pas de produit soluble toxique. L'empoisonnement appartient aux réactions des éléments offensés.

M. A. Fournier donne lecture d'un rapport sur un travail de M. Brunswick-le-Bihan (de Tunis), concernant *la blennorragie rectale et ses complications.*

La blennorragie rectale est très fréquente dans la population musulmane de Tunisie. Elle s'y présente le plus souvent avec des allures d'une affection presque latente. Pour obtenir du pus, il est nécessaire de pratiquer le toucher rectal; ce pus, brunâtre, est riche en gonocoques et en microbes variés.

Les complications sont au nombre de trois : la périrectite aiguë; la périrectite chronique, qui constitue un pseudo-rétrécissement rectal; enfin, le rétrécissement blennorragique du rectum, la sténose parenchymateuse, l'analogue du rétrécissement syphilitique de cet organe, et même l'analogue en tous points, comme symptômes d'abord, et aussi comme siège, étendue, forme, disposition, etc.

MM. F. Widal et A. Philibert présentent un mémoire intitulé : *Epanchement puriforme aseptique des méninges avec polynucléaires intacts. Bénignité du pronostic.*

Les auteurs ont observé récemment un jeune homme de dix-sept ans, surpris brusquement, en pleine santé, d'une céphalalgie très violente, avec lassitude générale et mal de gorge. Le malade entra à l'hôpital le sixième jour avec une température à 38°,7 et un pouls ne battant que 76 à la minute; le signe de Kernig était très marqué.

La ponction lombaire, pratiquée le lendemain de son entrée, donna issue à 30 centimètres cubes de liquide puriforme qui renfermait 68 p. 100 de polynucléaires en remarquable état de conservation, sans aucune dégénérescence du noyau ni du protoplasma; on aurait dit des polynucléaires du sang normal.

Les cultures et les inoculations montrèrent qu'il s'agissait bien d'un liquide stérile. La céphalalgie céda immédiatement et, le lendemain de la ponction, la température était tombée pour ne plus se relever. La lenteur du pouls persista pendant quelques jours et avec oscillation entre 56 et 60.

L'asepsie de tels épanchements puriformes s'explique par ce fait que l'exode de polynucléaires peut simplement provenir de l'hyperémie excessive des tissus sous-jacents. On voit alors, d'une façon pour ainsi dire paradoxale, la fluxion rouge de la trame méningée aboutir à un exsudat blanc dans la séreuse.

L'état de conservation des polynucléaires traduit, en ce cas, l'absence de lutte contre les microbes pyogènes habituels qui altérèrent si profondément les phagocytes, comme l'a montré Metchnikoff.

Chez l'homme, une suppuration passagère, également aseptique, du sac arachnoïdo-pie-mérien est produite par action mécanique d'une façon pour ainsi dire expérimentale au cours de la rachicocaïnisation. Pour la réaliser il suffit, comme l'ont montré MM. Ravaut et Aubourg, que la solution asep-

tique de cocaïne introduite ne soit pas à l'isotonie avec le liquide céphalo-rachidien.

On ne peut émettre que des hypothèses sur l'origine de ces suppurations aseptiques des méninges.

L'étude du liquide céphalo-rachidien, grâce à la ponction lombaire révèle en dehors des méningites septiques suppurées ou tuberculeuses, l'existence d'une série d'états méningés qu'on ne soupçonnait pas jadis.

Dans la pratique, il faut retenir que la constatation de polynucléaires intacts, en donnant la preuve qu'on est en présence d'un liquide aseptique entraîne du même coup un pronostic bénin.

M. P. Reclus a signalé contre la rachicocaïnisation l'observation de deux malades qui, après une injection intrarachidienne de cocaïne, présentèrent le tableau d'une méningite des plus alarmantes. Les faits sur lesquels vient d'insister M. Widal étaient alors inconnus; la ponction lombaire, pratiquée chez les deux malades, fournit un liquide puriforme, symptôme qui parut devoir assombrir encore le pronostic. Les deux malades guérirent cependant parfaitement.

M. G. Richelot lit un mémoire ayant pour titre : *Sur une terminaison peu connue de l'appendicite. Considérations sur la fréquence des lésions appendiculaires.* — L'auteur a observé un fait curieux, qui se résumait ainsi : appendicite aiguë, de forme grave et menaçante, refroidie peu à peu et n'ayant laissé qu'un peu d'empâtement douloureux dans la fosse iliaque; au bout de quelques mois apparaît un abcès dans la fosse iliaque *externe*; on le prend pour un abcès à distance d'origine infectieuse, on l'ouvre, il reste fistuleux et fétide; quelques temps après, il sort par l'incision un gros calcul fécal, et l'eau des lavements passe par la plaie de la fesse; donc, le foyer appendiculaire mal éteint avait perforé l'os iliaque. La fistule guérit en quelques mois.

A propos de cette observation, M. Richelot rappelle que l'appendicite se cache sous les apparences les plus diverses : crises d'hyperchlorhydrie, douleurs abdominales variées, colique hépatique, colique néphrétique, volvulus... et qu'elle peut être à l'origine d'accidents très variés : suppurations sous-jacentes au fascia iliaca, psoïtis par exemple; c'est la raison principale de la rareté apparente de l'appendicite autrefois.

Tout ce qui a trait à l'appendicite aiguë est aujourd'hui bien connu; la question de l'appendicite chronique est beaucoup plus ardue. Les relations entre les colopathies et l'appendicite paraissent, en particulier à M. Richelot, être encore insuffisamment précisées. La coïncidence de l'appendicite et de l'entéro-côlite muco-membraneuse est démontrée par des faits nombreux. MM. Potain et Dieulafoy l'ont niée, parce qu'ils ont cherché l'appendicite aiguë ou subaiguë avec son cortège habituel. Mais l'appendicite chronique, celle qui se dérobe, est si bien la cause des troubles intestinaux rebelles, y compris la colopathie muco-membraneuse, que souvent ces troubles guérissent radicalement par l'extirpation d'un appendice dont les lésions paraissent douteuses.

M. Reclus désire ajouter que parmi, les maladies auxquelles on donnait autrefois une autre dénomination et que vient de rappeler très judicieusement M. Richelot, il convient de citer ce qu'on appelait communément les indigestions graves.

M. V. Cornil lit un mémoire fait en collaboration avec P. Coudray, et ayant trait *au mode de développement des ostéomes musculaires d'origine traumatique*.

Deux théories sont en présence pour faire connaître la cause de la production de ces ostéomes : 1° *L'ensemencement périostique*, et 2° *la myosite ossifiante*. Cette dernière semble, mieux que la précédente, expliquer les myostéomes proprement dits.

Toutefois, cette théorie laisse encore pendante la question de *savoir si, dans le muscle, le tissu osseux naît aux dépens du tissu conjonctif suivant l'opinion ancienne, ou bien aux dépens de la fibre musculaire transformée* selon la manière de voir de Brunig, qui s'appuie sur les expériences de Grawitz.

MM. Cornil et Coudray ont cherché à élucider ce point par l'examen d'ostéomes expérimentaux, provoqués sur de jeunes chiens par l'introduction de greffes périostiques au sein des muscles de la jambe, greffes tout à fait détachées du périoste et par l'étude histologique de myostéomes traumatiques extirpés chez l'homme.

Toutes leurs constatations leur ont montré que l'opinion ancienne était fondée, et que, dans le muscle, le tissu osseux de l'ostéome naissait aux dépens du tissu conjonctif et non de la fibre musculaire plus ou moins transformée, suivant la manière de voir de Brunig, qui n'est pas appuyée sur des documents suffisants pour obtenir un réel crédit.

M. H. Benjamin a eu l'occasion d'observer des plaques osseuses dans les muscles du train postérieur chez les chevaux. Deux d'entre elles avaient pour siège l'aponévrose fessière.

Dr M. Péraire.

NÉCROLOGIE

M. le Dr David LOWSON (de Hull, Angleterre).

M. le Dr David Lowson, chirurgien de Hull royal Infirmany à Hull (Angl.), est mort récemment, à l'âge de cinquante-six ans, des suites d'une piqûre anatomique, qu'il s'était faite au mois de novembre 1906, en opérant une appendicite. Il succomba à cette infection chronique par inoculation, qui transforma une pleurésie en empyème grave, affection qu'une opération ne parvint pas à maîtriser.

Né en 1850, il fut reçu en 1871 à Aberden et se consacra à la chirurgie. Dès 1893, il publiait un cas heureux de *pneumectomie*. — C'était un opérateur brillant, très estimé en Angleterre.

M. le Dr John H. BRINTON (de Philadelphie).

M. le Dr John Brinton (de Philadelphie) est mort le 18 mars dernier. Né le 21 mai 1832, docteur de Jefferson medical College de Philadelphie, il vint ensuite étudier à Vienne et à Paris; puis il devint professeur de chirurgie opératoire à la vieille École de Philadelphie. Il fit campagne, comme chirurgien militaire, dans l'armée des États-Unis, lors de la guerre de Sécession, et fut ensuite chargé de rédiger l'article « *Blessures de guerre* » dans la publication, bien connue, qui a pour titre : *Med. a. Surg. History of the War of the Rebellion.*

Après la guerre, il fut nommé chirurgien de Jefferson Hospital, dans sa ville natale, et professeur de clinique chirurgicale. En mai 1906 seulement, il prit sa retraite et fut nommé professeur honoraire.

C'était un chirurgien apprécié dans l'est de l'Amérique, surtout comme professeur et homme de science, tout dévoué aux diverses institutions médicales.

M. le Dr Thomas H. WAKLEY (de Londres).

On annonce la mort de M. le Dr Thomas Henry Wakley, chirurgien consultant de *The Royal Free Hospital*, à Londres, membre du Collège royal des chirurgiens d'Angleterre.

Né le 20 mars 1831, il était le plus vieux des trois fils de Thomas Wakley, le célèbre fondateur du journal médical anglais, si célèbre, la *Lancet*. Il fit ses études à Oxford, puis s'occupa à Londres de chirurgie, après avoir étudié à Paris avec le Dr J. H. Bennet, le gynécologiste anglais, ancien interne des hôpitaux de Paris, mort récemment.

Plus tard, il devint lui-même directeur de la *Lancet*, et se fit connaître par sa très vive intelligence et sa grande activité.

Homme très vigoureux, d'un aspect athlétique, dans sa jeunesse sportsman très connu, il abandonna bientôt complètement la chirurgie pour le champ d'action illimité qu'est la *presse médicale*. Il s'illustra dans ce milieu, où il faut des qualités très spéciales pour briller, comme il l'a fait à Londres.

M. le prof. Ernest von BERGMANN (de Berlin).

Un deuil vient de frapper subitement la chirurgie allemande : M. le prof. Ernest von Bergmann (de Berlin) est mort ces temps derniers.

Le célèbre opérateur était très connu de presque tous les chirurgiens européens, et même en France, où il vint pour la dernière fois en 1900, lors des Congrès de la récente Exposition universelle.

Né à Riga, sur les bords de la Baltique, le 16 décembre 1836, il étudia d'abord et prit ses grades à l'Université russo-allemande de Dorpat; c'est là qu'il commença sa carrière professorale. Lors de la guerre austro-prussienne de 1866, et lors des événements militaires de 1870, il servit dans l'armée prussienne comme chirurgien en chef. Après les événements de 1871, il devint titulaire d'une chaire de chirurgie à l'Université de Dorpat. Il exerça encore comme chirurgien militaire pendant la guerre russo-turque; mais, dès 1878, il était nommé à Wurzburg. C'est en 1882 seulement qu'il fut appelé à l'Université de Berlin, où il fut placé à la tête de la Clinique chirurgicale; il y remplit les fonctions de professeur jusqu'à sa mort.

On se souvient du rôle qu'il joua en 1887-1888 lors de la maladie de l'empereur Frédérick; cette circonstance fit connaître son nom au monde entier.

Depuis deux ans, la santé du grand chirurgien berlinois déclinait; mais il succomba tout à coup, à soixante-dix ans, sans avoir interrompu un seul instant ses travaux. Il est mort, sur la brèche, d'une affection intestinale, après avoir été opéré à Wiesbaden, où il se reposait avec sa famille, par l'un de ses anciens assistants, le prof. Borchardt (de Berlin). On a trouvé une sténose du côlon, avec péritonite et gangrène du pancréas.

Le prof. Bergmann était un homme très vigoureux, et autrefois très robuste, capable des plus grands efforts physiques et intellectuels. Ce fut

un infatigable travailleur, que la mort seule, et non pas la maladie, a pu abattre.

Ses funérailles ont eu lieu à Potsdam, où il s'était installé; et la famille impériale y était représentée. Bergmann était, en effet, le chirurgien de l'empereur Guillaume. Toute l'Université de Berlin assistait à la cérémonie, au cours de laquelle des discours ont été prononcés par Angerer (Munich), Riedel (Iéna), Kraus (Berlin), Landau (Berlin), Leube (Wurzburg), etc.

Les travaux scientifiques de Bergmann sont connus de tous. Ce fut le type du chirurgien militaire allemand et du professeur d'université. Il fut comblé d'honneur pendant sa vie, en raison de sa grande situation à la Cour.

Il recevait d'ailleurs, à Berlin, les Français qui se présentaient *à sa Clinique* avec la plus grande courtoisie, empreinte toutefois d'une certaine raideur. Il représenta souvent son pays, comme chef de délégation, lors de divers congrès internationaux; et ses élèves et ses confrères suivaient alors sa bannière, avec une respectabilité toute militaire et une confiance toute germanique. — Ce fut un chef respecté.

M. B.

M. le professeur Paul POIRIER (de Paris).

M. le professeur Paul Poirier, professeur d'Anatomie à la Faculté de Médecine, chirurgien des hôpitaux, membre de l'Académie de médecine, est mort à Paris le 2 mai 1907. — Ce décès, tout à fait inattendu a vivement impressionné le monde chirurgical parisien. M. Poirier succombe, à l'âge de cinquante-quatre ans, à une maladie qui ne pardonne pas et dont il n'avait ressenti les premières atteintes qu'il y a quelques semaines seulement.

Né le 7 février 1853, à Granville (Manche), Paul Poirier fut d'abord interne des hôpitaux de Paris. Pendant son internat, il se fit connaître par son active collaboration au *Progrès médical*. C'est dans ce milieu qu'il s'imprégna des enseignements de l'École de Charcot. — Il se consacra non seulement la Chirurgie, mais aussi à l'Anatomie. — Nommé successivement prosecteur, professeur agrégé d'Anatomie, chirurgien des hôpitaux, chef des travaux anatomiques à la Faculté, il devint professeur d'Anatomie à la Faculté, lorsque M. Farabeuf fut nommé professeur honoraire.

En 1905, il était nommé membre de l'Académie de Médecine.

Paul Poirier fut un homme actif et plein d'ardeur au travail, très bien doué au point de vue oratoire et d'un physique qui pouvait soutenir le regard; il eût cependant une certaine peine à conquérir successivement les grades nécessaires. Son caractère indépendant en fut peut-être un peu cause! C'était, indiscutablement, un homme imbu des idées modernes et un esprit ouvert à tous les progrès. — Il eut le tort de faire à la

fois de l'Anatomie et de la Chirurgie, à une époque où déjà une profonde coupure devait être faite, au point de vue de l'enseignement, entre ces deux sciences, exigeant des techniques différentes. D'ailleurs ses travaux originaux d'Anatomie se ressentent nettement de ces circonstances; ils n'ont guère trait qu'à l'Anatomie topographique. En somme, Poirier fut surtout un anatomiste chirurgical, plutôt qu'un véritable savant spécialisé, un savant de la biologie contemporaine. Il faut citer ses mémoires les *gaines synoviales* sur les *vaisseaux lymphatiques*, sur le *système nerveux*, etc.

Avec M. le professeur Charpy et d'autres collaborateurs, il entreprit la publication d'un *Traité d'Anatomie* qui a rendu de grands services aux Étudiants; puis il se consacra à un *Traité d'anatomie chirurgicale*. M. Poirier était un excellent professeur et un vulgarisateur hors ligne. Ses cours à la Faculté étaient très bien faits et adaptés aux circonstances avec un à-propos remarquable! Mais, lui disparu, il en restera peu de trace, tandis que le mode d'enseignement de son prédécesseur avait constitué une véritable révolution et devra toujours être un modèle à suivre.

Dans ce temps, il reprit une idée lancée autrefois par Verneuil, en voulant faire créer en France un *Institut pour le traitement du cancer*. Malgré l'élan donné à la *ligue* renouvelée avec fracas, par plusieurs de ses puissants amis, et malgré l'appui considérable qu'il trouva auprès de ses intimes de la finance et de la grande presse, l'enthousiasme en faveur de cette création ne fut que tempéré. Aussi Paul Poirier n'a-t-il pas eu le bonheur de vivre assez longtemps pour assister à la réalisation de son projet.

Chacun sait ce que fut Paul Poirier comme homme et comme praticien. Et sa personnalité était connue de tous les chirurgiens de France, sinon de l'Étranger où il voyageait peu.

Son autopsie a été faite par M. le professeur Cornil, en présence de M. le Dr Chauffard, de M. le Dr Pierre Marie. Elle a montré qu'il avait succombé à une tumeur maligne, à marche suraiguë, du corps du pancréas.

M. B.

M. le professeur Mosetig R. von MOORHOF (Vienne, Autriche).

M. le professeur Mosetig Ritter von Moorhof, professeur de clinique chirurgicale à l'Université de Vienne (Autriche), est mort subitement le 25 avril 1907, à l'âge de soixante-dix ans d'un accident tout à fait imprévu. Souffrant de douleurs de tête, il avait eu l'idée d'aller asperger son front avec de l'eau du Danube au Prater. Il tomba tout à coup dans l'eau, criant au secours, et laissant sur la rive son chapeau et son parapluie : ce qui permit de reconnaître la personnalité du noyé.

Mosetig R. von Moorhof était un chirurgien de langue allemande, né à Trieste, en 1835, et très connu dans les pays d'outre-Rhin. Élève de Dumreische, il fut chirurgien militaire pendant les guerres de 1866,

1870-71, 1878 (Bodhi), 1885 (guerre serbo-bulgare), comme le professeur Bergmann et dirigea des ambulances. Nommé dès 1861 chef du service de chirurgie à l'*Allegemeine Krankenhaus* de Vienne, il devint le médecin général en chef des services de la Croix-Rouge dans son pays et reçut nombre de décorations autrichiennes et étrangères. C'était un opérateur accompli et un chirurgien de premier ordre.

On lui doit, entre autres, un *Handbuch der chirurgischen Teknik bei Operationen und Verbanden* et un autre intitulé : *Die erste Hilfe bei plotzlichen Unglücksfallen.*

Tout le monde sait que c'est Mosetig R. von Moorhof qui a introduit l'*iodoforme* daus la pratique chirurgicale : ce qui a constitué un progrès très considérable, en particulier dans le traitement des manifestations tuberculeuses d'ordre externe et surtout de nature osseuse et articulaire. On lui doit aussi des recherches sur la carie tuberculeuse des os, sur le plombage des os, sur la tuberculose du larynx, etc. Enfin, mentionnons son traitement des tumeurs malignes inopérables basé sur l'emploi du bleu de méthylène.

C'était un grand caractère, un homme excellent, qui laisse une nombreuse génération d'élèves ; il sera très regretté en Autriche-Hongrie.

M. B.

M. le Dr Ch. FÉRÉ (de Paris).

La Science française vient de faire une véritable perte en la personne du Dr Charles Féré, médecin de l'hôpital de Bicêtre, qui succomba dans la plénitude de son talent, à l'âge de cinquante-quatre ans.

Savant modeste, mais travailleur infatigable et médecin admirablement doué pour l'observation et l'expérimentation médicale, Féré, s'il n'avait disparu ainsi prématurément, aurait pu produire encore une foule de travaux des plus précieux pour la Biologie.

Ancien interne des hôpitaux, médecin de la Société de Biologie et de la Société d'Anthropologie, de la Société médicale des hôpitaux, Féré était un esprit très original, aussi patient que méthodique, et un grand caractère.

Aussi bien intéressé par les faits d'ordre chirurgical que par les questions les plus ardues de la physiologie et de la pathologie nerveuse, ce médecin a publié plusieurs mémoires qui ont été insérés précisément dans la *Revue de Chirurgie*. A ce titre seul, cette revue devait donc un dernier adieu à ce dévoué collaborateur qui ne fut pas un chirurgien de profession.

M. le prof. G. Armstrong PETES (Toronto, Canada).

M. le prof. Georges Armstrong Petes (de Toronto, Canada) vient de mourir le 13 mars 1907 d'une angine de poitrine.

Né en 1857 à Eramosa (Ontario), il succombe jeune encore, en pleine

activité. Docteur en médecine de Toronto, en 1886, c'est-à-dire à l'âge de vingt-sept ans, il fut très vite apprécié à l'Université de cette ville, où il fut bientôt nommé professeur de chirurgie et chirurgien de Toronto general Hospital et de Victoria Hospital for sick Children.

Très ingénieux, très original et très habile, Petes était un opérateur apprécié, malgré son jeune âge. C'était un sportsman enthousisate et un amateur d'art militaire, si bien qu'il perfectionna certaines parties du fusil utilisé au Canada. Il a publié un grand nombre de mémoires sur des sujets chirurgicaux, et en particulier un nouveau procédé pour la fabrication des appareils plâtrés, utilisés en orthopédie.

M. le Dr Hermann von BURCKHARDT (de Stuttgart).

M. le Dr von Burckhardt, chirurgien allemand, vient de mourir, à la suite d'une opération exécutée par le professeur von Eiselsberg pour tumeur maligne. Il meurt à soixante ans.

Né le 3 juillet 1847 à Canstatt, fils d'un médecin, Hermann von Burckhardt étudia d'abord à Leipzig auprès de Thiersch, chez lequel il fut assistant pendant cinq ans. En 1870, il servit comme chirurgien militaire. En 1877, il fut doté d'un service de chirurgie à Stuttgart, puis en 1882 fut chargé en outre de cette fonction à Ludwigspital et à la clinique de Kattarinspital.

Ce fut un opérateur très consciencieux, très apprécié dans son entourage, et connu par la sûreté de ses diagnostics. Il occupait dans la ville où il exerçait une haute situation de clientèle.

M. B.

TABLE DES MATIÈRES

DU TOME TRENTE-CINQUIÈME

MÉMOIRES ORIGINAUX

ALAMARTINE. — Ostéoarthropathie hypertrophiante d'origine tuberculeuse. 992
BAUMGARTNER et HUGUIER. — Les luxations sous-astragaliennes. 372, 586
BRÉCHOT. — La pylorectomie dans les sténoses bénignes du pylore. . 112, 284, 471
CAUBET. — Sur l'architecture du cal 419
CHALIER. — Voy. DELORE.
CHEVASSU. — Voy. LECÈNE.
CHEVRIER. — Le ligament rond dans les hernies crurales. 245
CRANWELL. — Angiome caverneux de la face 557
DAMBRIN. — Les luxations des cartilages semi lunaires du genou. 420, 616
DELAGE. — Le pincement de l'intestin dans les hernies étranglées. . 404
DELORE. — Extirpation des anévrysmes supérieurs de la carotide primitive 87
DELORE et CHALIER. — Extirpation périnéale des cancers de l'anus et du rectum. 784
DESJARDINS. — Technique de la pancréatectomie. 945
DÉVÉ. — Des kystes hydatiques gazeux du foie. 529, 818, 1013
DREYFUS. — Voy. SCHWARTZ.
DUJARIER. — Voy. TERRIER.
GABOURD. — Voy. THÉVENOT.
GROSS et SENCERT. — Les rétrécissements infranchissables non cancéreux de l'œsophage. 1
GUIBÉ. — Volvulus de l'intestin grêle. 347, 659, 856
GY. — Voy. TUFFIER.
HARDOUIN. — Le traitement des kystes glandulaires du pancréas. . . 806
HARTMANN. — Formes chirurgicales de la tuberculose iléo-cæcale. . 170
HUGUIER. — Voy. BAUMGARTNER.
IMBERT. — Les écrasements du membre inférieur 260
JARDRY. — Voy. TUFFIER.
Küss. — Voy. OCKINCZYK.
LECÈNE et CHEVASSU. — L'adénome dans le testicule ectopique. . . . 234
LE DAMANY. — La luxation congénitale de la hanche. 742, 1063
LEMAIRE. — Voy. MERCADÉ.

LENORMANT. — La colopexie 191, 443
MERCADÉ. — Voy. TERRIER.
MERCADÉ et LEMAIRE. — Pathogénie de l'épanchement traumatique de sérosité. 396
NICLOT et ROMARY. — Les blessures par armes de chasse et l'infection. 874
OCKINCZYK et KÜSS. — Les luxations de l'os malaire. 100
QUÉNU. — Du diastasis de l'articulation tibio-péronière inférieure. . 897
ROMARY. — Voy. NICLOT.
SCHWARTZ (A.). — Voy. SEBILEAU.
SCHWARTZ (A.) et DREYFUS. — Des ruptures du poumon. 765
SEBILEAU et SCHWARTZ. — Découverte et résection du sympathique cervical 161
SENCERT. — Voy. GROSS.
SOUBEYRAN. — Mode spécial de suture dans les perforations du gros intestin 217
TERRIER et DUJARIER. — Du priapisme prolongé. 713
TERRIER et MERCADÉ. — Tétanos 78
THÉVENOT. — L'appendicectomie sous-séreuse. 222
THÉVENOT et GABOURD. — Les hernies spontanées. 568
TUFFIER, JARDRY et GY. — De la calcification pleurale. 329
VAUTRIN. — Les hernies paraduodénales. 46

SOCIÉTÉS SAVANTES

Académie de médecine : séances de décembre 1906 152
— — janvier 1907 320
— — février. 702
— mars-avril 1100
Société de chirurgie de Paris, du 21 novembre au 12 décembre 1906. 135
— — du 19 décembre 1906 au 16 janvier 1907. 305
— — du 30 janvier au 13 février 512
— — du 20 février au 13 mars 684
— — du 20 mars au 17 avril 881
— — du 24 avril au 15 mai. 1087
Société de chirurgie de Lyon, du 22 novembre au 18 décembre 1906. 144
— — du 20 décembre 1906 au 10 janvier 1907. 316
— — du 17 janvier au 14 février. 519
— — du 21 février au 14 mars 691
— — du 21 mars au 18 avril 889
— — du 25 avril au 2 mai 1095
Société de chirurgie de Marseille 150, 698, 1098

BIBLIOGRAPHIE

ABALOS. — La cholécystectomie dans la lithiase biliaire 157
AUVRAY. — Voy. TERRIER.

Barozzi. — Manuel de gynécologie pratique 709
Chevassu. — Tumeurs du testicule. 156
Cornil et Ranvier. — Manuel d'histologie pathologique, III. 326
Ducroquet. — Traité de thérapeutique orthopédique. 528
Finochietto. — Le pied bot varus équin congénital 158
Garré et Ehrhardt. — Nierenchirurgie. 709
Hallopeau. — Les tumeurs malignes de la prostate 896
Hochnegg. — Lehrbuch der speziellen Chirurgie 327
Hutchinson. — Le traitement chirurgical de la névralgie faciale. . . 158
Lambotte. — L'intervention opératoire dans les fractures. 706
Marcotti. — La chirurgie des veines. 325
Schelle. — Le docteur Quesney 159
Siredey. — L'hygiène des maladies de la femme 325
Suckling. — Le rein mobile. 158
Terrier et Auvray. — Chirurgie du foie et des voies biliaires, II. . 895

NÉCROLOGIE

Bergmann 1107
Brinton. 1106
Budin 328
Burckhardt 1111
Féré 1110
Ferguson 160
Hergott 710
Hingstin. 711
Labeda 711
Lowson 1106
Mathias Duval. 711
Moorhof. 1109
Petes. 1110
Poirier 1108
Wakley. 1106
Weinlechner. 328

TABLE ANALYTIQUE DES MATIÈRES

DU TOME TRENTE-CINQUIÈME

ABRÉVIATIONS

Ac. méd. : Académie de médecine.
Bibl. : Bibliographie.
Cong. all. chir., XXXIIIe Congrès de la Société allemande de chirurgie.
Soc. chir. : Société de Chirurgie de Paris.
Soc. ch. L. : Société de Chirurgie de Lyon.
Soc. ch. M. : Société de Chirurgie de Marseille.

Les titres des mémoires originaux sont imprimés en *italiques*, et les noms de leurs auteurs en PETITES CAPITALES.

Abcès. — — rétrovésical, *Soc. chir.*, 888; traitement des — pelviens de l'appendicite, *Soc. chir.*, 1090. — Voy. *Foie.*

Actinomycose. — — cervico-faciale, *Soc. chir.*, 143; — du maxillaire inférieur, *id.*, 513; la toxicité des cultures d'—, *Ac. méd.*, 1105.

Adénite. — — inguinale, *Soc. chir.*, 315.

Adénome. — *L'— vrai dans le testicule ectopique* (LECÈNE et CHEVASSU), 234.

Amputation. — La rétraction des parties molles dans les —, *Soc. chir.*, 518; — ostéoplastique, *Soc. ch. M.*, 698; — médiatarsienne du pied, *Soc. chir.*, 1095. — Voy. *Appareil.*

Amygdale. — Cancer de l'—, *Soc. ch. L.*, 319.

Anastomose. — Pièces d'—, *Soc. chir.*, 839.

Anévrysme. — *L'extirpation des — supérieurs de la carotide primitive* (DELORE), 87; — du tronc brachio-céphalique, *Soc. ch. M.*, 151; — de la sous-clavière, *Soc. ch. L.*, 525.

Angiome. — — *caverneux de la face* (CRANWELL), 557; — du genou droit, *Soc. ch. L.*, 519; — de la face, *id.*, 526.

Anus. — Voy. *Rectum.*

Appareil. — — de marche après ostéotomie du fémur, *Soc. chir.*, 143; — après amputation, *Soc. ch. L.*, 695.

Appendice. — Deux cas de cancer de l'—, *Soc. chir.*, 684.

Appendicectomie. — *L'— sous-séreuse* (THÉVENOT), 222; —, *Soc. chir.*, 309.

Appendicite. — — et occlusion intestinale, *Soc. chir.*, 150; —, *Soc. chir.*, 315; rapports du traumatisme et de l'—, *Soc. chir.*, 883; sur une terminaison peu connue de l'—, *Ac. méd.*, 1104. — Voy. *Abcès.*

Artère. — — Voy. *Greffe.*

Arthrite. — —, *Soc. ch. L.*, 693.

Arthropathie. — — tabétique du cou-de-pied, *Soc. ch. L.*, 519; —

tabétique du genou, *Soc. chir.*, 889.
Astragale. — Voy. *Luxation.*
Atrophie. — Traitement des — musculeuses, *Ac. méd.*, 703.
Autogreffe. — — *Soc. chir.*, 1095.
Autoplastie. — — cutanée de l'urètre, *Soc. chir.*, 145.
Bile. — Voy. *Foie.*
Blessure. — *Les — par armes à feu et l'infection* (Niclot et Romary), 974.
Blennorragie. — La — rectale, *Ac. méd.*, 1103.
Botryomycose. — — de la main, *Soc. chir.*, 888.
Bouche. — Voy. *Épithélioma.*
Cal. — *Sur l'architecture du —* (Caubet), 419.
Calcification. — *De la — pleurale* (Tuffier, Jardry et Gy), 329.
Calcul. — Voy. *Cholédoque, Urètre.*
Cancer. — — recto-sigmoïdien, *Soc. chir.*, 143; le —, *Ac. méd.*, 152; l'origine du —, *Ac. méd.*, 321; — recto-sigmoïde, *Soc. ch. L.*, 522, 523, 525. — Voy. *Utérus, Côlon, Sein, Thyroïde, Amygdale, S iliaque, Rectum, Appendice, Parotide, Halstead.*
Carotide. — Voy. *Anévrysme.*
Carpe. — Traumatisme du —, *Soc. ch. L.*, 316; luxation du —, *Soc. chir.*, 691; dislocation du —, *Soc. ch. L.*, 691, 892; fracture du —, *id.*, 1096.
Cartilage. — *Luxations des — semilunaires du genou* (Dambrin), 426, 616.
Césarienne. — — abdominale, *Soc. ch. L.*, 519.
Chirurgie. — Manuel de — spéciale, par *Hochenegg*, bibl., 327.
Cholécystectomie. — — et drainage de l'hépatique, *Soc. chir.*, 1097; la — dans la lithiase biliaire, par *Abalos*, bibl. 157.
Cholécystentérostomie. — Cas de — en Y, *Soc. chir.*, 512.
Cholédocotomie. — —, *Soc. chir.*, 141.
Cholédoque. — Calculs du —, *Soc. chir.*, 691.
Chondrome. — Voy. *Exostome.*
Cœur. — Plaie du ventricule droit du —, *Soc. chir.*, 313, 512.
Côlon. — Cancer du —, *Soc. chir.*, 142; résection du — *id.*, 1095; tuberculose du —, *Soc. ch. L.*, 1097.
Colopexie. — *La —* (Lenormant), 191, 443.
Colpohystérectomie. — Sur la —, *Soc. ch. M.*, 152.
Cou-de-pied. — Résection du —, *Soc. chir.*, 149.
Coude. — Résection du —, *Soc. chir.*, 1095, id., *Soc. ch. M.*, 1098. — Voy. *Ostéome.*
Coup de feu. — — perforant, *Soc. chir.*, 885.
Coxa-vara. — —, *Soc. chir.*, 1095.
Cubitus. — Pseudarthrose du —, *Soc. ch. L.*, 316.
Décollement. — — du radius, *Soc. chir.*, 519.
Décortication. — — pulmonaire, *Ac. méd.*, 704.
Diastasis. — *Du — de l'articulation tibio-péronière inférieure* (Quénu), 897.
Dysenterie. — — bacillaire, *Soc. méd.*, 320.
Éclampsie. — —, *Soc. ch. L*, 698.
Écrasement. — *Les — du membre inférieur* (Imbert), 280.
Entorse. — — du genou, *Soc. ch. L.*, 892, 893.
Épaule. — Luxation ancienne de l'—, *Soc. ch. M.*, 702.
Épilepsie. — Voy. *Trépanation.*
Épiploïte. — Noyau d'—, *Soc. chir.*, 529.

Épithélioma. — — du plancher de la bouche, *Soc. chir.*, 143; — du maxillaire inférieur, *id.*, 886. — Voy. *Vagin.*

Estomac. — Plaies de l'— et de l'intestin, *Soc. chir.*, 1095.

Exostome. — — et chondrome, *Soc. ch. L.*, 144.

Exstrophie. — — vésicale, *Soc. ch. L.*, 697.

Extirpation. — Voy. *Anévrysme.*

Face. — Voy. *Angiome.*

Femme. — L'hygiène des maladies de la —, par *Siredey*, bibl., 325.

Fémur. — Voy. *Pseudarthrose.*

Fibrome. — — utérin, *Soc. chir.*, 306, 518; — sphacélé, *Soc. ch. L.*, 1096.

Fistule. — — doubles, *Soc. chir.*, 143; — utéro-vaginales, *id.*, 308; méthode de traitement des —, *id.*, 684; — vésico-vaginale, *Soc. ch. M.*, 700.

Foie. — *Kystes hydatiques gazeux du* — (Dévé), 529, 818, 1013; suture de deux kystes hydatiques du —, *Soc. chir.*, 143; abcès du — d'origine dysentérique, *Ac. méd.*, 155; kyste du —, *Soc. chir.*, 308; id., *Soc. ch. L.*, 316, 318. — Chirurgie du — et des voies biliaires, II, par *Terrier* et *Auvray*, bibl., 895.

Fracture. — Pronostic des — bimalléolaires, *Soc. chir.*, 135; — de Maisonneuve, *id.*, 139; l'intervention opératoire dans les —, par *Lambotte*, bibl., 706. — Voy. *Pubis*, *Rotule*, *Métacarpien*, *Carpe.*

Ganglion. — Tuberculose des — iléo-cæcaux, *Soc. chir.*, 1094.

Gastro-entérostomie. — —, *Soc. chir.*, 1092.

Genou. — Voy. *Cartilage*, *Angiome*, *Arthropathie*, *Entorse.*

Glaucome. — Traitement du — simple, *Ac. méd.*, 323.

Goitre. — — lingual, *Soc. chir.*, 312; — parenchymateux, *Soc. ch. L.*, 889.

Greffe. — Tentative de — artérielle, *Soc. chir.*, 1077. — autoplastiques, *id.*, 1095.

Grossesse. — — extra-utérine, *Soc. chir.*, 315.

Gynécologie. — Manuel de — pratique, par *Barozzi*, bibl., 709.

Halstead. — Résultats de l'— dans les cancers du sein, *Soc. ch.*, L., 1097.

Hanche. — *La luxation congénitale de la* — (Le Damany), 742, 1063.

Hémorroïde. — Traitement des —, *Soc. ch. L.*, 696; — id., *Soc. ch. M.*, 700.

Hémostase. — L' — chez les hémophiles, *Soc. chir.*, 688, 881.

Hépatico-duodénostomie. — L'—, *Soc. chir.*, 314.

Hernie. — *Les* — *paraduodénales* (Vautrin), 46. — *Le ligament rond dans les* — *crurales* (Chevrier), 245. — *Les* — *spontanées* (Thévenot et Gabourd), 568. — Cas de —, *Soc. chir.*, 687; — ombilicale, *Soc. ch. L.*, 695; id., *Soc. ch. M.*, 1099; les — propéritonéales, *Soc. chir.*, 882, 1088. — Voy. *Intestin.*

Histologie. — Manuel d'— pathologique, III, par *Cornil* et *Ranvier*, bibl., 326.

Humérus. — Kystes de l'—, *Soc. chir.*, 885.

Hydro-hématonéphrose. — —, *Soc. chir.*, 309.

Hydrorachis. — — traumatique, *Soc. chir.*, 885.

Hyperémie. — L'—, *Soc. chir.*, 518.

Hypospadias. — — péno-scrotal, *Soc. chir.*, 140; — périnéal, *Soc. ch. L.*, 526.

Incision. — — de Pfannenstiel,

Soc. ch. L., 692; — de Kehr, *Soc. ch. M.*, 1099.
Infection. — Voy. *Blessure*.
Instrument. — —, *Soc. chir. L.*, 145.
Intestin. — *Mode de suture de certaines perforations du gros* — (Soubeyran), 217. — *Volvulus de l'* — *grêle* (Guibé), 347, 659, 856. — *Pincement de l'— dans les hernies* (Delage), 404. — Tuberculose de l'—, *Soc. ch. L.*, 894. — Voy. *Estomac*, *Uretère*.
Kyste. — — du plancher buccal, *Soc. ch. L.*, 526. — Voy. *Utérus*, *Foie*, *Pancréas*, *Humérus*, *Sein*.
Laryngectomie. — *Soc. chir.*, 888.
Lupus. — Voy. *Radiothérapie*.
Luxations. — *Les* — *sous-astragaliennes* (Baumgartner et Huguier), 372, 586. — Voy. *Os*, *Vertèbre*, *Cartilage*, *Carpe*, *Épaule*, *Hanche*, *Métatarse*, *Coude*.
Main. — — creuse congénitale, *Soc. chir.*, 1095. — Voy. *Botryomycose*.
Main bote. — —, *Soc. chir.*, 691.
Malaire. — *Luxations de l'os* — (Ockinczyc et Kuss), 100.
Mammite. — Double — de lactation, *Soc. chir.*, 143.
Maxillaire. — Tumeur du — inférieur, *Soc. ch. L.*, 146; séquestre du —, *id.*, 316. — Voy. *Actinomycose*, *Épithéliome*.
Médiastin. — Voy. *Sarcome*.
Méninge. — Épanchement des —, *Ac. méd.*, 1103.
Méningite. — Cas de — otitique, *Soc. chir.*, 517.
Ménisque. — Extirpation du — du genou, *Soc. chir.*, 310.
Métacarpien. — Fracture du 5e —, *Soc. ch. L.*, 692.
Métatarse. — Luxations du — en dehors, *Soc. chir.*, 883.
Mucocèle. — — ethnoïdale, *Soc. ch. L.*, 894.
Muscle. — Voy. *Atrophie*, *Ostéome*.
Myosite. — — tuberculeuse, *Ac. méd.*, 702, 703.
Néphroptose. — Voy. *Scoliose*.
Nerf. — Section du — du poignet, *Soc. chir.*, 518. — Chirurgie des —, par *Garré* et *Ehrhardt*, bibl., 709.
Névralgie. — Le traitement chirurgical de la — faciale, par *Hutchinson*, bibl., 158.
Œsophage. — *Rétrécissement de l'*— (Gross et Sencert), 1.
Opération. — — de Basedow, *Soc. chir.*, 888.
Orchidopexie. — —, *Soc. chir.*, 143, 888.
Orthopédie. — Traité de thérapeutique, par *Ducroquet*, bibl., 528.
Os. — Fragilité des —, *Soc. chir. L.*, 148.
Ostéome. — — du pubis, *Soc. chir.*, 143; — de la région du coude, *id.*, 315, 512; mode de développement des — musculaires, *Ac. méd.*, 1105.
Ostéite. — — tuberculeuse du sternum, *Soc. chir.*, 888.
Ostéoarthropathie. — — *hypertrophiante d'origine tuberculeuse* (Alamartine), 992.
Ostéomyélite. — —, *Soc. chir.*, 889.
Otite. — Voy. *Méningite*.
Ovaire. — Tumeur de l'—, *Soc. ch. L.*, 317.
Pancréas. — *Le traitement des kystes glandulaires du* — (Hardouin), 806.
Pancréatectomie. — *Technique de la* — (Desjardins), 945.
Pancréatite. — Des —, *Soc. chir.*, 690, 881.
Paralysie. — — infantile, *Soc. ch. L.*, 319.
Parotide. — Extirpation d'une — cancéreuse, *Soc. ch. M.*, 699.

Paupière. — Clignement de la —, *Soc. ch. L.*, 697.
Perforation. — — typhique, *Soc. chir.*, 1094. — Voy. *Intestin.*
Péricolite. — —, *Soc. ch. L.*, 524.
Pessaire. — —, *Soc. ch. L.*, 318.
Pharyngectomie. — —, *Soc. chir.*, 310, 516.
Pied bot. — Le — varus équin congénital, par *Finochietto*, bibl., 158; le redressement dans les — congénitaux, *Soc. ch. L.* 695, 697.
Pincement. — Voy. *Intestin.*
Plaie. — Voy. *Rate, Rectum, Cœur, Poumon, Estomac, Intestin.*
Poignet. — Résection du —, *Soc. ch. L.*, 316. — Voy. *Nerf.*
Poumon. — *Des ruptures du* — (Schwartz et Dreyfus), 765. — Plaie du —, *Soc. chir.*, 691. — Voy. *Décortication.*
Priapisme. — *Du — prolongé* (Terrier et Dujarier), 713.
Prostate. — Les tumeurs malignes de la —, par *Hallopeau*, bibl., 896.
Prostatectomie. — La —, *Soc. chir.*, 515.
Prothèse. — Appareil de — interne, *Soc. ch. L.*, 145.
Pseudarthrose. — — congénitale, *Soc. ch. L.*, 144; — du fémur, *id.*, 144. — Voy. *Cubitus.*
Pseudo-hermaphrodisme. — —, *Soc. chir.*, 308.
Pubis. — Fractures du —, *Soc. chir.*, 307. — Voy. *Ostéome.*
Pylore. — Sténose pylorique biliaire, *Soc. ch. L.*, 318. — Voy. *Pylorectomie.*
Pylorectomie. — *La — dans les sténoses bénignes du pylore* (Bréchot), 112, 284, 471.
Pyloro-gastrectomie. — Sur un cas de —, *Soc. ch. M.*, 150.
Quesnay. — Le Docteur —, par *Schelle*, bibl., 159.
Rachistovaïnisation. — —, *Soc. chir.*, 315.
Radiothérapie. — La — dans les lupus, *Soc. ch.*, 1096.
Radius. — Décollement du —, *Soc. chir.*, 519.
Rate. — Plaie de la —, *Soc. chir.*, 305.
Rectum. — *Extirpation des cancers de l'anus et du* — (Delore et Chalier), 784. — Plaie du —, *Soc. chir.*, 313; cancer du —, *Soc. ch. L.*, 520; amputation du —, *id.*, 1095. — Voy. *Blennorragie.*
Rein. — Le — mobile, par *Suckling*, bibl., 158.
Résection. — —, *Soc. chir.*, 888. — Voy. *Côlon, Coude, Cou-de-pied, Poignet.*
Rétraction. — Voy. *Amputation.*
Rétrécissement. — Voy. *Œsophage.*
Rotule. — Suture de la —, *Soc. ch. L.*, 150; fracture de la —, *id.*, 320, 526.
Rupture. — Voy. *Urètre, Poumon.*
S iliaque. — Cancer de l'—, *Soc. ch. L.*, 520.
Sarcome. — — du tibia, *Soc. ch. L.*, 317; — du médiastin, *Soc. ch.*, 1003.
Scoliose. — Néphroptose et — réflexe, *Soc. chir.*, 691.
Sein. — Cancer du —, *Soc. ch. L.*, 146-7; kyste hématique du —, *Soc. ch.*, 1005. — Voy. *Halstead.*
Sérum. — Le — de Marmorek, *Ac. méd.*, 324.
Séquestre. — Voy. *Maxillaire.*
Sérosité. — *L'épanchement traumatique de* — (Mercadé et Lemaire), 696.
Sphacèle. — — tardif du jambier antérieur, *Soc. chir.*, 143.

Sténose. — Voy. *Pylorectomie*, *Pylore*.
Sternum. — Voy. *Ostéite*.
Suture. — — de tendons, *Soc. chir.*, 888. — Voy. *Rotule*, *Intestin*.
Sympathique. — *Technique de la découverte et de la résection du — facial* (Sébileau et A. Schwartz), 161.
Tendon. — Suture de —, *Soc. chir.*, 888.
Testicule. — Tumeurs du —, par *Chevassu*, bibl., 156; — et organes génitaux féminins, *Soc. chir.*, 691. — Voy. *Adénome*.
Tétanos. — — (Terrier et Mercadé), 78; — céphalique, *Soc. chir.*, 884; traitement du —, *id.*, 1089.
Thoracoplastie. — —, *Soc. chir.*, 519.
Thyroïde. — Cancer aigu de la —, *Soc. ch. L.*, 317.
Tibia. — Voy. *Sarcome*.
Torticolis. — — congénital, *Soc. chir.*, 143.
Traumatisme. — Voy. *Carpe*.
Trépanation. — — pour épilepsie, *Soc. ch. M.*, 1098.
Tuberculose. — *Formes chirurgicales de la — iléo-cæcale* (Hartmann), 170; — inflammatoire, *Ac. méd.*, 323, 1100; — iléo-cæcale, *Soc. chir.*, 691; guérison de — externes, *Soc. chir.*, 888; — ganglionnaire, *id.*, 888; — post-opératoire, *Soc. chir. L.*, 1096. — Voy. *Urètre*, *Myosite*, *Urine*, *Ostéite*, *Intestin*, *Ostéo-arthropathie*, *Ganglion*, *Côlon*.
Tumeur. — Généralisation de — mélanifère, *Soc. ch. L.*, 527; — polykystique, *Soc. chir.*, 689. — Voy. *Maxillaire*, *Ovaire*, *Prostate*, *Testicule*.
Uretère. — Abouchement des deux — dans l'intestin, *Soc. chir.*, 1095.
Urètre. — Tuberculose de l'—, *Soc. chir.*, 143; calcul de l'—, *Soc. ch. L.*, 696; l'incision précoce dans les ruptures l'—, *Soc. ch. M.*, 701. — Voy. *Autoplastie*.
Urine. — Tuberculose urinaire, *Soc. ch. L.*, 694.
Utérus. — Traitement du cancer de l'—, *Soc. chir.*, 140; kyste de l'—, *id.*, 142; malformations de l'—, *Soc. ch. L.*, 522.
Vagin. — Épithélioma du —, *Soc. chir.*, 519.
Varicocèle. — Résultats éloignés du traitement du —, *Soc. ch. M.*, 700.
Vaso-vésiculectomie. — —, *Soc. ch. L.*, 521.
Veine. — La chirurgie des —, par *Mariotti*, bibl., 325.
Vertèbre. — Variétés des luxations des — cervicales, *Soc. ch. M.*, 151.
Vésicule. — — biliaire, *Soc. chir.*, 142.
Voile. — Division de la voûte et du — du palais, *Soc. chir.*, 691.
Volvulus. — Voy. *Intestin*.
Voûte. — Voy. *Voile*.

Le propriétaire-gérant : Félix ALCAN.

Coulommiers. — Imp. Paul BRODARD.

1907

41C1363